This is a digital copy of a book that was preserved for generations on library shelves before it was carefully scanned by Google as part of a project to make the world's books discoverable online.

It has survived long enough for the copyright to expire and the book to enter the public domain. A public domain book is one that was never subject to copyright or whose legal copyright term has expired. Whether a book is in the public domain may vary country to country. Public domain books are our gateways to the past, representing a wealth of history, culture and knowledge that's often difficult to discover.

Marks, notations and other marginalia present in the original volume will appear in this file - a reminder of this book's long journey from the publisher to a library and finally to you.

Usage guidelines

Google is proud to partner with libraries to digitize public domain materials and make them widely accessible. Public domain books belong to the public and we are merely their custodians. Nevertheless, this work is expensive, so in order to keep providing this resource, we have taken steps to prevent abuse by commercial parties, including placing technical restrictions on automated querying.

We also ask that you:

+ *Make non-commercial use of the files* We designed Google Book Search for use by individuals, and we request that you use these files for personal, non-commercial purposes.
+ *Refrain from automated querying* Do not send automated queries of any sort to Google's system: If you are conducting research on machine translation, optical character recognition or other areas where access to a large amount of text is helpful, please contact us. We encourage the use of public domain materials for these purposes and may be able to help.
+ *Maintain attribution* The Google "watermark" you see on each file is essential for informing people about this project and helping them find additional materials through Google Book Search. Please do not remove it.
+ *Keep it legal* Whatever your use, remember that you are responsible for ensuring that what you are doing is legal. Do not assume that just because we believe a book is in the public domain for users in the United States, that the work is also in the public domain for users in other countries. Whether a book is still in copyright varies from country to country, and we can't offer guidance on whether any specific use of any specific book is allowed. Please do not assume that a book's appearance in Google Book Search means it can be used in any manner anywhere in the world. Copyright infringement liability can be quite severe.

About Google Book Search

Google's mission is to organize the world's information and to make it universally accessible and useful. Google Book Search helps readers discover the world's books while helping authors and publishers reach new audiences. You can search through the full text of this book on the web at `http://books.google.com/`

A propos de ce livre

Ceci est une copie numérique d'un ouvrage conservé depuis des générations dans les rayonnages d'une bibliothèque avant d'être numérisé avec précaution par Google dans le cadre d'un projet visant à permettre aux internautes de découvrir l'ensemble du patrimoine littéraire mondial en ligne.

Ce livre étant relativement ancien, il n'est plus protégé par la loi sur les droits d'auteur et appartient à présent au domaine public. L'expression "appartenir au domaine public" signifie que le livre en question n'a jamais été soumis aux droits d'auteur ou que ses droits légaux sont arrivés à expiration. Les conditions requises pour qu'un livre tombe dans le domaine public peuvent varier d'un pays à l'autre. Les livres libres de droit sont autant de liens avec le passé. Ils sont les témoins de la richesse de notre histoire, de notre patrimoine culturel et de la connaissance humaine et sont trop souvent difficilement accessibles au public.

Les notes de bas de page et autres annotations en marge du texte présentes dans le volume original sont reprises dans ce fichier, comme un souvenir du long chemin parcouru par l'ouvrage depuis la maison d'édition en passant par la bibliothèque pour finalement se retrouver entre vos mains.

Consignes d'utilisation

Google est fier de travailler en partenariat avec des bibliothèques à la numérisation des ouvrages appartenant au domaine public et de les rendre ainsi accessibles à tous. Ces livres sont en effet la propriété de tous et de toutes et nous sommes tout simplement les gardiens de ce patrimoine. Il s'agit toutefois d'un projet coûteux. Par conséquent et en vue de poursuivre la diffusion de ces ressources inépuisables, nous avons pris les dispositions nécessaires afin de prévenir les éventuels abus auxquels pourraient se livrer des sites marchands tiers, notamment en instaurant des contraintes techniques relatives aux requêtes automatisées.

Nous vous demandons également de:

+ *Ne pas utiliser les fichiers à des fins commerciales* Nous avons conçu le programme Google Recherche de Livres à l'usage des particuliers. Nous vous demandons donc d'utiliser uniquement ces fichiers à des fins personnelles. Ils ne sauraient en effet être employés dans un quelconque but commercial.

+ *Ne pas procéder à des requêtes automatisées* N'envoyez aucune requête automatisée quelle qu'elle soit au système Google. Si vous effectuez des recherches concernant les logiciels de traduction, la reconnaissance optique de caractères ou tout autre domaine nécessitant de disposer d'importantes quantités de texte, n'hésitez pas à nous contacter. Nous encourageons pour la réalisation de ce type de travaux l'utilisation des ouvrages et documents appartenant au domaine public et serions heureux de vous être utile.

+ *Ne pas supprimer l'attribution* Le filigrane Google contenu dans chaque fichier est indispensable pour informer les internautes de notre projet et leur permettre d'accéder à davantage de documents par l'intermédiaire du Programme Google Recherche de Livres. Ne le supprimez en aucun cas.

+ *Rester dans la légalité* Quelle que soit l'utilisation que vous comptez faire des fichiers, n'oubliez pas qu'il est de votre responsabilité de veiller à respecter la loi. Si un ouvrage appartient au domaine public américain, n'en déduisez pas pour autant qu'il en va de même dans les autres pays. La durée légale des droits d'auteur d'un livre varie d'un pays à l'autre. Nous ne sommes donc pas en mesure de répertorier les ouvrages dont l'utilisation est autorisée et ceux dont elle ne l'est pas. Ne croyez pas que le simple fait d'afficher un livre sur Google Recherche de Livres signifie que celui-ci peut être utilisé de quelque façon que ce soit dans le monde entier. La condamnation à laquelle vous vous exposeriez en cas de violation des droits d'auteur peut être sévère.

À propos du service Google Recherche de Livres

En favorisant la recherche et l'accès à un nombre croissant de livres disponibles dans de nombreuses langues, dont le français, Google souhaite contribuer à promouvoir la diversité culturelle grâce à Google Recherche de Livres. En effet, le Programme Google Recherche de Livres permet aux internautes de découvrir le patrimoine littéraire mondial, tout en aidant les auteurs et les éditeurs à élargir leur public. Vous pouvez effectuer des recherches en ligne dans le texte intégral de cet ouvrage à l'adresse `http://books.google.com`

No.

BOSTON

MEDICAL LIBRARY,

19 BOYLSTON PLACE.

REVUE HEBDOMADAIRE

DE

LARYNGOLOGIE, D'OTOLOGIE

ET DE RHINOLOGIE

REVUE HEBDOMADAIRE

DE

LARYNGOLOGIE, D'OTOLOGIE

ET DE RHINOLOGIE

PARAISSANT LE SAMEDI MATIN

FONDÉE ET PUBLIÉE

Par le Docteur E. J. MOURE

Chargé du cours de Laryngologie, d'Otologie et de Rhinologie, à la Faculté de Médecine de Bordeaux.

TOME XVIII

VOLUME II

DÉPOT A PARIS

...E DOIN, ÉDITEUR

...CE DE L'ODÉON

ADMINISTRATION A BORDEAUX

IMPRIMERIE G. GOUNOUILHOU

RUE DE CHEVERUS, 8

MDCCCXCVIII

BOSTON MEDICAL
FEB 23 1899
LIBRARY.

CATALOGUED
FEB 23 1899
E. H. B.

19e ANNÉE. N° 27. 2 JUILLET 1898.

4747

REVUE HEBDOMADAIRE
DE
LARYNGOLOGIE, D'OTOLOGIE
ET DE RHINOLOGIE

ROYAL MEDICAL LIBRARY
FEB 23 1899

ACIDE CHROMIQUE ET SYNÉCHIES INTRA-NASALES[1]

Par le Dr **LAVRAND**, de Lille.

Nous laissons de côté toutes les synéchies osseuses et toutes celles d'origine congénitale pour ne nous occuper que des adhérences membraneuses qui se font entre les cornets inférieur et moyen et la cloison. Ces adhérences sont presque toujours d'origine chirurgicale, au moins quand elles sont exclusivement membraneuses.

Les causes de ces adhérences sont : 1° les interventions sur les cornets avec éraillure de la couche épithéliale de revêtement de la cloison, que l'on se serve d'un instrument mousse, d'un instrument tranchant, ou du galvanocautère ; 2° surtout la galvanocautérisation de la muqueuse des cornets inférieur ou moyen. Dans ce cas, même sans blessure ou brûlure de la cloison, il se produit un gonflement parfois considérable qui vient appuyer fortement et pendant plusieurs jours sur la cloison : l'épithélium souffre, se macère, tombe et laisse en présence deux surfaces non protégées qui ont beaucoup de tendance à se souder. D'après Krakauer[2], ces adhérences seraient épaisses et étendues, [illegible]airement, de 1 à 3 centimètres. Leur siège serait,

[1] [illegible]vail communiqué à la Société française de laryngologie, [illegible]98.
[2] [illegible]d. *Wochens.*, n° 45, 1889.

par ordre de fréquence: entre le cornet inférieur et la cloison, entre le cornet moyen et la paroi externe, entre le cornet moyen et la cloison, entre la face inférieure ou le bord libre du cornet inférieur et le plancher des fosses nasales. Lorsque la synéchie est sectionnée, Krakauer maintient les surfaces séparées à l'aide d'un morceau de carton.

La *difficulté*, en effet, consiste à empêcher la synéchie de se reproduire. Les moyens proposés dans ce but sont très nombreux, ce qui laisse croire qu'ils ne sont pas d'une efficacité bien reconnue, puisqu'on éprouve le besoin de trouver mieux. M. J. Wright [1] propose des plaques de gutta-percha pour tenir séparées les surfaces vives du nez; il recommande une gutta-percha base plate flexible, taillable, lisse, imperméable, non irritante.

Passemore Berens emploie des plaques de liège recouvertes de collodion élastique.

On a préconisé des plaques de zinc, mais les angles présentent des inconvénients; et aussi des plaques d'ivoire ou d'étain. L'ouate ne donne que des résultats déplorables.

Garel [2] a recours au celluloïd : « Nous prenons une plaque de *celluloïd incolore*, de 1 millimètre d'épaisseur; nous taillons une lame longue de 6 centimètres, et de 13 à 15 millimètres de hauteur. Nous arrondissons les angles; l'extrémité antérieure est taillée de façon à se loger facilement à l'entrée de la narine; elle présente une petite ouverture qui permet de fixer un fil double que l'on noue derrière l'oreille pendant la nuit. Ce fil est parfois inutile, et nous avons vu des malades supporter la lamelle sans difficulté pendant trois semaines. »

Les procédés pour s'opposer aux synéchies sont donc nombreux et variés comme cette courte énumération suffit à le montrer. Sans doute, il serait préférable de ne pas provoquer d'adhérence, mais, malgré tous les soins et toutes les

1. *In Rev. de laryngol. de Moure*, 1895.
2. *Maladies du nez*, p. 206.

précautions, il n'est pas toujours aisé de les éviter, par exemple lorsqu'il s'agit de cautériser la muqueuse d'un cornet inférieur très hypertrophiée dans une fosse nasale étroite et venant au contact de la cloison. On réussit à l'aide de la cocaïne à rétracter un peu cette muqueuse, mais il arrive aussi que le jour obtenu est insuffisant. Dans ce cas, on évite cependant le plus souvent les adhérences, c'est-à-dire les brûlures de la cloison, si l'on appuie fortement son cautère encore froid dans la muqueuse à cautériser, de façon à le noyer dans son épaisseur et à s'écarter de la cloison. De sorte que l'on doit accepter, en somme, comme vraie le plus ordinairement l'opinion de Lermoyez, à savoir que les synéchies résultent d'une faute de technique et peuvent être évitées. Mais enfin il arrive cependant que, malgré tout, elles se produisent; il faut alors compter avec elles. Ou encore, pour une raison ou pour une autre, on craint la production d'une adhérence après une intervention, et il devient nécessaire de s'opposer à sa formation.

Les procédés énumérés plus haut exigent la présence dans la fosse nasale d'un corps étranger plus ou moins désagréable et, en tout cas, impossible à laisser en place chez les enfants, ainsi que chez certains individus nerveux. Aussi avons-nous cherché autre chose pour aboutir au même résultat, et cela plus commodément. Au hasard de nos lectures, nous avons rencontré cette assertion, à savoir : que les brûlures produites par le galvanocautère ont une grande tendance à se souder quand deux eschares arrivent au contact; au contraire, *les eschares consécutives à l'action de l'acide chromique ne présentent nullement cet inconvénient :* les unes sont essentiellement adhésives, les autres pas du tout.

L'acide chromique cristallisé en aiguilles, ou chimique-pur, provoque une douleur en général très faible, en ...as tolérable et de courte durée; un badigeonnage à la ...ne l'atténue à peu près complètement. Cet acide est très ...escent et fuse au loin sur une surface humide. Par con-

séquent, on n'introduira donc jamais de cristaux nature dans une fosse nasale; le meilleur moyen de l'employer est le procédé imaginé par Heryng.

On plonge l'extrémité du porte-caustique dans le flacon renfermant l'acide à l'abri de l'humidité; quelques cristaux y adhèrent. On porte l'instrument au-dessus d'une flamme, à une température suffisante pour fondre les cristaux et les changer en une masse fluide, gluante, formant une goutte au bout du stylet ou mieux recouvrant son extrémité en une couche plus ou moins épaisse, à la façon d'un manchon. Avoir soin de ne pas aller jusqu'au boursouflement et à la dessiccation de la masse, car l'acide se brûle et perd toutes ses propriétés caustiques. Par le refroidissement l'acide prend une couleur rouge brique, quand on n'a pas dépassé l'état pâteux brun noir; au contraire, a-t-on trop chauffé, l'acide refroidi devient vert; ce n'est plus que de l'oxyde de chrome inactif.

Le caustique bien fixé au stylet est prêt pour l'usage. Voici d'ailleurs *la manière de s'en servir*, elle est bien simple: on badigeonne les surfaces vives avec le stylet recouvert d'acide chromique fondu, comme on le ferait avec un crayon de nitrate d'argent. Il se forme aussitôt une eschare superficielle d'un jaune vif, sèche, très adhérente, jouissant de la propriété de ne pas adhérer à une eschare semblable placée en face et venant à son contact.

Ce procédé est donc très simple à mettre en pratique; en effet, la cautérisation est facile à faire, n'est pas très douloureuse, n'exige pas le maintien dans le nez d'un corps étranger, et permet une cicatrisation rapide des surfaces vives.

La réaction consécutive ne s'accompagne pas de douleur, mais elle provoque un gonflement tout aussi marqué que la galvanocautérisation.

Nous lisons dans Lermoyez[1] : « Mais cet acide a deux inconvénients : 1° il fuse au delà du point touché et expose

1. *Thérapeutique des maladies des fosses nasales.*

à la formation de synéchies; 2° il est très toxique et peut provoquer des vomissements si une petite quantité, tombant dans l'arrière-gorge, est avalée. » Nous établirons par quelques-unes de nos observations que le danger de synéchies n'est aucunement à redouter, bien loin de là; que cet agent permet au contraire d'éviter les adhérences quand deux surfaces vives sont exposées à se toucher.

Sans doute *l'acide chromique fuse,* mais en agissant avec prudence, en employant le caustique délicatement, à petits coups, on règle aisément son action. *Puisqu'il est toxique,* on ne porte dans les fosses nasales qu'un porte-caustique auquel l'acide adhère très intimement. De plus, on charge peu son stylet pour éviter qu'un fragment ne s'en détache; et puis on fait pencher au malade la tête en avant afin d'empêcher les humeurs de couler dans le pharynx entraînant avec elles du caustique. Rien n'empêche de faire moucher le malade et au besoin de passer dans la narine un stylet armé d'ouate hydrophile chargée d'absorber l'excès d'acide chromique liquéfié. Mais en procédant par cautérisations à petits coups, on n'aura jamais à craindre les inconvénients de la toxicité.

Résumons notre mode d'emploi. Avant tout, faire adhérer solidement l'acide chromique au stylet porte-caustique, de façon à ne le laisser fondre que peu à peu; on évitera ainsi la diffusion trop considérable de cet agent. Comme ici, il n'est pas destiné à *cautériser profondément,* mais seulement à produire une eschare superficielle, *une eschare de revêtement,* une *eschare protectrice* ou *isolante,* nous ne sommes pas obligé de prolonger son action, ni d'employer des quantités considérables. Donc nous n'avons pas à craindre qu'il se diffuse trop, ni qu'il coule dans le pharynx ou tomac; il suffit que la totalité des surfaces vives soit chée par le caustique.

BSERVATION I. — Charles C..., seize ans, est atteint de rhinite onique hypertrophique portant sur les cornets inférieurs, les-

quels apparaissent gros, rouges, lisses. La gêne nasale est assez marquée. Par un traitement approprié, nous essayons de lutter contre la congestion. Au bout de quinze jours, le 4 novembre 1897, nous voyons la muqueuse beaucoup moins rouge et nous faisons après cocaïnisation la galvanocautérisation du cornet inférieur droit en évitant de toucher la cloison. Le 11, nous revoyons le patient. Il a eu la fosse nasale droite très gonflée; la muqueuse cautérisée est venue appuyer fortement contre la cloison, a lésé son épithélium et une adhérence s'est formée.

Craignant cette synéchie, nous le tenions en surveillance. Mais elle n'avait que sept jours de date au maximum, elle était donc encore très molle; nous la sectionnons facilement, puis nous touchons les deux surfaces vives avec de l'acide chromique, afin d'éviter la reformation de cette adhérence.

25 novembre. — La synéchie ne s'est pas reproduite, mais, comme la muqueuse reste gonflée, par précaution nous touchons à nouveau avec le stylet garni d'acide chromique.

22 avril 1898. — La synéchie ne s'est pas reformée, aucune adhérence entre le cornet inférieur droit et la cloison; pourtant la muqueuse est restée hypertrophiée assez notablement.

Obs. II. — Louis Ch..., dix-neuf ans, élève à l'Institut industriel, a été autrefois traité à Paris pour une affection du nez. Le 15 mars 1898, il se présente à nous se plaignant de gêne nasale. Il est petit, peu développé; la voix eunuchoïde par moment. La muqueuse pharyngée est rouge, congestionnée; celle du cornet inférieur gauche est hypertrophiée; enfin nous constatons une adhérence entre le cornet inférieur droit et la cloison, partie moyenne, adhérence membraneuse, qui est vraisemblablement consécutive à la cautérisation faite il y a quelques années dans cette fosse nasale, à l'aide du galvanocautère.

19 mars. — Nous détruisons cette adhérence membraneuse avec le galvanocautère; puis avec les ciseaux, enfin nous touchons les deux surfaces ainsi formées avec l'acide chromique.

26. — L'adhérence ne s'est pas reproduite; cependant par précaution nous retouchons avec l'acide chromique.

2 avril. — Gonflement considérable par suite d'un coryza aigu.

6. — Le dégonflement s'est opéré en grande partie; pas de soudure entre le cornet droit et la cloison.

20. — Le fond de la fosse nasale droite reste étroit, mais il n'y a pas de synéchie. La respiration est beaucoup plus libre qu'auparavant.

6 juin. — Même état.

Ce fait présente un intérêt particulier; en effet, la galvanocautérisation a laissé après elle une synéchie. Au bout de deux ans nous galvanocautérisons à nouveau, mais nous faisons une *eschare chromique* de revêtement sur chacune des surfaces produites. Cette eschare a été bien réellement une *eschare isolante*, comme le prouve la cicatrisation sans adhérence obtenue et constatée au bout de trente-cinq jours.

Obs. III. — Mlle Marie W..., dix-sept ans, a des polypes muqueux des fosses nasales en 1895. On les enlève à l'anse froide en septembre; puis on galvanocautérise le cornet inférieur droit fortement hypertrophié sans toucher la cloison, le 17 septembre.

28 septembre. — A nouveau, galvanocautérisation du cornet inférieur droit sans que la cloison soit lésée.

En décembre 1897, la jeune fille revient nous voir pour de la gêne respiratoire. Dans le nez, nous constatons que des polypes ont reparu et qu'une synéchie s'est produite entre le bord du cornet inférieur droit et la cloison.

17 janvier 1898. — Nous détruisons l'adhérence membraneuse et nous touchons à l'acide chromique.

24. — La synéchie ne s'est pas reproduite.

14 février. — Même constatation.

Obs. IV. — Mme L..., d'Aniche, se plaint d'affaiblissement de l'ouïe. L'examen révèle notamment une adhérence osseuse du cornet inférieur droit, avec la cloison près de son extrémité postérieure. Le 22 janvier 1898, cette adhérence est rompue et les deux plaies touchées à l'acide chromique. Le 29 janvier la cicatrisation est en bonne voie et la soudure ne se reproduit pas.

29 avril. — Nous constatons que la synéchie n'est pas reformée.

Obs. V. — Mlle Ch..., douze ans, est atteinte de végétations adénoïdes du pharynx nasal et d'hypertrophie de la muqueuse des cornets inférieurs; en outre, les fosses nasales sont très étroites. L'intervention consiste, le 19 octobre 1898, à curetter le pharynx nasal et à galvanocautériser la muqueuse des cornets inférieurs. Mais l'étroitesse des fosses nasales nous fait craindre des adhé-
ces. En effet, le 10 novembre, nous constatons une synéchie au
l, à gauche, entre le cornet inférieur et la cloison. Nous la
pons.

novembre. — Nous touchons les deux surfaces, qui ont de la
nce à s'accoler, à l'acide chromique.

2 décembre. — La cicatrisation n'est pas terminée.

16. — La guérison est obtenue; la fosse nasale gauche est encore étroite; mais la synéchie ne s'est pas reproduite.

Obs. VI. — Le Frère F... vient nous trouver avec une hypertrophie considérable de la muqueuse des cornets inférieurs. Nous galvanocautérisons le 25 novembre 1897; mais vu la conformation des fosses nasales et le degré de l'hypertrophie, nous craignons des adhérences, aussi recommandons-nous bien au malade de ne pas manquer de revenir nous voir.

25 novembre. — Nous trouvons en effet des adhérences qui se produisent à droite et à gauche; mais, vu leur peu de durée, il est aisé de les rompre. Nous touchons ensuite à l'acide chromique les quatre surfaces.

23 décembre. — La cicatrisation se termine dans de bonnes conditions; les synéchies ne se reproduisent pas.

Nous arrêtons ici le rapport de nos observations, jugeant inutile de les multiplier, car elles sont toutes calquées les unes sur les autres, et les résultats sont tous concordants. L'acide chromique ne nous a jamais trompé et les surfaces protégées par une eschare chromique n'ont jamais adhéré. Ces eschares se sont toujours montrées réellement protectrices et parfaitement isolantes.

Conclusions. — Les surfaces vives des cornets et de la cloison, particulièrement les cautérisations produites par le galvanocautère, ont une grande tendance à former des synéchies quand elles viennent au contact.

Les eschares produites par la cautérisation, avec l'acide chromique cristallisé en aiguilles, n'ont aucune tendance à se souder: *elles sont isolantes.*

Ces eschares se produisent sans grande douleur, et s'obtiennent très aisément avec un peu d'acide chromique fondu au bout d'un stylet (procédé de Heryng); il y a donc grand intérêt à recourir à ce procédé pour empêcher la formation de synéchies intra-nasales plutôt que de se servir de substances isolantes (gutta-percha, celluloïd, etc.), c'est-à-dire de

corps étrangers à placer dans les fosses nasales et à conserver pendant plusieurs semaines. En effet, l'eschare se forme en quelques secondes, ne peut changer de place; elle n'a plus besoin d'être surveillée après sa production, enfin elle n'exige pas le maintien de quelque chose d'étranger dans les fosses nasales, ce qui peut être difficile chez les enfants, par exemple, et chez les gens nerveux.

COMPTE RENDU OFFICIEL

DE LA

SOCIÉTÉ FRANÇAISE D'OTOLOGIE ET DE LARYNGOLOGIE

CONGRÈS ANNUEL TENU SOUS LA PRÉSIDENCE DU Dr LANNOIS

(Suite et fin)

Séance du 5 mai.

Présidence de M. Lannois, de Lyon.

Boucheron. — **Sérothérapie dans l'asthme** (résumé).

Il existe peut-être, à côté de l'asthme à tuberculose de Landouzy, un asthme dû à la toxine streptococcique.

C'est là ce qui expliquerait l'efficacité des injections de sérum antistreptococcique dans certaines formes d'asthme. C'est surtout dans les cas d'asthme survenant par accès sans dyspnée en dehors des crises et aussi dans des états dyspnéiques constants avec quelques accès aigus.

M. Lannois, de Lyon. — **Photographie d'une tumeur du pavillon de l'oreille** (résumé).

Tumeur du volume d'une mandarine, insérée au-dessous de l'hélix, dans sa concavité supérieure, ayant duré au moins dix sans donner lieu à aucun phénomène sérieux. L'examen oscopique montra qu'il s'agissait d'un adéno-épithéliome igine sébacée. Ce genre de tumeur ne paraît pas encore été signalé au niveau du pavillon.

M. Polo, de Nantes. — **Le moment opportun de la trépanation dans la mastoïdite** (résumé).

Parmi les opérations classiques des maladies de l'oreille, la trépanation de la mastoïde et de ses annexes est une des meilleures. On sait cependant qu'elle n'est pas sans danger (blessure du sinus latéral, du facial, pyohémie, etc.). De plus, il ne faut pas oublier que des mastoïdites peuvent guérir par un traitement bénin. Le Dr Polo en cite un exemple.

Il conclut :

1° Que l'ouverture large de l'apophyse est une excellente opération ;

2° Qu'elle n'est pas toujours exempte de danger ;

3° Que si le malade n'a pas de symptômes cérébraux et si la tumeur mastoïdienne n'est pas bien limitée, il faut savoir attendre.

M. Furet. — Un grand nombre de mastoïdites guérissent sans suppuration et sans opération. Il en a vu régresser au bout de vingt-quatre ou quarante-huit heures.

Il croit, dans ces cas, utile d'intervenir sur le tympan, aider à chasser le pus par un Politzer et mettre de la glace sur la région.

M. Moll se range à cette opinion.

M. Miot, au lieu d'user de réfrigérants, a combattu les symptômes par des émissions sanguines.

M. Bonain. — Il y a intérêt souvent à intervenir, parce que ce qui paraît être une rémission complète n'en est pas une ; il peut se produire une rémission momentanée, provisoire, apparente, alors qu'en réalité, il se fait un travail latent qui aboutit, à une échéance plus ou moins éloignée, à de nouvelles poussées plus ou moins graves et aiguës.

M. Bar. — Si la glace n'agit pas dans les quarante-huit heures, il faut y renoncer. On peut alors user de compresses chaudes.

M. Furet. — Évidemment, la glace ne peut être utile que dans les premiers jours. Il considère l'émission sanguine par les sangsues comme un procédé peu antiseptique, qu'on doit d'autant plus repousser qu'on aura peut-être à intervenir chirurgicalement sur la région où ont été posées les sangsues.

M. Miot. — C'est un peu vrai ; mais, si on les emploie assez tôt, on n'a jamais à intervenir chirurgicalement. Il a vu un grand nombre de cas qui ont évolué de la sorte.

M. Furet. — M. Miot a dû avoir affaire à une série de cas particulièrement heureux ; il croit, cependant, qu'il y a des cas qui

aboutissent fatalement à la suppuration de la mastoïde. Quand M. Miot pratique-t-il ces émissions?

M. Miot. — Dès que le sujet, l'enfant, présente des phénomènes de congestion de la caisse.

M. Bonain. — L'incision de tissus mous et même un peu osseux doit être la meilleure émission sanguine.

M. Miot est d'avis qu'on a tort d'user, peut-être par mode, des réfrigérants et d'abandonner les émissions sanguines. Les réfrigérants ont, évidemment, une action énergique, mais les émissions sanguines présentent aussi des avantages manifestes et sont beaucoup trop délaissées.

Dans un grand nombre d'otites, de complications mastoïdiennes, consécutives à des otites moyennes purulentes aiguës, survenues à la suite de la grippe ou de nature catarrhale, il a appliqué des sangsues à l'apophyse mastoïde, et il a vu les symptômes inflammatoires diminuer rapidement pour ne plus réapparaître. Le point important est d'avoir recours aux émissions sanguines de bonne heure et toutes les fois que les phénomènes inflammatoires ont une marche rapidement progressive.

En résumé, avec les émissions sanguines faites à temps, les lavages antiseptiques quotidiens et même répétés deux fois par jour par la trompe, les injections et les instillations dans le conduit, on parvient, à peu près toujours, à éviter une intervention chirurgicale.

M. Moll, d'Arnheim. — **De l'angine épiglottique antérieure** (sera publié *in extenso*).

M. Moll fait l'historique de la question et rapporte l'observation d'un malade de cinquante ans qui, brusquement, fut pris d'une violente douleur au niveau du larynx. A l'examen laryngoscopique, on put constater une tuméfaction de l'épiglotte, et, quelques jours plus tard, on constata la présence à la base de l'épiglotte de deux points de suppuration qu'on incisa. Le malade guérit. L'auteur attribue à l'infection grippale les accidents qu'il a soignés.

M Hamon du Fougeray. — **De l'enseignement du chant ɔnfants sourds-muets ayant conservé quelques restes ʿition** (sera publié *in extenso*).

il possible de corriger l'articulation exagérée et le son ⁻ne et désagréable des sourds-muets? Les causes qui

peuvent rendre défectueuse leur façon de parler, dépendent de leur état intellectuel et de leur état physique; à l'état intellectuel, l'idiotie, on oppose la méthode orale combinée à la méthode Seguin-Bourneville. A l'état physique on oppose des moyens médicaux et chirurgicaux appropriés et on soigne le rhino-pharynx et les oreilles.

Les autres causes tiennent aux procédés d'enseignement. Ceux-ci devraient être modifiés : on devrait créer deux cours distincts, l'un de démutisation, l'autre de perfectionnement. D'autre part, on doit utiliser les restes notables d'audition qui existent chez 40 °/o des sourds-muets. L'auteur a entrepris des expériences à ce sujet sur 8 élèves : il s'est assuré de l'intégrité de leur intelligence et de leur rhino-pharynx, et leur a appris les rudiments de la musique vocale pour leur apprendre à se servir de leurs cordes vocales. Les résultats sont très encourageants. Ces exercices ont été combinés avec des leçons d'articulation, et leur parole s'est sensiblement améliorée et rapprochée de la normale.

MM. Lannois et Tournier, de Lyon. — **Agoraphobie et vertige de Ménière** (résumé).

L'agoraphobie a été considérée par quelques-uns, Legrand du Saulle entre autres, comme une sorte d'entité, et l'on a distingué l'agoraphobie essentielle et les agoraphobies secondaires. En réalité, cette conception n'est pas admissible et l'agoraphobie doit être assimilée aux autres phobies qui sont liées à un état névropathique: dégénérescence ou neurasthénie, délire émotif, etc.

Chez un prédisposé, la phobie survient sous l'influence de certaines causes : elle est, en effet, comme une idée obsédante ou une image d'un épisode antérieur, qui surgit brusquement pour inhiber la volonté. Si, un jour, sur une place publique, dans la rue, un névropathe éprouve un vertige, s'il a eu peur de tomber en public, on conçoit très bien qu'il devienne agoraphobe. Et, dans ces cas, l'agoraphobie se constitue d'autant plus aisément que le vertige a été plus fréquent et qu'il a persisté des lésions auriculaires.

L'auteur a, depuis que son attention a été tournée de ce

côté, réuni plus de douze observations où la provocation de l'agoraphobie était due à une lésion auriculaire.

Cette étiologie est donc fréquente; il n'est pas indifférent d'être fixé à ce point de vue, car la connaissance de la cause permettant de l'écarter ou de la modifier, en même temps que l'on soigne le terrain névropathique, facilite dans certains cas la guérison de l'agoraphobie.

M. Escat a étudié autrefois avec une vive curiosité les rapports qui avaient été signalés entre l'agoraphobie et les lésions de l'oreille interne. Pendant son internat dans les asiles de la Seine, il a examiné attentivement à ce point de vue de nombreux agoraphobes.

L'un d'eux, entre autres, qui était venu consulter son maître, M. Paul Garnier, à l'infirmerie spéciale de la Préfecture de police, l'avait particulièrement intéressé. Ce malade, âgé de cinquante ans environ, qui avait été précisément un des sujets d'observation de Legrand du Saulle, présentait, en outre de sa névrose émotive, une sclérose labyrinthique banale, caractérisée par la trilogie (surdité, bourdonnements, vertiges), et qui semblait absolument distincte des troubles psychiques. L'affection otique datait à peine de cinq à six ans, tandis que la névrose émotive s'était manifestée dès l'enfance par d'autres syndromes épisodiques de dégénérescence, délire du toucher, claustrophobie, agoraphobie, arithmomanie, etc.

De ces diverses observations il crut pouvoir conclure qu'il fallait distinguer :

1° Une pseudo-agoraphobie très fréquente dans le vertige de Ménière, caractérisée par la préoccupation très rationnelle d'un sujet vertigineux qui craint de perdre l'équilibre au moment où il est sur le point de traverser une rue ou une place.

2° L'agoraphobie, vraie névrose émotive de Legrand du Saulle, véritable désordre mental qui peut coexister avec un vertige d'origine auriculaire, affection évidemment banale, sans qu'il y ait entre les deux troubles le moindre rapport. On ne saurait, en effet, rattacher à une lésion périphérique capable de provoquer exclusivement des troubles sensoriels un trouble aussi essentiellement psychique que l'agoraphobie.

Les observations fort intéressantes de M. Lannois montrent [illegible]fois que la maladie de Ménière peut, chez un sujet en puis[illegible] de névrose émotive, réveiller l'agoraphobie.

Lannois. — Il faut, évidemment, distinguer avec soin l'état [illegible]gineux continu, qui accompagne certaines affections de [illegible]ille, des phénomènes agoraphobiques vrais au point de vue

clinique. Si les vertigineux n'ont pas très fréquemment de l'agoraphobie, c'est qu'il est nécessaire au développement de cette dernière, qu'il existe chez eux un fond névropathique très accusé qui, le plus souvent, est la névrose d'angoisse.

M. Bar, de Nice. — **Polypes du larynx** (résumé).

Les tumeurs bénignes du larynx ne sont point difficiles à rencontrer, et, parmi elles, les plus fréquentes sont les papillomes et les fibromes dont la statistique accréditée de Brun fixe à 54 % des premiers, 31 % des seconds. Cette fréquence trouve, d'après Coyne, son explication dans la constitution des éléments anatomiques du larynx; aussi la rareté d'autres tumeurs : kystes, adénomes, myxomes, lipomes, angiomes, est-elle chose tout à fait naturelle.

Nous avons rencontré quelques-unes de ces tumeurs rares, et dans notre série de 6 cas de ces tumeurs bénignes observés dans notre pratique, nous notons : 2 cas de papillomes, 1 fibrome, 1 kyste double, 1 fibromyxome, 1 adénome. Toutes ces tumeurs endolaryngées étaient voisines des cordes vocales.

En principe, on peut dire que, symptomatiquement, ces tumeurs, quel que soit leur volume, gênent toujours la fonction vocale, et quelquefois fonction vocale et fonction respiratoire. Leur guérison est tributaire d'intervention chirurgicale, dont la méthode de choix est la méthode endolaryngée. Cette méthode bénigne respecte le mieux l'organe et se répète sans danger. Elle n'est pas toujours applicable, surtout à cause du volume de la tumeur. Il faut alors la méthode extralaryngée, seule ou associée à l'autre. Nous avons opéré par la méthode endolaryngée 1 fibro-myxome et 1 papillome. Par la méthode extra-laryngée, grâce à la collaboration de notre confrère le Dr Grinda, nous débarrassâmes un de nos malades d'un volumineux fibrome que par la méthode endolaryngée il avait été impossible d'extraire.

M. Suarez de Mendoza. — **Sur un nouveau procédé opératoire pour le traitement de l'obstruction nasale** (sera publié *in extenso*.)

Il introduit dans la fosse nasale une lame métallique plate ou en gouttière, pour garantir contre l'action de la scie le

côté sur lequel il ne veut pas agir. Il fait alors pénétrer la scie et d'un trait va jusque dans la cavité naso-pharyngienne, enlevant la partie épaisse de la cloison et la relevant. Après cela, dans le passage percé par la scie, il glisse un tube métallique de même calibre. Ce dernier facilite l'hémostase et sert de conducteur pour le deuxième trait de scie. Il introduit de nouveau la lame métallique protectrice, et, guidé par elle et le tube, creuse une nouvelle gouttière superposée à la première dans la partie épaisse. Habituellement deux coups de scie suffisent.

M. Lubet-Barbon. — La méthode opératoire de M. Suarez paraît excellente; elle lui a donné des résultats très bons, mais elle n'est pas sans inconvénients. Le tour circulaire est, en effet, très utile dans certaines interventions; mais, dans l'espèce, on opère le côté interne du nez, et pour peu que le malade remue, on est exposé à perforer sa cloison.

M. Suarez de Mendoza remercie M. Lubet-Barbon de la façon dont il vient d'apprécier son procédé.

A son objection, il répondra seulement que, possesseur d'une machine White depuis vingt ans, il a appris de bonne heure à s'en servir, et que, depuis, la précision et la célérité qu'elle donne à l'acte opératoire lui ont rendu de si grands services que c'est pour pouvoir généraliser son emploi, pour étendre ses indications qu'il a créé le procédé qu'il vient de décrire. Nul doute que l'emploi du tour avec une scie sans attelle protectrice est difficile et nécessite une grande habitude pour ne pas devenir dangereux; mais avec la scie guidée par l'attelle et le tube conducteur, le forage dans les fosses nasales devient d'une facilité et d'une innocuité si grande que, lorsqu'on s'en est servi une fois, on renonce volontiers aux autres procédés moins précis et moins expéditifs.

MM. A. Robin et Mendel. — **Des bourdonnements d'oreille et de leur traitement par le « Cimifuga racemosa »** (résumé).

Contre une aussi cruelle maladie que les bourdonnements dus à une affection chronique de l'oreille, la thérapeutique a été impuissante jusqu'ici.

s auteurs ont essayé d'utiliser les propriétés du *Cimifuga nosa*, qui leur a paru être un médicament vasculaire et ateur de l'irritation réflexe.

te plante est originaire de l'Amérique du Nord; on en

utilise le rhizome. — L'action de ce médicament sur le cœur offre de lointaines ressemblances avec celle de la digitale. Il a été proposé comme spécifique dans le rhumatisme articulaire et il a une certaine valeur comme expectorant.

Il a été employé comme *antispasmodique* chez les femmes enceintes, comme calmant et *somnifère,* comme *diaphorétique.*

Les auteurs ont employé l'extrait de *Cimifuga* à la dose moyenne de trente gouttes par jour; les résultats rapides et positifs obtenus permettent presque de présenter ce médicament comme un spécifique des bourdonnements. Douze malades ont été traités. Ils présentaient tous des bourdonnements intenses et continuels; pour quelques-uns, l'existence était devenue insupportable.

Dès le lendemain, ou le surlendemain, chez 9 malades, cessation complète des bruits subjectifs; chez quelques-uns, le traitement a dû être repris parce que les bourdonnements reparaissaient à la cessation du médicament.

Chez 3 malades, aucun résultat; chez ces derniers, l'affection remontait à cinq, dix et quarante-huit ans.

D'après les auteurs, les bourdonnements remontant à plus de deux ans sont difficilement influencés par le *Cimifuga.*

M. Lubet-Barbon adresse ses félicitations à MM. Robin et Mendel, car ils rendront de grands services s'ils ont réellement trouvé un médicament qui fasse disparaître les bourdonnements.

M. Malherbe. — **Traitement du catarrhe naso-pharyngé par le curettage** (sera publié *in extenso*).

L'auteur appelle de ce nom l'hypersécrétion muqueuse ou muco-purulente et son accumulation dans l'espace rétro-nasal : entité morbide qui a pour cause l'involution incomplète de l'amygdale pharyngée hypertrophiée.

Les troubles fonctionnels produits par cette affection sont : la respiration buccale, la sécheresse de la gorge au réveil, les troubles de la phonation, etc. Le diagnostic se fait par la rhinoscopie postérieure, le toucher, et le seul traitement efficace est le curettage complet du cavum.

M. Mendel. — Quelles sont les lésions que M. Malherbe trouve dans le catarrhe pharyngé?

M. Malherbe. — Ce sont des travées indurées assez compactes dues à des végétations anciennes, non opérées dans l'enfance.

M. Mendel. — Une sorte de variété d'adénoïdes?

M. Malherbe. — Oui.

M. Lubet-Barbon. — Tout ce qui a trait aux végétations de l'adulte est à faire. On pourrait, dans l'espèce, se servir des curettes de Trautmann et opérer après anesthésie à la cocaïne.

M. Malherbe, dans sa communication, n'a eu d'autre but que de montrer que le catarrhe pharyngé postérieur reconnaissait pour cause l'irrésolution incomplète de l'hypertrophie des glandes lymphoïdes de l'enfance.

Il croit qu'on a, ordinairement, de la tendance à traiter cette affection comme n'étant qu'un symptôme de la rhinite, et presque tous les malades qu'il a eu l'occasion de voir avaient été soignés pour de la rhinite. Le curettage qu'il pratique nécessite le sommeil, car il doit être très énergique pour être complet, et, en effet, les cas qu'il a opérés ont été radicalement guéris.

M. Escat, de Toulouse. — **Procédé simple permettant de réséquer le cartilage nasal dévié sans perforer la cloison** (résumé).

Les divers procédés opératoires proposés pour la résection du cartilage dévié de la cloison sont peu pratiques; on peut leur reprocher:

1° De constituer une vraie dissection longue et très délicate, difficile à exécuter en raison de l'hémorragie continue sous laquelle on doit opérer;

2° D'exiger du patient un courage soutenu et une immobilité difficile à obtenir pendant une heure.

Le procédé qu'emploie M. Escat est très facile à exécuter et ne demande pas plus de cinq minutes.

Il place un tampon imbibé de cocaïne à 1/10 dans chaque narine, l'un sur la convexité de la cloison, l'autre dans la concavité.

Quand il juge l'anesthésie suffisante, il enlève simultanément deux tampons, et, avec une seringue contenant trois centimètres cubes d'eau bouillie, il pousse une injection sous la muqueuse de la concavité, manœuvre qui a pour but de séparer la cloison du cartilage en interposant entre eux une masse liquide protectrice.

Puis, passant à l'autre narine, il résèque en masse la voussure cartilagineuse d'un seul trait de bistouri, dans le plan vertical antéro-postérieur, comme pour sectionner un éperon plein, suivant la technique de Sarremone. La perforation est évitée; il ne reste plus qu'à tamponner du côté réséqué.

Sur un enfant de treize ans, sur un de sept ans récemment opéré et sur deux jeunes gens, cette méthode lui a réussi; elle a complètement échoué daus un cinquième cas en raison de l'extrême densité de la muqueuse que l'injection ne put infiltrer.

Le résultat est excellent; après cicatrisation, la cloison est formée par l'adossement de la muqueuse respectée et de la muqueuse reconstituée du côté opéré.

On demande à M. Escat s'il ne lui arrive pas de faire avec son injection de décollement trop considérable.

M. Escat. — Au contraire, l'inconvénient à redouter est de le faire trop limité. Supposé que le fait se produisit, il n'aurait pas de conséquence, parce qu'en somme, on injecte un liquide aseptique qui se résorbe facilement.

M. Suarez de Mendoza. —Ce procédé est surtout préconisé en vue d'éviter les perforations de la cloison. Mais y a-t-il donc si grand inconvénient à ce qu'il s'en fasse une, à la condition, évidemment, qu'elle ne soit pas trop considérable et un peu hors la vue extérieure?

M. Escat. — On s'expose peut-être à l'affaissement du nez si l'on perfore largement la cloison.

M. Cartaz. — Il n'y a jamais affaissement du nez dans ces conditions.

M. Bonain, de Brest. — **Procédé d'anesthésie locale à l'aide d'un mélange de phénol, menthol et cocaïne pour les opérations sur la caisse du tympan** (sera publié *in extenso*).

L'auteur a retiré les meilleurs résultats de l'emploi d'un anesthésique dont il donne la formule. Il imbibe un coton qu'il met en contact avec la membrane tympanique et, en peu de temps, une minute environ, il obtient une anesthésie complète.

Acide phénique.....	2 grammes.
Chlorhydrate de cocaïne.....	ââ 50 centigrammes.
Menthol.....	

M. Miot. — Se fait-il une vésication, une tuméfaction?

M. Bonain. — Non.

MM. Moure et Liaras. — **Traitement de quelques paralysies faciales d'origine otique** (sera publié *in extenso*).

Parmi les éléments d'après lesquels on doit régler sa conduite, dans les interventions pour les paralysies faciales d'origine otique, il n'y a guère que l'animosité de la lésion auriculaire qui soit de quelque importance. Elle indique, en effet, que la compression est due à de la nécrose osseuse, à un séquestre et qu'on doit opérer sans retard. D'autre part, il n'est pas possible de déterminer le siège de la lésion, et les réactions électriques disent seulement que le nerf est ou n'est pas gravement atteint, mais sans laisser entendre si la réaction de dégénérescence est définitive ou non.

Quand on constate une paralysie faciale due à une lésion otique ancienne, on doit opérer. Faut-il pratiquer le dégagement du nerf à partir du trou stylo-mastoïdien et, pour ainsi dire, sculpter le canal de Fallope?

C'est là un procédé délicat qui complique inutilement l'intervention. Sans se préoccuper d'aller rechercher systématiquement le facial pour le dégager, il suffit de réunir la caisse et l'antre, réséquer, gratter toutes les parties malades, enlever les séquestres s'il y en a. La paralysie disparaît, si la réaction de dégénérescence ne date pas de trop longtemps. M. Moure suture immédiatement en arrière la plaie rétro-auriculaire, ce qui hâte d'une façon notable la réparation de la brèche osseuse et ne laisse qu'une cicatrice très petite. Il a la précaution de fendre et de réséquer le conduit membraneux, d'abord pour éviter l'atrésie, ensuite pour permettre de panser par le méat la brèche osseuse.

M. Malherbe fait depuis longtemps la suture rétro-auriculaire immédiate, cependant, pas absolue puisqu'il laisse passer une mèche de gaze. Mais il ne réseque pas le conduit, comme M. Moure, et ne panse pas la plaie par le méat.

Le Dr Furet, de Paris, a imaginé récemment et pratiqué, avec son excellent ami le Dr J.-L. Faure, chirurgien des hôpitaux, un traitement chirurgical de la paralysie faciale qu'il croit bon, bien qu'il n'ait pas encore donné de résultats positifs. Ce traitement consiste dans l'anastomose du bout périphérique du facial à sa sortie du rocher avec le bout central de la branche externe ou branche transverse du spinal. Dans le cas unique qu'il a rapporté brièvement

et qui, d'ailleurs, a été publié, il s'agissait d'un homme de quarante-neuf ans, chez qui la paralysie faciale était survenue, dix-huit mois auparavant, à la suite d'un coup de revolver dans l'oreille. L'examen électrique avait révélé la réaction de dégénérescence. L'opération fut très simple, très facile, très rapide. Elle a été faite à la fin de janvier dernier. Depuis ce moment, le malade est soumis à un traitement électrique régulier qui, jusqu'à ce jour, est resté sans résultat. Cela ne veut pas dire qu'il faille condamner ce mode de traitement. La régénération des nerfs après leur suture est un fait clinique incontestable, et il est tout à fait légitime de penser que les tubes nerveux partis du bout central du spinal iront régénérer le bout périphérique du facial, provoquer le rétablissement de la contractilité musculaire et guérir enfin la paralysie.

M. Albespy. — **Présentation de pièces** (résumé).

1° L'auteur présente un polype muqueux énorme qu'il a extirpé de la fosse nasale droite d'un jeune garçon de dix-huit ans.

Ce polype, qui ne mesurait pas, après son ablation, moins de 8 à 9 centimètres de long sur 3 à 4 centimètres de large, s'implantait sur le cornet moyen, partie antérieure.

L'ablation put être pratiquée sans morcellement, en un temps, avec une pince à torsion; l'arrachement fut suivi de grattage et de cautérisation galvanique.

Depuis l'opération, il n'y a pas eu trace de récidive.

2° Il présente également une tumeur volumineuse du pilier postérieur, tumeur qu'il a enlevée, sans incident, chez un de ses malades et dont la nature histologique sera déterminée incessamment.

M. Jacques. — **Radiographie des cavités du rocher** (résumé).

L'auteur présente, au nom de M. Guilloz et au sien, une série d'épreuves radiographiques en stéréoscopie pour la mise en évidence des cavités de l'oreille interne osseuse de l'intérieur du rocher.

Ces clichés ont été obtenus sur des temporaux d'enfants injectés de métal fusible ou sans injection préalable.

M. Collin. — **Présentation d'instruments** (résumé).

Il présente : 1° un écarteur pour la mastoïde ou les interventions sur le larynx et la trachée; 2° une pince pour enlever les queues de cornet.

M. Mahu, de Paris. — **Présentation d'instruments** (résumé).

Le premier, composé d'un manche et d'une anse à rotation, est destiné à enlever les queues de cornet; serre-nœud à inclinaison automatique.

Le deuxième est un releveur du voile du palais s'introduisant par le nez.

M. Lermoyez. — Ce dernier instrument, très ingénieux, ne peut faire double emploi avec le releveur du voile de Moritz Schmidt. Il n'est pas assez solide pour supplanter celui-ci. Ils ont chacun leur indication.

Le releveur de Schmidt convient mieux pour les opérations pratiquées sur la voûte du pharynx nasal; de même, il est également préférable pour toutes les interventions pratiquées *a posteriori* sur les choanes.

M. Mahu dit qu'en effet il applique simplement son écarteur à l'inspection du cavum.

REVUE GÉNÉRALE ET ANALYSES

BOUCHE ET PHARYNX BUCCAL

Sur la gangrène primitive du pharynx, par le Dr Richardière.

A propos de deux cas de gangrène, l'une limitée, l'autre diffuse, de l'arrière-gorge, chez des enfants de trois et de huit ans et demi, l'auteur étudie les principaux symptômes de cette affection. Il n'a pu réunir que treize cas de ce genre.

Les phénomènes observés sont : de la fièvre au début, des phénomènes généraux toujours graves, une fétidité extrême de l'haleine, une dysphagie intense, du nasonnement accompagné de jetage et de rejet des aliments par les fosses nasales, une adénite sous-maxillaire qui ne suppure jamais.

Localement, l'affection est circonscrite ou diffuse. Dans le emier cas, elle reste limitée aux amygdales, débute par une gine et se termine par l'élimination des deux amygdales en alité ou en partie. Dans la seconde hypothèse, les amygdales,

les piliers, la luette et l'ensemble du voile membraneux sont détruits par le sphacèle.

L'affection est toujours très grave; la pathogénie n'en est pas élucidée, car l'examen bactériologique est loin d'être démonstratif. On trouve, dans les cultures, des staphylocoques, des streptocoques, des tétragènes, des leptothrix, mais aucun microbe spécifique.

Le meilleur traitement paraît consister dans l'attouchement au thermocautère des portions de tissu voisines des eschares. On arrive ainsi à limiter, dans certains cas, le sphacèle et à amener une cicatrisation définitive. (*Bull. méd.*, n° 38, 11 mai 1898.)

Dr Brindel.

NEZ ET PHARYNX NASAL

Polypes muqueux du nez *(Schleimpolypen der Nase)*, par le Dr W. Okada, de Tokio.

Les polypes muqueux du nez sont des néoformations inflammatoires. L'inflammation envahit l'épithélium, le tissu conjonctif, les glandes et les vaisseaux.

L'épithélium superficiel se trouve à l'état de métamorphose muqueuse. Cette métamorphose peut être partielle ou totale.

On entend par métamorphose muqueuse totale la transformation de l'épithélium cylindrique tout entier, cellule par cellule, en un épithélium composé de cellules cupuliformes remplies de mucus; cette transformation peut avoir lieu dans toutes les cellules de la couche superficielle ou s'étendre à toutes les couches.

La métamorphose muqueuse partielle peut se présenter de trois façons :

a) Simple prolifération des cellules cupuliformes normales qui se trouvent entre les cellules cylindriques;

b) Les dépressions épithéliales superficielles se recouvrent, dans toute leur étendue ou au fond seulement, de cellules cupuliformes; cette transformation peut être limitée à la couche superficielle seulement, ou s'étendre à toutes les couches;

c) Apparition de groupes de cellules muqueuses disposées en rayons au milieu de l'épithélium cylindrique normal.

Il existe, à côté de la métamorphose muqueuse, une trans-

formation de l'épithélium cylindrique en épithélium stratifié, particulièrement en des points exposés aux influences de l'atmosphère extérieure.

Les glandes des polypes sont en état de prolifération et présentent, dans la plupart des cas, les caractères de glandes muqueuses. Elles sont quelquefois accompagnées de glandes séreuses qui se rencontrent rarement isolées.

Glandes muqueuses et séreuses présentent les phases de sécrétion et de repos d'une seule et même variété de glandes.

Les acini des glandes présentent souvent une dilatation kystique quelquefois tellement prononcée qu'elle représente la partie principale du polype.

Ces kystes sont remplis de mucus au milieu duquel on trouve souvent des formations colloïdes ou hyalines, rondes ou en fer à cheval, plus ou moins volumineuses que les couleurs d'aniline colorent en rouge.

Lorsqu'il existe, à côté des kystes glandulaires, des espaces conjonctifs également kystiques remplis de mucus, il existe nécessairement une communication entre ces derniers et les kystes glandulaires.

Le stroma des polypes est constitué par du tissu conjoncif alvéolaire plus ou moins lâche dont les mailles renferment des cellules rondes et de l'albumine d'œuf, jamais de mucus, sauf dans quelques circonstances assez rares. (*Archiv. f. Laryngol.*, VII, 2-3.)

Dr S. Jankelevitch.

Dé l'ablation de végétations adénoïdes au moyen de pinces et de curettes *(Forceps and curette for the removal of adenoids)*, par le Dr W.-F. Chappel.

L'auteur condamne absolument l'emploi de pinces pour l'ablation des végétations adénoïdes; que les branches s'écartent d'avant en arrière ou latéralement, il est difficile de ne pas blesser la muqueuse saine en maniant cet instrument qui a un autre inconvénient, celui d'enlever la tumeur par morcellement. Pour que la pince cause aussi peu de dégâts que possible, elle devrait être guidée par le doigt introduit dans le naso-pharynx, en même temps qu'elle. Or, on sait l'exiguïté du naso-pharynx en général et chez les enfants en particulier. Il n'en est pas de même de la curette qui agit d'avant en

arrière, par un mouvement de bascule imprimé au manche, et qui, par un seul mouvement, accomplit le trajet antéro-postérieur du pharynx. Il suffit de deux ou trois applications pour enlever toute la tumeur. Par l'habitude on arrive à manier la curette comme une plume, et à causer ainsi au malade le moins de douleur possible; on supprime ainsi en même temps la nécessité de l'anesthésie.

Les dimensions de la curette doivent être appropriées autant que possible à l'âge du malade et à la conformation du naso-pharynx. En général les lames qui constituent la fenêtre de la curette doivent être aussi étroites que possible et ne pas être dirigées trop en bas. La largeur de la fenêtre au niveau de la réunion des lames avec la tige doit être deux fois plus petite que la largeur de la partie antérieure de la fenêtre. La pression exercée contre la cloison ne doit pas être trop forte, puisque l'auteur a vu des cas de périostite déterminée par les mouvements trop énergiques, imprimés au bec de la curette. (*Med. Record*, 16 avril 1898.)

Dr S. Jankelevitch.

Végétations adénoïdes du pharynx *(Adenoid vegetations of the pharynx)*, par le Dr J.-F. Mc Caw.

L'auteur cite trois observations concernant des malades chez lesquels la présence de végétations adénoïdes avait donné lieu à des symptômes inquiétants peu communs, capables d'induire le praticien en erreur.

C'est ainsi que le premier malade était atteint d'une bronchite chronique, avec toux constante, opiniâtre, et état général tel que tout le monde le croyait tuberculeux.

Le deuxième malade présentait depuis longtemps les symptômes habituels des végétations adénoïdes; mais à un moment donné sa respiration devint extrêmement laborieuse, comme s'il s'agissait d'une sténose laryngo-trachéale.

Le troisième malade, enfin, présentait des troubles très marqués de l'intelligence, auxquels sont venues se joindre plus tard des convulsions musculaires.

Tous ces malades ont été immédiatement guéris grâce à l'ablation des végétations adénoïdes et des amygdales hypertrophiées, lorsqu'il en existait.

L'auteur pratique l'opération sous le chloroforme, le malade étant couché, ayant les épaules un peu relevées et la tête dépassant le bord de la table. Il se sert comme instrument de la curette de Gottstein. (*New-York med. Journ.*, 30 avril 1898.)

Dr S. JANKELEVITCH.

Contribution à l'étiologie des inflammations des sinus accessoires du nez *(A contribution to sur knowledge of the etiology of inflammations of the accessory sinuses of the nose)*, par le Dr W.-T. HOWARD.

L'auteur a examiné au point de vue microscopique, et par le moyen de cultures, le contenu de dix-huit empyèmes des sinus maxillaire, frontal, ethmoïdal.

Les conclusions auxquelles il est arrivé sont les suivantes : les inflammations aiguës ou chroniques des sinus accessoires du nez ne sont jamais causées par un seul microorganisme ni par un seul groupe de microorganismes. A part quelques exceptions (aspergillus, vers), toutes les inflammations de ces cavités sont dues à des bactéries.

Les bactéries que l'on y trouve sont celles qui séjournent habituellement dans les cavités buccale et nasale, dans la première à l'état normal, dans la seconde quelquefois à l'état de santé, le plus souvent à la suite d'altérations pathologiques (rhinites aiguë et chronique, atrophique et hypertrophique, tumeurs nasales, etc.). A côté de ces microorganismes, on en trouve d'autres qui se rencontrent moins fréquemment dans les processus suppuratifs.

Il faut remarquer que les microorganismes que l'on rencontre le plus fréquemment dans les inflammations des autres parties de l'appareil respiratoire, sont également ceux qui jouent le rôle le plus important dans les inflammations du sinus (diplocoque lancéolé, staphylocoque et streptocoque pyogènes, bacille muqueux encapsulé, bacilles de la diphtérie et de l'influenza).

Les sinus peuvent être envahis soit par extension directe du cessus inflammatoire, dans les rhinites aiguë et chroni-, dans le coryza, l'influenza, la diphtérie, la pharyngite, ygdalite, les traumatismes, l'érysipèle, les tumeurs ales, etc., soit à la suite d'affections qui frappent des parties

de l'organisme plus éloignées (pneumonie, rhumatisme, méningite, tuberculose, etc.), et produisent un affaiblissement général de l'individu. (*American Journ. of med. sciences*, mai 1898.)

Dr S. Jankelevitch.

LARYNX ET TRACHÉE

Épithélioma du larynx. Extirpation totale du larynx sans trachéotomie préalable par le procédé Périer. Guérison, par le Dr Jonesco.

L'auteur relate une opération d'extirpation totale du larynx chez un homme de quarante-cinq ans, qui faisait remonter à six mois seulement le début de son affection et dont l'état général était encore relativement bon.

Le larynx, augmenté de volume, était douloureux à la pression et mobile. L'épiglotte était envahie par la tumeur, ainsi que le lobe droit du corps thyroïde.

Le larynx fut enlevé en entier ainsi que la plus grande partie de l'os hyoïde et le lobe droit de l'épiglotte. La trachée fut suturée directement à la plaie dont l'extrémité supérieure ne fut pas réunie pour permettre l'introduction du tube pharyngien.

Quatre mois après il n'y avait pas trace de récidive.

L'examen microscopique montra l'existence d'un épithélioma pavimenteux lobulé, occupant la partie supérieure du larynx jusqu'au ventricule de Morgagni.

C'est là, évidemment, au moins jusqu'ici, un beau succès en faveur de l'extirpation totale du larynx dans le cancer; mais combien d'insuccès qui sont attribuables à cette opération en face du petit nombre qu'on en trouve publiés dans la littérature médicale!... (*Bull. méd.*, n° 33, 24 avril 1898.)

Dr Brindel.

Trois cas d'aphonie complète guérie à l'aide de diapasons *(Drei Fälle von mit Hülfe von Stimmgaloln geheilter völliger Aphonie)*, par le Dr Maljutin.

Dans cette nouvelle communication il s'agit de 3 cas de paralysie récurrentielle double où l'auteur a obtenu une guérison complète au moyen du procédé déjà décrit par lui et qui consiste à faire vibrer des diapasons de différentes hauteurs et à faire répéter par le malade les sons qu'ils

émettent. Cette fois il a apporté une petite modification à son procédé. Au lieu de faire vibrer le diapason sur la tête ou devant le cartilage thyroïde, ce qui procure aux malades une sensation désagréable, il le place sur la cage thoracique : on obtient ainsi une résonance plus forte, ce qui permet d'employer non seulement des diapasons correspondant à la voix normale du malade, mais d'autres, inférieurs de deux octaves. L'auteur explique l'action des diapasons par l'action mécanique de leurs vibrations, et il y voit une sorte de gymnastique mi-active, mi-passive des cordes vocales. Chaque séance dure dix minutes au plus, avec une petite pause pour le repos. Elles sont quotidiennes, et obtiennent encore un meilleur résultat en les répétant deux fois par jour.

Au cours de ses expériences avec les diapasons, l'auteur a observé le fait suivant : En plaçant le diapason sur la cage thoracique, on obtient la voix de poitrine; lorsque au contraire, on veut obtenir la voix de tête, il faut placer le diapason sur la tête du sujet qu'on veut exercer. Ces phénomènes peuvent avoir une certaine importance dans l'enseignement du chant. (*Archiv f. Laryngol.*, VII, 2-3.) Dr S. Jankelevitch.

OREILLES

Des réflexes d'origine auriculaire *(Aural reflexes)*, par le Dr Macleod Yearsley.

Ces réflexes sont assez nombreux : toux auriculaire, réflexes cardiaques, gastrique, sensations gustatives, convulsions épileptiformes, hoquet et action réflexe des affections auriculaires sur l'appareil oculomoteur.

On a observé un cas de hoquet dû à une rétraction de la membrane du tympan et ayant disparu à la suite d'une insufflation d'air. Les convulsions épileptiformes peuvent être produites aussi bien par des affections de l'oreille que par des ·ections du nez.

a toux auriculaire est le réflexe qui s'observe le plus ·ent; on peut le provoquer rien qu'en introduisant le ·ulum dans le conduit auditif. On a observé des cas de toux ·elle ayant résisté à tous les moyens de traitement et qui

étaient dus à la présence dans l'oreille d'un corps étranger ou d'un bouchon cérumineux dur, volumineux.

Les réflexes cardiaques varient d'une simple faiblesse jusqu'à des attaques syncopales. On en a observé à la suite d'une simple injection dans des cas d'otite suppurée.

Les réflexes gastriques (nausées, vomissements) ont été observés au cours d'extraction de polypes de la caisse ou de masses cholestéatomateuses.

On observe quelquefois, chez le même malade, une combinaison des réflexes gastriques et des réflexes cardiaques.

Les sensations gustatives s'expliquent par les rapports intimes qui existent, entre les noyaux du vague et du glossopharyngé. On cite l'observation d'un malade qui avait éprouvé une sensation d'amertume à la base de la langue, lors de l'extraction d'un polype de la caisse.

Les manifestations réflexes du côté de l'appareil oculo-moteur consistent le plus souvent en nystagmus, plus rarement en spasme et paralysies des muscles de l'œil, et affections de la musculature interne. Le nystagmus est le plus souvent oscillatoire et peut être provoqué par une affection de n'importe quelle partie de l'appareil de l'ouïe. Il est souvent provoqué par une simple injection et par certaines influences acoustiques.

Le strabisme s'observe plus rarement comme manifestation réflexe. On a noté également une dilatation des pupilles survenant au cours de certaines affections de l'oreille et d'interventions sur cet organe. L'auteur a observé ce dernier phénomène quatre fois, au cours de raréfactions et de condensations d'air au moyen du spéculum de Siegle. Trois fois il y avait dilatation des deux côtés, une fois de celle du côté affecté. (*Journ. of laryngol.*, mai 1898.) Dr S. Jankelevitch.

Quelques cas d'abcès cérébral au cours d'une suppuration chronique de l'oreille moyenne *(Cases of cerebral abscess in connection with chronic suppurative middle-ear disease)*, par le Dr F. Marsh.

L'auteur relate en tout cinq observations de complications intra-craniennes survenues au cours d'une otorrhée chronique. Dans les trois premières, il s'agissait d'abcès non compliqués

du lobe temporo-sphénoïdal, avec guérison à la suite d'une intervention opératoire.

Le diagnostic était basé sur les symptômes suivants :

1° Durée de la suppuration de l'oreille dans chaque cas : vingt-cinq, quatorze et neuf ans.

2° Absence de tuméfaction mastoïdienne (sauf dans un cas) et de douleur à la percussion du sinus sigmoïde.

3° Absence de thrombose de la jugulaire interne.

4° Absence de températures trop élevées ou à grandes variations, pouls peu rapide.

5° Absence de symptômes pyhémiques, sauf deux frissons dans un cas.

6° Intelligence peu affectée au début, mais ayant baissé plus tard.

7° Émaciation prononcée.

8° Marche chronique aboutissant au coma.

L'absence de vomissements, de troubles d'équilibre, d'aphasie sensorielle, l'intégrité de la sixième paire plaidaient en faveur d'un abcès temporo-sphénoïdal plutôt que d'un abcès cérébelleux.

Dans le quatrième cas, qui s'est terminé par la mort du malade, l'abcès du lobe temporo-sphénoïdal s'est compliqué à un moment donné d'une méningite basale septique. Il est possible que l'abcès temporo-sphénoïdal, latent jusque-là, se soit ouvert dans le ventricule latéral. Cependant aucun symptôme nouveau n'est venu confirmer cette hypothèse durant la marche ultérieure de la maladie.

Le cinquième cas a débuté par une thrombose septique qui s'est propagée rapidement le long de la veine jugulaire. Le cerveau était le siège d'abcès secondaires et pyhémiques qui ne purent être découverts pendant l'opération.

Vu l'époque à laquelle on est généralement appelé à intervenir, l'auteur croit qu'on peut encore obtenir une guérison, en opérant dès qu'on se trouve en présence d'un état comateux.

is il existe des cas, et les trois premiers cités par l'auteur artiennent à cette catégorie, où les symptômes sont relatinent nets, et où l'on n'est pas obligé d'attendre l'état coma x pour intervenir.

Lorsqu'il existe des doutes sur le siège de l'abcès (lobe temporo-sphénoïdal ou cervelet), on ferait bien de suivre le procédé proposé par Percy Dean, et qui consiste à enlever une rondelle d'os à 1 pouce 1/4 en arrière et à 1/4 de pouce au-dessus du centre du méat auditif externe. Cette ouverture permet d'explorer facilement toutes les régions capables d'être le siège d'abcès intra-craniens. (*British med. Journ.*, 30 avril 1898.)

Dr S. Jankelevitch.

CROUP ET DIPHTÉRIE

Du croup latent *(Il crup latente)*, par le Dr Massei.

L'auteur a eu l'occasion d'observer un cas de croup latent qui ne ressemble pas tout à fait à ceux connus jusqu'ici et décrits sous le nom de croup prolongé ou chronique.

Il s'agit d'une fillette de sept ans qui, depuis plus de huit jours, présentait de l'aphonie et une certaine difficulté respiratoire (inspiration bruyante). Toutes les parties constituantes de l'isthme du pharynx paraissent saines. A l'examen laryngoscopique, on trouve au-dessus et au-dessous de la corde vocale gauche un exsudat blanchâtre. La corde elle-même a un peu perdu de sa mobilité, surtout dans l'abduction. L'examen microscopique de l'exsudat révèle la présence de simples cocci : pas trace de bacilles de Löffler. Croyant se trouver en présence d'une légère laryngite hypoglottique, l'auteur ordonne des vaporisations térébenthinées et un expectorant quelconque. Au bout de deux jours, l'état de la malade n'a pas changé. L'examen laryngoscopique révèle toujours un défaut d'abduction des cordes. On fait continuer le même traitement. Le seizième jour, à partir du début de la maladie, et quatre jours après la seconde consultation, les troubles respiratoires sont devenus plus graves ; au laryngoscope on constate une sténose laryngo-trachéale assez prononcée et un exsudat blanc assez abondant. La température est au-dessous de 37°. Voyant que le traitement ordinaire restait sans résultat, l'auteur eut l'idée de recourir aux injections de sérum antidiphtérique. Après deux injections, de 1,000 unités chacune, la guérison a été quasi complète.

A propos de ce cas, l'auteur rappelle encore une fois que si

l'examen bactériologique est décisif lorsqu'il est positif, il ne faut pas oublier qu'il existe des cas de diphtérie vraie, où cet examen reste sans résultat. Lorsqu'on se trouve en présence d'une sténose laryngo-trachéale de nature inconnue, et que l'examen laryngoscopique est difficile ou même impossible comme chez les enfants, il ne faut pas hésiter à recourir aux injections de sérum antidiphtérique, anodines en elles-mêmes.

En ce qui concerne ces injections, particulièrement dans le croup, où il n'est pas toujours facile de suivre les modifications qui surviennent dans l'état de l'organe, l'auteur préfère se servir d'un sérum ayant un pouvoir antitoxique élevé. Partant de ce principe qu'un nombre donné d'unités immunisantes injectées en une fois a une action beaucoup plus énergique que ce nombre d'unités injecté à doses fractionnées, il a fait préparer un sérum dont chaque centimètre cube renferme 500 unités. Lorsqu'il se trouve en présence de croup datant de quelque temps déjà, il n'hésite pas à injecter en une fois 5 à 6 centimètres cubes de ce sérum, c'est-à-dire 3,000 unités, lors même qu'il n'a pas pu se rendre compte de l'étendue de l'affection. (*Archiv. ital. di laringol.*, 2, 1898.) Dr S. Jankelevitch.

La diphtérie en 1897 au Pavillon Davaine (Hôpital Lariboisière). Bacilles courts et bacilles longs, par les Drs Gouguenheim et Dutertre.

Pendant l'été 1897, il est entré 151 femmes adultes au Pavillon Davaine.

L'ensemencement a été fait chaque fois avec une parcelle de fausse membrane ou d'exsudat. *98 fois le bacille de Lœffler* a été rencontré toujours plus ou moins associé à d'autres espèces microbiennes. *35 fois les cultures ont donné du streptocoque seul rarement, ou associé en général au staphylocoque.* 18 malades enfin ont été affectées d'amygdalites aiguës ou d'abcès périamygdaliens.

Le sérum antidiphtéritique a été administré à une cinquan-
ıe de malades seulement.

'ı ne vit survenir que 2 décès, le premier chez une
.ıde atteinte de diphtérie à forme grave, non traitée pen-
ıt une huitaine de jours, le second chez une enfant de deux

ans, apportée mourante et décédée deux heures après son entrée, malgré la trachéotomie pratiquée immédiatement.

Tous les autres cas ont été des plus bénins. Sur les 98 angines à bacilles de Lœffler, la moitié environ présentaient des bacilles moyens ou courts.

Des expériences pratiquées sur des animaux ont démontré aux auteurs que le bacille court est loin d'avoir la virulence du bacille long, même s'il est associé au streptocoque. Un certain nombre de malades cependant, atteintes de diphtérie à bacilles courts, ont présenté des accidents cliniques aussi graves que celles chez lesquelles le diagnostic bactériologique avait été à bacilles longs. (*Ann. des mal. de l'oreille, etc.*, n° 3, mars 1898.)

Dr Brindel.

NOUVELLES

Association française de chirurgie.

XIIe Congrès, 17-22 octobre 1898. — Le XIIe Congrès de l'*Association française de chirurgie* s'ouvrira à Paris, à la Faculté de médecine, le lundi 17 octobre 1898, sous la présidence de M. le professeur Le Dentu, membre de l'Académie de médecine, chirurgien de l'hôpital Necker.

La séance solennelle d'inauguration du Congrès aura lieu à 2 heures.

Deux questions ont été mises à l'ordre du jour du Congrès :

1° *De la néphrotomie*, MM. Guyon et Albarran, rapporteurs ;

2° *Traitement du goitre (cancer et goitre exophtalmique exceptés)*, M. J. Reverdin, de Genève, rapporteur.

MM. les Membres de l'Association sont priés d'envoyer, pour le *15 août*, au plus tard, le titre et les conclusions de leurs communications à M. Lucien Picqué, secrétaire général, rue de l'Isly, 8, à Paris.

Pour tous renseignements concernant le Congrès, s'adresser au secrétaire général.

Bordeaux. — Imp. G. GOUNOUILHOU, rue Guiraude, 11.

19e ANNÉE. N° 28. 9 JUILLET 1898.

REVUE HEBDOMADAIRE
DE
LARYNGOLOGIE, D'OTOLOGIE
ET DE RHINOLOGIE

DE LA LEUCOPLASIE BUCCO-LINGUALE

COEXISTENCE D'UN PSORIASIS LINGUAL ET CUTANÉ[1]

Par le Dr LACOARRET, de Toulouse.

La langue est parfois le siège d'une affection bien connue et caractérisée par la formation de plaques lisses, blanches ou d'un blanc bleuâtre.

Cette affection a été désignée sous différents termes : Hutchinson lui donne le nom *leucome*, tandis que Schwimmer lui réserve celui de *leucoplaque*. En France, les auteurs l'ont encore étudiée sous la dénomination de *taches des fumeurs*, de *plaques* opalines, de *psoriasis buccal*, de leucoplasie, de leucokératose, etc.

Ces différentes appellations tiennent évidemment à la diversité des opinions sur la nature intime de cette maladie. Pour quelques praticiens et, en particulier, pour Mibelli, il s'agit d'une simple prolifération des cellules épithéliales superficielles de l'épiderme lingual, sans altération des processus normaux de nutrition. D'autres, moins nombreux, ne voient là qu'une éruption linguale analogue à certaines éruptions cutanées. La grande majorité des auteurs estime ɔ les plaques sont dues à une inflammation chronique des ıches superficielles de la muqueuse.

. Travail communiqué à la Société française de laryngologie, 1898.

La plupart, en effet, partagent l'opinion de Nedopil et considèrent cette affection comme une inflammation bénigne, à marche lente, de la muqueuse bucco-linguale. Parmi les auteurs qui ont étudié cette question, on peut citer Bazin, qui a décrit le psoriasis buccal comme une arthritide, puis Debove, Lailier, Mauriac, Fairlie Clarke, Leloir, etc.

Chambard *(Dict. encycl. des sciences méd.*, article *Psoriasis)* dit que le psoriasis buccal, les plaques des fumeurs et des syphilitiques sont des lésions irritatives chroniques d'une dermo-muqueuse qui peuvent présenter histologiquement quelques analogies avec le psoriasis, mais qui en diffèrent absolument au point de vue clinique par leur étiologie, leur marche et leurs relations pathologiques.

Debove, Butlin, dans son *Traité sur les maladies de la langue*, admettent une action prédisposante et pensent que, chez certains malades, la muqueuse buccale offre une finesse anormale et une plus grande tendance aux inflammations chroniques.

Dans un intéressant travail (*Journ. de méd. et de chir. prat.*, 25 janvier 1898), P. de Molènes se déclare partisan de la pluralité des leucoplasies au point de vue pathogénique. Il reconnaît que l'affection est très rarement idiopathique, qu'elle est le plus souvent secondaire, simple ou mixte, et aussi l'aboutissant de nombreuses causes d'irritation de la muqueuse. Il note comme causes générales l'influence de la syphilis, de l'arthritisme, de l'hérédité, de la consanguinité, des maladies générales.

D'autre part, à la Société berlinoise de dermatologie, novembre 1892 (*Ann. de dermatol.*, 1893), on voit Lewin affirmer qu'en réalité il n'y a pas de vrai psoriasis lingual. Il ajoute que l'affinité de la leucoplasie à la syphilis lui semble démontrée par ses observations. Dans la même séance, Joseph répond que si, en général, les deux affections sont regardées comme identiques, il croit, au contraire, que la leucoplasie est une maladie distincte de la syphilis et qu'elle

n'a rien à faire avec elle. Quant à Rosenthal, il ne peut admettre cette opinion, et si la leucoplasie se rencontre chez les fumeurs, surtout par suite d'excès ou encore par suite d'autres accidents chez les personnes qui ne fument pas, la syphilis peut aussi amener cet état de la langue, et la chose lui semble être absolument sûre.

Dubois Heavenith (*Policlin.*, nº 21, 1893) dit, de son côté, que cette affection n'a rien de commun avec le psoriasis cutané. Il lui reconnaît pour causes directes la syphilis, l'abus du tabac, le mauvais état des dents. Cet auteur recommande le traitement spécifique chez les syphilitiques qui en sont atteints.

Nous arrêtons ici nos citations, elles suffisent à montrer les divergences d'opinion entre les différents praticiens qui ont étudié l'étiologie de cette affection. Nous ferons remarquer que, pour les uns, la syphilis est une cause directe de la maladie et qu'il existe une leucoplasie syphilitique, que pour les autres la syphilis est absolument étrangère à sa production.

A notre avis, et d'après les nombreux cas que nous avons rencontrés, la leucoplasie est l'expression de divers états pathologiques de la muqueuse bucco-linguale.

Comme le pensent Butlin et Debove, il faut reconnaître souvent l'existence d'une cause prédisposante et admettre que, chez certaines personnes, la muqueuse linguale, plus sensible que chez d'autres, présente une tendance à l'inflammation chronique. Chez les prédisposés, mais surtout chez des diathésiques, l'abus du tabac, des liqueurs fortes, des mets épicés, ou même simplement leur usage, tout ce qui, en un mot, est susceptible d'irriter une muqueuse extrêmement sensible, sera de nature à y déterminer des lésions persistantes. Cette prédisposition diathésique se retrouve chez presque tous les cas, la plupart de nos malades étaient atteints de la diathèse arthritique. Beaucoup étaient aussi antérieurs syphilitiques, mais nous ne saurions déduire de

cette dernière constatation que, même dans ce cas, le leucome fût de nature syphilitique. Un certain nombre de ces syphilitiques étaient en même temps des arthritiques, et chez ceux qui ne l'étaient pas l'affection avait toujours des caractères tels qu'on ne pouvait en faire une émanation directe, un accident de la syphilis. Le traitement spécifique est chez ces malades sans action, et il est inutile de l'instituer. Nous estimons, avec Schech (*Aerz. Intellig.*, n° 40, 1885), que la syphilis a simplement, par ses lésions antérieures, par l'imprégnation infectieuse de l'organisme amenée par les toxines du microbe de cette affection (Charrin et Gley), par les modifications intimes des tissus, produites soit par elle, soit par la médication mercurielle et iodurée, préparé le terrain à la leucoplasie, et créé ainsi ce que Fournier décrit sous le nom de lésions parasyphilitiques. Qu'il s'agisse donc d'arthritiques ou de syphilitiques, ou mieux encore d'arthritiques syphilisés, on rencontre une muqueuse moins résistante et plus sensible aux irritations de toute sorte. Sans que, bien entendu, la chose soit fatale, la leucoplasie aura plus de chances de se développer chez ces sujets.

En somme, nous croyons que le leucome est pour quelques malades l'expression d'une inflammation simple, passée à l'état chronique, d'une muqueuse trop sensible; que, dans la plupart des cas, cette prédisposition est le résultat de la diathèse arthritique ou herpétique, et que, comme ces dernières, la syphilis ne joue qu'un rôle prédisposant dans sa production. Une fois constituée, la leucoplasie garde même une indépendance relative vis-à-vis de ses génératrices, présente des allures qui lui sont propres et est rebelle à une médication purement diathésique. L'inflammation constitue dès lors à peu près toute la maladie.

Mais, à côté de la leucoplasie simplement inflammatoire de sujets diathétiquement prédisposés, il existe, à notre avis, une forme de leucome qui est l'expression directe de diathèse herpétique. De même que cette diathèse se manifeste du

côté de la peau par des lésions diverses, de même aussi elle se traduit du côté des muqueuses par des éruptions qui sont tantôt de l'eczéma, tantôt du psoriasis, etc. Toutefois, à moins d'assister au début de ces éruptions, à part quelques cas bien caractérisés et qui conservent pendant un certain temps leur individualité, tel par exemple l'eczéma en aires de la langue, il devient rapidement difficile de rattacher les lésions buccales à une variété définie d'éruption. Les altérations, en effet, d'une muqueuse soumise à tant de contusions et de frottements se modifient assez vite et perdent les caractères distincts que conservent pendant plus ou moins longtemps les éruptions de la peau.

Il est donc rare de pouvoir bientôt spécifier et affirmer la nature absolue de la lésion qu'on rencontre, de pouvoir la différencier des diverses manifestations bucco-linguales qui se traduisent par de la rougeur et une desquamation grisâtre. En ce qui concerne le psoriasis bucco-lingual, sa rareté est telle que beaucoup d'auteurs ont nié son existence, que Hébra et Kaposi ne l'ont jamais vu. D'après Berlioz, son diagnostic ne peut être fait que par exclusion.

Depuis déjà longtemps, Besnier s'est attaché à rechercher la coïncidence du psoriasis buccal et du psoriasis de la peau. Il l'a trouvée dans des proportions si faibles que la démonstration de l'indépendance des deux altérations est pour lui complète. Le savant dermatologiste n'a jamais rencontré sur plus de mille psoriasiques une plaque de psoriasis mi-partie buccale et mi-partie cutanée. Dans ce cas, évidemment, la démonstration serait irréfutable, mais sans être aussi complète, n'est-il pas déjà intéressant d'assister à l'apparition simultanée d'une éruption de psoriasis cutané et à une éruption qui ressemble à cette affection sur une ıueuse.

:st le peu de fréquence de faits de ce genre qui nous ıge à rapporter une observation que nous avons eu la ne fortune de rencontrer. Le malade, en effet, qui en est

l'objet, offrait à la fois une éruption de psoriasis cutané et une éruption linguale dont l'apparition avait exactement coïncidé avec la manifestation du côté de la peau. On comprendra donc par ce qui précède tout l'intérêt que présente le cas que nous publions.

Observation. — M. M..., propriétaire, âgé de cinquante-huit ans, vint nous consulter au printemps dernier pour une affection de la gorge. Grand fumeur, il a été obligé depuis quelque temps d'abandonner le tabac. Il se plaint de ressentir dans la bouche une sensation de cuisson pénible, mais pas de douleurs vives. Ces phénomènes s'accentuent lorsqu'il fait usage de mets épicés, de boissons tant soit peu alcooliques. Comme antécédents, pas de maladies sérieuses; le malade n'est sûrement pas syphilitique. Il a présenté autrefois des hémorroïdes et à diverses reprises quelques douleurs articulaires. Plusieurs fois il a été atteint d'éruptions cutanées siégeant dans le dos, ne s'accompagnant pas de démangeaisons et longues à disparaître. Nous constatons, en effet, à ce niveau, que la peau est mouchetée, pigmentée, des traces, enfin, d'éruptions anciennes aujourd'hui guéries. Jamais aucun traitement n'a été suivi pour ces différentes manifestations. L'urine, examinée dernièrement, n'a offert rien d'anormal, à part un peu d'excès d'acide urique.

Il y a trois mois, une éruption de même nature que les précédentes se produisit à la nuque, éruption qui existe encore. Cette éruption est constituée par des plaques irrégulières du volume d'une lentille, recouvertes d'écailles blanches et stratifiées. C'est du psoriasis. Or, exactement à la même époque, et le malade est sur ce point très catégorique dans ses affirmations, sa langue devint douloureuse, et les douleurs ressenties furent pendant quelque temps, au début, plus marquées, sans cependant être bien vives. Dans la suite, elles s'atténuèrent pour faire place à une sensation pénible de cuisson, qui est plus accentuée quand le malade fait usage d'aliments épicés ou salés, de boissons alcooliques. A l'examen de la bouche, nous constatons sur le dos de la langue, et principalement à la partie antérieure et vers le bord droit de cet organe, une série de taches arrondies, lisses, recouvertes d'une membrane assez mince d'un blanc bleuâtre. Un peu au-dessous de ce bord droit, deux ou trois de ces taches offrent une forme irrégulière et paraissent s'être réunies. Leur surface est traversée par trois sillons peu profonds qui convergent les uns vers les autres, et à leur point d'intersection se trouve une petite exulcération grisâtre et finement granuleuse. En regard, existe un chicot

dont les frottements sur la muqueuse sont vraisemblablement la cause de cet état.

Nous recommandons au malade de faire enlever ce chicot, et nous prescrivons des pulvérisations à l'eau de Saint-Christau, des lavages de bouche alcalins, des pastilles chloratées, un collutoire boraté; antisepsie intestinale, laxatifs, régime alimentaire approprié, abstention de boissons alcooliques, de tabac, etc.

Nous avons revu depuis ce malade à diverses reprises. L'exulcération a disparu à la suite de l'arrachement de la dent; à sa place, on remarque une surface nacrée. Les douleurs se sont amendées, mais le traitement n'est suivi que d'une façon irrégulière; il en est de même pour le régime alimentaire. Les taches sont devenues moins apparentes et plus lisses, quelques-unes se sont fondues entre elles. En somme, l'amélioration n'est pas très considérable.

De quelle nature était l'éruption dont nous constations la présence sur la langue de notre malade? Nous ne chercherons pas à faire le diagnostic différentiel avec toutes les lésions analogues qui peuvent atteindre la cavité buccale. Le malade n'était pas syphilitique et on ne pouvait pas, par conséquent, penser à un accident de cette maladie. Dans les cas d'aphtes, d'herpès, on a affaire à une affection aiguë, fugace, sujette à récidives, dont la marche est essentiellement différente, sans parler des autres caractères objectifs de l'éruption tenace, à évolution chronique, peu douloureuse, que nous rencontrions. D'autre part, si l'on songe que l'éruption de la langue avait coïncidé avec une poussée de psoriasis à la nuque, qu'elle était disséminée sous forme de petites plaques opalines, arrondies, on est en droit de se demander, en présence de l'analogie de cette double lésion cutanée et muqueuse, analogie très grande comme moment d'apparition, comme aspect et comme durée, si ces deux manifestations n'étaient pas d'une nature absolument identique, ne s'agissait pas d'une éruption psoriasique de la langue. illeurs, la coexistence d'un psoriasis cutané et muqueux été constatée déjà, puisque, nous le rappelons, Besnier rencontrée. Mais si cette coexistence est trop rare pour

pouvoir qualifier de psoriasis lingual tous les cas de leucoplasie, il nous semble cependant rationnel d'admettre que quelquefois la leucoplasie est bien réellement du psoriasis. C'est ce que nous tenions à faire ressortir.

Nous n'étudierons pas dans cette note la symptomatologie de la leucoplasie. Elle a été bien décrite par les auteurs. Nous nous bornons simplement à examiner quelques-uns des points qui paraissent diviser le plus ceux qui ont traité cette question. Aussi ajouterons-nous un mot à propos du début de cette affection. Butlin ne peut se défendre, dit-il, d'un certain étonnement, quand il voit Schwimmer et, après lui, Baker décrire une première période caractérisée par l'apparition de points d'un rouge sombre et la décrire si minutieusement qu'on ne peut s'empêcher de croire qu'ils ont vu ce qu'ils décrivent nombre de fois. Il se console en constatant que presque tous les autres auteurs qui ont écrit de bons articles sur ce sujet, et entre autres Debove et Nedopil, s'accordent pour reconnaître comme premier symptôme de l'affection l'apparition de plaques blanches ou bleuâtres. Butlin reconnaît néanmoins qu'il est possible de voir, dans certains cas, ces plaques précédées par la formation de surfaces rouges et lisses. Plus loin, à propos de la théorie de l'inflammation dont il se déclare partisan, cet auteur trouve que le seul point qui semble en opposition avec cette étiologie est la coloration blanche de ces taches dès le début. Cette anomalie apparente s'explique d'après lui facilement si l'on considère l'affection comme un processus essentiellement chronique, débutant dans le chorion sous-épidermique et si l'on admet que les modifications épithéliales sont amenées par l'affection sous-jacente.

Il est à croire cependant que, en dehors de Schwimmer et de Baker, d'autres ont eu la bonne fortune d'assister tout à fait au début des taches leucoplasiques. Nous ne savons si P. de Molènes base sa description sur ce qu'il a vu lui-même, mais cet auteur dit que l'affection débute par de petites

taches rosées, laissant voir par transparence la coloration de la muqueuse irritée, irrégulières ou arrondies, lisses et occupant la face dorsale et les bords de la langue. Autour et même à la surface de ces plaques, un certain nombre de papilles sont légèrement tuméfiées. Bientôt les plaques se réunissent, et le placard ainsi formé reste rouge à sa périphérie, liseré hyperémique indiquant le stade d'évolution. Puis les plaques rouges blanchissent.

Il est certainement rare d'avoir à étudier la formation des plaques, et les malades peu incommodés ne consultent d'habitude le médecin qu'à une époque assez éloignée du début de la maladie. Aussi ne se trouve-t-on déjà plus en présence que de plaques opalines. Nous pouvons cependant affirmer d'une façon formelle que le stade des taches rouges ou rosées existe bien réellement. Nous l'avons constaté très nettement dans l'une de nos observations. Le malade, un adulte, qui n'était pas syphilitique, vint nous consulter pour un état d'irritabilité de la langue, une cuisson qui se manifestait au moment des repas, et qui existait depuis peu de temps seulement. Nous examinâmes cet organe, et, en y regardant de près, nous vîmes sur sa face dorsale, sur la moitié antérieure et gauche, plusieurs taches arrondies, grandes comme une petite lentille, d'un rose un peu plus foncé que celui de la muqueuse environnante, peu apparentes et légèrement lisses. Un mois environ après ces taches étaient plus visibles, plus foncées comme couleur et plus lisses, mais elle n'avaient pas encore blanchi. Il se passa cinq ou six mois sans que nous eussions l'occasion de pratiquer un nouvel examen. Dans cet intervalle, il s'était produit d'assez grands changements. Bien que le traitement prescrit eût été suivi très régulièrement, certaines de ces plaques s'étaient étendues et réunies.

ı étaient devenues blanches, absolument lisses, et quoi-
. la pellicule qui les recouvrait parût encore mince, le
come était constitué et offrait dès lors son aspect
·ituel.

Bien que nous n'ayons observé ces transformations qu'une seule fois, nous pensons qu'il doit en être ainsi d'habitude, et que les plaques, d'abord rouges, blanchissent ensuite dans un temps plus ou moins court. Si donc on trouve d'ordinaire des taches blanches, c'est que l'affection est déjà confirmée et qu'on n'a pas assisté à son début.

En résumé, la leucoplasie est tantôt le résultat d'une inflammation simple de la muqueuse survenant sous l'influence de causes irritantes multiples, tantôt l'expression directe de la diathèse arthritique ou herpétique. Dans le premier cas, l'arthritisme, l'herpétisme et leurs dérivés, puis la syphilis, l'alcoolisme, jouent habituellement le rôle de cause prédisposante. Dans le second cas, il s'agit d'une éruption analogue aux éruptions cutanées et qui passe à l'état chronique. Dans les deux formes pathogéniques, le tabac, les boissons alcooliques, les mets épicés, les pressions dentaires, toutes les causes d'irritation locale, en un mot, entretiennent les lésions d'une muqueuse trop sensible et qui, par sa situation, est sujette à des frottements multiples et répétés. — L'affection n'est pas consituée d'emblée par l'apparition de plaques opalines, mais bien par la production de taches rosées qui deviennent lisses, blanchissent et se recouvrent plus tard d'un épithélium plus ou moins corné.

SOCIÉTÉ LARYNGOLOGIQUE DE LONDRES

Séance du 10 novembre 1897.

M. F. Semon. — **Nouveau tube trachéal pour usage permanent** *(New tracheotomy tube for permanent use).*

L'inventeur, M. Heywood, bijoutier, est introduit par M. F. Semon et présente l'instrument en question. Le tube est analogue à la canule trachéale ordinaire, mais est muni à son extrémité d'une petite boîte qui peut s'enlever facilement. La paroi antérieure de la boîte est remplacée par une barre métal-

lique étroite, et sa surface supérieure présente, dans le voisinage de l'extrémité antérieure, une lame métallique légère disposée de façon que l'air inspiré puisse facilement entrer dans la boîte, tandis qu'à l'expiration la lame est poussée en avant et fonctionne comme soupape. Grâce à cela, le malade (atteint, par exemple, d'une paralysie des abducteurs) est à même de parler sans être obligé de placer son doigt sur le bout proximal du tube, comme cela arrive toujours avec les tubes ordinaires. La petite boîte se détache et se nettoie facilement, et, comme elle possède une lumière beaucoup plus large que les tubes ordinaires, elle se trouve moins souvent obstruée par des mucosités. L'inventeur reconnaît s'être inspiré de la disposition du tube de M. de Santi, mais il croit que son tube présente des avantages sur tous ceux inventés jusqu'à présent.

M. de Santi fait remarquer que le nouveau tube trachéal pour usage permanent, présenté par le malade de M. Semon, offre au point de vue pratique une modification de son propre tube, présenté il y a quelque temps à la Société. Il considère que cette modification est un pas en avant, en ce sens qu'elle procure beaucoup plus d'espace respiratoire et rend le nettoyage du tube bien plus facile. Il a cependant deux malades porteurs de son tube et qui en sont très satisfaits, et son ami M. Bowlby a également deux malades qui portent ce tube à leur grande satisfaction. Il félicite le malade de M. Semon des améliorations qu'il y a apportées.

M. Donclan. — **Seringue à injections sous-muqueuses dans la tuberculose du larynx** *(Syringue formaking submucous injections in laryngeal tuberculosis).*

Depuis la communication faite par Chappel en 1895 à la Société laryngologique de New-York et relatant des cas traités avec succès par cette méthode, l'auteur a essayé le même procédé sur 7 malades atteints de tuberculose avancée du larynx, qui a résisté au curettage et à l'acide lactique. Les effets obtenus ont été très favorables. La seringue consiste en un cylindre ın tube en acier montés sur une sorte de crosse de pistolet. e tube présente une courbure rectangulaire dans sa partie a-laryngée et possède à son bout distal une disposition per- tant d'y adapter une aiguille creuse dont la longueur visible

n'est que d'un quart de pouce, cette distance représentant la profondeur nécessaire pour que le liquide injecté soit retenu dans les tissus. Comme la créosote met rapidement hors d'usage les pistons en cuir, ceux-ci ont été remplacés par un plongeur gradué placé à l'intérieur du cylindre, en contact étroit avec ses parois. Toutes les parties de l'instrument sont stérilisables. On commence par remplir la seringue de gaïacol pur. En faisant avancer le plongeur, on laisse s'écouler le surplus de liquide jusqu'à ce qu'il ne reste que la dose qu'on se propose d'injecter. A l'aide du laryngoscope, on introduit ensuite l'aiguille au point où doit être faite l'injection. Tout le larynx est préalablement anesthésié. Le pouce placé sur le bouton du plongeur fait avancer celui-ci. Il est bon de ne retirer l'aiguille qu'au bout d'une ou deux minutes.

Dans les cas de l'auteur, les injections ont été suivies d'une réaction locale insignifiante, qui a facilement cédé à l'usage interne de glace. La dysphagie disparaissait la première après deux ou trois injections.

Dans un autre cas, où il y avait une ulcération tuberculeuse rebelle de l'espace inter-aryténoïdien, on put obtenir une guérison presque complète.

Les injections ont été pratiquées à des intervalles de quatre à sept jours. La dose injectée était d'une goutte de gaïacol pur, de deux gouttes dans les cas rebelles.

A part les injections, on faisait pratiquer des lavages du larynx avec des antiseptiques et autres substances, le plus souvent avec une solution huileuse de gaïacol.

M. Ball. — **Fibro-sarcome de la cloison du nez** *(Case of fibro-sarcome of the nasal septum).*

Émilie P..., âgée de vingt-cinq ans, se présente le 14 août 1897, se plaignant d'une obstruction du nez. Depuis trois ou quatre mois elle a des épistaxis fréquentes. Celles-ci ont commencé par la fosse nasale gauche et actuellement elles se font par les deux narines. Durant les deux ou trois derniers mois l'obstruction devenait de plus en plus prononcée, à gauche d'abord, à droite ensuite. Depuis, les épistaxis ont diminué un peu de fréquence et de gravité. La malade n'a jamais éprouvé aucune douleur.

A l'examen, on trouve les deux fosses nasales presque complètement obstruées par des tumeurs molles, rosées, visibles à la partie supérieure de chaque vestibule. Ces tumeurs sont insérées sur chaque côté de la cloison cartilagineuse. Les choanes sont libres, et le doigt introduit dans les fosses nasales postérieures ne parvient pas à sentir la tumeur.

Au moyen de l'anse, on enlève une petite portion de la tumeur de la fosse nasale gauche. Cette petite intervention est suivie d'une abondante hémorragie. L'examen microscopique montra que le néoplasme était constitué par du tissu connectif jeune et pouvait être qualifié de fibro-sarcome.

La tumeur fut enlevée le 24 août par M. Swinford Edwards. A cet effet, l'aile gauche du nez fut détachée et reclinée, et la tumeur enlevée avec une certaine portion de la cloison cartilagineuse. La plus grande partie du cartilage a été absorbée. La tumeur avait le volume d'une noix et présentait sur sa partie droite une constriction qui marquait le point par lequel la tumeur avait perforé la cloison pour pénétrer dans la fosse nasale.

Présentation de la malade, de la tumeur et de préparations microscopiques.

M. Morley Agar. — **Tumeur de la langue** *(Tumour of tongue. Patient and specimen).*

La tumeur a été enlevée du côté droit du dos de la langue chez un garçon âgé de quinze ans. Elle a pu être facilement énucléée, et son ablation fut suivie d'une hémorragie presque insignifiante. La tumeur paraît avoir pris tout son développement dans l'espace d'une semaine.

M. Butlin pense qu'il s'agit d'un fibrome ou d'un fibro-sarcome, et constate autour de la surface d'ablation un épaississement qui fait soupçonner la nature sarcomateuse de la tumeur. Sur sa proposition, le spécimen est renvoyé au Comité des tumeurs morbides.

M. W. G. Spencer. — **Séparation d'une ancienne synéchie tre le voile du palais et le pharynx** *(Separation of old- nding adhesion of the soft palate to the pharynx).*

La malade, une femme d'un âge moyen, avait présenté des cidents tertiaires graves, à la suite desquels son voile du

palais finit par adhérer complètement à la paroi postérieure du pharynx. Elle en éprouva de fortes douleurs dans l'oreille et à l'apophyse mastoïde, et il se forma dans son naso-pharynx une collection muco-purulente qu'elle ne put expulser. Le traitement antisyphilitique ne procurait aucune amélioration, et les douleurs étaient si fortes et si continues que sa santé générale en fut gravement éprouvée.

Lorsqu'elle fut anesthésiée, la bouche maintenue ouverte au moyen d'un ouvre-bouche et la langue déprimée, sa respiration devint mauvaise et par moments s'arrêtait complètement. Il a donc fallu opérer, la bouche n'étant ouverte qu'à moitié. La tête pendait. La ligne de réunion entre le voile du palais et le pharynx fut d'abord incisée au moyen d'un bistouri rectangulaire, on trouva alors que tout le naso-pharynx au-dessus du voile était rempli par un tissu fibreux dense. On enleva ce tissu en partie par la bouche, en partie par le nez, en se servant de dilatateurs du nez très forts. Le voile du palais est alors attiré en avant et fixé au moyen de deux fils de soie au périoste muqueux de la voûte palatine. Il y eut une abondante hémorragie veineuse pendant et après l'opération, mais le nez et le naso-pharynx ne purent être tamponnés, parce que le voile du palais rendait la respiration buccale difficile. L'hémorragie ne s'arrêta que le lendemain. Les fils fixant le voile du palais à la voûte furent enlevés au bout d'une semaine. La séparation a été maintenue depuis au moyen de bougies nasales assez volumineuses, introduites par la malade elle-même et en allongeant tous les quinze jours, sous la cocaïne, le voile du palais au moyen d'une aiguille à anévrysmes. La malade a perdu toute douleur et peut respirer librement par le nez. Son état général est très bon. L'ouverture laisse passer deux doigts, lorsque le voile est allongé. Ce dernier est mobile. Il existe une légère sécrétion muco-purulente.

Il est généralement admis que ces synéchies défient tout traitement, et que, vu la tendance à la récidive, toute tentative de séparation est inutile. Cette opinion est le plus souvent juste, et M. Spencer n'a pas entendu parler de cas traités avec succès. Cependant, dans certains cas, une opération peut être entreprise avec quelques chances de succès.

Le cas de l'auteur en est une preuve. Pour que le résultat soit plus ou moins complet, on sera obligé de maintenir la dilatation pendant quelque temps encore.

On n'a pas proposé jusqu'à présent de meilleur procédé opératoire. Celui qui consiste à exciser une partie du voile du palais est susceptible de provoquer des troubles résultant du passage des aliments dans les fosses nasales.

M. de Santi félicite M. Spencer de son excellent résultat. Il a en observation un cas analogue avec fortes douleurs dans les oreilles et à l'apophyse mastoïde, et il se propose de tenter l'opération de M. Spencer.

M. William Hill. — **Papillome de l'amygdale** *(Papilloma of the tonsil).*

L'auteur montre deux amygdales ayant chacune à leur surface une tumeur papillaire d'un tiers à un demi-pouce de diamètre. Ces amygdales appartiennent : l'une à un homme de vingt-quatre ans, l'autre à une femme de vingt-deux ans, atteints tous deux de pharyngite chronique. Quoique ces tumeurs se rencontrent assez communément sur le palais et les piliers, on connaît très peu de cas où elles ont été constatées à la surface des amygdales. On considérait jusqu'ici ces cas comme ayant trop peu d'importance et d'intérêt pour être mentionnés. Cependant un papillome de l'amygdale chez une personne d'âge moyen peut avoir une certaine importance clinique.

MM. Wingrave et Waggett disent avoir observé des cas analogues à celui décrit par M. Hill. Dans le cas de M. Wingrave, le papillome semblait attaché à la base d'un follicule.

M. Félix Semon dit qu'il serait d'un grand intérêt d'avoir des relations détaillées de tous les cas analogues observés par les membres de la Société. Il s'étonne même que quelques-uns d'entre eux aient eu l'occasion d'observer de ces cas. Il partageait jusqu'ici l'opinion générale d'après laquelle il n'existerait pas de eurs bénignes de l'amygdale.

. Butlin se rappelle avoir observé deux cas de papillome de ygdale et croit aussi qu'on ferait bien de donner à l'avenir des ls sur les cas qui peuvent se présenter.

Jobson Horne a également observé des papillomes des amyg-

dales et donne quelques renseignements sur 2 cas : 1° 25 janvier 1894, Édouard C..., dix-sept ans, souffre de maux de gorge depuis sept mois. Il existe un papillome du volume d'un bouton de soulier, ayant son origine dans la partie inferieure de l'amygdale gauche, au point de rencontre du pilier antérieur et de la base de la langue. Les deux amygdales sont hypertrophiées et indurées. 2° Sarah E..., quarante-huit ans. Mal de gorge depuis quinze mois. Amydalite folliculaire, surtout à droite. L'amygdale de ce côté est le siège d'une tumeur polypoïde blanche, croisant la surface supérieure de l'amygdale et attachée à un pédicule situé derrière l'amygdale. Après l'ablation de la tumeur, les sensations anormales et les troubles localisés au niveau de l'isthme du pharynx ont disparu.

M. Macleod Yearsley se rappelle avoir observé en 1894 un malade âgé de quarante-cinq ans et qui présentait une petite tumeur polypoïde des dimensions d'un pépin de raisin, insérée sur la partie supérieure de l'amygdale gauche hypertrophiée. Le malade ne s'est aperçu de la présence de cette tumeur que depuis quatre semaines, et n'éprouvait pas d'autre symptôme qu'un besoin fréquent d'avaler quelque chose. La tumeur a été enlevée sous la cocaïne et n'a pas récidivé. A la coupe, on trouve qu'elle était constituée par du tissu adénoïde et recouverte d'un épithélium stratifié. En un point de la tumeur existait une petite hémorragie.

M. William Hill. — **Lupus du larynx** *(Lupus of the larynx)*.

L'auteur présente une jeune fille âgée de treize ans, qui fut déjà présentée l'hiver dernier et atteinte à cette époque de lupus du lobule du nez et du palais. Grâce à des curettages et des cautérisations répétées (la malade a subi une vingtaine de fois l'anesthésie), le nez et le palais ont guéri. Ceci se passait au mois d'août; à cette époque, il n'y avait pas d'infiltration de l'épiglotte et la malade fut envoyée en convalescence. Il y a six semaines, elle se présenta à nouveau, se plaignant de tout. A l'examen, on trouva l'épiglotte plutôt pâle, infiltrée et épaissie; l'aspect général était celui d'une tuberculose ordinaire. Actuellement, elle est, au contraire, rouge, irrégulière, granuleuse et présente enfin toutes les apparences de lupus chronique. La malade a eu une plaque lupique à la face et sur le pied gauche.

M. Dundas-Grant pense que c'est, en effet, du lupus du larynx qu'il s'agit.

M. Beale a vu des cas analogues et a trouvé la surface de l'épiglotte indemne d'ulcérations.

M. Hill dit qu'il se propose d'essayer une nouvelle forme de tuberculine.

M. Jobson Horne. — **Kyste de l'épiglotte** *(Cyst of epiglottis).*

Le malade, âgé de trente-six ans, se plaint de tout et d'affaiblissement général. On pose le diagnostic de tuberculose pulmonaire, et ce n'est qu'en recherchant la tuberculose du larynx qu'on trouva un kyste de l'épiglotte. Ce dernier avait les apparences d'un petit grain; il était tendu, légèrement transparent et vascularisé.

Il était situé à la face linguale de l'épiglotte dont il occupait la moitié gauche et était attaché par une large base au niveau du bord de l'épiglotte.

Le malade souffrait de dysphagie depuis six mois; pendant quelque temps, il ne prenait que des aliments finement hachés; mais actuellement il ne supporte même pas de liquides. La dysphagie s'est développée lentement, et il l'attribuait à sa mauvaise santé générale.

Le kyste fut enlevé à l'anse chaude; une fine cicatrice linéaire indique sa situation. Il contenait un liquide aqueux, clair. Depuis l'ablation, la dysphagie a complètement disparu; la toux a diminué, et la santé générale s'est considérablement améliorée.

M. Horne croit cependant qu'il existait un dépôt tuberculeux dans l'espace inter-aryténoïdien. La muqueuse des deux cornets inférieurs était hypertrophiée, et il s'ensuivit une obstruction nasale partielle.

M. Gresswell Baber a observé un enfant de cinq mois, atteint d'un kyste (apparemment congénital), inséré sur le côté droit de l'épiglotte. La respiration était bruyante et dyspnéique. Le kyste a été déchiré au moyen d'une pince; il s'affaissa complètement. La respiration redevint aussitôt normale.

[M. Bronner, Félix Semon, et Dundas-Grant citent des cas analogues où des kystes volumineux avaient donné lieu à des symptômes inquiétants.

M. Scanes Spicer. — **Un cas de paralysie de la corde vocale droite et de la moitié droite du voile du palais et du pharynx due probablement à une lésion d'un nerf de la région cervicale supérieure** *(Case of paralysis of right side of soft palate and right side of pharynx, probably due to nerve lesion high up in neck).*

Le malade, ancien forgeron, est âgé de soixante-douze ans. Bien portant jusque-là, il a pris froid vers Noël 1896, avec enrouement et difficulté à la déglutition. Respiration facile, même pendant les exercices, mais de temps en temps bruyante; au commencement de sa maladie, il ne pouvait pas rester couché sur le côté gauche.

A l'examen, on trouve la corde vocale droite immobile sur la ligne médiane; l'aryténoïde droit tremblote un peu au commencement de la phonation; les contours de l'articulation crico-aryténoïdienne droite sont normaux, ainsi que toute la moitié gauche du larynx. Parésie de la moitié droite du voile du palais, les piliers de ce côté sont situés un peu plus bas et sont plus flasques que ceux du côté opposé, et le malade déclare sentir bien moins la sonde sur le côté droit du pharynx que sur le côté gauche.

La langue, le sterno-mastoïdien et le trapèze ne sont ni parétiques ni affaiblis. Ces points sont confirmés par le Dr Wilfrid Harris, qui a également examiné la poitrine du malade, avec résultats négatifs. Il n'existe pas de signes de compression dans la région cervicale. En procédant par exclusion, on arrive à admettre quelque lésion ayant envahi certaines racines du spinal et accessoire et du vague, peut-être une pachyméningite péribulbaire ou une dégénérescence en foyer de cellules nerveuses bulbaires ou spirales.

Le malade nie la syphilis dont il n'existe d'ailleurs aucune trace. On lui a cependant prescrit l'iodure de potassium à dose élevée. Après trois mois de ce traitement, son état reste stationnaire.

M. Hill incline à voir dans les phénomènes locaux une simple affection inflammatoire.

M. F. Semon pense que ces phénomènes ne dépassent presque pas les limites physiologiques. M. Butlin partage le même avis,

mais M. Grant croit que la paralysie du voile du palais est trop prononcée.

M. Saint-Clair-Thomson confirme l'opinion de M. Grant et fait observer que M. Hughlings Jackson attribuait une grande importance à l'observation du voile du palais dans tous les cas de troubles moteurs. L'hémiparésie typhique était pour lui caractérisée par ce fait que, dans la phonation, un côté du voile du palais reste relâché, tandis que le côté opposé se contracte et le raphé médian est attiré vers le côté non affecté.

M. Scanes Spicer croit que l'état du voile du palais a changé depuis le dernier examen et que les piliers sont maintenant à la même hauteur que ceux du côté non affecté.

M. Herbert Tilley. — **Laryngite latérale chronique hypertrophique simulant une affection maligne** (*Case of chronic lateral hypertrophic laryngitis simulating malignant disease*).

Le malade, âgé de trente-huit ans, est atteint d'enrouement depuis six mois, mais sans douleur ni difficulté à la déglutition. C'est un asthmatique avéré qui se lève chaque nuit pour priser sa poudre.

A l'examen, on trouve la corde vocale droite complètement immobile pendant la phonation. Elle présente en partie une coloration blanc laiteux. L'épaississement occupe toute la longueur de la corde et s'étend même un peu à la commissure antérieure.

Ganglion engorgé dans la région sous-maxillaire droite.

M. F. Semon dit que le titre sous lequel est présenté ce cas a été en réalité suggéré par lui lorsqu'il y a deux ou trois semaines il vit le malade en consultation avec le Dr Tilley qui pensait à une affection maligne et discutait l'opportunité d'une opération. L'aspect du larynx a changé depuis et aujourd'hui il incline lui aussi à admettre une affection maligne, sans toutefois pouvoir se prononcer d'une façon décisive.

M. Brouner recommande l'ablation d'une pièce pour l'examen ›roscopique, et M. Dundas-Grant demande que les crachats ›nt examinés au point de vue du bacille tuberculeux.

I. Herbert Tilley ne pense pas qu'il s'agisse de tuberculose; nalade est un asthmatique, et l'asthme coïncide rarement avec 'uberculose. Il serait difficile d'examiner les crachats puisque

le malade n'expectore que quelques boulettes de mucus clair après avoir prisé sa poudre. Il croit que l'affection finira par devenir maligne.

M. Wyatt Wingrave. — **Kyste thyro-hyoïdien** *(Thyro-hyoid Cyst).*

La malade, une fillette de cinq ans, accusait une douleur fugace dans le cou. A l'âge de quelques mois elle avait eu au-dessus du menton une tumeur qui finit par atteindre les dimensions d'un noyau de fruit. Il y a un an, cette tumeur, devenue rouge, fut incisée par le médecin et depuis lors elle sécrète.

A l'examen, on trouve sur la ligne médiane du cou l'ouverture d'une fistule superficielle et paraissant attachée à l'isthme du corps thyroïde, suivant les mouvements de déglutition et sécrétant une matière puriforme constituée par des cellules épithéliales en état de dégénérescence graisseuse comme dans le colostrum.

D'après sa situation et ses rapports anatomiques, on croit se trouver en présence d'un vestige de conduit kystique thyro-hyoïdien.

Ce conduit fut disséqué, et à l'examen microscopique il se présenta comme un canal irrégulier, plissé, ayant de nombreux diverticules, limité par un épithélium sphéroïdal et cilié reposant sur une membrane basale nettement hyaline au milieu de laquelle on rencontrait, de temps en temps, des dépôts de tissu à petites cellules. La paroi ou les capsules étaient constituées par des faisceaux denses de tissu fibreux blanc.

Ces détails histologiques correspondent exactement à ceux observés il y a deux ans dans une perforation survenue chez un malade de M. Dundas-Grant. Et quoique ces exemples ne se rencontrent pas bien fréquemment en clinique, ces détails peuvent présenter de l'intérêt, vu l'absence d'autres notions microscopiques concernant cette portion du conduit glosso-thyroïdien.

M. Butlin a enlevé deux ou trois de ces kystes avec leurs conduits et a été obligé de poursuivre ces derniers jusqu'à la base de la langue au niveau de l'os hyoïde.

MM. Walsham et Stewart citent des cas analogues.

M. Pegler. — **Nécrose du cornet inférieur gauche à la suite d'un traumatisme** *(Necrosis of the left turbinal body with a history of traumatisme).*

Mme A..., vue en juillet 1897, se plaignait d'une sécrétion de la fosse nasale gauche avec obstruction de cette cavité. Il y a nombre d'années, elle se blessa le nez contre un poteau. On lui a dit que le nez était fracturé, et il s'est produit alors une violente hémorragie. Depuis elle éprouve toujours certains troubles; obstruction, sécrétion fétide, et tout récemment elle a eu des hémorragies. Deux morceaux d'os nécrosé ont été, paraît-il, enlevés, il y a quelques temps.

A l'extérieur, le nez présente une certaine déviation à droite. L'angle interne de l'œil gauche est le siège d'un mucocèle. Le conduit nasal gauche est obstrué par une masse de tissu granuleux qui baigne dans du pus. La sonde introduite derrière les granulations donne la sensation d'une surface dure, rugueuse, fournie probablement par l'os nécrosé. Il n'a pas été fait grand'chose au point de vue du traitement, la malade ayant refusé l'anesthésie.

Des cas semblables ne doivent pas être rares, mais ils n'ont pas encore attiré toute l'attention qu'ils méritent. L'auteur serait désireux de connaître l'avis de ses nombreux collègues de la Société.

M. Cesswell Baber croit que le corps dur senti par la sonde dans la fosse nasale gauche pouvait être de l'os nécrosé ou une rhinolithe ou un corps étranger. Il conseille de l'enlever avec la pince, après l'avoir brisé, si cela est nécessaire.

M. Walsham croit que la masse peut être enlevée sans difficulté.

M. Saint-Clair Thomson pense que le traumatisme a dû survenir à une époque éloignée; mais, s'il est réellement la cause de l'affection dont il s'agit, ce cas ne peut être comparé qu'à celui de M. Walsham. D'après Tissier, la nécrose du cornet est tellement pathognomonique de la syphilis que là où elle existe il est inutile de rechercher d'autres preuves de cette maladie.

M. Pegler dit qu'il ne considère pas sa malade comme syphilitique, puisque l'aspect de son affection nasale diffère complètement de ce que l'on observe dans la syphilis. Répondant à M. Saint-Clair Thomson, il dit que quoique le traumatisme soit assez ancien, la

malade, une femme très intelligente, a pu nettement rattacher l'origine et le début de tous ces troubles à l'époque de l'accident. Répliquant à M. William Hill, il dit qu'il ne voit pas pourquoi il ne s'agirait pas dans son cas d'une rhinolithe ayant pour noyau un cornet nécrosé.

M. Pegler. — **Affection non diagnostiquée de la bande ventriculaire droite** *(Disease of the right vocal band for diagnosis).*

Malade âgée de cinquante-six ans, aphone. L'affection a débuté il y a cinq ou six ans : la malade avait des besoins continuels d'avaler et une mauvaise toux. Peu à peu, elle a perdu sa voix. Elle est mère de sept enfants, tous nés vivants; la huitième grossesse s'est terminée par une fausse couche. Pas de douleurs dans la gorge. A l'examen laryngoscopique, ce qui frappe au premier aspect, c'est une tumeur profonde, rouge, un peu conique, occupant la face supérieure du tiers antérieur de la bande ventriculaire droite. La corde vocale droite est invisible, la gauche est très rouge. Les aryténoïdes se meuvent librement et simultanément pendant la phonation, et il n'existe pas d'infiltration des tissus qui constituent le larynx.

M. Butlin voudrait qu'on enlevât un morceau de la tumeur. M. Félix Semon est du même avis.

Répondant à M. F. Semon, M. Pegler dit qu'il n'a pu se prononcer entre une affection maligne et la syphilis. M. Whistler, qui a examiné la malade avec lui, pense qu'il s'agit de syphilis. Il veut tout d'abord essayer le traitement antisyphilitique.

M. Worthington. — **Prolapsus du ventricule de Morgagni** *(Prolapse of ventricle of Morgagni).*

M. Worthington qui présente le cas à la place de M. Percy Kidd, dit que trois semaines avant l'admission du malade, il y avait respiration bruyante et dyspnée. Cette dernière a augmenté depuis. Il y avait également un œdème très prononcé de l'épiglotte qui a disparu au bout de deux jours, laissant la petite tumeur qu'on voit actuellement.

M. Saint-Clair Thomson rappelle que Koschier, premier assistant de Staerk, a publié un travail basé sur l'examen histo-

logique de 19 cas et montrant qu'il n'existe pas d'inversion du ventricule de Morgagni dans le sens propre du mot. Il s'agit toujours dans ces cas de tumeurs solides, kystiques ou fibromateuses ayant pour point d'origine la paroi du sinus Cette dernière reste toujours *in situ*.

M. Lawrence. — **Laryngite tuberculeuse précoce** *(Case of early tubercular laryngitis).*

C. N..., âgée de vingt-deux ans. Une de ses sœurs (sur neuf) a la poitrine faible. La malade perdit sa voix il y a deux ans; elle présentait à cette époque une rhinite atrophique avec pharyngo-laryngite. Actuellement, l'aphonie est complète et il existe de la tuméfaction dans l'espace inter-aryténoïdien. L'examen de la poitrine révèle une induration du sommet droit.

MM. Beale et de Santi croient qu'il s'agit non pas d'une tuberculose du pharynx, mais d'une simple laryngite chronique due à l'affection nasale.

Trivas.

BIBLIOGRAPHIE

Des principales complications septiques des otites moyennes suppurées et de leur traitement, par le Dr Mignon, professeur agrégé du Val-de-Grâce.

Sous ce titre, notre confrère vient de faire paraître, chez Doin, un livre de 611 pages, dont l'intérêt, tout d'actualité, n'échappera à personne. Écrit dans un langage toujours clair, cet ouvrage est un de ceux qui feront époque en France, qui ne vieilliront jamais et qu'un spécialiste s'honorera de voir figurer dans sa bibliothèque au rang des livres usuels.

Les médecins généraux, auxquels il semble s'adresser de préférence, y puiseront, s'ils veulent bien se donner le plaisir de le parcourir, des principes toujours justes qui, dans un nd nombre de circonstances, permettront d'éviter bien des eurs et de commettre bien des péchés d'ignorance.

e viens de lire le beau livre de M. Mignon; il m'a procuré la ectation qu'éprouve un homme lorsqu'il rencontre à chaque

instant, exposées avec une netteté sans pareille, des idées vraies et une même manière de voir très logique et très sincère.

M. Mignon est un observateur remarquable : rien ne lui échappe ; il a vécu son livre avant de l'écrire. Il avait à sa disposition un stock considérable de documents péniblement et patiemment entassés pendant cinq années consécutives. On ne l'accusera pas de ne pas y avoir puisé à pleines mains et de faire reposer ses déductions sur des faits plus ou moins théoriques. Le reproche contraire, si c'en est un, pourrait peut-être, avec plus de raison, à mon avis, lui être adressé : il se trouvera des otologistes qui se plaindront de ce surcroît d'observations, dont chacune a pourtant son intérêt, et qui diront que M. Mignon, au moins dans certaines parties de son ouvrage, a trop visé à la leçon de choses, a trop voulu mettre en lumière la fameuse maxime du : *Sapiens nihil affirmat quod non probet.*

A y regarder de près, la *leçon de choses* de notre confrère le Dr Mignon marque un progrès considérable, tant en France qu'à l'étranger, de la science otologique.

L'auteur a beaucoup lu et beaucoup retenu : il a voulu faire une œuvre personnelle, basée sur sa propre observation, et on ne saurait lui en vouloir. Je ne pense pas que M. Mignon ait songé un instant à faire un ouvrage didactique, un livre classique, où les jeunes élèves iront apprendre la science de l'otologie et les dangers réels que fait courir aux malades son ignorance, trop universelle encore, si j'ose m'exprimer ainsi.

On consultera Mignon quand on se trouvera dans l'embarras ; peu de gens, même compétents, auront le courage de le lire d'un seul trait, bien qu'à vrai dire la lecture en soit attrayante. Mais n'est-ce pas un grand titre de gloire que de servir de guide au milieu d'un labyrinthe, d'être recherché comme conseiller au milieu des difficultés inextricables que soulève parfois l'établissement d'un diagnostic d'où peut dépendre la vie de son malade ?

Ces considérations générales établies, si nous passons à l'analyse du travail lui-même, nous disons bien vite que nous ne chercherons pas à résumer chapitre par chapitre le livre de M. Mignon ; nous nous efforcerons d'en montrer quelques

points originaux qui nous ont particulièrement intéressé et que nous avons notés à la lecture.

Il nous suffira, pour donner une idée de la méthode suivie, de dire que l'auteur étudie successivement : l'otite moyenne phlegmoneuse, les otites moyennes suppurées chroniques, les complications parotidiennes, temporales, cervicales ou sterno-mastoïdiennes, les complications de la région mastoïdienne et de la région rétro-pharyngienne, et, en dernier lieu, les complications endo-craniennes.

Nous ne nous faisons pas une idée très nette de l'otite moyenne phlegmoneuse telle que la décrit M. Mignon ; aussi préférerions-nous encore voir conserver à cette entité morbide plutôt rare le nom d'ostéo-périostite du conduit et de la caisse que lui donnait autrefois le professeur Duplay.

Le chapitre qui traite de l'otorrhée chronique et en étudie les causes, les symptômes, le pronostic et le traitement, est réellement tracé de main de maître et il n'y a rien à y reprendre.

Le choix des agents médicamenteux destinés à guérir une otorrhée, dit le Dr Mignon, est moins important que les soins avec lesquels le traitement est dirigé. Il faut procéder avec prudence et douceur... Si l'on veut guérir une otorrhée, il faut la traiter chirurgicalement avec les précautions qu'on apporte au traitement des plaies découvertes. L'exploration des fosses nasales et de la gorge est un complément obligatoire de l'examen de l'oreille.

Et plus loin : « L'ablation des osselets est la première intervention chirurgicale opposable aux suppurations de la caisse ; mais c'est une opération tellement bénigne qu'on peut aussi la considérer comme le dernier effort du traitement médical. »

La persistance de la suppuration après cette ablation est l'indice d'une carie pariétale de la loge des osselets.

Les cas d'opération par la voie du conduit auditif pour otorrhée chronique se réduisent aux périostites du mur de la logette, à de rares caries du même mur, du massif osseux du ial ou du recessus hypotympanique, et, enfin, au plus grand mbre des nécroses du labyrinthe.

Dans toutes les autres circonstances, le foyer n'est accessible à travers la région mastoïdienne.

M. Mignon formule ainsi le traitement des otites moyennes aiguës : « Pansements antiseptiques d'abord ; et, après trois ou quatre mois, antrotomie, si la suppuration continue. A ce compte seulement, on verra disparaître les vieilles otorrhées qui datent de vingt et trente ans et qui finissent toujours par causer une complication péri-auriculaire. »

L'auteur insiste avec raison sur l'extrême variabilité de la distance qui sépare l'antre du sinus latéral, et, « puisque l'opérateur, dit-il, ne connaît jamais les conditions anatomiques particulières du sujet opéré, il est plus sage de se conduire toujours comme si le sinus était très rapproché de l'antre. » Dans ce but, après avoir incisé les parties molles, décollé son conduit et récliné le périoste, il commence son évidement par une manœuvre que nous voyons employer depuis longtemps déjà par notre maître le Dr Moure et qui consiste à faire sauter à la gouge la partie postéro-supérieure du conduit osseux. On se dirige sûrement, de la sorte, sur le canal tympano-mastoïdien, à cheval entre la caisse et l'antre, et pour peu qu'on creuse en profondeur et qu'on s'agrandisse en arrière, on ne tarde pas à rencontrer l'antre tout en évitant presque à coup sûr le sinus latéral.

Notre confrère justifie ce procédé dans les termes suivants, dont l'expérience vérifie journellement l'exactitude : « Nous nous sommes décidé à placer ce procédé au premier rang à cause de la fréquence de l'éburnation de l'apophyse mastoïde chez les vieux otorrhéiques, la réduction de la capacité de l'antre et le rapprochement du sinus latéral de la paroi postérieure du conduit auditif. » (P. 175.)

M. Mignon n'a pas une méthode unique de se comporter au point de vue des sutures de la plaie rétro-auriculaire. « Il n'y a aucun inconvénient, dit-il, à réunir la plaie rétro-auriculaire dans sa longueur si les lésions de la caisse ne sont pas très étendues et si l'on suppose que la réparation puisse se faire sans suppuration des parties profondes. Dans le cas contraire, il vaut mieux laisser la partie médiane de la plaie béante et ne mettre que quelques points de suture aux deux angles. Cette dernière précaution est de rigueur dans le cas d'inclusion de cholestéatome dans l'antre ou l'attique. » (P. 178 et 179.)

En homme qui a suivi de près ses malades, l'auteur sait très bien que des pansements dépend le succès thérapeutique. (P. 182.)

Pour lui, les phlegmons temporaux consécutifs aux otorrhées sont d'origine lymphangitique; leur gravité réside dans la descente possible du pus vers la fosse ptérygo-maxillaire et les parties latérales du cou.

Comme les auteurs qui l'ont précédé dans cette description, il reconnaît aux complications cervicales ou sterno-mastoïdiennes une quadruple pathogénie : ces complications dépendent d'abcès ossifluents (abcès de la pointe de l'apophyse, ostéomyélite de la face inférieure du rocher), d'adénites sterno-mastoïdiennes, de phlegmons sous-sterno-mastoïdiens dus eux-mêmes à une lymphangite, et enfin de phlébites de la jugulaire.

La phlébite est une complication plus spéciale aux otites moyennes aiguës; elle se divise elle-même en forme grave et forme atténuée. La forme grave, pyohémique, est susceptible d'être différenciée d'une phlébite du sinus latéral.

La douleur et les troubles généraux avertissent promptement le malade de l'apparition d'une complication mastoïdienne; la fièvre n'existe que dans certaines formes de mastoïdites.

Il n'y a pas de périostite mastoïdienne sans endo-mastoïdite; mais cliniquement l'endo-mastoïdite peut s'étendre pendant que la périostite évolue.

La mastoïdite débute parfois après la terminaison de l'otite moyenne. Elle est susceptible d'évoluer sous cinq formes différentes se rattachant à des variétés cliniques et anatomo-pathologiques distinctes.

L'auteur étudie successivement :

1° Les mastoïdites suppurées, divisibles elles-mêmes en antrites et en cellulites;

2° Les mastoïdites congestives;

3° Les mastoïdites cholestéatomateuses;

4° Les mastoïdites scléreuses;

Les mastoïdites chroniques.

es cellulites mastoïdiennes comprennent elles-mêmes :

. Des abcès centraux de l'apophyse;

. Des abcès de la face antérieure;

γ. Des abcès de la pointe;

δ. Des abcès supéro-antérieurs ou de la crête temporale;

ε. Des abcès de l'angle postéro-supérieur de la mastoïde.

L'évolution de l'une ou l'autre de ces sous-variétés de cellulites *dépend uniquement de la conformation anatomique de l'apophyse infectée.*

Le pus se collecte à l'endroit où les cellules sont le plus larges.

Le diagnostic d'une mastoïdite congestive s'établit par l'opposition très nette entre la douleur et tous les autres phénomènes.

La sclérose de l'apophyse se traduit presque exclusivement en clinique par des douleurs intenses, persistantes, ayant pour point de départ l'apophyse mastoïde et irradiant dans le côté correspondant de la tête. Absence de fièvre; aucun signe objectif, mais état général épuisé par les douleurs et les insomnies.

Pour M. Mignon, le cholestéatome est toujours primitif et constitue une cause prédisposante de l'infection de la mastoïde. La suppuration en est la conséquence.

A propos du traitement des complications mastoïdiennes, l'auteur rappelle que Wilde n'avait pas eu l'intention de généraliser l'emploi de l'incision verticale rétro-auriculaire. Il n'en avait fait qu'une incision d'attente à laquelle la trépanation de l'apophyse mastoïde devait succéder, si les accidents se prolongeaient au delà de vingt-quatre heures.

Une fois la mastoïdite établie, M. Mignon recommande les lavages intra-auriculaires, rejette les lavages par la trompe et prescrit les cataplasmes antiseptiques chauds en application sur l'oreille. Il n'accorde aucune efficacité aux applications sur l'apophyse de teinture d'iode, d'onguent mercuriel, de pointes de feu ou de vésicatoires, « cette grande ressource des médecins peu familiarisés avec l'otologie. »

On devra renoncer au traitement médical devant la persistance des accidents légers ou l'apparition d'un ou plusieurs phénomènes graves.

« Quelle que soit la variété de mastoïdite, on a tout à gagner et rien à perdre *dans l'ouverture de l'antre* si le chirurgien sait opérer. »

Dans les complications endo-craniennes on doit ranger : les fongosités et abcès extra-dure-mériens ; les abcès du cerveau ; les abcès du cervelet ; la thrombose des sinus ; la lepto-méningite suppurée et la méningite chronique.

On peut dire que la situation de la brèche osseuse ouverte dans le rocher ou l'apophyse mastoïde détermine la localisation de la lésion endo-cranienne.

« L'infection de la cavité cranienne s'annonce de diverses manières chez les otorrhéiques. Quelquefois ce sont les signes cliniques d'une infection générale qui ouvrent la scène... ; d'autres fois c'est un trouble plus ou moins étendu des fonctions physiologiques du cerveau, comme une paralysie ou une contracture ; d'ordinaire, *c'est la douleur*. La céphalalgie est le principal symptôme de toutes les complications endo-craniennes. Elle existe toujours. »

Dans les abcès extra-méningés d'origine mastoïdienne, le diagnostic est d'autant plus facile que les signes d'inflammation mastoïdienne sont moins développés et les symptômes subjectifs plus marqués. La dissociation des deux groupes de symptômes acquiert une valeur presque pathognomonique.

Le début d'un abcès cérébral est toujours plus ou moins obscur. L'attention est parfois attirée par un malaise général, de petits frissons, de la fièvre, des vertiges, des vomissements ou même une paralysie partielle.

Quand l'affection est confirmée, le malade est abattu, anéanti, *apathique ;* il a une obnubilation intellectuelle des plus marquées ; il maigrit rapidement, souffre violemment de la tête, a la région cervicale ankylosée. Le pouls est ralenti ; il y a des vomissements sans efforts, des vertiges, une dilatation des veines papillaires avec plus ou moins d'hyperémie des capillaires de la papille et, à titre tout à fait exceptionnel, une circulation exo-cranienne complémentaire.

Ces différents symptômes peuvent tous faire défaut, sauf un seul, la *céphalalgie persistante*.

Le pus d'un abcès cérébral ne se résorbe jamais ; la mort ive par extension de la tumeur, brusquement ou lentement.

Les phénomènes généraux accompagnant un abcès cérébel- x sont identiques à ceux de l'abcès cérébral. Toutefois la

constatation d'une mastoïdite ou d'une thrombose du sinus latéral est en faveur d'une suppuration cérébelleuse.

L'abcès cérébelleux détermine des désordres de la motilité, des troubles de l'équilibre; la paralysie faciale, le nystagmus et les déviations oculaires s'y rencontrent dans un bon tiers des cas.

La thrombose sinusienne s'annonce par les phénomènes cérébraux habituels : céphalalgie, vertiges, vomissements, et se décèle d'une façon irrécusable par la présence d'un violent frisson accompagné d'une ascension thermique à 40° ou 41° et de sueurs abondantes. Il y a fréquemment œdème de la papille et névrite optique.

L'extension des lésions à la veine jugulaire est un bon signe de phlébite du sinus latéral.

Les abcès des membres, aussi bien que les abcès viscéraux, doivent être recherchés avec soin; ils surviennent rapidement et d'une façon insidieuse, parfois quarante-huit heures après le début de l'infection.

Les urines ne tardent pas à devenir albumineuses.

Il faut bien savoir qu'il existe une forme de phlébite où symptômes infectieux, symptômes endo-craniens et frissons font également défaut et où le malade ressemble surtout à un typhique : c'est la forme pyohémique.

On ne connaît pas de signes propres à la thrombose des sinus pétreux supérieur et inférieur.

La thrombose du sinus caverneux seule a des caractères cliniques pathognomoniques parce que l'obstruction du sinus qui reçoit la veine ophtalmique détermine un œdème palpébral et rétro-oculaire.

L'otoméningite n'a pas de symptômes spéciaux : elle ressemble à toute autre inflammation des enveloppes de l'encéphale.

Les diverses complications endo-craniennes peuvent être associées ou masquées par la présence d'une mastoïdite.

L'auteur est d'avis qu'il faut opérer le plus tôt possible dès que les symptômes de congestion endo-cranienne se prolongent. Tout acte opératoire sur la cavité cranienne doit être précédé de l'ouverture de l'antre.

Jamais on ne doit terminer un évidemen mastoïdien sans sonder la résistance de la paroi profonde.

La résection de la table interne doit toujours être faite très largement. On n'a le droit d'être parcimonieux que dans le cas de fongosités.

Quand l'abcès extra-dure-mérien s'est formé dans la gouttière sigmoïde, ne jamais terminer l'opération sans constater l'état du sinus refoulé.

L'abcès cérébral doit être attaqué par la voie attico-mastoïdienne, l'abcès cérébelleux par la voie mastoïdienne.

Après ouverture d'un abcès de la substance cérébrale et drainage habilement fait, le malade n'est pas pour cela sauvé. Il peut survenir une méningite, une leptoméningite suppurée, une encéphalite progressive, une hernie du cerveau, qui entravent la guérison ou amènent la mort à bref délai. La hernie cérébrale est toujours le résultat d'une infection de la substance nerveuse.

La méthode de choix de traitement des thromboses suppurées comprend :

1° La ligature de la veine jugulaire;

2° La désinfection de la gouttière pétro-mastoïdienne et du sinus latéral.

M. Mignon pense que la ligature de la jugulaire est tout au moins inutile en pareil cas.

En terminant, l'auteur étudie l'hypothèse où se trouve parfois l'otologiste qui doute de l'existence d'une complication intracranienne. Il énonce à ce propos la proposition suivante : La trépanation de la mastoïde, qui peut faire tomber la fièvre et relever l'état général, a peu d'influence sur les douleurs endo-craniennes, *quand une complication profonde subsiste derrière la table interne de l'apophyse.*

Il serait d'avis, si les probabilités faisaient pencher le diagnostic en faveur d'une complication encéphalique, d'ouvrir le crâne immédiatement après la mastoïde, dût l'exploration rester s résultat et fournir la preuve de l'intégrité cranienne.

ette modeste analyse suffira, nous en avons l'espoir, pour ıner une idée de l'esprit dans lequel est conçu l'ouvrage de Mignon. Le lecteur s'apercevra bien vite que c'est là une

mise au point de la question des complications des otites suppurées : il voudra posséder le livre tout entier, ne pas se contenter de ces médiocres extraits. Quand il se trouvera lui-même en présence d'un de ces accidents si fréquents, consécutifs à l'otorrhée, il saura utiliser les prudents conseils et les sages exemples du Dr Mignon, et, comme lui, sauver la vie à des malades qui, faute de soins éclairés et hâtifs, étaient voués à une mort certaine. (Paris, Octave Doin, éditeur, 1898.)

Dr Brindel.

NOUVELLES

— Le **XIIIe Congrès international de médecine** se réunira à Paris le jeudi 2 août 1900, sous la présidence du prof. Lannelongue. Il durera une semaine.

Ce Congrès comporte une section spéciale et autonome d'otologie, rhinologie et laryngologie.

A l'exemple des précédents congrès, celle-ci est elle-même subdivisée en deux sections secondaires : l'une consacrée à l'otologie, l'autre à la rhinologie et à la laryngologie.

Pour chacune de ces deux sections, il a été constitué un *Comité d'organisation* chargé de s'occuper de la partie scientifique du Congrès.

Le Comité d'organisation de la *Section d'otologie* est composé de MM. Gellé, président; Castex, secrétaire; Boucheron; Duplay; Ladreit de Lacharrière; Lannois; Lowenberg; Lubet-Barbon; Menière; Miot; Nimier.

Le Comité d'organisation de la *Section de rhinologie et de laryngologie* est composé de MM. Gouguenheim, président; Lermoyez, secrétaire; Cartaz; Chatellier; Garel; Luc; Martin; Moura Bourrouillou; E. J. Moure; Poyet; Ruault.

Toute communication ou demande de renseignements d'*ordre scientifique* doit être adressé :

1° Pour la *Section d'otologie,* à M. le Dr Castex, 30, avenue de Messine à Paris.

2° Pour la *Section de rhinologie et de laryngologie,* à M. le Dr Lermoyez, 20 *bis,* rue de La Boétie, à Paris.

Toute demande de renseignements ayant trait au *côté matériel du Congrès* (tarifs de chemins de fer, séjour à Paris, etc.) doit être adressée à M. le Dr Chauffard, secrétaire général du Congrès, 21, rue Saint-Guillaume, à Paris.

Les *communications* au Congrès peuvent être faites en allemand, en anglais et en français.

Le français est la seule langue admise pour les *rapports.*

Bordeaux. — Imp. G. GOUNOUILHOU, rue Guiraude, 11.

19e ANNÉE. N° 29. 16 JUILLET 1898.

REVUE HEBDOMADAIRE
DE
LARYNGOLOGIE, D'OTOLOGIE
ET DE RHINOLOGIE

ABCÈS RÉTRO-PHARYNGIEN A STREPTOCOQUES

CHEZ UN ENFANT DE TREIZE MOIS

SÉROTHÉRAPIE ANTISTREPTOCOCCIQUE. GUÉRISON[1]

Par le Dr BOUCHERON, de Paris.

Les abcès rétro-pharyngiens chez les jeunes enfants présentent, en général, une haute gravité, par suite des troubles importants de la respiration et par suite de l'infection et de l'intoxication du jeune malade.

Ces abcès offrent, d'autre part, de grandes difficultés de diagnostic au début.

L'agent pathogène en est habituellement difficile à déterminer, et cette inconnue en rend la thérapeutique obscure et incertaine.

Nous venons d'observer un cas où toutes ces difficultés se sont produites, mais la découverte de l'agent pathogène, le streptocoque pyogène, a permis d'employer une thérapeutique active, la sérothérapie antistreptococcique, qui a notablement influé sur la guérison.

Plus particulièrement, la convalescence fut rendue extrêment rapide, grâce à la suppression rapide de l'infection

[1] Travail communiqué à la Société française de laryngologie, 1898.

et de l'intoxication streptococcique, par l'action antitoxique et anti-infectieuse du sérum de Marmorek.

Lorsque cet enfant de treize mois m'est présenté le 28 juillet 1897, les renseignements fournis par les parents mettent en relief : 1° une chute sur le nez, avec légère épistaxis datant du 20 juin, au début des accidents; 2° la sortie de quatre molaires pendant la maladie; 3° l'impression qu'ils ont eue d'une grave maladie de leur enfant, siégeant dans la gorge et pour laquelle on l'a maintenu un mois à la chambre; 4° la recherche vaine de cette maladie, que ni les examens répétés de la gorge, ni ceux du laryngiste consulté, ni l'opération qu'il a pratiquée, dans les arrière-narines (curettage du cavum), n'ont pu préciser quant à sa nature et à son siège.

Le jeune enfant est fort amaigri, ne peut se soutenir sur ses jambes; il est pâle, bouffi, avec des yeux trop brillants, trop grands ouverts.

La respiration est gênée, sans sifflement ni tirage; elle se fait cependant avec effort. La voix est faible, mais non cassée. Les troubles respiratoires sont marqués surtout pendant le sommeil, comme je m'en suis assuré. Il se produit des pauses respiratoires effrayantes, comme si l'enfant oubliait de respirer ou allait cesser de respirer. Pendant la veille, les pauses respiratoires n'ont pas lieu. Le besoin de respirer est alors mieux perçu et mieux rempli, et le rythme respiratoire reste assez régulier. C'est l'indice de l'atteinte portée au pneumogastrique.

Un abcès des ganglions latéraux de la base du cou est saillant sous la peau et détermine de l'œdème de voisinage.

La partie visible de la gorge, modérément rouge, montre surtout un œdème marqué de la luette et du voile palatin.

Le doigt porté dans le cavum naso-pharyngien perçoit, à travers la paroi postérieure du pharynx, une masse œdémateuse assez dure, et, plus profondément, une poche fluctuante au-dessous de la masse œdémateuse.

En d'autres termes, on constate un *œdème de la paroi pharyngée postérieure*, s'étendant de la base du crâne jusqu'au niveau du voile du palais, et, plus profondément, contre la colonne vertébrale, *un abcès étalé, doublant la paroi pharyngée.*

L'abcès rétro-pharyngien nous parut devoir être considéré comme *un abcès ganglionnaire*, semblable à l'abcès des ganglions latéraux du cou.

L'origine infectieuse de cet abcès rétro-pharyngien fut attribuée par nous à une attaque d'influenza remontant au 22 juin et s'étant manifestée par de la fièvre, du catarrhe purulent verdâtre des narines et des arrière-narines. Les ganglions du cou étaient apparus le troisième jour de la fièvre. La chute sur le nez, la sortie de plusieurs molaires n'ont été que des circonstances concomitantes ou aggravantes.

Ce serait donc là une complication exceptionnelle de l'influenza, aggravée par une infection secondaire qu'il restait à déterminer.

L'ouverture de l'abcès ganglionnaire de la base latérale du cou, abcès profond, permit de recueillir dans le flot de pus un peu de pus qui fut étalé immédiatement sur des lames et lamelles de verre.

Celles-ci, séchées, flambées, colorées au violet dahlia, à la fuchsine de Ziehl, au bleu de méthylène, montrèrent une *culture pure de streptocoques.* Les chaînes longues, de douze à vingt et même trente grains, étaient nombreuses, au milieu des globules de pus. Les chaînes courtes, de trois à cinq grains, étaient plus rares.

La netteté des préparations, l'abondance des chaînes de streptocoques, à l'exclusion de tout autre élément microbien, urent une démonstration suffisamment convaincante de -t de *streptococcie*, pour ne pas recourir aux cultures.

indication précise de la sérothérapie antistreptococcique t ainsi établie, je procédai à *l'injection du sérum de*

Marmorek le 29 juillet, à la dose *de 1 demi-centimètre cube*, sous la peau de la hanche.

Le pansement de la plaie fut pratiqué avec la ouate iodoformée, après lavages à l'acide phénique, 2/100.

L'évacuation de l'abcès du cou produisit une détente légère, sans modifier les pauses respiratoires nocturnes, si inquiétantes, et sans modifier non plus l'état local de la gorge au niveau de l'abcès rétro-pharyngien.

Injection de sérum antistreptococcique chaque jour, à la même dose. Le sérum ne produisit aucune réaction ni locale ni générale.

L'état général de l'enfant devient meilleur.

Au quatrième jour, sous la pression du doigt placé dans le pharynx, *le pus de l'abcès rétro-pharyngien prit son écoulement par la plaie du cou*, à travers la cavité de l'abcès du cou, antérieurement ouvert.

La nuit suivante, les pauses respiratoires cessèrent, 2 août 1897. Le pus diminua beaucoup, après deux jours d'écoulement.

Le sommeil, l'appétit revinrent instantanément, ainsi que les forces. Il n'y eut pour ainsi dire pas de convalescence de cette maladie, qui durait depuis le 22 juin.

Tel fut l'effet de la sérothérapie antistreptococcique (sept injections de 1 demi-centimètre cube chacune). En quelques jours, par la diminution de virulence du streptocoque, l'infection et l'intoxication par les toxines streptococciennes furent supprimées, et l'organisme reprit son fonctionnement régulier *sans convalescence*.

L'enfant quitta Paris le 6 août, avec un léger suintement purulent de sa plaie, qui se ferma deux jours après.

L'enfant reprit très rapidement sa vigueur et son embonpoint antérieurs, et ne conserve aucune trace de cette grave maladie, qui avait mis ses jours en danger.

C'est un fait de plus à l'actif du sérum de Marmorek, qui donne souvent d'excellents résultats dans les affections loca-

lisées, comme nous nous en sommes assuré maintes fois [1] lorsque ce sérum est employé avant que l'infection soit généralisée, au point de produire une septicémie.

SOCIÉTÉ LARYNGOLOGIQUE DE LONDRES

Séance du 8 décembre 1897.

M. Jobson Horne. — **Position et état des cordes vocales dans la voix de tête et la voix de poitrine** *(Position and condition of the vocal lips in the chest and head registres).*

L'auteur montre une série de photographies du larynx prises en collaboration avec M. Musehold, de Berlin, et se rapportant au sujet énoncé dans le titre. M. Horne rappelle les recherches de M. Musehold et considère les résultats de ces recherches comme étant la plus importante conclusion à laquelle on soit arrivé à l'aide du stroboscope.

Dans la voix de poitrine la glotte s'ouvre et se ferme, dans la voix de tête elle s'élargit et se rétrécit, différence que montre bien le stroboscoque.

Les cordes elles-mêmes prennent une forme arrondie,

1. Duclaux et Boucheron, Sur les microcoques recueillis dans les scrofulides bénignes : impétigo, acné pilaris, des paupières et des narines, etc. (*Congrès de Nancy pour l'avancement des sciences,* 1886).

Boucheron, Sérothérapie antistreptococcique dans la dacryocystite purulente rebelle à streptocoques, et dans les streptococcies oculaires (*Soc. de biol.*, 1896) ; — Sérum antistreptococcique préventivement à l'opération de la cataracte chez les diabétiques (*Soc. de biol.*, 1896) ; — Sérothérapie antistreptococcique dans les rhinites chroniques à streptocoques (*Soc. d'otol. et de laryngol. de Paris. — Archiv. internat. de laryngol.*, 1896) ; — Sérothérapie antistreptococcique dans la sinusite maxillaire et dans le phlegmon aigu à streptocoques du sac lacrymal (*Soc. de biol.*, 27 février 1897) ; — Sérothérapie dans certains rhumatismes à streptocoques, et dans certaines iritis rhumatismales (*Soc. de biol.*, 3 avril 1897) ; — Sérothérapie dans le phlegmon du sac lacrymal (*Soc. d'ophtalmol. de Paris,* 6 juillet 7) ; — Sérothérapie antistreptococcique dans certains rhumatismes à .ptocoques, 2e note (*Soc. de biol.*, 23 oct. 1897).

A. et F. Boucheron, Sérothérapie antistreptococcique dans l'asthme *c. de biol.*, 30 avril 1898).

Boucheron, Sérothérapie dans certaines iritis rhumatismales (*Soc. rançaise d'ophtalmol.*, 5 mai 1898).

bombée dans la voix de poitrine, surtout dans la production des sons graves. Le courant d'air expiratoire rencontre une résistance plus grande et imprime aux cordes vocales un mouvement forcé en haut. Il se produit ici le même phénomène que lorsque les lèvres sont appliquées contre l'embouchure d'une trompette produisant des sons graves, d'où la dénomination de « lèvres vocales » sous laquelle on désigne les cordes vocales dans la position qui nous occupe.

Les photographies montrent ensuite que la déposition du mucus sécrété par les cordes vocales se fait suivant des lignes différentes dans chaque registre; ceci s'explique par la différence dans la façon et l'intensité des vibrations.

Pour une description plus détaillée des photographies, de l'appareil photographique et du stroboscope, l'auteur renvoie au travail de M. Musehold, récemment publié dans les *Archiv für Laryngologie und Rhinologie.*

M. Pegler. — **Troubles de la parole occasionnés par une parésie du voile du palais due elle-même à la présence de tumeurs lymphoïdes se dirigeant en arrière de chaque côté de la cloison** *(Defect of speech resulting from paresis of soft palate, occasioned by lymphomatous tumours projecting posteriorly from either side of the septum).*

Malade âgé de vingt-trois ans. Les troubles de la parole ressemblent à ceux observés dans les divisions du palais. Il existait une obstruction nasale complète causée non seulement par les tumeurs de la cloison, mais encore par des hypertrophies et des corps mûriformes attachés aux cornets moyen et inférieur de chaque côté. Une masse lymphoïde diffuse, reproduisant nettement la bourse de Thornwald, tapissait la voûte du naso-pharynx, mais il n'y avait pas de végétations adénoïdes.

L'aspect des lymphomes de la cloison et leur section microscopique, qui n'a révélé que du tissu lymphoïde pur, ont été décrits dans les nos 9 et 12, 1897, du *Journal of laryngology.* Les tumeurs étaient excessivement dures et elles ont été enlevées à l'aide du turbinotome. Les autres causes de l'obstruction ont également été enlevées, et la respiration nasale est devenue complètement libre.

L'auteur montre la cloison épaissie et fait voir par des dessins l'image rhinoscopique postérieure avant et après l'opération. L'existence d'hyperplasies lymphoïdes papilliformes a été soupçonnée par Jonathan Wright et d'autres, mais, à la connaissance de M. Pegler, elles ne furent jamais soumises à un examen microscopique aussi détaillé. La parésie du voile du palais était bilatérale et réflexe, la parole s'est un peu améliorée.

M. Pegler. — **Cas de nécrose apparente du cornet inférieur gauche consécutive à un traumatisme** *(Case of apparente necrosis of left inferior turbinate following injury).*

L'auteur présente de nouveau cette malade pour montrer les résultats obtenus après l'extraction de ce qu'il considérait comme la nécrose du cornet inférieur. La surface granuleuse est entièrement guérie.

Les deux pièces apportées à la séance présentent toutes les apparences d'un cornet inférieur nécrosé et incrusté de sels calcaires. L'époque à laquelle des pièces d'os nécrosé ont été enlevées aussitôt après l'accident a pu être précisée. M. Pegler dit qu'il serait heureux de pouvoir faire des coupes qui seront ultérieurement le sujet d'une communication à la Société.

M. Wyatt Wingrave. — **Papillome de l'amygdale buccale** *(Papillomata of faucial tonsil).*

L'intérêt éveillé à la dernière séance par les communications du Dr Hill et le désir exprimé à ce sujet par M. le Président et le Dr F. Semon ont décidé l'auteur à présenter deux exemples survenus dans la pratique.

1° Papillome enlevé de l'amygdale gauche chez un homme âgé de quarante-quatre ans. La tumeur était constituée en grande partie par un noyau fibro-vasculaire recouvert d'un épithélium stratifié, avec quelques corpuscules concentriques. Il y avait de légers symptômes d'irritation. Amygdales hyperphiées. Le malade avait eu des angines graves.

2° Papillome fibro-vasculaire de l'amygdale droite. Il semblait à un polype rouge suspendu à la surface de l'amygdale et que la cocaïne rendait anémié. Il a été enlevé à

l'anse. Il avait 2 centimètres de longueur et présentait une structure fibro-vasculaire avec de petites cellules. Maux de gorge et angines. Le cas a été publié dans *The Journal of laryngology* (vol. VII, p. 358), sous le titre : *Polypes de l'amygdale.*

Les papillomes se forment généralement à la surface, tandis que les soi-disant polypes proviennent de l'intérieur des follicules. On peut s'assurer de ce fait en faisant des coupes de l'amygdale dans les cas d'amygdalite lacunaire chronique : on voit alors des excroissances papillaires tapissant le fond et les parois des follicules dilatés. L'exagération de cet état aboutirait à la formation d'un papillome ou d'un polype.

M. Bond. — 1° **Femme ayant subi la trachéotomie pour une immobilité complète de la corde vocale gauche et partielle de la corde droite** *(Female on whom tracheotomy had been performed with immobility of left cord and partial immobility of right).*

2° **Femme atteinte d'une tumeur de l'épiglotte** *(Female with tumour of the epiglottis).*

M. de Santi, à propos de ce dernier cas, croit que la tumeur est trop molle et trop vasculaire pour un épithélioma, qu'elle est plutôt de nature sarcomateuse et que l'engorgement ganglionnaire est une contre-indication à l'intervention opératoire.

M. Spicer. — **Paralysie de la corde vocale gauche et du dilatateur de la pupille avec ptosis du même côté** *(Case of paralysis of left vocal cord and dilatator of pupil with ptosis of same side).*

T. R..., cinquante-neuf ans, jardinier, est atteint d'enrouement et de tuméfaction du cou. Examen laryngoscopique. Corde vocale gauche immobile dans la ligne médiane, pas de déformations ni d'autres modifications pathologiques du larynx. Pupille gauche rétrécie. Paupière supérieure à l'état de ptosis. Trois ou quatre ganglions engorgés, situés sous le sterno-cléido-mastoïdien gauche, en face du cartilage cricoïde. Le malade prend de l'iodure de potassium depuis plus de six semaines. Pas d'antécédents syphilitiques.

M. Scanes Spicer. — **Plaques muqueuses de l'isthme du pharynx(?). Diagnostic douteux** (*Mucous patches on fauces(?). Case for diagnosis).*

Malade âgé de trois ans. Il y a quatre mois la mère a constaté sur les amygdales, la luette et le voile du palais, l'existence de surfaces blanches, comme ulcérées, qui depuis n'ont jamais disparu complètement, mais variaient seulement d'étendue. Il existe un engorgement ganglionnaire au cou, la déglutition est facile. A l'âge de un mois, le petit malade a eu des « aphtes » qui ont duré trois semaines et ont été suivis d'ulcères à l'œil et au pli de l'aine. Il a eu également une hydrocèle. Il ne peut pas être question de diphtérie. En enlevant les plaques blanches, on fait saigner la surface sous-jacente.

Le diagnostic pouvait être : diphtérie chronique, plaque muqueuse, lupus, tuberculose, papillome et ulcération simple. Le Dr Plimmer aurait trouvé des bacilles diphtéritiques. Les cultures faites avec ces plaques n'ont donné que des streptocoques et des sarcines.

Le traitement consiste en l'usage interne de chlorate de potasse, mais il n'y a rien de changé depuis six semaines.

M. Barclay Baron a vu un cas analogue qui n'était pas syphilitique.

M. Lambert Lack a eu un malade qui avait des ulcérations analogues avec coexistence de lupus, et il préconise l'usage interne d'arsenic.

M. Spicer. — **Tumeur de la cloison du nez ayant récidivé rapidement** *(Rapidly recurrent tumour of nasal septum).*

Albert H..., trente-cinq ans, entre à l'hôpital Sainte-Marie pour épistaxis. A l'examen, on trouve une tumeur spongieuse, très rouge et vasculaire, attachée par une base assez large du côté droit du cartilage de la cloison. Une partie en a été enlevée au moyen de ciseaux, et en traversant la tumeur on éprouva une sensation de dureté. Dans l'espace de quinze jours la meur a repris ses dimensions d'avant l'opération et sa base st élargie.

Examen microscopique pratiqué par le Dr Plimmer : grande antité de tissu fibreux ; peu de cellules sarcomateuses ; très

peu de vaisseaux ; pronostic favorable quant à la bénignité de la tumeur.

M. Saint-Clair Thomson croit qu'il s'agit d'une tumeur simple, un angio-fibrome ou un polype hémorragique de la cloison. Il rappelle un cas analogue, présenté par lui à la Société il y a deux ans et où, la tumeur ayant récidivé très rapidement après la première ablation et l'examen des coupes ayant paru comme caractéristiques du sarcome, la plupart des membres ont chaudement recommandé l'excision rapide et radicale. Cependant la tumeur récidivée fut enlevée simplement à l'anse, la base curettée et cautérisée (sans perforation de la cloison). Actuellement, au bout de deux ans, le malade ne présente pas encore de récidive. Le Comité des tumeurs morbides a déclaré cette tumeur un angio-fibrome, et l'auteur recommande de soumettre au même Comité l'examen de la pièce provenant du cas de M. Spicer.

M. Wingrave croit que la tendance des cellules à la formation des alvéoles est un argument en faveur de sa nature sarcomateuse.

M. Lambert Lack. — **Deux cas d'obstruction congénitale du larynx ou spasme respiratoire infantile** *(Two cases of congenital laryngeal stridor or infantile respiration spasm).*

Les deux cas (une fillette de six ans et un garçon de trois ans) se ressemblent sous beaucoup de rapports. Les deux petits malades ont été vus par l'auteur, lorsqu'ils n'étaient encore âgés que de quelques semaines, et ils présentaient tous les signes qu'on considère comme caractéristiques de l'affection connue sous le nom de *stridor laryngé congénital* ou *spasme respiratoire infantile*. Les signes de l'obstruction laryngée sont devenus très accentués dans l'espace de quelques mois, ont ensuite commencé à s'atténuer et ont complètement disparu il y a deux ans.

La vraie pathologie de cette affection, généralement considérée comme une forme du spasme laryngé, a été élucidée par le Dr Sutherland et par l'auteur dans un travail publié dans *The Lancet*, septembre 1897. Ils ont montré que l'épiglotte était pliée latéralement et d'une façon si prononcée que ses deux moitiés latérales se trouvaient presque en contact. Les replis ary-épiglottiques ainsi rapprochés se rabattaient à l'intérieur du larynx à chaque inspiration, réduisant l'ouverture supérieure du larynx à une fente très étroite ou même l'obs-

truant complètement. Chez ces deux malades, le stridor et autres signes d'obstruction laryngée ont disparu, probablement parce que l'ouverture supérieure du larynx est devenue plus large, et les tissus formant l'organe sont moins flasques que dans la première enfance. La malformation de l'épiglotte persiste cependant sans changement; chez la fillette, les valves ne sont que rapprochées; chez le garçon, elles se touchent. Cette persistance du plissement de l'épiglotte est très importante, parce qu'elle montre que : 1° quoique existant toujours dans cette affection et jouant un rôle important dans sa pathogénie, ce plissement ne constitue pas une cause absolue de l'obstruction laryngée; 2° cette forme de l'épiglotte n'est pas le type qui s'observe normalement chez les enfants, comme l'affirment Escat et d'autres. Ce dernier point est démontré par ce fait que l'auteur n'a jamais trouvé cette malformation, quoiqu'il se soit attaché depuis deux ans à examiner les larynx de la plupart des enfants qu'il avait eu l'occasion de soigner.

MM. Hill et Grant ont vu des cas analogues, et le premier demande à M. Lack s'il a observé chez ses malades une subluxation de l'articulation crico-aryténoïdienne.

M. Richad Larke. — **Un cas de maladie de Thornwaldt** *(Case of Thornwaldt's disease).*

Il s'agit d'une jeune femme sujette depuis dix ans à une formation de croûtes qui s'accumulaient dans son naso-pharynx et qu'elle expulsait tous les deux ou trois jours. L'intérêt de ce cas consiste dans ce fait que la malade a été envoyée, il y a trois ans, à l'hôpital pour la même affection et qu'on crut utile de lui enlever les deux cornets inférieurs. La malade prétend que son état a empiré depuis.

M. Cresswell Baber a trouvé que l'application du galvanocautère avec l'aide du miroir rhinoscopique, soulage beaucoup les malades en arrêtant en même temps la sécrétion et l'hémorragie.

I. Donclan. — **Tumeur large du cou** *(Large tumour of the k).*

Il s'agit d'un homme âgé de cinquante-six ans. La tumeur

occupe la moitié gauche du cou, depuis l'articulation temporo-maxillaire jusqu'à la clavicule. Au mois d'avril 1897, le malade a noté pour la première fois une tuméfaction derrière la mâchoire. Cette tuméfaction, indolore, ne faisait qu'augmenter de dimensions, et au mois de septembre elle atteignit le volume d'un œuf d'autruche. Il se présenta alors à l'hôpital où on lui proposa l'ablation qu'il refusa. Depuis lors, la tumeur a encore augmenté de volume.

Depuis quelques semaines, le malade n'avait éprouvé aucune douleur; actuellement il souffre de névralgie dans la moitié gauche de la tête. Les points qui intéressent le plus les membres de cette Société sont : une déviation énorme du larynx à droite, avec parésie de la corde vocale gauche et tuméfaction de l'aryténoïde gauche. Ce dernier est difficile à voir, caché qu'il est par le repli ary-épiglottique et la bande ventriculaire. En voyant le malade pour la première fois, l'auteur crut qu'il s'agissait d'un lymphadénome, mais il ne soupçonnait pas une tumeur maligne, de nature sarcomateuse. Il est probable qu'il n'y ait plus rien à faire actuellement.

M. de Santi croit que c'est là une affection maligne, probablement un épithélioma primitif des ganglions cervicaux. La masse est fixe et d'une dureté de pierre. Il n'a pu voir le larynx. On devrait faire l'examen de l'œsophage. Le cas lui paraît désespéré.

M. Waggett. — **Dessins et coupes se rapportant à une hypertrophie papillaire des amygdales** *(Sketches and specimen of papillary hypertrophy of the tonsil).*

Le malade atteint de cette dernière affection, souffrait depuis six mois d'une obstruction nasale. Il y a deux mois, il se présenta à London Hospital où des polypes furent extraits des deux fosses nasales. On enleva également les extrémités postérieures des deux cornets inférieurs. Les polypes n'ont pas été examinés au point de vue histologique et l'on ne soupçonna pas qu'il pût y avoir autre chose que de simples polypes. Le malade se présenta de nouveau le 8 décembre 1897 ayant l'aspect malade. Il n'existait pas de polypes dans les fosses nasales antérieures. Mais à l'examen digital, on constate

sur la paroi postérieure du pharynx une masse dure, de la grosseur d'un shelling, correspondant apparemment à la ligne médiane de la première ou de la deuxième vertèbre cervicale. Elle était très sensible au toucher et saigna légèrement après l'examen. Les mouvements des vertèbres cervicales étaient normaux.

M. Herbert Tilley a observé récemment un cas où il fut impossible d'introduire le doigt dans le naso-pharynx à cause de la proéminence des vertèbres cervicales supérieures. Le malade est bien constitué et ne présente pas de déformation visible du cou.

M. Dundas-Grant a communiqué à une autre Société l'observation d'une proéminence de ce genre simulant des végétations adénoïdes.

M. Cresswell Baber dit qu'il n'a pas eu l'occasion d'examiner à fond ce malade, mais il a constaté un épaississement considérable du voile du palais et une proéminence du tubercule antérieur de l'atlas.

M. Pegler. — **Tumeur molle du cou** *(Soft swelling in the neck).*

Observation d'une jeune femme atteinte d'une tumeur molle du cou qui s'étendait au dehors et en arrière du muscle sterno-cléido-mastoïdien.

M. Herbert Tilley dit qu'en plaçant derrière la tumeur une forte lumière, comme on le fait pour l'hydrocèle, on voit qu'elle est transparente, ce qui fait penser à une tumeur kystique.

M. de Santi croit également que c'est une tumeur kystique, probablement un hygroma. Si la ponction a donné un résultat négatif, c'est que le liquide serait épais et l'aiguille ayant servi à la ponction trop petite. Cela peut être une tumeur graisseuse, très molle, mais son aspect, sa situation et son évolution, enfin sa non-adhérence à la peau et l'absence de lobulation rendent cette hypothèse peu probable. Il recommande une incision exploratrice.

M. Dundas-Grant. — **Persistance d'une fente branchiale au cou** *(Case of persistent branchial cleft in neck).*

M. Atwood Thorne. — **Ulcérations symétriques des amygdales et perforation de la cloison du nez chez un jeune garçon** *(Symmetrical ulceration of tonsils and perforation of nasal septum in a young boy).*

Garçon âgé de treize ans et soigné par le Dr Hill avec la permission duquel ce malade est présenté. A son admission, le garçon était malade depuis trois semaines et se plaignait d'un mal de gorge et d'un écoulement par le nez. A l'examen on trouve une inflammation symétrique des deux amygdales s'étendant au voile du palais et à bords nets. L'amygdale droite renfermait une masse caséeuse qui fut enlevée et la cavité touchée à l'acide chromique. Les ganglions de la région sterno-mastoïdienne de chaque côté étaient engorgés et indurés.

Une sécrétion teintée de sang s'écoulait de chaque fosse nasale, et la cloison était le siège d'une perforation recouverte de croûtes. Une éruption très marquée recouvrait la poitrine.

M. Thorne pose à titre provisoire le diagnostic suivant : syphilis secondaire ou accident tertiaire précoce.

M. Cresswell Baber croit qu'il s'agit de syphilis congénitale, d'autant que le malade possède une dent dont la configuration est considérée comme caractéristique de la syphilis héréditaire.

M. Hill est du même avis.

M. Atwood Thorne dit que les antécédents de famille semblent exclure la syphilis héréditaire. Quant à la tuberculose, l'examen du malade aussi bien que ses antécédents la rendent impossible.

Trivas.

ANALYSE DE THÈSE

Traitement des sinusites maxillaires (méthode de Luc), par le Dr G. Liambey.

L'auteur commence dans son premier chapitre par des considérations anatomiques qu'il emprunte, bien qu'elles soient connues, aux classiques. Il insiste, avec raison, sur la disposition topographique de l'ostium maxillaire et sur la structure de la muqueuse qui tapisse le sinus. L'ostium se trouve

déboucher dans l'antre contre sa paroi supérieure et, d'un autre côté, il s'ouvre dans la fosse nasale au fond d'un sillon profond et étroit, ce qui fait qu'il est aussi mal disposé que possible pour l'écoulement des liquides que peut contenir le sinus. La muqueuse, elle, a une structure histologique un peu contestée. Robin et Cadrat distinguent un chorion avec un revêtement épithélial. Sappey décrit des glandes en grappe avec un double réseau vasculaire. Luc en donne une description un peu différente. Pour lui, cette muqueuse ne rappelle la pituitaire qu'au niveau de l'ostium et à son voisinage. Dans le reste de son étendue, elle est composée de deux feuillets, l'un superficiel, jouant le rôle de muqueuse, l'autre profond, jouant celui de périoste.

Enfin, l'ouverture du sinus frontal et celle du sinus maxillaire dans le nez sont très voisines, ce qui explique que le premier puisse infecter le second. D'autre part, les rapports anatomiques font comprendre que la périostite alvéolo-dentaire des trois premières molaires puisse se communiquer à la muqueuse du sinus. En dernier lieu, l'auteur fait remarquer que le point le plus déclive du sinus est au niveau de son diverticule inférieur vers le rebord alvéolaire et que la structure de la muqueuse rend compte de sa faible réaction à l'égard des agents extérieurs.

Au point de vue anatomo-pathologique, il y a lieu de distinguer quatre degrés de lésions de la muqueuse :

1° L'infiltration œdémateuse avec épaississement; 2° la suppuration franche avec ramollissement de la muqueuse qui se détache par lambeaux; 3° la formation de lamelles osseuses qui se mortifient et ont pour origine une prolifération de la couche périostique; 4° la production de fongosités (forme la plus commune) siégeant surtout sur les parties antérieure et supéro-postérieure.

Les causes les plus communes de la sinusite maxillaire sont les traumatismes et les corps étrangers; la propagation des flammations de voisinage (infections nasales et alvéolo-ntaires, ostéites du maxillaire supérieur, abcès du sinus ntal).

ongtemps on a admis que la sinusite maxillaire se tra-

duisait par une douleur malaire, un gonflement de la joue avec amincissement de la paroi osseuse, une ouverture fistuleuse et un écoulement de pus fétide par l'orifice antérieur de la fosse nasale correspondante. Actuellement, il est bien démontré que ces symptômes ne répondent pas tous et toujours à l'abcès du sinus, et, d'autre part, que cet abcès peut exister sans que l'on retrouve ces signes.

Dans les empyèmes latents, il n'existe ni douleur malaire, signe d'ailleurs très exceptionnel, ni gonflement ou voussure de la paroi antérieure, mais l'écoulement de pus par le nez est un symptôme constant. Il est jaune ou verdâtre, contient souvent de petites masses caséeuses, pathognomoniques, jaunâtres, et le malade accuse alors une odeur fétide d'égout ou de poisson pourri. Les vertiges, l'insomnie, l'abattement général, l'anémie, l'amaigrissement, l'hypochondrie, des poussées fébriles irrégulières et peut-être un état de somnolence sont des signes que l'on retrouve aussi parfois.

Le diagnostic n'est pas toujours aussi simple qu'on pourrait le croire. Les corps étrangers des fosses nasales, les rhinolithes, les ulcérations syphilitiques, l'ozène, la carie osseuse, les tumeurs, la sinusite frontale s'accompagnent aussi de blennorrhée. Pour dépister les formes frustes, il faut examiner les dents, inspecter la cavité nasale, rechercher les granulations polypeuses sur le cornet inférieur, le méat moyen. Si l'on constate du pus, il faut l'enlever et voir s'il se reproduit.

Si oui, on doit procéder à l'éclairage par transparence. Ce moyen de diagnostic ne donne pas de certitude absolue, mais il a sa valeur. Enfin, on peut avoir recours aux lavages explorateurs grâce à la ponction alvéolaire ou nasale.

Pour ouvrir l'antre et le débarrasser de son contenu, un grand nombre de procédés ont été imaginés :

ORIFICE NATUREL.	Injection de l'antre par son orifice naturel.		
ORIFICE ARTIFICIEL.	VOIE NASALE.	Méat moyen au niveau de l'infundibulum.	
		Méat inférieur.	
	VOIE BUCCALE.	Paroi faciale.	Trépanation simple.
			Trépanation sous-périostée.
		Alvéole d'une molaire.	
	Ouverture de la joue.		

Le meilleur mode de traitement consiste dans l'intervention chirurgicale par le procédé de Luc : incision buccale, large trépanation de l'antre par sa face antérieure; curettage minutieux de la cavité; création d'un orifice de communication avec la partie antérieure du méat inférieur; mise en place d'un drain naso-maxillaire de forme spéciale; sutures de la plaie buccale. Dans le procédé de Lubet-Barbon, on ne fait pas de drainage. On ne doit faire que très exceptionnellement des lavages consécutifs; le plus généralement les pansements, les insufflations de poudre d'iodoforme sont préférables.

Enfin, l'auteur conclut que le procédé de Luc réunit tous les avantages des procédés antérieurement employés, tout en ne présentant aucun de leurs inconvénients. (Thèse de doctorat, Paris, 1897.)

LIARAS.

REVUE GÉNÉRALE ET ANALYSES

BOUCHE ET PHARYNX BUCCAL

Éléphantiasis de la langue. Amputation partielle. Guérison, par le Dr MARCHAL.

En octobre 1896, se présenta à M. Marchal une fillette de treize mois, dont la langue, très hypertrophiée, pendait hors de la bouche et à laquelle cette infirmité donnait un aspect repoussant. De la bouche, toujours ouverte, s'écoulait une salive abondante qui créait aux infections de l'arrière-gorge et des voies pulmonaires une entrée trop facile.

L'alimentation était malaisée.

La surface de la langue était rugueuse au toucher, parsemée de papilles hypertrophiées; la face inférieure était sillonnée de veines très apparentes, flexueuses et manifestement variqueuses.

Le maxillaire inférieur était déjeté en avant et en bas.

Cette enfant eut, dès le jour de sa naissance, une grande fficulté à prendre le sein. Il fallait l'alimenter à la cuillère. le portait par ailleurs une éventration abdominale considéble.

La malade subit une amputation conoïde de la langue qui diminua de moitié le volume de cet organe.

Quelques semaines plus tard, la langue rentrait complètement dans la bouche.

Actuellement, l'enfant ferme la bouche sans difficulté, cause et mange comme un enfant ordinaire du même âge.

L'intelligence a pris un développement rapide; la mastication se fait de façon normale; la dentition est à peu près complète, la physionomie elle-même est tout à fait changée.

L'examen histologique a montré qu'il s'agissait d'éléphantiasis de la langue. (*Gaz. méd. de Picardie*, n° 3, mars 1898.)

Dr Brindel.

Syphilis gommeuse des lèvres, par le Dr Albertin.

L'auteur présente un malade atteint de syphilis gommeuse des lèvres et de la joue droite. La lésion se présente sous forme de tubercules occupant la lèvre supérieure et la commissure labiale et dont quelques-uns sont en voie de ramollissement avec trajets fistuleux. Il s'agit d'une labialite syphilitique tertiaire à forme scléro-gommeuse. M. Albertin discute le diagnostic de cette affection, qui ne saurait être confondue avec le kyste sébacé, la tuberculose, l'épithélioma.

L'affection régresse lentement sous l'action de l'iodure.

L'auteur croit qu'il faut combiner le traitement hydrargyrique avec le traitement ioduré; il agrandira aussi les trajets fistuleux et curettera les gommes ramollies. (Société des sciences médicales de Lyon, *in Lyon méd.*, n° 11, mars 1898.)

Dr F. Ardennes.

L'ablation des amygdales, par le Dr Phocas.

L'auteur pose d'abord les indications opératoires de la façon suivante :

1° Le volume d'une amygdale doit être augmenté suffisamment pour atteindre ou dépasser la ligne médiane;

2° L'affection doit être chronique et la dernière poussée inflammatoire doit dater d'un mois ou de six semaines.

On devra toujours essayer le traitement médical (gargarismes astringents).

Les contre-indications sont : 1° état général mauvais; 2° âge : on n'opérera pas les enfants au-dessous de deux ans ni les sujets approchant de la puberté; 3° inflammation récente des amygdales (chances d'hémorragie); 4° milieu infecté (diphtérie).

L'auteur passe ensuite en revue les divers procédés opératoires. Amygdalotomie avec le bistouri, avec l'amygdalotome, avec le serre-nœud ou l'anse galvanique, cautérisation interstitielle. Il donne la préférence à l'amygdalotome quand on n'a pas à sa disposition l'électricité, et préconise la cautérisation interstitielle dans les cas d'amygdale enchatonnée. (*Rev. internat. de méd. et de chirurg.*, n° 5, mars 1898.)

Dr F. Ardenne.

NEZ ET PHARYNX NASAL

Un cas de périostite du plancher de l'orbite lié à de la sinusite maxillaire aiguë, par le Dr Deschamps.

Un malade présentait un gonflement de la région malaire droite et de la paupière inférieure avec chémosis localisé à la conjonctive bulbaire de la partie inféro-externe du globe. Douleurs névralgiques ayant pour point de départ une carie de la première grosse molaire de ce côté. Ces phénomènes s'amendèrent bientôt pour reparaître huit jours plus tard avec plus de violence : frisson violent, gonflement considérable de la face, chémosis, diplopie; en palpant le plancher de l'orbite au-dessus du rebord orbitaire, on sentait un gonflement avec une sensation de flot mal caractérisé. Enfin, le lendemain du frisson, le malade moucha par la narine droite du pus dont l'odeur lui parut infecte. On porta le diagnostic de sinusite maxillaire purulente aiguë avec périostite du plancher de l'orbite. On ouvrit le sinus par l'alvéole, et, après des lavages répétés pendant quelques jours, tout rentra dans l'ordre. (*Dauphiné méd.*, n° 2, février 1898.)

Dr F. Ardenne.

Polypes du nez et autres *(Nasal and other polypi)*, par le Norval H. Pierce.

L'auteur a examiné un grand nombre de polypes provenant de diverses régions, à l'effet de savoir s'il existe quelque

différence entre les polypes selon les régions dans lesquelles elles se sont développées ou selon que leur formation a été ou non accompagnée de suppuration. Il n'a pu découvrir le moindre organisme dans le tissu des polypes, et la seule différence qu'il a pu constater entre les polypes avec suppuration et ceux sans suppuration était que les premiers renfermaient un peu plus de leucocytes que les secondes, sauf lorsque ces derniers provenaient de malades asthmatiques.

A part cette différence, il a trouvé, par exemple, que le fibrome œdémateux du nez ne se distinguait de l'hypertrophie polypoïde du cornet moyen que par sa forme extérieure. La plupart des polypes des oreilles se distinguent des polypes du nez par les caractères microscopiques de leurs cellules et de leur épithélium, et par la quantité de leur tissu fibreux et glandulaire. Certains polypes de l'oreille sont des hypertrophies papillaires de la membrane muqueuse, d'autres sont des fibromes œdémateux purs, d'autres encore représentent des granulomes purs, et on trouve dans différents polypes toutes les phases intermédiaires entre la forme la plus simple et les tissus le mieux développés et le plus organisés, comme dans le fibrome œdémateux. Le passage d'une forme à l'autre est tout simplement une affaire de temps.

Dans le nez, ce processus peut être étudié d'une façon assez complète. On voit, par exemple, des granulations survenir aussitôt après une opération, comme l'ablation d'éperons de la cloison ou le curettage de la région ethmoïdale. A quelque région que ces granulations appartiennent, leur structure microscopique est la même.

Il en est autrement lorsqu'on a gratté ou enlevé le cornet moyen. Ici nous observons fréquemment, toujours lorsqu'il s'agit d'une suppuration, que la simple granulation primitive a grandi, perdu sa coloration d'un rouge brillant, s'est recouverte d'une véritable enveloppe, est devenue plus consistante, a pris en un mot tous les caractères d'un fibrome œdémateux. Ces polypes possèdent rarement un épithélium ciliaire. On observe ici le passage d'un épithélium rudimentaire à un épithélium plat mélangé, et de ce dernier à l'épithélium ordinaire, tel qu'on le trouve sur la surface des polypes qui subit des frottements

et où les cellules ciliaires ont été détruites d'une façon quelconque. Avec les modifications de l'épithélium surviennent d'autres changements : la simple masse des vaisseaux sanguins et des cellules reçoit une trame intercellulaire; les jeunes cellules rondes diminuent en nombre, et nous avons finalement une trame fine de tissu réticulé, avec des espaces entre les fibres remplis de quelques cellules et d'une substance demi liquide. Les vaisseaux sanguins sont devenus rares et ne se trouvent qu'à la surface. Nous sommes en présence d'un polype muqueux typique.

Les granulations de la cloison, au contraire, ont beau augmenter de volume, elles ne se transforment jamais en véritables polypes.

Les hypertrophies blanches pendulaires du cornet inférieur se distinguent des polypes du cornet moyen par les points suivants : elles sont plus denses, parce qu'elles renferment plus de tissu fibreux, elles possèdent aussi un plus grand nombre de glandes et de vaisseaux, ces derniers renfermant dans leurs parois des fibres musculaires. On y voit également moins d'espaces œdémateux. Le tissu fibreux est développé au point de faire ressembler ces hypertrophies à de véritables fibromes.

Quant aux polypes muqueux eux-mêmes, leur structure plus ou moins fine, plus ou moins délicate, dépend de la finesse de la muqueuse sur laquelle ils se sont développés.

A mesure qu'un polype grandit, il reçoit de nouveaux vaisseaux sanguins, et en plus grand nombre. Le périoste finit par participer au processus inflammatoire, et après le périoste l'os lui-même. Ces modifications de l'os s'opèrent dans deux directions : il en résulte ou une ostéite raréfiante ou une ostéite proliférante. C'est ce qui a fait supposer autrefois, et Woakes s'est fait le champion de cette opinion, que les polypes, ceux du méat moyen en particulier, étaient accompagnés de carie osseuse. Or, il n'existe pas de carie dans le sens propre du mot, qui est mort du tissu. Il existe soit une absorption, soit une nouvelle formation de tissu osseux.

Sur le cornet moyen où les connexions entre la muqueuse et le périoste sont plus intimes, plus étroites, la participation de

l'os s'observe plus fréquemment que dans d'autres régions, le cornet inférieur par exemple. (*New-York med. Journ.*, 12 mars 1898.)

Dr S. JANKELEVITCH.

Accidents tertiaires de la syphilis. Gommes nasales, par le Dr MARCHAL.

Sous ce titre, l'auteur passe brièvement en revue les divers symptômes qui accompagnent l'évolution de la syphilis, à la troisième période, sur la cloison des fosses nasales.

Il fait un diagnostic rapide entre ces lésions, le lupus et la scrofule.

En terminant, M. Marchal insiste avec raison sur l'intérêt qu'il y a pour le malade à ne pas trop tôt abandonner le traitement général spécifique, et cite un exemple à l'appui de son assertion. (*Gaz. méd. de Picardie*, n° 3, mars 1898.)

Dr BRINDEL.

Papillomes de la cloison nasale *(Papillomo of the nasal septum)*, par le Dr MACLEAD YEARSLEY.

La malade, âgée de vingt ans, souffrait depuis trois mois de douleurs dans la narine gauche. Toute irritation produisait une légère hémorragie. Il existait de l'obstruction respiratoire du même côté. A l'examen on trouve le vestibule occupé par une tumeur papillaire, partant de la cloison cartilagineuse, à une distance de trois quarts de pouce de l'orifice nasal. La tumeur fut facilement enlevée sous la cocaïne, au moyen de l'anse froide. L'examen microscopique confirma pleinement le diagnostic clinique. (*British med. Journ.*, 28 mai 1898.)

Dr S. JANKELEVITCH.

Adénome simulant un polype de la cloison *(Adenom einen von der Nasenscheidewand ausgehenden Polypen vortäuschend)*, par le Dr EICHLER.

L'auteur a observé un cas de ce genre. On sait que la cloison peut être le siège de polypes, surtout de la variété connue sous le nom de polype hémorragique de la cloison. Mais la muqueuse de la cloison est non seulement riche en vaisseaux, elle possède aussi un grand nombre de glandes, surtout à l'entrée du méat moyen et qui constituent la partie principale du tubercule de

la cloison de Zuckerkandl. On comprend donc qu'il puisse se former en ce point une tumeur adénomateuse. On rencontre plus souvent des polypes dans lesquels les glandes sont disséminées au milieu d'un tissu fibreux qui en constitue la partie principale. Dans le cas observé par l'auteur, toute la tumeur était constituée par des conduits glandulaires. C'était un adénome pur.

La tumeur a été enlevée à l'anse froide. L'hémorragie fut insignifiante et la guérison s'effectua sans incidents. (*Archiv. f. laryngol.*, VII, 2-3.)

Dr S. JANKELEVTICH.

LARYNX ET TRACHÉE

Diagnostic différentiel des affections ulcératives du pharynx et du larynx *(Differential diagnosis of ulcerative diseases of the pharynx and larynx)*, par le Dr J.-S. GIBB.

L'auteur s'occupe de la syphilis, de la tuberculose, du carcinome et du lupus.

Voici les caractères distinctifs de chacune de ces affections :

1° *Syphilis.* — Douleur ordinairement légère. L'ulcération apparaît au bout de deux ou trois semaines; elle présente des bords tranchés et est excavée au centre; s'accompagne d'une grande destruction de tissus. Le tissu nécrosé recouvre la surface de l'ulcération, et il existe une abondante sécrétion purulente. Les bords de l'ulcération sont indurés et hyperémiés, et l'ulcération elle-même s'étend en profondeur. Elle reste généralement limitée à l'organe envahi primitivement (pharynx, larynx). Il existe souvent des cicatrices qui, localisées au larynx, déterminent de la sténose. La santé générale est bonne. Il existe souvent des lésions syphilitiques sur d'autres organes. Amélioration par l'iodure de potassium. Absence de fièvre. L'examen microscopique révèle une grande quantité de petites cellules rondes.

2° *Carcinome.* — Douleur lancinante, constante, souvent ›portée à l'oreille. L'ulcération ne présente pas de bords décou-›s; elle se produit plus lentement que dans la syphilis. Le su normal est peu à peu remplacé par du tissu morbide. La ·face de l'ulcération est recouverte d'une sécrétion sanieuse.

La tumeur est d'une dureté de pierre, entourée d'une auréole, mais il n'existe pas de zone indurée autour d'elle. La marche est rapide, la tumeur s'étend dans toutes les directions, sans se préoccuper des rapports ou des limites anatomiques. Pas de tendance à la formation de cicatrices. La sténose laryngée est assez fréquente. La santé générale, bonne au début, décline rapidement. L'iodure de potassium reste sans résultat. L'examen microscopique révèle la nature carcinomateuse de la tumeur.

3° *Tuberculose.* — Douleur violente, non constante, aggravée par les efforts de déglutition et d'expectoration des mucosités épaisses qui obstruent la gorge. L'ulcération se produit lentement; son siège favori dans le larynx est l'espace inter-aryténoïdien. L'ulcération ne présente pas de bords tranchés et se confond insensiblement avec les tissus voisins sains. Sa surface est recouverte d'une sécrétion muco-purulente. Il n'existe ni auréole ni induration; elle s'étend latéralement, jamais en profondeur; ne s'étend jamais du pharynx au larynx; ne forme pas de cicatrices. Fièvre. Les autres moyens de diagnostic sont tirés de l'état général, de l'état des poumons, de l'examen microscopique et bactériologique. La sténose laryngée ne survient que rarement. Les cartilages aryténoïdes sont le siège d'un œdème prononcé.

4° *Lupus.* — La douleur, lorsqu'elle existe, est légère. L'ulcération, rare dans le pharynx, est très lente dans le larynx. Pas de sécrétion. Masses nodulaires disposées en séries. Absence d'œdème. Evolution très lente. Peut s'étendre du pharynx au larynx. La sténose laryngée n'est jamais très prononcée. Nombreuses cicatrices. La santé générale décline très lentement. Existence de manifestations cutanées. Absence de fièvre. L'examen des crachats donne un résultat négatif. Examen microscopique : même résultat que dans la tuberculose (*Medicine*, janvier 1898.)

Dr S. Jankelevitch.

Syphilome de la trachée, par le Dr Audry.

L'auteur présente un syphilome diffus de la partie inférieure de la trachée provenant de l'autopsie d'une femme de trente-sept ans, chez qui il avait nécessité une trachéotomie. Cette malade avait une toux coqueluchoïde avec voix bitonale. A

l'examen du larynx on constata une paralysie récurrentielle. La trachéotomie ne produisit aucune amélioration vu le siège de la lésion, et la malade mourut par asphyxie. L'autopsie fit constater que la partie inférieure de la trachée, et surtout la grosse bronche gauche, était recouverte et comprimée par une gangue fibroïde. Dans un lobe inférieur du poumon, on trouva une tumeur gommeuse.

La malade niait avoir eu la syphilis. (Société des sciences médicales de Lyon, *in Lyon méd.*, n° 11, mars 1898.)

Dr F. Ardenne.

Un cas de spasmes cloniques, rythmiques et alternants des constricteurs et des dilatateurs de la glotte *(Ein Fall von alternirenden, rhythmischen und klonischen Krampfen der Glottisschliesser und Glottisserweiterer)*, par le Dr Uchermann.

Il s'agit d'un homme âgé de soixante-huit ans, arthritique et quelque peu alcoolique, et qui, depuis quatre semaines, présentait des attaques assez singulières. Une de ces attaques est survenue pendant l'examen : le malade se tut subitement, ferma la bouche et resta immobile; la respiration est calme, pas de contractions de la face ou des extrémités. Le masséter est contracté, mais on peut facilement ouvrir la bouche au moyen d'une spatule. Le voile du palais présente des mouvements rythmiques, auxquels prennent de temps en temps part les piliers. Les cordes vocales participent au spasme : elles se meuvent constamment et régulièrement depuis la position qu'elles ont dans l'inspiration la plus profonde jusqu'à la position cadavérique (et cela indépendamment de la respiration qui est normale et calme). Le malade est complètement muet et ne peut prononcer de temps en temps que des mots inarticulés. L'attaque survient sans aura, que le malade soit en train de parler ou non. On le voit quelquefois s'arrêter net au milieu d'une phrase, pour la reprendre au bout de quelques instants. Le spasme est surtout prononcé au voile du palais et aux cordes vocales. Il peut, pendant l'attaque, ouvrir volontairement la bouche et tirer la langue. On observe alors dans l'une et sur l'autre de faibles mouvements cloniques. Le pouls ne change pas pendant l'attaque. Une fois l'attaque finie, les cordes vocales ne présentent plus rien de particulier.

Sept jours plus tard, les attaques sont devenues extrêmement fréquentes; elles survenaient toutes les quatre ou cinq minutes. Le pouls et la respiration ne varient toujours pas pendant les attaques. Le malade ne peut plus ouvrir la bouche jusqu'à la fin de l'attaque. La langue participe franchement aux mouvements rythmiques. Les artères radiales sont inégales, noueuses. Le bromure de potassium diminue la fréquence des attaques. Le malade commence à se plaindre d'une faiblesse du bras et de la jambe droits.

Quelques jours plus tard, il eut une nouvelle attaque, avec vertige, perte de connaissance, et, au bout de deux jours, il était paralysé du bras et de la jambe droits. Le malade a l'air hébété, la mémoire affaiblie. Anesthésie cutanée du bras droit. Réflexes exagérés sur les membres paralysés. La joue droite est un peu flasque et le sillon naso-labial de ce côté est moins prononcé que celui du côté gauche. Deux jours après, parésie nette des muscles mimiques de la moitié droite de la face (sauf le frontal et le releveur des paupières). Le malade a présenté depuis deux attaques de convulsions violentes de la tête et des extrémités. Il est mort quelques jours après.

En tenant compte des symptômes laryngés qui se manifestaient pendant les attaques décrites plus haut et de l'ensemble des autres symptômes, y compris l'hémiplégie finale, l'auteur croit que son cas peut être considéré comme une preuve de l'existence d'un centre cortical des muscles dilatateurs de la glotte. L'existence de ce centre avait été niée jusqu'ici, chez l'homme du moins, puisque Risien Russel l'a découvert récemment chez le chien. (*Archiv. f. laryngol.*, VII, 2-3.)

Dr S. Jankelevitch.

Un nouveau cas de myxome hyalin typique du larynx, par le Dr Gaudier.

Le malade qui fait l'objet de cette observation est âgé de trente-quatre ans. Depuis trois, ans il a une voix rauque avec sensation de corps étranger dans le larynx, accès de toux et de dyspnée surtout la nuit. A chaque inspiration et expiration, le malade a nettement la sensation d'une sorte de soupape qui se soulève et retombe.

A l'examen laryngoscopique, on voyait une tumeur d'aspect muqueux, lisse, gris bleuâtre, pyriforme, pédiculée et du volume d'une amande, insérée au niveau de la commissure antérieure et reposant sur les deux cordes vocales inférieures.

L'extraction fut faite à la pince par les voies naturelles, et ne donna lieu qu'à un léger saignottement.

L'examen microscopique démontra qu'il s'agissait d'un myxome hyalin typique.

M. Gaudier considère cette sorte de tumeur comme exceptionnelle dans le larynx, car il n'a pu en retrouver jusqu'ici qu'une dizaine dans la littérature médicale.

Il ajoute cependant, en terminant, comme le faisait déjà, en 1890, le Dr Moure, après une observation du même genre, que la rareté de ces tumeurs tient peut-être à ce fait que nombre de tumeurs enlevées ne sont pas examinées microscopiquement.

Le travail que nous venons de communiquer à la Société française de laryngologie en mai dernier confirme pleinement les prévisions de ces deux auteurs. (*Ann. des mal. de l'oreille, du larynx, etc.*, n° 4, avril 1898.)

Dr Brindel.

De quelques troubles fonctionnels du larynx dans la syphilis tertiaire de cet organe (*Sopra alcuni disordini funzionali della laringe nella sifilide tertiaria di quest'organo*), par le Dr Giulio Masini.

L'auteur croit que les altérations fonctionnelles du larynx et particulièrement les paralysies de cet organe sont déterminées par la syphilis beaucoup plus fréquemment. Nombre de paralysies, attribuées à un anévrisme de l'aorte, sans signes stéthoscopiques bien nets et qui ont été guéries par l'iodure de potassium, doivent être mises sur le compte de la syphilis.

En dehors de l'anévrisme de l'aorte, les paralysies laryngées peuvent en effet tenir à tant de causes diverses que le diagnostic différentiel en devient extrêmement difficile. Sans parler des paralysies centrales, bulbaires ou corticales, qui n'ont une importance secondaire, les causes de paralysies laryngées d'origine périphérique sont extrêmement nombreuses : gommes syphilitiques développées autour des muscles mêmes ou sur le trajet du récurrent, adénopathies syphilitiques du

cou, myosite fibreuse ou gommeuse, névrite diffuse et gommeuse. Cette multiplicité de causes possibles de paralysies laryngées impose au médecin un examen minutieux du malade, alors que jusqu'ici on se contentait d'invoquer un anévrisme de l'aorte toutes les fois que la cause de la lésion n'était pas bien déterminée. Il faut passer en revue toutes les manifestations possibles de la syphilis, avant de poser un diagnostic définitif. (*Bollett. delle malat. dell' orecchio, etc.*, n° 4, 1898.)

Dr S. Jankelevitch.

OREILLES

De la mastoïdite latente chez les enfants *(Latene mastoïditis of infants)*, par MM. les Drs Adams et Mc. Auliffe.

Les auteurs ayant observé et opéré quelques cas de mastoïdite latente chez les enfants se croient autorisés à déclarer sans fondement l'opinion d'après laquelle les complications mastoïdiennes et intra-craniennes d'origine otitique seraient beaucoup moins fréquentes chez les enfants que chez les adultes.

Au contraire, chez les enfants, les lignes de suture n'ayant pas encore subi une ossification complète, favorisent plutôt qu'elles n'empêchent la propagation de l'infection. Le système sanguin du tympan se trouve en rapport avec les sinus veineux ; il existe souvent des hiatus dans le tegmen et dans la paroi osseuse du sinus latéral qui se trouve ainsi en certains points à nu dans le voisinage des cellules mastoïdiennes. L'existence du canal pétro-mastoïdien et les ouvertures normales de l'os constituent autant de voies pour la transmission de l'infection.

Seulement chez l'enfant qui crie dès qu'on le touche, il est difficile de savoir s'il existe de la douleur à la pression de l'apophyse mastoïde. La température n'est pas toujours élevée, et les auteurs ont observé des cas où elle n'avait jamais dépassé la normale. La membrane du tympan peut être intacte, comme cela est arrivé dans un des cas observés par les auteurs et où la mastoïdite survenue dans l'espace de huit jours n'a été précédée que de douleurs d'oreilles, sans otorrhée ; à l'opération, on trouve de la mastoïdite et un abcès extra-dural. Ce qui peut plutôt mettre sur la voie du diagnostic, ce sont l'agitation ou la somnolence, les douleurs qui accompagnent

souvent les mouvements de la tête et le refus de toute alimentation.

La latence de l'inflammation chez les enfants s'explique d'abord par ce fait qu'à cet âge la caisse et l'antre forment une seule cavité. Le pont osseux, qui entre dans la formation de l'aditus n'est pas développé encore. L'antre sert pour ainsi dire de réservoir à la caisse, et les signes de l'inflammation ne deviennent évidents que lorsque l'aditus se trouve obstrué par gonflement. Chez les enfants, cette obstruction est rare, parce que l'aditus n'existe pas; c'est ce qui explique comment l'antre peut être le siège d'un catarrhe purulent, sans qu'il existe des signes extérieurs.

On devrait donc, dans tous les cas d'otorrhée chronique rebelle au traitement médical et où ce dernier est d'une application difficile à cause de la sténose du canal, pratiquer sans tarder une contre-ouverture, pour prévenir toute complication possible. (*N.-Y. eye and ear infirmary Reports*, janv. 1898.)

Dr S. Jankelevitch.

L'épreuve de Rinne et celle de Gellé, par le Dr G. Brühl.

Après avoir rappelé l'opinion de plusieurs otologistes sur la valeur de l'épreuve de Rinne, l'auteur dit que, pour que cette épreuve soit réellement significative, il faut tenir compte des faits établis par Bezold (nécessité de la mensuration par secondes de la durée dont la conductibilité osseuse dépasse la conductibilité aérienne, et *vice-versa*, et surtout nécessité de faire l'examen avec plusieurs diapasons de tonalité variée). A la fin de cet article, se trouvent résumés les divers résultats fournis par Dr Rinne. (*Pratique méd.*, n° 5, mars 1898.)

Dr F. Ardenne.

Quelques considérations sur l'unité de mesure pour l'examen avec les diapasons, par le Dr Baratoux.

Partant de ce fait que chez certains malades quelques praticiens trouvent des Rinne —, alors que d'autres constatent, au contraire, des Rinne + parce qu'ils se servent de méthodes ou de diapasons différents, l'auteur fait des vœux pour qu'on adopte une série de diapasons qui permettent de s'entendre

lorsqu'on parle de perception, de Rinne, etc., aussi bien que lorsqu'il s'agit de milliampères, volts, etc.

Nous ne saurions trop souhaiter, avec notre confrère, qu'on se mette d'accord pour adopter une mesure unique et reposant sur des bases scientifiques. (*Prat. méd.*, n° 5, mars 1898.)

Dr F. Ardenne.

Otite moyenne chronique suppurée avec lésions étendues de la mastoïde et du rocher, traitée par l'évidement mastoïdien, par le Dr Lombard.

Le malade qui fait l'objet de cette observation est âgé de vingt-six ans. Il entre à Lariboisière pour des accidents aigus survenus au cours d'une suppuration chronique de l'oreille.

Après ouverture de l'antre, l'opérateur jugea nécessaire de faire sauter le pont qui recouvre le canal tympano-mastoïdien, et de mettre largement en communication la caisse avec l'antre; il trouva, en effet, l'antre infiltré de pus, ainsi que les cellules avoisinantes, dont les parois cédèrent facilement sous la curette. Il existait en outre de nombreux points de carie vers l'aditus.

On laissa ouverte la plaie auriculaire dans une longueur de 1 centimètre environ.

La cutanisation était complète cinquante-deux jours après l'opération; l'audition n'avait en rien été améliorée. (*Ann. des mal. de l'oreille, du larynx, etc.*, n° 4, avril 1898.)

Dr Brindel.

A propos du microphonographe Dussaud (Système Berthon-Dussaud-Jaubert), par M. Daniel Metzger, professeur de sourds-muets à Genève.

L'instrument inventé par M. Dussaud aura une influence considérable sur l'éducation des sourds-muets. Il supprime l'usage des cornets acoustiques et remplace, dans une large mesure, au moins pour l'enseignement de l'audition des sons musicaux, des voyelles, des syllabes, des consonnes et des bruits, l'organe du professeur trop vite épuisé par ces exercices.

L'éducation devra être continuée au moyen de la parole lorsque le sourd-muet entendra les syllabes et les mots.

Malheureusement, la transmission de la parole n'est pas

parfaite avec le microphonographe; les défauts en sont exagérés.

Dans un autre ordre d'idées, il est vrai, ces défauts deviennent précieux pour le chanteur et l'orateur. Ils permettent à ces derniers de se rendre compte par eux-mêmes des vices de leur prononciation et de se corriger plus sûrement que si un critique les en avait prévenus. (*La Voix parlée et chantée*, n° 101, mai 1898.)

Dr Brindel.

VARIA

Des causes périphériques des troubles du langage et de leur traitement, par le Dr Buisseret.

Les défectuosités du langage reconnaissent une origine centrale (lésion ou anomalie congénitale anatomique), une mauvaise éducation de la parole, régionale, familiale ou scolaire, ou encore des irrégularités et obstructions siégeant dans les organes terminaux de la parole.

L'auteur n'envisage, dans son article, que cette dernière catégorie : il énumère quelques exemples qui s'y rattachent, notamment un cas de brièveté du génio-glosse, un cas de chorée des muscles de la face, de la langue, du pharynx et du larynx, dû à des végétations adénoïdes; un troisième cas caractérisé par du bégaiement et susceptible d'être rattaché à une élongation de l'épiglotte.

M. Buisseret parle encore du mutisme chez les entendants et de l'intérêt qu'il y a à éduquer leur appareil phonateur et plus particulièrement les organes articulatoires (lèvre, langue, mâchoire, voile du palais).

Pour lui, les végétations adénoïdes n'ont aucune part dans la genèse de la déformation de la voûte palatine. « L'ogivité est normale, le dôme élevé et de forme semi-elliptique ou parabolique est de règle chez les sujets à tempérament nerveux, sans tare pathologique. »

En résumé, le traitement des défectuosités de la parole consiste à en corriger la cause productrice et à faire subir à l'enfant des exercices articulatoires en rapport avec l'affection conservée. (Extrait du *Journ. méd. de Bruxelles*, n° 31, août 1897.)

Dr Brindel.

Mouvement de la clinique du Dr Castex (1891-1897).

Sous ce titre, l'auteur donne dans le premier numéro d'un journal trimestriel qu'il vient de fonder, le fonctionnement de sa clinique et un relevé statistique sommaire de 1,715 malades soignés en 1896 à cette clinique.

Il a réparti les malades en cinq catégories : maladies du pharynx, du larynx, du nez, des oreilles et des organes connexes (œsophage, corps thyroïde, etc.).

A ce propos, il rappelle, chemin faisant, quelques particularités intéressantes relevées parmi certains malades de sa statistique.

En terminant, il fait une nomenclature succincte des opérations pratiquées sur ces mêmes malades.

Sur un total de 160 opérations, on note, comme intervention la plus fréquente, 26 amygdalotomies, 53 adénotomies, 35 extirpations de polypes muqueux, etc. Rien de particulier à signaler (*Bull. de laryngol., otol. et rhinol.*, t. Ier, 1er trimestre, 30 mars 1898.)

Dr BRINDEL.

THÉRAPEUTIQUE

— **Anesthésie de la caisse et du tympan**, par le Dr BONNAIN.

Nous apprenons que la formule d'anesthésie que nous avons donnée dans l'avant-dernier numéro de la *Revue* a été modifiée par son auteur de la façon suivante :

Acide phénique.....
Chlorhydrate de cocaïne..... } àà 2 grammes.
Menthol.....

Ce nouveau composé a l'avantage d'être beaucoup moins caustique que le premier et de procurer tout aussi facilement une anesthésie complète de la région à laquelle il est destiné, à condition de le laisser appliqué pendant trois ou cinq minutes avant d'intervenir.

Bordeaux. — Imp. G. GOUNOUILHOU, rue Guirande, 11.

19e ANNÉE. N° 30. 23 JUILLET 1898.

REVUE HEBDOMADAIRE
DE
LARYNGOLOGIE, D'OTOLOGIE
ET DE RHINOLOGIE

DES AMYGDALITES ULCÉRO-MEMBRANEUSES CHANCRIFORMES AVEC SPIRILLES ET BACILLES FUSIFORMES DE VINCENT[1]

Par les Drs A. RAOULT et G. THIRY, de Nancy.

Il y a trois ans, au Congrès de la Société française de laryngologie, MM. Moure et Mendel lisaient deux travaux très intéressants, le premier sur l'amygdalite lacunaire ulcéreuse aiguë, le second ayant pour titre : l'amygdalite ulcéreuse chancriforme.

M. Moure décrivait à l'amygdalite lacunaire ulcéreuse aiguë les symptômes suivants : « Début insidieux, passant à peu près inaperçu; gêne légère de la déglutition. A l'examen du malade, on trouve sur une des amygdales, plus rarement sur les deux, une ulcération grisâtre recouverte d'un magma caséeux qui s'enlève facilement. Au-dessous est une surface ulcérée, sanieuse, mamelonnée, rougeâtre, formée de petites fongosités; les bords en sont rouges, enflammés, taillés à pic; le reste de l'amygdale ne paraît pas enflammé ni augmenté de volume. La lésion est peu étendue; on songerait, au premier aspect, à une cautérisation faite avec la

1. Travail communiqué à la Société française de laryngologie, mai 1898.

pointe thermique dans un espace très limité. En outre, la langue est un peu saburrale, l'haleine un peu forte, sans être absolument fétide. Les ulcérations peuvent être multiples sur la même amygdale, et leur évolution peut se faire séparément. La perte de substance peut atteindre la dimension d'une pièce de cinquante centimes et même davantage. La forme de l'ulcération est variable; cependant elle présente le plus souvent une forme arrondie ou ovalaire; elle est taillée à pic et souvent assez profonde. Il y a rarement de la tuméfaction des ganglions. L'affection est bénigne et éphémère, et évolue en l'espace de quelques jours, comme une affection aiguë. »

Pour M. Moure, la lésion est due à une inflammation aiguë des cryptes amygdaliennes dont les produits exsudés trop abondants ne peuvent s'éliminer au dehors; d'où dilatation d'une ou de plusieurs lacunes, dont les parois se rompent, se confondent en une cavité anfractueuse, remplie de détritus épidermiques et de follicules déformés, qui usent le tissu sain la séparant de l'extérieur, à la façon d'un abcès. Il reste, après leur expulsion, un ulcère cratériforme à bords frangés. Dans les coupes faites sur des morceaux d'amygdales enlevés au niveau des ulcérations, on n'a pu déceler la présence de microorganismes. Mais, par contre, l'étude histologique de ces coupes montre qu'il s'agit d'une destruction localisée des follicules clos, ce qui donne raison à la pathogénie invoquée par M. Moure.

M. Moure relatait dans sa communication 6 observations qu'il avait étudiées et rapportait 3 observations empruntées à Lasègue, à Homolle et à Filloux.

M. Mendel fut surtout frappé, dans les cas qu'il examina, de la ressemblance de ces ulcérations amygdaliennes avec un chancre ou une lésion syphilitique secondaire. Voici le tableau qu'il nous donne de cette affection, dans son travail : légère dysphagie d'un côté, ulcération circulaire plus ou moins creuse recouverte d'un enduit blanc sale, qui n'est autre chose que du tissu mortifié de l'amygdale et qu'on

détache difficilement; bords indurés, quelques ganglions peu hypertrophiés dans la région sous-maxillaire; en général, pas de fièvre. L'ulcération se répare ordinairement en une semaine; dans un cas, elle dura trois semaines.

Mendel se demandait si ces lésions n'étaient pas consécutives à une poussée d'herpès, un herpès ulcéreux.

Au même Congrès de la Société d'otologie, en 1895, MM. Joal, Poyet et Martin citèrent des observations semblables à celles de MM. Moure et Mendel.

Au mois d'avril 1897, nous observâmes à quelques jours de distance deux malades, tous deux étudiants en médecine, (obs. I et II), qui présentaient des ulcérations larges avec enduit pseudo-membraneux, simulant des lésions syphilitiques. Nous fûmes surpris de l'aspect de ces ulcérations, que nous rapprochâmes de celles décrites par MM. Moure et Mendel. L'examen bactériologique nous révéla de très nombreux bacilles fusiformes et des spirilles.

Au mois de janvier 1898, nous eûmes l'occasion d'observer un troisième malade, étudiant en médecine. M. le prof. Spillmann, qui l'avait examiné et nous l'avait confié, avait pensé à une lésion syphilitique ulcéreuse de l'amygdale. L'examen bactériologique, dans ce cas, nous révéla les mêmes caractères que dans les deux cas précédents.

Tels étaient les résultats de nos recherches, lorsque M. Vincent, professeur au Val-de-Grâce, fit en mars 1898 une communication sur le même sujet à la Société médicale des hôpitaux de Paris. Dans ses recherches, il avait trouvé les mêmes éléments microbiens que nous. Puis M. Lemoine donna une étude clinique d'amygdalites qu'il avait observées et qui répondent absolument aux types examinés par nous.

A la Société des hôpitaux, la discussion a porté sur le nom attribuer à cette affection. Le nom de « diphtéroïde », adopté ar Vincent, ne nous paraît pas bien s'appliquer à ce genre 'amygdalite. Cette dernière ne simulerait la diphtérie que out à fait au début et ne peut pas être confondue avec elle

lorsque l'ulcération se produit. Le terme « ulcéreuse » seul est insuffisant. Nous avons adopté l'épithète « ulcéro-membraneuse chancriforme », qui rend le mieux compte de l'évolution de l'affection au point de vue clinique. En effet, la lésion débute par la formation d'une fausse membrane qui, en se détachant, laisse à sa place une ulcération plus ou moins profonde. Celle-ci, le plus souvent, présente l'aspect d'un chancre de l'amygdale ou tout au moins d'une lésion syphilitique. D'autre part, l'étude bactériologique établit encore une analogie très grande entre cette affection de l'amygdale et la stomatite ulcéro-membraneuse, car nous retrouvons la même flore dans les deux affections.

Barbier (Soc. méd. des hôpitaux, séance du 11 mars 1898) dit avoir observé, avec MM. Lermoyez et Helme, une angine ulcéro-membraneuse chronique analogue à ces cas. La lésion ressemblait à un chancre de l'amygdale, et le *malade prit la syphilis pendant qu'on l'observait;* ce dernier diagnostic put donc être éliminé. Un accident d'étuve empêcha Barbier d'examiner cette amygdalite au point de vue bactériologique. Il se demandait si le bacille typhique ne pouvait pas amener une lésion de l'amygdale analogue à celle des plaques de Peyer de l'intestin; dans notre cas du 24 mars, nous n'avons pas trouvé le bacille d'Eberth très soigneusement recherché. Chantemesse et Besson ont montré qu'il peut causer des angines et le laryngo-typhus.

D'après nos observations et celle des auteurs précités, on peut attribuer les caractères cliniques suivants à l'affection qui nous occupe :

Symptomes. — Le début, dans la majorité des cas, est marqué par de très légers symptômes généraux : ceux d'une angine simple, d'une amygdalite érythémateuse ordinaire. En effet, la plupart des malades, lorsqu'ils viennent se faire examiner, se plaignent seulement quelques jours d'une gêne légère en avalant, d'un peu d'inappétence; ils vaquent à leurs travaux.

Néanmoins, en gens soigneux, ils examinent leur gorge et sont étonnés, même parfois effrayés, de voir une plaque blanche sur leur amygdale. C'est, nous le croyons, ce qui explique la proportion très grande d'étudiants en médecine parmi nos malades et parmi ceux de MM. Moure et Mendel, les malades ordinaires n'allant pas regarder leur gorge à la moindre sensation de gêne. Peut-être ce qui explique le nombre assez grand de militaires trouvés par MM. Vincent et Lemoine, c'est qu'au régiment la plus petite indisposition est une excellente occasion pour *se faire porter malade.*

Donc, le début est le plus souvent insidieux; cependant M. Vincent dit avoir observé souvent des températures de 38°,5 et 39°, avec de la courbature, de l'inappétence, de l'état saburral des premières voies digestives. Sur 5 cas cités par M. Lemoine, 3 n'ont presque pas eu de fièvre; chez les 2 autres, on a trouvé 39° le soir pendant quarante-huit heures.

Dans un de nos cas (obs. II), où la lésion était très étendue, il y a eu un état fébrile assez marqué et de l'inappétence pendant plusieurs jours.

Lorsque, les premiers jours, on examine la gorge du malade, on trouve sur une amygdale, rarement sur les deux, une plaque blanche épaisse, faisant saillie à la surface de l'amygdale, plaque à bords irréguliers, mais ordinairement d'une forme générale ronde ou ovale, allongée dans le sens de la hauteur de l'organe. Cette plaque est formée d'une fausse membrane demi molle; elle s'enlève par morceaux, assez difficilement les premiers jours; mais, vers le troisième ou quatrième jour, le nettoyage de l'amygdale est plus facile. Cette fausse membrane ou bien reste stationnaire après sa formation, ou bien tend à s'étendre et envahit une surface assez grande de l'amygdale (obs. II). Nous n'avons pas trouvé l'apparence que note M. Moure, à savoir que cet exsudat semble partir de la profondeur et s'enlève facilement comme un exsudat pultacé. Au contraire, il nous a semblé

que cette fausse membrane était constituée par une eschare des tissus superficiels de l'amygdale; ces tissus sont infiltrés et boursouflés et donnent l'apparence de saillie que nous notions plus haut.

Plus tard, la fausse membrane étant partie, on trouve au-dessous une ulcération profonde, revêtant la forme de la partie mortifiée, à bords irréguliers, taillés à pic. Le fond est saignant, couvert de bourgeons rougeâtres constitués par les petits lobules sous-jacents de l'organe. Peu de temps après l'enlèvement de l'eschare superficielle, ce fond de l'ulcération se recouvre à nouveau d'un exsudat. Ce dernier est blanc grisâtre et n'a pas l'épaisseur de la fausse membrane primitive; il recouvre incomplètement le fond de l'ulcération et ses parois, et çà et là on aperçoit les petits bourgeons rouges. Cet exsudat secondaire s'enlève assez facilement avec un tampon d'ouate. L'ulcération se creuse souvent dans la profondeur de plus en plus, probablement en procédant par une nécrose des tissus, dont l'exsudat est l'eschare.

L'haleine, dans les cas où la lésion est étendue, est fétide; dans les cas légers, elle est seulement forte les premiers jours.

L'amygdale autour de l'ulcération était enflammée dans tous les cas que nous avons observés; elle était d'un rouge intense et notablement augmentée de volume, eu égard à son volume antérieur; c'est-à-dire que, dans l'observation II, elle était très volumineuse, les deux amygdales étant saillantes dans l'état habituel; dans les autres cas, elles sortaient de l'alvéole, ce qu'elles ne faisaient pas en temps ordinaire.

Les ganglions sous-maxillaires n'ont été gonflés que dans un cas (obs. II), et les auteurs n'ont noté leur tuméfaction que dans les cas où il existait des lésions étendues ou mal soignées. Jamais on n'a vu de suppuration de ces ganglions.

Nous insistons sur cette absence de réaction ganglionnaire, qui différencie de suite, au point de vue clinique, l'amygdalite ulcéro-membraneuse du chancre de l'amygdale.

En effet, à cette période, l'ulcération ressemble beaucoup ou à un chancre syphilitique, ou à une syphilide ulcéreuse du commencement de la période tertiaire. M. Lemoine aurait vu cependant les ganglions toujours douloureux, surtout au début.

Cette lésion a surtout beaucoup d'analogie avec les ulcérations buccales de la stomatite ulcéro-membraneuse, analogie que nous expliquera encore l'examen bactériologique, comme nous le verrons plus loin. C'est ce qui nous a fait proposer le nom d'amygdalite ulcéro-membraneuse chancriforme. Par contre, la lésion ne ressemble pas à la diphtérie, puisque sous la fausse membrane existe une ulcération profonde, et le nom de « diphtéroïde » ne peut pas lui convenir.

La marche de l'ulcération est le plus souvent assez lente avant de parvenir à la cicatrisation. L'amygdale reste volumineuse et rouge un certain temps encore après que la perte de substance est comblée.

Disons aussi que ces malades restent souvent fatigués, anémiés un certain temps encore après la guérison de l'amygdalite.

Dans un de nos cas, nous avons observé plusieurs récidives, mais n'ayant pas la même intensité que la première atteinte.

M. Moure a relaté aussi un cas de récidive.

Diagnostic. — L'affection de l'amygdale dont cette ulcération prend le plus l'apparence est le *chancre syphilitique*. A un premier examen, plusieurs cliniciens et syphiligraphes s'y sont trompés. Le chancre, d'ailleurs, est une lésion de forme et d'aspect très changeant, — un véritable Protée, comme le dit Mendel. Au début, lorsque la fausse membrane épaisse est encore appliquée sur l'amygdale, il n'y aura pas de confusion possible; mais l'erreur pourrait se faire lorsque l'ulcération n'est plus recouverte que d'un léger voile pseudo-membraneux. On a alors, pour établir le diagnostic, les anté-

cédents, le malaise du début, avec parfois un peu de fièvre dans l'amygdalite. Dans celle-ci, l'ulcération est plus irrégulière que dans le chancre, et le palper digital ne donne pas la sensation de dureté de ce dernier. Enfin, comme nous l'avons vu plus haut, il y a absence fréquente de réaction ganglionnaire; ou tout au moins, dans les cas étendus, il y a à peine un peu de gonflement d'un ganglion; et l'on ne trouve jamais la pléiade, comme dans l'accident primitif de la syphilis.

Mais le diagnostic nous semble plus difficile entre l'amygdalite ulcéro-membraneuse et les *ulcérations syphilitiques* de l'amygdale qu'entre celle-là et le chancre. Dans ces ulcérations, la lésion est irrégulière, couverte d'un enduit grisâtre (quoique moins blanc que celui de l'amygdalite); il n'y a pas de grandes douleurs à la déglutition, pas ou peu de réaction ganglionnaire. Les ulcérations syphilitiques débutent ordinairement sur le bord de l'amygdale et non au centre même ou sur les piliers, ou la paroi postérieure du pharynx. Ce seront donc les souvenirs du malade, rappelant comment a évolué l'ulcération, qui mettront sur la voie du diagnostic; de plus, l'interrogatoire fera savoir s'il a eu la syphilis antérieurement. Enfin, il est probable que l'examen bactériologique doit différencier les deux affections. Nous n'avons fait qu'une fois cette recherche chez un syphilitique, et nous n'avons trouvé dans l'exsudat provenant de son ulcération ni spirilles ni bacille fusiforme.

La *diphtérie* ne nous semble pas devoir être confondue avec l'amygdalite ulcéro-membraneuse. L'état général, en premier lieu, n'est pas aussi mauvais dans cette dernière. De plus, la fausse membrane ne s'étend pas en dehors de l'amygdale; elle y reste toujours cantonnée, et, lorsqu'elle tombe, elle laisse une ulcération profonde.

Comme le dit M. Moure, « on ne peut établir le moindre parallèle entre la lésion qui nous occupe et la tuberculose aiguë des amygdales; ces deux sortes d'affections n'ont entre

elles aucune espèce de ressemblance. Dans la thèse de Barth on ne trouve rien simulant de loin cette ulcération. L'ulcération lupique pourrait lui ressembler parfois, mais le lupus ne se cantonne pas en un point précis du tissu amygdalien; les bords sont toujours rouges et infiltrés; les contours de la perte de substance sont moins nets; cette dernière est recouverte de bourgeons rosés, qui se perdent peu à peu sur les bords. La marche est lente, insidieuse et se faisant par poussées successives; la durée assez longue, souvent de plusieurs mois.

On ne peut, de plus, confondre cette affection avec le cancroïde ni avec l'herpès.

Examens bactériologiques. — L'exsudat des anfractuosités des ulcères amygdaliens, coloré au violet de gentiane phéniqué de Nicolle, se montre bien différent de celui des angines ordinaires. L'expérience de ces sortes de recherches, acquises à l'Institut sérothérapique de l'Est, où l'un de nous a déjà étudié personnellement 793 exsudats d'angine, nous permet d'être très affirmatifs à cet égard. L'attention de l'observateur est aussitôt captivée par une composition toute spéciale de l'exsudat, c'est-à-dire par la présence simultanée de nombreuses formes spiralées et de bacilles droits ou courbes, à extrémités pointues et à centre renflé. Dans les 4 cas, cet aspect a seul suffi à éveiller notre curiosité; aussi nous regardons l'examen microscopique comme très utile pour la recherche de ces amygdalites chancriformes; peut-être pourra-t-il souvent suffire à poser, à distance, le diagnostic de cette affection clinique intéressante, ou même faire modifier un traitement.

Nos examens datent des 26 avril, 14 et 15 mai 1897, puis les 8 janvier et 24 mars. Nous espérions, avant de rien oublier, pouvoir rencontrer encore d'autres cas semblables et les étudier plus complètement, quand, tout à coup, nous avons eu le plaisir de voir ces faits curieux être constatés égale-

ment, et dans les mêmes circonstances, par trois bactériologistes éminents : M. J. Bernheim, un élève d'Escherich, à la Clinique des enfants de Graz et de Zurich, et à Paris, par deux professeurs de l'École du Val-de-Grâce : M. Vincent d'abord et ensuite M. Lemoine. J. Bernheim apporte 30 cas, Vincent 14, Lemoine 5. Voici donc déjà 53 cas semblables, concordants au point de vue clinique comme au point de vue bactériologique. Comme Vincent, nous pensons que cette angine

Bacilles fusiformes et spirilles. Préparation fixée à la flamme et colorée au violet de gentiane. Une hématie et un leucocyte. Dessin à la chambre claire, hauteur de la table, tube 16, immersion eau 1 millimètre Rasmowski, oculaire 2 Zeiss.

doit être bien plus fréquente que ne sembleraient l'indiquer ces chiffres; comme lui, nous n'avons compté que les cas plus particulièrement étudiés. Dans les notes où nous avons consigné nos différents examens d'angines, nous retrouvons souvent la mention « bacilles fusiformes ressemblant vaguement au bacille de Lœffler et ne cultivant pas sur sérum » ; mais ou l'observation bactériologique, ou l'observation clinique, manque de détails.

Dans les 4 cas, les bacilles fusiformes de Vincent étaient très abondants. Selon la remarque commune de Bernheim et de Vincent, leur forme, leur disposition sont analogues à

celles que présentent les bacilles de la diphtérie; cependant un œil exercé ne saurait s'y tromper. Leurs extrémités sont nettement amincies. Un grand nombre de ces bacilles sont droits, mais il en est beaucoup de courbés plus ou moins fortement. Ils sont parfois deux, en accent circonflexe, de même que les bacilles de Lœffler sont souvent en V; mais ici il s'en rencontre beaucoup bout à bout. La taille est très variable, il y en a d'épais et de gros, d'autres très minces; à côté de formes renflées en fuseaux presque réguliers, il y a des formes aberrantes, droites ou courbes, renflées ou non, à extrémités effilées en pointes très aiguës ou seulement très légèrement atténuées. D'une façon générale, ils sont bien plus gros et plus longs (10-12 μ, Vincent) que les bacilles de Lœffler (ceux des fausses membranes, car il faut excepter les formes géantes et ramifiées que nous avons plusieurs fois observées dans les cultures). Très souvent, les gros bacilles fusiformes laissent voir dans leur masse grenue des vacuoles, variables de taille et de nombre, qui prennent moins bien la couleur. Bernheim et Vincent ont tous deux signalé aussi cette particularité (formes d'involution de Vincent). Ce sont nos préparations colorées par la méthode de Claudius, ou plus simplement par le bleu de méthylène, en solution aqueuse faible additionnée de 0,7 o/o de chlorure de sodium, qui montrent le mieux ces formations. Par la méthode de Gram et par la méthode de Claudius, on décolore totalement les formes ordinaires du bacille; mais, le plus souvent, celles qui présentaient des vacuoles, ou des grains se colorant plus fortement, ne sont décolorées qu'incomplètement, même si l'on insiste un peu lors du traitement à l'alcool à 95°, ou au chloroforme. Les vacuoles et les grains rougeâtres sont alors très nets. (Pour la réaction de Gram, nous faisons usage de iolet de gentiane phéniqué; pour celle de Claudius, de violet de méthyle.)

Toujours, au contraire, par ces deux mêmes méthodes, on lécolore tous les fins spirilles qui, en très grande abondance

généralement, se rencontrent en même temps que les bacilles fusiformes et se colorent moins fortement qu'eux avec le violet de gentiane ou de méthyle. Ces éléments sont bien semblables aux formes spiralées qu'on observe souvent sur le repli gingival, autour des dents ou à leur collet. Leur aspect est plus ou moins régulier, leur corps mince et délié est flexible et ondulant. Les spirilles (formes Spirochaetes de Bernheim), de même que les bacilles fusiformes, semblent mobiles; cependant, dans un cas, nous n'avons trouvé aux bacilles qu'un mouvement oscillant douteux, et, dans 2 cas, les spirilles nous ont paru sans mouvements propres. Mais, avant notre observation, chaque fois les malades avaient déjà suivi un traitement : des lavages boriqués, des applications de jus de citron ou de glycérine au sublimé.

Comme Bernheim, Vincent, Lemoine, nous avons vu échouer totalement toute tentative de culture en aérobie ou en anaérobie. Les milieux, quatre fois essayés, furent : le sérum de cheval, soit gélatinisé, soit liquide et mélangé à parties égales avec du bouillon de Lœffler; ce bouillon; la gélose-sérum de Tochtermann; la gélatine liquide pepto-sel de Metchnikoff; la gélose peptonisée et glucosée au sulfo-indigotate de soude.

Vincent a également essayé des milieux usuels; mais, de plus, il s'est servi de lait, de sérum humain, de liquide d'ascite. Nous verrons que ce liquide aurait autrefois réussi à Netter.

Chaque fois, sans succès, nous avons essayé d'infecter des cobayes à la conjonctive après traumatisme. Une fois, nous avons inoculé directement l'exsudat sous la peau d'un cobaye; l'animal présenta un abcès qui, en quinze jours, s'ouvrit, puis guérit. Le pus, examiné de temps à autre et mis en culture (méthode d'isolement utilisée par Veillon), montrait dès le début, en prédominance, des streptocoques, à côté de très rares bacilles; les spirilles étaient absents. Ce cobaye, observé trois mois, ne devint pas tuberculeux; sans

réaction notable, il a reçu une injection de 2 centimètres cubes de tuberculine brute.

Dans ces observations d'amygdalite ulcéreuse chancriforme, jamais sur frottis nous n'avons trouvé de bacilles de Koch ou de gonocoques; l'examen direct, dans l'enduit adhérent plus ou moins grisâtre de l'ulcération, ne montrait, à côté de globules rouges nombreux, de leucocytes, de débris épithéliaux et conjonctifs, que les deux formes spéciales, en prédominance énorme, presque en culture pure, accompagnées de très rares formes en chaînettes, diplocoques encapsulés, microcoques, gros bacilles ou leptothrix. Les cultures n'ont montré, dans chaque cas, sur sérum gélatinisé et sur gélose de Tochtermann, aucune colonie de bacilles de Lœffler ou de bacilles pseudo-diphtéritiques, aucune colonie douteuse à ce point de vue, mais des streptocoques, des pneumocoques, des microcoques donnant en dix-huit ou vingt heures des colonies semblables comme taille à celles du bacille de la diphtérie, mais plates et transparentes, 3 fois des colonies d'une sarcine jaune, une fois un bacille très voisin du type *Bacillus mesentericus ruber;* en outre, 3 fois il y avait des colibacilles.

En résumé, nous espérons que la non-constatation du bacille de Koch (surtout étant donnée l'épreuve de la tuberculine), du gonocoque, du bacille de Lœffler et de pseudo-diphtériques, correspond bien à une absence réelle. Quoique, comme le remarque Vincent, « des angines *ulcéreuses*, assez fréquentes chez les *enfants*, relèvent du streptocoque, » la présence constante, dans nos observations, de streptocoques et de pneumocoques, rares ou parfois absents à l'examen direct, surtout révélés par les cultures, nous semble peu importante. La fréquence du streptocoque est extrême dans la bouche, comme l'ont montré Widal et Bezançon; il en serait de même du pneumocoque, d'après Griffon et Bezançon, qui notent sa présence constante (40 fois sur 40 cas), à la surface de l'amygdale saine, quand on le

recherche par la culture dans un milieu de choix (tel que le sérum de lapin jeune), suivie, vingt-quatre heures après, d'inoculations à la souris. En multipliant les milieux de culture, en usant pour la recherche des streptocoques de plaques de gélose-sérum de Tochtermann, ou mieux de gélose ordinaire peptonisée, et, pour la recherche des pneumocoques, d'un mélange à parties égales de sérum (de cheval) et de bouillon (chauffé à plusieurs reprises à 50°), nous notons leur présence dans presque toutes les angines. Souvent leur différenciation est difficile; nous nous sommes basés sur d'assez nombreux caractères, outre la forme déjà bien significative des colonies de pneumocoques en gouttes de rosée, et surtout des colonies de streptocoques en réseau de chapelet sur les plaques de gélose ordinaire (ces dernières sont bien figurées dans l'*Atlas de microbiologie* de M. le prof. Macé).

Plus particulière est la présence de colibacilles dans 3 cas, colibacilles déterminés surtout par ces caractères : mobilité, Gram négatif, fermentation énergique du bouillon lactosé, indol dans les vieilles cultures en bouillon — peptone de deux de ces bacilles, mais absence d'indol dans les mêmes cultures d'un autre bacille (type *lactis aerogenes*), coagulation du lait, croissance en bouillons phéniqués à 42°, etc. Bernheim (p. 179) pense que le bacille isolé par Frühwald en 1889, lors de son étude de 11 cas de stomatite ulcéreuse, bacille dont les cultures dégageaient une odeur de putréfaction analogue à celle de l'haleine des malades, serait peut-être un colibacille. En 1895, dans une angine grave avec ulcérations, Escherich (p. 16) a trouvé dans les membranes et les organes de courts bâtonnets, semblables au Coli (*Bacillus pyogenes fœtidus* d'Emmerich?). Une fois sur 14 Vincent a vu des colibacilles dans les angines que nous étudions.

Lemoine en a vu aussi, et plusieurs fois, mais ces Coli ne paraissent cependant pas avoir joué grand rôle. Les angines

blanches à colibacilles de Lermoyez, Helme et Barbier, semblent différer cliniquement, ainsi que les angines à bacilles de Friedländer, surtout étudiées par Ad. Hébert. Les amygdales recouvertes d'un semis de concrétions blanchâtres ne présentent pas de lésions sous-jacentes de la muqueuse. Les lésions amygdaliennes simulent la pharyngomycose plutôt qu'un chancre. Cependant, comme ici, il y eut, chez le jeune homme de dix-sept ans observé par Lermoyez et Helme, de la fièvre qui tomba au bout de deux jours, tandis que le malade qui ne présenta pas d'engorgement ganglionnaire, continua à souffrir dans la gorge. Sur 4 cas de syphilides diphtéroïdes de la bouche, 2 fois Hudelo et Bourges ont trouvé le colibacille. Dans la bouche de 10 typhiques, Dvouyeglasoff, en se servant de la méthode d'Elsner et de bouillons phéniqués à 0,10 o/o, l'a rencontré 21 fois; il conclut qu'il s'observe très souvent dans la cavité buccale des typhiques, aussi bien que dans celle des infirmiers qui les soignent. Widal a trouvé le Coli associé au streptocoque dans un abcès du pharynx; Koplik a trouvé dans un abcès rétro-pharyngien des streptocoques avec le *Bacillus lactis aerogenes*. Dans les angines, Bernheim a vu des bâtonnets qui donnaient sur plaques des colonies semblables à celles des colibacilles. Quant aux bacilles, décolorables au Gram notés dans certaines angines par Chaillou et Martin, ils ne sont très probablement pas des colibacilles (liquéfaction du sérum). Particulièrement pendant la saison chaude, Petit (p. 56) a vu le Coli s'associer dans les angines au bacille de Lœffler; ces angines montrèrent la tendance à la chronicité signalée aux amygdalites colibacillaires. Mais c'est surtout L. de Blazi et Russo Travalli (3 cas) qui ont étudié cette association; ils concluent à une aggravation de l'infection diphtéritique; de même que l'association de Coli et de streptocoques amène aussi un renforcement de la virulence, d'après Widal et Bezançon. Cette dernière association même fut signalée dans un cas d'angine pseudo-membraneuse par

Boulloche. D'autre part, nous savons aussi que le Coli peut être agent de gangrènes.

Dans la bouche normale, c'est Vignal qui, le premier, a isolé le Bacillus coli communis en 1887 (p. 498) : » Nous avons trouvé ce bacille parmi ceux de la bouche, nous l'avons désigné sous le nom de μ. » Depuis, chez les hommes sains, Grimbert et Choquet, par la méthode des milieux phéniqués de Peré, ont constaté le colibacille 27 fois dans la bouche de 60 sujets, soit 45 fois sur 100, et même ils ont montré que c'est dans la région des amygdales qu'il se rencontre le plus fréquemment (19 fois sur 36 prélèvements, soit 52,7 fois sur 100).

C'est seulement par les cultures que, dans ces 3 cas d'angines ulcéreuses nous avons pu mettre en évidence des colibacilles; l'examen direct ne nous en avait pas laissé soupçonner la présence, tandis que ces organismes étaient toujours en grande masse dans les cas d'angines colibacillaires signalés. Ici, peut-être ont ils joué quelque rôle; mais on doit penser que ce rôle fut plus effacé que celui des spirilles et surtout des bacilles qui, eux, étaient le nombre, alors que, dans les angines ordinaires, ils sont seulement en unités isolées et presque toujours une forme à l'exclusion de l'autre.

C'est à Pasteur lui-même qu'on peut faire remonter la première constatation de stomatite ulcéreuse avec spirilles (voir Cabadé, p. 405). Dans tous les cas, Bergeron et Netter en trouvèrent les spirilles mobiles. Netter aurait même réussi des cultures en ensemençant de la sérosité d'ascite ou pleurale défibrinée.

Avec Vincent, nous pensons que ces spirilles sont très analogues à ceux qui existent souvent dans le tartre dentaire. Mais l'affection relève-t-elle d'eux seuls, des bacilles seuls ou de la symbiose de ces deux formes? Dans les 4 cas, les unes et les autres formes prédominaient sur toutes les bactéries et semblaient presque aussi abondantes respectivement.

Une fois Bernheim a vu les bacilles prédominer, une autre fois les spirilles. Vu l'abondance des spirilles dans quelques cas, Vincent leur accorde une réelle importance; mais, dans certaines angines, il a vu que le bacille « est non seulement prédominant, mais encore presque exclusif ». Il note, de plus, qu'au début de l'affection « la membrane semble constituer une culture pure du bacille ». Vincent ajoute : « Par son aspect morphologique, sa non-coloration au Gram, l'impossibilité de le cultiver, son association fréquente à un spirille, le bacille de l'angine diphtéroïde offre, de plus, une certaine ressemblance avec le bacille de la pourriture d'hôpital que j'ai signalé et décrit. » En effet, déjà, en 1896, à propos de ce dernier (p. 492), Vincent écrivait : « Les bacilles vacuolaires et déformés en fuseaux, à bouts amincis, sont alors assez semblables à une espèce bacillaire non cultivable que l'on rencontre quelquefois dans certaines angines diphtéroïdes. » C'est ainsi que Vincent se trouve être le premier à signaler les bacilles fusiformes; d'après une communication manuscrite, ils avaient même déjà, depuis 1894, frappé son attention, et ses premières préparations datent de cette époque.

Il faut noter ce rapprochement de Vincent, car ce bacille et le spirille « qui lui est si souvent associé » ne sauraient être identifiés, avec quelque vraisemblance, avec des espèces déjà décrites dans la bouche malade. Nous avons déjà vu les constatations de Pasteur et celles de J. Bergeron et Netter. En 1889, dans ses recherches sur la stomatite ulcéreuse, F. Frühwald trouva des spirilles avec des leptothrix, des microcoques et des bacilles dont un à odeur fétide, celui auquel il attache le plus d'importance et qui serait, d'après Bernheim, analogue au Coli. Plaut, en 1894, donne 5 cas d'angines sans bacilles de Lœffler, où il rencontra, même ne fois en culture pure, le bacille de Miller. Puis, en 1896, ax Stooss rapporte 4 cas d'angines avec prédominance de pirilles.

Dans la stomatite ulcéreuse, notons encore le bacille de

Schimmelbusch (1 cas, Gram négatif, cultures), les bacilles de Luigard et Batt (1883, 5 cas), bacilles qui, d'après Moncorvo (1895), seraient analogues à celui que cet auteur regardait comme l'agent de la fièvre aphteuse (4 à 8 μ de long, 1 μ de large, Gram positif). Autrefois, Senator, dans les fausses membranes du pharynx, avait déjà vu, à côté de leptothrix, des vibrions-bâtonnets non articulés avec mouvements en vrille.

En 1886, Verneuil et Clado avaient déjà attiré l'attention sur le pouvoir pathogène et pyogène des spirilles de la bouche qu'on peut rencontrer dans le pus des abcès buccaux (un abcès de la sublinguale, un cas d'adénite sous-maxillaire consécutive à une extraction de dents et un abcès du bout du doigt consécutif à une piqûre avec le crochet d'un vieux râtelier). Dans ces cas, Miller (p. 309 de la deuxième édition) estime qu'il s'agissait du *Spirillum sputigenum*. Gueit pense également que les spirilles du collet des dents des bouches saines sont pyogènes. D'autre part, des spirilles non cultivables ont été observés dans des pleurésies putrides, et c'est 40 fois sur 47 cas que Vincent en a noté associés au bacille de la pourriture d'hôpital.

Dans les bouches saines, les formes plus ou moins complètement décrites qui sembleraient devoir un peu se rapprocher des nôtres paraissent parmi les espèces non cultivées encore :

Spirillum sputigenum, Miller, Lewis ;

Spirochaete denticola, Rappin, Vignal, Miller, Arndt R. ;

Spirochaete buccalis, Podbielskij ;

Lewis Kommabacillus, Lewis, Miller, Podbielskij.

On ne sait rien de bien certain sur le rapport qu'il peut y avoir entre ces microorganismes.

Parmi les espèces décrites dans la bouche et cultivables, nous notons :

Spirillum Finckleri ;

Vibrio Rugula, Vignal, Bonhoff ;

Vibrio aus Sputum, ou vibrion de Brix (1894) ;

Vibrio viridans;
Millers Kommabacillus;
Vibrio aus dem Zungenbelag, ou de Weibel (1888);
Vibrio O., de Podbielskij (1891);
Vibrio P., de Podbielskij (1891);
Vibrio tonsillaris (Klein), Stephens et Smith (1896).

Ce dernier, le *Vibrio tonsillaris*, figuré par Stephens et Smith et différencié par eux du *Spirillum linguale (?)*, qui est immobile, du *Spirillum Milleri*, qui liquifie, du *Spirillum nasalis* et du *Vibrio rugula*, qui est anaérobie, donne des cultures, est mobile, ne conserve pas le Gram et paraît de la taille du spirille de Finckler et Prior.

Le *Vibrio aus Sputum* de Brix, trouvé dans un crachat pneumonique, croît sur gélatine, a la forme et la taille du spirille du choléra, mais ne donne pas d'indol.

Le *Vibrio O.* de A. Podbielskij ne fut trouvé que dans une bouche sur 50 examinées. Ce sont des bâtonnets ou des courts filaments lentement mobiles. Ils ne liquéfient pas la gélatine, croissent vite le long du canal de la piqûre.

Le *Vibrio P.* du même ne fut également trouvé que dans 1 cas sur 50 chez un homme qui avait des dents cariées. Ce sont des bâtonnets ou des filaments immobiles. Les cultures comme celles du précédent croissent dans la profondeur.

Le *Vibrio viridans* de Miller (Miller, *fig.* 34), est un de ses bacilles courbes, terminé en pointe; il croît rapidement à la température de la chambre, sur gélatine qu'il liquéfie en produisant un pigment vert.

Le *Millers Kommabacillus*, qui se différencie bien du *Spirillum sputigenum*, autre Komma, est figuré par Miller en 18 et 19; il y a quelque ressemblance avec nos formes; mais il cultive facilement et semble très voisin du spirille de Finer et Prior (bacille E de Miller). Nous avons vu que Plaut 95) a rencontré 5 cas d'angines où le bacille de Miller se uvait en prédominance. « In 5 Fällen, in denen schmie- er Belag an den Mandeln, starker Fötor, hohes Fieber,

und der Eindruck schweren Krankseins die Annahme echter Diphtherie zu rechtfertigen schienen; während die Drüsen geschwollen waren und die Genesung nur mässig schnell erfolgte, wurden Diphtheriebacillen nicht nachgewiesen; dagegen fanden sich in den Belägen Miller'sche Bacillen in grossen Massen. »

Le *Vibrio rugula*, étudié par Vignal, en 1886, page 347, et qu'il figure planche XIV, est anaérobie. Bonhoff l'étudie en même temps que le *Spirillum tenue*, *Spirillum undula* et les spirilles du choléra nostras. Récemment, dans une angine streptococcique, nous avons pu isoler un organisme qui semble bien se rapprocher du *Vibrio rugula*, décrit par Vignal, et qui nous paraît devoir être différencié des bacilles fusiformes et des spirilles.

Il en est de même du *Vibrio aus dem Zungenbelag* de Weibel (p. 227, *fig.* 1), il cultive sur gélatine, sur bouillon et sur agar, prend bien le Gram; mais, comme forme et comme aspect, les bacilles fusiformes ressembleraient plus au *Vibrio saprophiles* γ (*fig.* 5 et 6, p. 231) qui ne prennent pas le Gram et furent trouvés dans la vase des canaux.

Nous n'avons pu nous procurer les travaux de Guizzetti : Ricerche batteriologiche ed istologiche nel noma (*Policlinico*, 15 septembre et 15 octobre 1896), et Dall Acqua E. : Della stomatite ulcerose (*Pediatria*, mars 1896).

En somme, les formes microbiennes sont si mystificatrices que de seules ressemblances morphologiques avec les bacilles de la pourriture d'hôpital, ou avec les uns ou les autres des spirilles, vibrions et bacilles courbes de la bouche, que nous venons de citer rapidement, types dont l'étude biologique est le plus souvent à peine ébauchée, doivent être seulement notées, mais ne sauraient encore permettre de différencier ou d'identifier avec certitude. Il se peut même que ce soit dans une tout autre voie qu'il faille chercher.

Néanmoins, la constatation d'angines du genre de celles-ci semble prouver que leur étude plus complète et de nouvelles

recherches sur les espèces de la bouche normale, surtout sur les nombreux spirilles et bacilles courbes qui y ont été signalés, pourrait pratiquement rendre souvent de réels services.

Étiologie. — Il est à remarquer que toutes les observations d'amygdalite ulcéreuse chancriforme concernent des jeunes gens de dix-huit à vingt-cinq ans, et que parmi eux il y a beaucoup d'étudiants en médecine. Nous avons dit plus haut ce que nous pensions de cette dernière fréquence, à savoir que les étudiants prennent plus que d'autres le soin d'examiner leur gorge. Nous ne pensons pas que l'infection vienne chez eux d'origine cadavérique, car celui qui a été le plus atteint parmi nos malades était en première année de médecine. Nous croyons, sans pouvoir l'affirmer, que cette infection est due à une culture intense des organismes (que nous avons trouvés normalement dans le tartre dentaire) sous l'action d'un refroidissement, ou tout au moins à la surface d'une amygdale enflammée et offrant un point de résistance moindre. Quant au bacille fusiforme, nous ne savons pas d'où il vient.

Traitement. — Cette affection semble assez résistante à tous les moyens antiseptiques employés ordinairement.

M. Moure s'est bien trouvé des badigeonnages au chlorure de zinc au 1/20 ou au 1/30; tous les cas qu'il a observés ont guéri rapidement. Chez plusieurs malades, il a pratiqué le curettage de l'ulcération ou l'abrasion avec la pince coupante. Dans un cas (obs. II), nous avons dû enlever l'amygdale au moyen de l'anse galvanique, l'organe étant en grande partie détruit et étant devenu un foyer d'infection. Mais, dans les autres cas, ce qui nous a le mieux réussi, ce t la glycérine au formol (glycérine, 20 grammes; formaléhyde, 6 à 10 gouttes). Les badigeonnages sont répétés is à quatre fois par jour, et, de plus, le malade se gargarise vec une solution phéniquée à 1/100.

MM. Vincent et Lemoine ont pratiqué des badigeonnages à la teinture d'iode, répétés deux fois par jour, jusqu'à ce que l'ulcération fût complètement détergée. Néanmoins, d'après eux, la cicatrisation met parfois plusieurs semaines à s'effectuer.

Observation I. — M. B..., étudiant en médecine, âgé de vingt-trois ans, vint au laboratoire de sérothérapie le 14 mai 1897. Il présentait sur une amygdale une ulcération recouverte d'un exsudat blanc grisâtre. L'examen bactériologique nous révéla les formes microbiennes décrites plus haut. L'amélioration ne commença à se produire que vers le 3 juin; il restait encore des points blancs et des traînées grisâtres. Le malade n'a pas eu de fièvre, mais il était très fatigué; au début, l'odeur de l'haleine était fétide et il y avait une salivation abondante.

(Cette observation, malheureusement incomplète, n'a pu être rédigée que d'après les notes du laboratoire.)

Obs. II. — M. A. B..., étudiant en médecine, souffrait d'un mal de gorge du côté droit depuis une dizaine de jours, lorsque je fus appelé, le 21 avril 1897, en consultation par M. le Dr Maillard, de Pont-à-Mousson, qui le soignait. Le malade se plaint d'une douleur assez marquée au niveau de l'amygdale droite; la déglutition est difficile; la voix est nasonnée et l'haleine très fétide. Je ne puis mieux comparer cette dernière qu'à l'odeur du sphacèle. L'amygdale droite est très volumineuse et présente à sa face antérieure une ulcération allongée occupant presque toute sa hauteur et ayant une largeur d'environ 13 millimètres. Cette ulcération est creusée dans la masse de l'amygdale, ses bords sont mieux irréguliers, à bords déchiquetés. L'ulcération est recouverte d'une sorte de fausse membrane ou d'enduit blanc grisâtre, dont on enlève des débris avec un tampon de coton. Au-dessous, l'ulcération est rouge-grisâtre creusée profondément dans l'amygdale qui est comme rongée. Le reste de l'organe est très rouge et tuméfié. Il existe un ganglion sous-maxillaire un peu volumineux à droite. Je pense, à ce premier examen, être en présence d'une ulcération syphilitique secondo-tertiaire. Le malade interrogé nie énergiquement tout antécédent. Je pris des fausses membranes pour l'examen bactériologique.

Le malade dit qu'il avait commencé à souffrir de la gorge environ dix jours auparavant, à la suite d'une course très rapide à bicyclette; il était allé se promener ensuite et avait eu

un frisson. Le lendemain, la gorge était douloureuse. L'amygdale droite était volumineuse auparavant et s'enflammait assez facilement. M. le Dr Maillard avait vu le malade trois jours après le début de l'angine. A ce premier examen, il trouva l'amygdale droite très gonflée, présentant une ulcération sur les deux tiers de sa surface. Cette ulcération était recouverte d'une fausse membrane grisâtre enfoncée dans le tissu amygdalien; ses bords étaient taillés à pic et irréguliers. L'ulcération étant allongée de haut en bas, elle avait environ dans son diamètre le plus étroit la dimension d'une pièce de vingt centimes. La fausse membrane qui la recouvrait était très adhérente et ne s'enlevait pas en la frottant avec des tampons de ouate. L'amygdale gauche s'était tuméfiée aussi au début, mais elle revint rapidement à son état ordinaire.

En présence de cette ulcération grisâtre irrégulière, M. le Dr Maillard pensa aussi, dès le début, à un chancre ou à une ulcération syphilitique; et, les jours suivants, l'extension de la lésion simulait la marche d'un ulcère serpigineux. Dès le début aussi l'haleine était très fétide. Sous l'action de pulvérisations phéniquées à 2 o/o, répétées fréquemment dans la journée, l'état de l'ulcère ne se modifia pas. Le lendemain de mon premier examen (22 avril), je revis le malade. La fausse membrane continuait à se détacher, et l'ulcération apparaissait de plus en plus profonde. A la partie supérieure existait une encoche, et la partie interne de l'amygdale se séparait de la partie adhérente. Pour enrayer cette sorte de sphacèle, je pratiquai des cautérisations à l'acide chromique sur le pourtour de l'ulcération, pouvant obtenir le même résultat que dans la stomatite ulcéro-membraneuse. Le 24 avril au matin, l'ulcération était très agrandie et très profonde, la fausse membrane était presque complètement détachée. L'ulcération avait comme sectionné la moitié interne de l'amygdale à sa partie supérieure, et cette portion détachée pendait, retenue par un pédicule assez étroit. L'haleine était de plus en plus fétide. Je résolus d'enlever complètement cette amygdale, l'ulcération tendant toujours à envahir, et aucune trace de cicatrisation ne semblant se faire. L'amygdale fut sectionnée le soir même à l'anse galvanique. La pièce fut apportée au laboratoire, elle était tout à fait informe, elle avait environ le volume d'une grosse cerise et ›andait une odeur très fétide.

Au bout de huit jours, les pulvérisations phéniquées étant ›étées, la cicatrisation était faite et la douleur avait complètement paru.

'ers la fin du mois de mai, une tache blanc grisâtre est

réapparue sur le moignon amygdalien. Elle résista aux attouchements de glycérine iodée, de glycérine au sublimé. J'essayai alors de badigeonnages avec de la glycérine au formol; au bout de quelques jours, l'apparence grisâtre avait disparu.

A plusieurs reprises, dans le courant de l'été 1897, de petites ulcérations grisâtres sont revenues sur l'amygdale droite et ont cédé aux badigeonnages formolés.

Obs. III. — M. L..., étudiant en médecine, âgé de vingt-trois ans, vient à ma clinique le 8 janvier 1898.

Il est envoyé par M. le prof. Spillmann, qui, au premier abord, a cru être en présence d'un chancre ou d'une syphilide de l'amygdale droite. M. L... ne se souvient pas d'avoir eu d'accident syphilitique antérieur. D'autre part, il n'y a pas de ganglions à la région sous-maxillaire, ni à la région carotidienne, et pas de traces de roséole. Le début de l'affection remonte au 19 décembre 1897. Le malade sentit à cette époque une certaine gêne à avaler, mais sans grande douleur. Il examina sa gorge et aperçut son amygdale droite très volumineuse et toute blanche. Elle était couverte d'un placard blanc qui ne se détachait pas pendant les premiers jours, et l'haleine à ce moment était fétide.

La fausse membrane se détacha les jours suivants, et au-dessous parurent deux ulcérations, qui existaient lors de notre premier examen. Ces ulcérations sont profondes, à bords déchiquetés, taillés à pic; leur fond est couvert d'un enduit blanc grisâtre. Autour, les petits lobules de l'amygdale respectés sont gonflés, rouges, saillants. L'une des ulcérations est à la partie supérieure, elle a une forme générale rectangulaire, une autre est à la partie inférieure de l'organe, elle est allongée transversalement. Le reste de l'amygdale est rouge. Il n'y a pas de ganglions. L'haleine à cette époque n'est plus fétide.

Nous prescrivons au malade des badigeonnages formolés. Quatre jours après, le fond de l'amygdale n'est presque plus grisâtre, et quinze jours après, l'ulcération est cicatrisée, mais l'amygdale reste rouge et peu volumineuse.

Obs. IV. — M. M..., garçon de café, âgé de vingt et un ans, vient nous consulter le 24 mars 1898 à notre clinique. Il a commencé à souffrir de la gorge il y a quinze à dix-huit jours, il n'a pas eu de fièvre au début. Les premiers jours, il a craché des petits caillots sanguins. Depuis ce moment il a de la gêne à avaler. Il y a cinq jours, la douleur a augmenté, la gorge est devenue plus rouge, et il y avait un « trou » dans l'amygdale droite. Il ne se souvient

pas si l'haleine a été fétide, il n'a pas eu de ganglions tuméfiés. Actuellement, le malade n'éprouve pas de douleur proprement dite, il a seulement une certaine gêne à avaler, une sensibilité de la gorge, quand il mange des aliments durs.

L'amygdale droite est très peu volumineuse; elle présente à sa partie supérieure une ulcération grisâtre, à bords déchiquetés, taillés à pic, entourée de petits mamelons formés par les lobules gonflés dans l'amygdale. L'ulcération est allongée de haut en bas, creusée de la masse de l'organe. Nous prescrivons des badigeonnages à la glycérine formolée.

Le 26 mars, quoique le malade n'eût fait des badigeonnages que depuis la veille au matin, l'ulcération n'est plus recouverte par une fausse membrane; elle est rosée, moins creuse; il y a encore un peu d'enduit gris à la partie externe. Dans le fond se fait le bourgeonnement. Il n'y a pas de douleur, pas de fétidité de l'haleine. Nous n'avons pas revu le malade depuis cette époque.

SOCIÉTÉ DE MÉDECINE DE NUREMBERG[1]

Séance du 20 janvier 1898.

M. Heller communique trois observations de **corps étrangers des voies respiratoires supérieures.**

1° Une fillette de dix ans était en train de manger du navet, lorsque son frère s'approcha d'elle et, saisissant sa tresse, lui renversa la tête en arrière. Les morceaux à demi mâchés tombèrent brusquement dans la trachée et occasionnèrent immédiatement une suffocation violente. Un essai d'extraction du corps étranger de la trachée fut fait le soir même de l'accident, mais sans succès. La malade passa une nuit terrible et fut amenée le lendemain dans le cabinet de l'auteur. Malgré son état désespéré, on réussit à pratiquer la laryngoscopie et à constater la présence des corps étrangers qui obstruaient la trachée. On fit immédiatement une injection so-pharyngée, ce qui provoqua une expectoration énergique une expulsion des corps étrangers recouverts de mucosités.

[1] D'après *Münch. med. Wochens.*, n° 26, 1898.

La respiration devint immédiatement libre. Une inspection du larynx, pratiquée le lendemain, permit de s'assurer qu'il n'existait plus aucun corps étranger dans la trachée.

2° Il s'agit d'un enfant âgé d'un an qui, en mâchant un gâteau, avale une petite amande qui se trouvait dans la masse de ce gâteau. L'auteur ne vit le malade que quatre semaines après l'accident; à cette époque, le corps étranger se trouvait selon toute vraisemblance, dans une branche aboutissant au lobe supérieur du poumon droit. La respiration était, en effet, abolie dans cette région et les signes physiques étaient ceux d'un épaississement pneumonique. Le malade avait de la fièvre et son état général était très mauvais. Il toussait continuellement jour et nuit. Une injection du naso-pharynx provoque une expectoration violente et l'expulsion du corps de délit qui était un morceau d'amande, des dimensions d'un pois. Tous les symptômes alarmants disparurent instantanément. La pneumonie se termina au bout de quelques jours, sans complication aucune.

3° L'auteur est appelé auprès d'un homme âgé de soixante-cinq ans qui, ayant avalé un noyau de prune, fut pris d'un accès de suffocation. Le malade est cyanosé et respire à peine. L'examen laryngoscopique est impossible. Sans se préoccuper de la situation exacte du corps étranger, l'auteur pratique une injection du naso-pharynx qui provoque l'expulsion immédiate du corps étranger.

L'auteur recommande ce procédé, qui lui avait déjà rendu de grands et nombreux services, non seulement dans les cas de corps étrangers tombés accidentellement dans les voies respiratoires supérieures, mais encore dans les sténoses du larynx par formation de pseudo-membranes ou accumulation de sécrétion. Il n'existe pas de moyen plus simple, plus anodin et plus efficace que l'injection qui, dans beaucoup de cas, rendra inutiles la trachéotomie, l'intubation, etc.

L'auteur s'étend ensuite sur le rôle des amygdales dans les corps étrangers du larynx. Le fait qu'on trouve souvent enclavés dans les amygdales certains corps étrangers pointus, tels qu'aiguilles, épis, etc., fait supposer que l'amygdale joue, à l'égard des voies respiratoires supérieures le rôle d'un

organe protecteur et que c'est là peut-être une des destinations physiologiques de cet organe encore peu défini.

Les amygdales légèrement hypertrophiées doivent être particulièrement propres à remplir ce rôle, et on devrait peut-être s'abstenir d'enlever les amygdales, tant que leur hypertrophie ne dépasse pas un certain degré et ne cause pas de troubles trop prononcés.

Dr S. JANKELEVITCH.

REVUE GÉNÉRALE ET ANALYSES

BOUCHE ET PHARYNX BUCCAL

La bouche et les lèvres; leurs affections ulcéreuses; un cas d'ulcérations labiales, par le Dr COULHON.

Après des considérations générales sur les affections ulcéreuses qui établissent leur domicile le plus fréquent sur les lèvres (syphilis, scrofule, herpétisme et cancer), l'auteur cite l'observation d'une femme de trente ans, « mince, nerveuse, vive, rieuse et légère, mariée à vingt ans, sans enfants, toujours bien réglée, » qui, après un léger refroidissement, sentit soudain un picotement dans la moitié gauche de la lèvre supérieure où elle ne tarda pas à présenter un gonflement dur et de plus en plus marqué.

Ce gonflement s'accompagna bientôt d'une adénopathie sous-angulo-maxillaire du même côté, adénopathie indolore, mobile, aphlegmasique.

A la face interne de la lèvre, sur la muqueuse, se dessinent deux érosions recouvertes en partie par des croûtes grisâtres, granuleuses et reposant sur une induration chondroïde, volumineuse, indolore.

De l'enquête à laquelle se livra discrètement notre confrère, il ne résulta aucun renseignement sérieux.

Après un traitement hydrargyrique, la lèvre diminua de ume; mais, le vingtième jour, apparurent des plaques lines à la face interne des lèvres et sur les amygdales et i durèrent sept à huit mois.

la lecture de cette observation, on s'attendrait en vain à

voir décrire cette affection comme un *cas typique* de chancre induré de la lèvre. Il n'en est rien. M. Coulhon croit avoir affaire à du *scrofulate d'herpétisme*. Il rejette le diagnostic de syphilis pour les deux raisons suivantes : l'induration a précédé l'ulcération; les plaques muqueuses ont apparu trop de bonne heure, le vingtième jour après ce qu'on aurait pu considérer comme un chancre. (*Gaz. des hôpit.*, n° 63, 4 juin 1898.)

Dr Brindel.

Pharyngotomie transhyoïdienne, par le Dr Vallas (Communication à la Société de chirurgie de Lyon).

L'auteur présente un jeune homme de vingt-cinq ans auquel il a fait, il y a deux ans, une pharyngotomie transhyoïdienne pour dilater un rétrécissement syphilitique du pharynx inférieur. Ce rétrécissement, très étroit, siégeait immédiatement au-dessus de l'épiglotte, gênait la déglutition et la respiration et avait entraîné un arrêt notable de développement du sujet.

L'auteur avait déjà pratiqué sur son malade une première section interne du point rétréci, sans le moindre succès d'ailleurs.

Depuis l'intervention transhyoïdienne, l'état du malade s'est transformé d'une façon rapide et complète. Le dilatateur n'a été laissé en place que trois semaines, et cependant le rétrécissement ne s'est pas reproduit grâce au large espace donné par la section de l'os hyoïde et à la dilatation régulière opérée par le bol alimentaire. (*Lyon méd.*, n° 24, 12 juin 1898.)

Dr Brindel.

NEZ ET PHARYNX NASAL

Attaques épileptiformes dues apparemment à une obstruction nasale *(Epileptoid seizures apparently due to nasal obstruction)*, par le Dr Eliza Root.

La malade, âgée de vingt-quatre ans, était sujette depuis deux ans à des attaques qui, selon les descriptions données par son entourage, se rapprochaient des attaques typiques du grand mal. Pendant une de ces attaques, la malade est tombée sur un fourneau et s'était assez gravement brûlée. Comme

cette femme présentait en même temps des troubles utérins, l'auteur s'occupa tout d'abord de ces derniers, se proposant de revenir plus tard sur les troubles nerveux.

Pendant un des examens qu'il fit subir à la malade, alors que cette dernière était étendue sur la table, l'attention de l'auteur fut attirée du côté de la cavité nasale dont la muqueuse paraissait très rouge et enflammée. A l'examen plus détaillé du nez, on put constater une déviation très prononcée de la cloison, avec hypertrophie considérable des cornets; des bandes de tissu fibreux s'étendaient des cornets inférieurs à la cloison de chaque côté; il y avait trois de ces bandes à gauche, deux à droite; les bandes supérieures étaient courtes, mais très larges, de façon à obstruer complètement la fosse nasale. L'auteur incisa ces bandes, ce qui fut suivi d'une hémorragie assez abondante, et réduisit l'hypertrophie des cornets. La malade éprouva un soulagement immédiat. A la visite suivante, elle raconta qu'elle n'a pas eu d'accès depuis huit jours. Le traitement nasal fut continué pendant six mois, et pendant tout ce temps la malade n'avait pas eu une seule attaque. On institua alors un traitement général non spécifique, la malade continuait d'aller de mieux en mieux et les attaques ne se sont plus reproduites. (*N.-Y. med. Journ.*, 21 mai 1898.)

Dr S. Jankelevitch.

Abcès bilatéral de la cloison du nez; incision; guérison *(A case of bilateral abscess of the septum nasi; incision; recovery)*, par le Dr W. Milligan.

Il s'agit d'un garçon âgé de treize ans qui, en jouant avec des camarades, reçut un coup violent sur le nez. L'auteur ne l'a vu que six jours après l'accident. Les deux fosses nasales étaient presque complètement obstruées par des tumeurs molles, fluctuantes, d'un gris bleuâtre, insérées de chaque côté sur la partie antérieure de la cloison. Le nez était tuméfié, douloureux, et une sécrétion muco-purulente s'écoulait par es deux fosses nasales. La température était élevée, la langue hargée. Ayant diagnostiqué un abcès bilatéral de la cloison 'origine traumatique, l'auteur en pratiqua une large incision e chaque côté, sur la partie la plus proéminente de la tumeur.

Il s'écoula une grande quantité de pus épais, crémeux. Lavage des deux cavités et tamponnement avec de la gaze iodoformée. L'examen avec la sonde montra qu'il n'y avait pas de communication fistuleuse entre les deux abcès. Le tamponnement fut renouvelé journellement jusqu'à ce que la suppuration fût arrêtée. Sauf une légère déformation du nez, la guérison peut être considérée comme complète. (*Journ. of. laryngol.*, mai 1898.)

Dr S. JANKELEVITCH.

LARYNX ET TRACHÉE

Existe-t-il des glandes dans les cordes vocales inférieures? *(Sind Drüsen im wahren Stimmbande enthalten?)* par le Dr EICHLER.

On sait que B. Fränkel a le premier constaté l'existence de glandes dans les vraies cordes vocales. Mais le fait ne paraît pas encore universellement reconnu; l'auteur a pu s'en convaincre d'une façon fort utile : il s'agissait d'un malade qui présentait sur chaque corde vocale un nodule situé en plus grande partie à la surface inférieure de la corde, au niveau de la réunion du tiers moyen et du tiers antérieur. L'auteur enleva les deux nodules et les parties de cordes sur lesquelles ils étaient insérés. Il soumit ces dernières à l'examen histologique et put constater l'existence, entre la couche musculaire et la couche conjonctive de la corde, d'une glande acineuse dont le conduit s'ouvrait vers le bord libre de la corde. La glande énucléée présente la forme d'un marteau à manche court; ce dernier est, en effet, deux fois plus court que le marteau proprement dit et correspond au conduit excréteur; les deux bouts du marteau se terminent en pointe. Les glandes se trouvaient incontestablement à l'état d'hypertrophie due probablement à l'irritation que les nodules avaient pendant longtemps exercée sur les cordes vocales. (*Archiv f. Laryngol.*, VII, 2-3.)

Dr S. JANKELEVITCH.

Paralysie récurrentielle incurable bénigne, consécutive à la rougeole, par le Dr LERMOYEZ.

Les paralysies récurrentielles sont incurables et graves, curables et bénignes, ou encore incurables et bénignes.

L'auteur a eu l'occasion de donner ses soins à une dame âgée de trente ans, dont le père était mort tuberculeux et qui, à la suite d'une rougeole contractée à l'âge de trois ans, vit survenir une aphonie qui persiste encore aujourd'hui.

Un an après cet accident, la malade eut une coqueluche qui aggrava les phénomènes laryngés.

Actuellement la voix est éteinte, rauque, fausse, possédant le timbre bitonal; elle est accompagnée d'un léger sifflement laryngé très aigu, qui, du reste, se produit seul chaque fois que la malade fait une respiration un peu forte.

La corde vocale gauche reste absolument immobile, occupant la position cadavérique. L'aryténoïde droit se subluxe pendant la phonation, de façon à amener la corde droite au contact de sa congénère, indice d'une paralysie ancienne.

La malade raconte que chaque fois qu'elle s'enrhume, elle est prise d'une toux quinteuse violente, simulant la coqueluche. Elle possède, en outre, des signes très nets d'adénopathie trachéo-bronchique.

Les lésions récurrentielles persistantes, consécutives à la rougeole, sont très rares au dire de l'auteur, qui en a rencontré 3 cas seulement dans la littérature, 1 de Morell-Mackenzie et 2 de Masucci.

Vu la fréquence des adénopathies péri-trachéo-bronchiques dans la rougeole, on est étonné de ne pas voir plus fréquemment survenir une paralysie récurrentielle définitive ou même transitoire. (*Ann. des mal. de l'oreille, etc.*, n° 4, avril 1898.)

Dr Brindel.

OREILLES

Sur le principe amer du cérumen, par MM. Lannois et Martz.

Continuant leurs recherches sur la constitution du cérumen, les auteurs ont suivi le procédé donné par M. le professeur atier pour l'extraction des leucomaïnes et obtenu, avec le umen, un magma jaune à saveur amère et désagréable et stallisant très difficilement.

Traité par l'ammoniaque, ce résidu laisse une partie insoluble

qui, dissoute dans l'eau chaude, fournit, par évaporation dans le vide, des cristaux.

Ces cristaux, examinés au microscope, ressemblent beaucoup aux cristaux de créatinine.

Des diverses réactions auxquelles peuvent être soumis soit les cristaux, soit la solution ammoniacale, on peut conclure que le principe amer du cérumen paraît être dû à des leucomaïnes (Compte rendu de la Société nationale de médecine de Lyon, séance du 2 mai 1898, *in Lyon méd.*, n° 22, 29 mai 1898.)

Dr Brindel.

NOUVELLES

Association de la Presse médicale française. — *Secrétariat général :* 93, boulevard Saint-Germain, Paris.

Réunion du 1er Juillet 1898. — Le 1er juillet 1898 a eu lieu la 41e réunion de l'*Association de la Presse médicale,* sous la présidence de M. Cornil. Vingt-cinq personnes y assistaient.

1° *Exposition de 1900.* — M. le Président a fait part des démarches faites par le Bureau de l'Association auprès du Directeur général de l'Exposition de 1900. M. Picard a promis de donner une réponse aussitôt qu'il le pourrait.

2° *Club médical de Paris.* — M. le Dr Doléris a fait un rapport sommaire sur l'organisation future de ce club et a rappelé qu'on vient d'en fonder un à Berlin sous la présidence de M. Lassar, à l'exemple de ce qui existe depuis longtemps à Vienne et à Londres.

La discussion a été renvoyée au mois d'octobre. Les futurs statuts seront imprimés et distribués, avant la prochaine réunion, à tous les membres, par l'intermédiaire du bureau.

3° *Comptes de 1897.* — M. le Trésorier fait approuver les comptes de l'année dernière. Après avoir liquidé l'arriéré (souscription Lafitte, 1,000 fr.; fêtes russes et réunions diverses, 700 fr.), l'Association possédait en caisse fin 1897 une somme de cinq cent cinquante francs environ.

Le Secrétaire général,

Marcel Baudoin.

Bordeaux. — Imp. G. GOUNOUILHOU, rue Guirande, 11.

19e ANNÉE. N° 31. 30 JUILLET 1898.

REVUE HEBDOMADAIRE
DE
LARYNGOLOGIE, D'OTOLOGIE
ET DE RHINOLOGIE

ANATOMIE DES CELLULES ETHMOÏDALES

Par le Dr J. MOURET,
Professeur agrégé à la Faculté de médecine de Montpellier.

La propagation des affections des fosses nasales aux cavités voisines est chose si fréquente qu'il est de tout intérêt pour le rhinologiste de bien connaître les rapports de ces cavités avec les fosses nasales. Parmi ces cavités, les cellules ethmoïdales sont celles dont la description anatomique est le plus incomplètement faite. Aussi m'a-t-il paru intéressant de présenter à la Société française de laryngologie le résultat des recherches que j'ai entreprises à ce sujet. Mes recherches ont porté sur une trentaine de sujets. J'ai joint à ce travail six schémas représentant l'ensemble des dispositions qui m'ont paru être les plus fréquentes et que l'on voit nettement sur les préparations anatomiques que j'ai l'honneur de présenter à la Société.

On admet que les cellules ethmoïdales forment deux groupes distincts : l'un postérieur, s'ouvrant dans le méat supérieur; l'autre antérieur, s'ouvrant dans le méat moyen; on croit communément que, dans chacun de ces groupes, cellules communiquent entre elles. C'est ainsi, par exem-

Travail communiqué à la Société française de laryngologie, ai 1898.

ple, que, pour les cellules ethmoïdales antérieures, on lit dans la plupart des livres d'anatomie que ces cellules s'ouvrent dans le méat moyen par l'intermédiaire de la cellule dite infundibulum, laquelle communique, d'autre part, avec le sinus frontal. Si les cellules ethmoïdales antérieures s'ouvraient ainsi dans le méat moyen par l'intermédiaire de l'infundibulum, c'est que celui-ci représenterait un carrefour commun au sinus frontal et aux cellules ethmoïdales antérieures, et que celles-ci communiqueraient entre elles par son intermédiaire.

La dissection minutieuse des cavités ethmoïdales montre cependant qu'elles forment dans chaque groupe antérieur et postérieur des sous-groupes, variables de forme et de nombre, il est vrai, mais indépendants les uns des autres et s'ouvrant dans le méat correspondant par des orifices distincts.

Tout d'abord il convient, en effet, de diviser les cellules ethmoïdales en deux groupes indépendants : les cellules ethmoïdales antérieures et les cellules ethmoïdales postérieures. Dans ces deux groupes, il y a des cellules qui sont uniquement creusées dans l'ethmoïde, la bulle ethmoïdale en est l'exemple le plus constant; d'autres, en plus grand nombre, forment, au contraire, des cavités creusées à la fois dans l'ethmoïde et les os voisins : cellules ethmoïdo-frontales, ethmoïdo-sphénoïdales, etc.

A. *Cellules ethmoïdales postérieures.* — Ces cellules s'ouvrent toutes dans le méat supérieur et dans le petit méat sous-jacent au quatrième cornet, lorsque ce dernier existe (figure IV). Leur nombre est variable, en général, de trois à six. Elles sont d'autant moins grandes qu'elles sont plus nombreuses. Situées dans la moitié postérieure de la masse latérale de l'ethmoïde, au-dessus et en arrière de la ligne d'insertion du cornet moyen, elles sont fermées en dehors par la lame papyracée, — en haut par le frontal, — en arrière par le corps du sphénoïde (moitié externe de la paroi antérieure du

sinus sphénoïdal), — en bas par le maxillaire supérieur et l'apophyse orbitaire du palatin. En s'articulant avec les masses latérales de l'ethmoïde, ces divers os s'appliquent sur les cavités ethmoïdales ouvertes à la surface de l'os isolé de ses connexions et les ferment tantôt simplement, tantôt en présentant en face d'elles des surfaces évidées, plus ou moins profondes, qui augmentent d'autant la capacité des cellules correspondantes. On peut ainsi dire que les cellules se prolongent dans l'épaisseur des os voisins. Ce fait est, d'ailleurs, commun aux cellules ethmoïdales postérieures et aux cellules ethmoïdales antérieures[1].

Les cellules ethmoïdales postérieures sont indépendantes les unes des autres et s'ouvrent en divers points du méat supérieur par des orifices arrondis et larges sur le squelette, plus étroits lorsque la muqueuse est en place.

B. *Cellules ethmoïdales antérieures.* — Les cellules ethmoïdales antérieures attirent plus souvent l'attention du rhinologiste à cause de leurs rapports avec le sinus frontal. Elles sont aussi plus facilement accessibles par le méat moyen.

Mais, avant de parler de ces cellules, schématisons la région du méat moyen à laquelle elles correspondent.

Pour bien voir cette région, il faut sectionner le cornet moyen suivant sa ligne d'insertion à l'ethmoïde. Cette ligne est représentée par un trait plein (*c*) dans les schémas ci-joints. En arrière, cette ligne est horizontale et correspond à la limite de la face interne avec la face inférieure de la masse latérale; dans sa partie moyenne, elle est obliquement ascendante; en avant, elle redevient horizontale. La section du

1. Ce prolongement est très variable. Il atteint parfois des dimensions énormes. Sur certaines de mes préparations, on voit les cellules ethmoïdo-frontales se prolonger dans toute l'étendue de la voûte orbitaire. Sur une autre de mes préparations, on voit une cellule ethmoïdale postérieure se prolonger dans le corps du sphénoïde (fig. IV), au-dessus du sinus sphénoïdal, sur presque toute l'étendue de ce sinus. Je n'ai jamais vu de communication entre le sinus sphénoïdal et les cellules ethmoïdales.

cornet moyen met à découvert la partie de la paroi externe du méat moyen formée par l'ethmoïde. (Voir la figure II.)

En avant, se voit une saillie, l'agger nasi, plus ou moins prononcée, suivant les sujets (9); de cette saillie se détache, en bas, l'apophyse unciforme (8). Entre cette apophyse et la partie oblique ascendante de la ligne d'insertion du cornet moyen, se trouve la bulle ethmoïdale (1). La bulle forme une saillie très variable de forme et de volume, tantôt sphérique, tantôt allongée. Parfois elle se présente sous forme de crête allongée, simulant un cornet rudimentaire. Zuckerkandl considère avec raison la bulle ethmoïdale et l'apophyse unciforme comme étant des cornets ethmoïdaux avortés. Le grand axe de la bulle est parallèle à la partie oblique ascendante de la ligne d'insertion du cornet moyen. Entre celle-ci et la bulle, se trouve un sillon assez profond, appelé sinus de la bulle ethmoïdale par Zuckerkandl. Nous l'appellerons volontiers gouttière rétro-bullaire (6). Cette gouttière est souvent bordée en bas par un léger relief osseux (6'), qui rattache le bord inférieur de la bulle au cornet moyen. Entre la bulle et l'apophyse unciforme, se trouve, sur le squelette, une large fente (7), qui permet de pénétrer dans le sinus maxillaire; Zuckerkandl l'appelle hiatus semi-lunaire. Sur le sujet recouvert des parties molles, cet hiatus est comblé par la muqueuse, qui se porte de l'apophyse unciforme à la bulle et le transforme en un profond sillon, appelé gouttière de l'infundibulum.

La limite supérieure de cette partie de la paroi externe du méat moyen est marquée par la partie antérieure et horizontale de la ligne d'insertion du cornet moyen sur la masse latérale de l'ethmoïde. Cette partie de la ligne est plus ou moins étendue, suivant que la partie ascendante est plus ou moins oblique.

Lorsque la bulle est petite, son bord supérieur n'atteint pas le cornet moyen, et la gouttière rétro-bullaire rejoint la gouttière de l'infundibulum en la contournant. Lorsque la

bulle est volumineuse ou lorsqu'elle présente une forme allongée, son bord supérieur atteint le cornet moyen et empêche toute communication entre les deux gouttières.

Ceci dit sur la topographie de cette région, voyons comment sont disposées les cellules ethmoïdales antérieures et comment elles s'ouvrent dans le méat moyen.

Tout d'abord, le nombre, la forme et les rapports réciproques de ces cellules sont variables suivant les sujets. Mais on doit distinguer deux régions, l'une inférieure, formée par la bulle, l'autre supérieure.

Bulle. — La bulle est formée par une grande cellule; elle s'étend en largeur jusqu'à l'os planum, qui la ferme du côté de l'orbite. Sa capacité est liée non seulement au volume même de la bulle, c'est-à-dire à la saillie qu'elle forme dans la fosse nasale, mais aussi à son étendue dans la profondeur de la masse latérale de l'ethmoïde. Parfois sa cavité occupe une très grande place dans la région ethmoïdale antérieure, c'est alors au détriment du volume des autres cellules ethmoïdales. Toutefois, elle ne se prolonge jamais en haut, dans le frontal, elle reste toujours une cellule uniquement ethmoïdale. Des cloisons incomplètes peuvent sillonner son intérieur. Dans ce cas, la bulle paraît constituée par plusieurs cellules communiquant entre elles. La bulle est toujours indépendante et sans communication avec les autres cellules ethmoïdales antérieures. Son orifice se trouve sur le versant postérieur de la bulle et s'ouvre dans la gouttière rétro-bullaire. Une fois cependant nous avons vu cet orifice s'ouvrir dans le méat supérieur par un canal qui tunnellisait la partie correspondante de la ligne d'insertion du cornet moyen.

Cellules ethmoïdales antérieures et supérieures. — La région supérieure des cellules ethmoïdales antérieures présente plus de variété dans le nombre de ses cellules et la disposition de leurs orifices de communication avec le méat moyen.

Sur un ethmoïde isolé de ses connexions avec les os voisins, ces cellules sont ouvertes à la face supérieure et à la face antérieure[1] de la masse latérale de l'ethmoïde. En haut, le frontal s'applique au-dessus d'elles; en avant, l'unguis les ferme. Les unes sont des cellules ethmoïdo-frontales, les autres des cellules ethmoïdo-unguéales.

Les cellules du groupe ethmoïdo-frontal sont au nombre de deux à quatre en général. L'une d'elles présente la forme d'un entonnoir et est appelée infundibulum (2). L'infundibulum occupe la partie moyenne de l'ensemble du groupe ethmoïdal antérieur et supérieur; il se trouve immédiatement en arrière du sous-groupe ethmoïdo-unguéal (4). En arrière, l'infundibulum ne correspond pas aux cellules ethmoïdales postérieures. Il en est toujours séparé par une ou deux cellules que nous appellerons rétro-infundibulaires (5 et 5').

Le groupe ethmoïdo-unguéal peut être formé par une seule cellule, mais assez souvent on y trouve les cloisons incomplètes, qui permettent de le considérer comme un ensemble de cellules plus ou moins grandes et communiquant largement entre elles. Les cellules ethmoïdo-unguéales sont comprises entre l'unguis, d'une part, la saillie de l'agger nasi et la partie voisine de la lame des cornets (sus-jacente à la partie antérieure de la ligne d'insertion du cornet moyen), d'autre part.

Les schémas ci-joints représentent bien les rapports des cellules ethmoïdales antérieures entre elles, et montrent bien l'indépendance de leurs orifices dans le méat moyen. Le schéma I représente la disposition conforme à la description classique qui dit que « les cellules ethmoïdales antérieures s'ouvrent dans le méat moyen par l'intermédiaire de l'infundibulum » : l'infundibulum (2) présente sa base tournée en

1. La face antérieure de la masse latérale de l'ethmoïde est mal dénommée. Elle ne regarde pas directement en avant. Elle s'articule avec l'unguis et une partie de la branche montante du maxillaire supérieur et regarde en avant et en dehors : elle est antéro-externe.

haut et en communication avec le sinus frontal (3); son sommet, dirigé en bas, aboutit à l'extrémité supérieure de la gouttière de l'infundibulum par un orifice creusé dans la partie correspondante de la ligne d'insertion du cornet moyen. Le groupe ethmoïdo-unguéal (4) et le groupe rétro-infundibulaire (5) s'ouvrent dans le col de l'infundibulum, dont l'orifice propre fait communiquer toutes ces cellules avec le méat moyen. L'étude d'une série de pièces anatomiques montre, en effet, que, si les cellules ethmoïdales antérieures et supérieures viennent à communiquer entre elles, cette communication se fait au niveau du col de l'infundibulum. Je n'ai jamais trouvé de communication entre ces diverses cellules au niveau de la partie évasée de l'infundibulum.

Mais ce schéma, qui est basé sur la phrase citée plus haut, ne répond à aucune de mes préparations. Quelles que soient la disposition et la forme des cellules, j'ai toujours trouvé l'orifice du groupe ethmoïdo-unguéal indépendant de l'infundibulum. Cet orifice est situé en pleine gouttière de l'infundibulum, un peu au-dessous de son extrémité supérieure, et c'est ainsi qu'il est représenté dans toutes les autres figures (2 à 6).

Le sommet de l'infundibulum lui-même ne correspond pas toujours à l'extrémité supérieure de la gouttière. Assez souvent celle-ci se termine en un cul-de-sac plus ou moins profond, rudiment d'une cellule ethmoïdale avortée (5' fig. III). Dans la figure IV, on voit ce cul-de-sac constituer une grosse cellule (5') développée entre l'infundibulum et la cellule (5) que nous avons appelée rétro-infundibulaire ou mieux sus-bullaire.

Presque toujours ces groupes cellulaires s'ouvrent isolé-
s et les autres dans le méat moyen.
-pe ethmoïdo-unguéal s'ouvre toujours dans la
'e l'infundibulum, à plusieurs millimètres au-
l'orifice de l'infundibulum. Cette disposition se

voit très bien sur le squelette et sur les pièces recouvertes des parties molles. Cet orifice est caché par le relief que forme le bord concave de l'apophyse unciforme, c'est-à-dire par le bord antérieur, saillant, de la gouttière. Il faut entailler ce bord pour bien le voir. Mais, sans toucher à lui, il suffit, après avoir mis à nu l'os unguis du côté de l'orbite, de se créer une fente à travers cet os pour bien voir l'orifice de communication des cellules de ce groupe avec le méat moyen. On voit ainsi que cet orifice lui est bien spécial et l'on peut aussi se rendre compte qu'il n'a aucune communication avec l'infundibulum. Les cellules ethmoïdo-unguéales ne sont en général pas bien grandes ; mais elles peuvent aussi être très développées. Dans ce cas, il peut arriver que le sinus frontal communique avec le méat moyen par l'intermédiaire du groupe cellulaire ethmoïdo-unguéal. C'est ce que j'ai représenté sous la figure VI, mais cette disposition m'a paru très rare.

Les cellules qui sont en arrière de l'infundibulum peuvent être au nombre de deux. Dans ce cas, celle (5') qui se trouve immédiatement en arrière de l'infundibulum s'ouvre à l'extrémité supérieure de la gouttière de l'infundibulum. L'autre, plus postérieure, ne manque jamais, c'est la véritable cellule rétro-infundibulaire (5) ou sus-bullaire ; elle s'ouvre dans le méat moyen, à l'extrémité supérieure de la gouttière rétro-bullaire, par un orifice toujours indépendant et assez distant de celui de l'infundibulum. Cette indépendance est on ne peut mieux tranchée dans les cas assez fréquents où l'extrémité supérieure de la bulle est unie au cornet moyen. Si Zuckerkandl considère la bulle ethmoïdale comme un cornet ethmoïdal atrophié, la gouttière rétro-bullaire représente aussi un véritable méat dans lequel s'ouvrent spécialement les orifices de la bulle et de la cellule rétro-infundibulaire. De même, si l'apophyse unciforme représente un cornet rudimentaire, l'hiatus semi-lunaire ou gouttière de l'infundibulum doit aussi être considéré comme un méat dans lequel aboutissent l'infundibulum avec le sinus frontal et les cellules

ethmoïdo-unguéales. Ce *méat semi-lunaire* communique, en outre, en bas, avec le sinus maxillaire, par l'orifice propre à ce sinus.

En résumé, dans les cellules ethmoïdales antérieures, il convient de distinguer quatre groupes :

1° La bulle ethmoïdale; 2° la cellule rétro-infundibulaire (ces deux groupes s'ouvrent dans la gouttière rétro-bullaire, l'un à sa partie moyenne, l'autre à son extrémité supérieure); 3° le groupe de l'infundibulum; 4° le groupe ethmoïdo-unguéal (ces deux derniers s'ouvrent dans la gouttière de l'infundibulum, l'un près de son extrémité supérieure, l'autre en pleine gouttière, à quelques millimètres au-dessous du précédent).

Il est assez fréquent aussi de trouver une cellule plus ou moins grande, comprise entre l'infundibulum et la véritable cellule rétro-infundibulaire. Lorsqu'elle existe, c'est à son orifice qu'aboutit la gouttière de l'infundibulum et non à l'orifice de l'infundibulum lui-même.

Ces cellules sont indépendantes les unes des autres, et l'indépendance des cellules ethmoïdales entre elles a quelque importance pratique.

Si l'on suppose que toutes ces cellules communiquent entre elles, on peut croire que, dans le cathétérisme du sinus frontal, l'irrigation dirigée contre ce dernier nettoie en même temps toutes ces cellules. Il n'en est rien, puisque ces cellules ne communiquent pas entre elles et s'ouvrent isolément dans la cavité nasale. Le plus souvent même le bec du cathéter, conduit aveuglément dans la gouttière de l'infundibulum, ne dépasse pas cette gouttière, et l'irrigation balaie seulement les orifices des cellules antérieures (3e et 4e groupe).

Si quelquefois le bec du cathéter, habilement conduit, ıètre dans un orifice cellulaire, c'est bien plutôt dans ifice du groupe ethmoïdo-unguéal. Cet orifice est ıé, comme nous l'avons dit, en pleine gouttière, de ıfundibulum, et, bien que caché par le relief que forme

le bord concave de l'apophyse unciforme, il se présente au bec du cathéter plus naturellement que l'orifice de l'infundibulum.

L'irrigation nettoie alors seulement les cellules ethmoïdo-unguéales, et le sinus frontal est ainsi rarement atteint par l'eau de l'irrigation, car ces cellules ne communiquent qu'exceptionnellement avec le sinus.

Les cellules ethmoïdales sont presque toujours fermées par leur coque osseuse de tous côtés et ne présentent pas d'autres orifices que ceux qui permettent à ces cavités de s'ouvrir dans les fosses nasales. On a, cependant, mentionné certaines déhiscences de la lame osseuse, tout particulièrement du côté de l'orbite (os planum, os unguis). Dans ces cas, la muqueuse des cellules intéressées est au contact immédiat du périoste orbitaire. J'ai rencontré trois fois ces déhiscences au niveau des trous orbitaires internes. Normalement, entre l'ethmoïde et le frontal articulés ensemble, se trouvent deux conduits ethmoïdaux, l'un antérieur, l'autre postérieur. Ces conduits s'ouvrent chacun dans le crâne, sur les côtés de la lame criblée par un orifice en forme de fente, fente ethmoïdale. Du côté de l'orbite, ils aboutissent respectivement au trou orbitaire interne antérieur et au trou orbitaire interne postérieur.

Dans le canal ethmoïdal antérieur passent le nerf nasal interne et l'artère ethmoïdale antérieure; dans le canal postérieur passe l'artère ethmoïdale postérieure. Nerf et vaisseaux sont ainsi isolés dans leur conduit respectif. Sur trois de mes préparations, j'ai observé une absence totale de ces conduits. Les orifices craniens et les orifices orbitaires existaient seuls et s'ouvraient dans une cellule ethmoïdale. Les artères ethmoïdales passaient du crâne dans l'orbite, en glissant entre la paroi osseuse et la muqueuse de la cellule. Il est inutile d'insister sur l'importance de cette disposition au point de vue de la propagation d'une infection ethmoïdale soit aux méninges, soit à l'orbite.

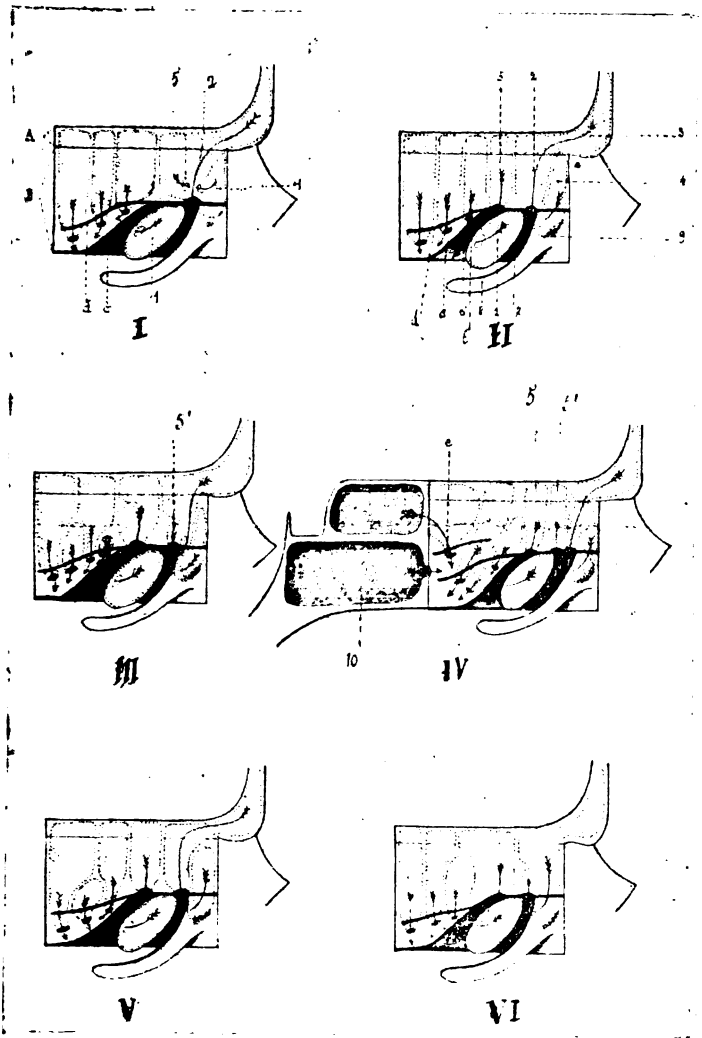

LÉGENDE DES FIGURES

... ethmoïdales postérieures sont quadrillées ; dans les figures I
cellules sont représentées comme étant toutes ethmoïdo-fron-
... figures III, V et VI, les unes sont exclusivement ethmoï-

dales, les autres sont ethmoïdo-frontales; — dans la figure IV, on voit une cellule ethmoïdo-frontale, deux cellules exclusivement ethmoïdales et une grande cellule ethmoïdo-frontale et sphénoïdale, qui se prolonge très loin en arrière, au-dessus du sinus sphénoïdal (10).

Cellules ethmoïdales antérieures : la bulle est représentée striée, les autres cellules antérieures sont en pointillé.

Les flèches indiquent les orifices d'abouchement des cellules dans les méats.

A — Frontal.
B — Masse latérale de l'ethmoïde.
c — Ligne d'insertion du cornet moyen sur la masse latérale.
d — Ligne d'insertion du cornet supérieur sur la masse latérale.
e — Ligne d'insertion du 4e cornet sur la masse latérale (*schéma IV*).
1 — Bulle ethmoïdale.
2 — Cellule ethmoïdale dite « infundibulum ».
3 — Sinus frontal.
4 — Groupe cellulaire ethmoïdo-unguéal.
5 — Cellule rétro-infundibulaire ou sus-bullaire s'ouvrant dans la
6 — Gouttière rétro-bullaire.
7 — Gouttière de l'infundibulum (hiatus semi-lunaire de Zuckerkandl sur le squelette).
5' — Cellule rétro-infundibulaire s'ouvrant à l'extrémité supérieure de la gouttière de l'infundibulum.
6' — Relief osseux rattachant le bord inférieur de la bulle au cornet moyen.
8 — Apophyse unciforme.
9 — Agger nasi. Sur cette saillie, aboutit l'extrémité antérieure de la ligne d'insertion du cornet moyen. De son bord inférieur se détache l'apophyse unciforme. Cette saillie est creuse et correspond à la partie inférieure du groupe cellulaire ethmoïdo-unguéal.
10 — Sinus sphénoïdal.

SOCIÉTÉ LARYNGOLOGIQUE DE LONDRES

Séance du 12 janvier 1898.

M. Cresswell Baber. — **Hydrorrhée nasale. Analyse du liquide** *(Nasal hydrorrhea. Analysis of liquid).*

La malade est une femme mariée, âgée de quarante-deux ans. Le côté droit du nez est seul affecté. Il y a cinq ans, après une période de huit mois caractérisée par une sécrétion aqueuse abondante, consécutive à l'influenza, elle subit l'ablation d'un polype; la sécrétion s'est alors arrêtée, mais elle reparut à Noël 1896, après une nouvelle attaque de grippe. Un polype fut enlevé en mai 1897; on appliqua le galvanocautère, mais la sécrétion persistait.

L'auteur la vit pour la première fois le 16 juin 1897; il

n'existait à cette époque ni obstruction nasale ni douleur, très peu d'éternuement, mais une sécrétion aqueuse non fétide, extrêmement abondante, qui s'écoulait jour et nuit par la fosse nasale droite. Pas de céphalée bien prononcée. A l'examen on trouva la fosse nasale droite rétrécie par une déviation de la cloison, sa muqueuse tuméfiée et d'aspect catarrhal. Il n'y avait pas de polypes, mais une légère irrégularité du cornet moyen. A l'éclairage par transparence, on trouva les deux régions sous-orbitaires normales, et la position de la tête n'influait en rien sur la quantité de liquide sécrété. Le fond des deux yeux était normal. On ne peut constater de perte de sensation dans la fosse nasale droite. L'alcool et la cocaïne ont été essayés sans succès; l'écoulement du liquide continuait sans arrêt, et une fois l'auteur put en recueillir 70 milligrammes en cinq minutes. On eut alors recours à l'application externe des courants continus. Après chaque application, la sécrétion s'arrêtait pour quelques minutes. On ordonna à la malade de faire des applications deux fois par jour, de cinq minutes chacune. Au bout d'une semaine, elle déclara que la sécrétion était devenue moins abondante, surtout le matin. On enleva à l'anse une portion hypertrophiée de la muqueuse du cornet moyen, et l'on prescrivit à la malade des pulvérisations avec une solution de menthol dans la paraléine, sans préjudice aux courants constants. L'auteur ne revit la malade qu'au bout de deux mois et il apprit alors que la sécrétion a diminué au point que la malade ne salissait plus que deux mouchoirs par jour au lieu de douze. La nature de la sécrétion est la même qu'auparavant. On continue le traitement. La sécrétion diminue de plus en plus, le gonflement de la muqueuse devient de moins en moins prononcé. On obtient finalement une guérison complète qui se maintient malgré la suspension de tout traitement.

L'examen chimique du liquide a donné les résultats suivants :

Pour 100 centimètres cubes :

MATIÈRES ORGANIQUES.		MATIÈRES INORGANIQUES.	
...ine.....	60 milligr.	Chlorure de sodium...	770 milligr.
...téides.....	25 —	Phosphate de chaux, etc.	110 —
...ières indéterminées	75 —		
TOTAL.....	160 milligr.	TOTAL.....	880 milligr.

L'examen microscopique ne révéla que la présence de quelques leucocytes et de cellules épithéliales desquamées. Le chlorure de sodium constitue l'élément principal des matières solides, et, grâce à cette circonstance, le liquide en question se rapproche par sa consistance de la solution saline normale.

L'absence de symptômes céphaliques et surtout les heureux effets obtenus par les courants continus, nous permettent d'envisager ce liquide comme une sécrétion excessive de la muqueuse nasale, sans aucun rapport avec le liquide céphalo-rachidien. Il est probable que la plupart des cas analogues publiés jusqu'ici s'expliquent de la même manière.

M. Saint-Clair Tomson dit que les analyses faites par M. Baber sont très incomplètes, surtout en ce qui concerne le liquide céphalo-rachidien. Depuis qu'il avait présenté son cas à la Société, il a assisté à de nombreuses analyses de liquide céphalo-rachidien et de sécrétions nasales que l'on croyait provenir de l'espace sous-arachnoïdien. Pour éclairer les confrères qui pourraient se trouver en présence de cas analogues, il croit devoir résumer les principaux points caractéristiques du liquide céphalo-rachidien. C'est un liquide incolore et limpide, faiblement alcalin, dont le poids spécifique varie de 1,005 à 1,010, ne renfermant pas d'albumine, mais des traces de matières protéiques qui semblent être de la globuline. Le liquide réduit la liqueur de Fehling, mais ne contient pas de sucre, car la levure n'en détermine pas la formation. La substance réductible est constituée par la pyrocatéchine qui possède un goût piquant et forme des cristaux caractéristiques. L'analyse du cas de M. Baber ne nous donne pas de renseignements sur tous ces points.

M. Havilland Hall demande à M. Baber si le menthol a réellement eu une influence favorable sur l'issue de l'affection. D'après lui, le menthol augmenterait plutôt la sécrétion au lieu de la diminuer.

M. Baber croit que c'est plutôt aux courants continus qu'aux pulvérisations mentholées qu'il faut attribuer la guérison.

M. Ernest Wagget. — **Opération radicale pour un cas de sinusite frontale** *(Radical operation for frontal sinus disease)*.

Le malade a subi, il y a cinq semaines, l'opération de Luc pour un empyème du sinus frontal droit datant de plusieurs années. L'incision cutanée a été pratiquée le long du sourcil et l'ouverture du sinus un peu au-dessus du rebord orbitaire

supérieur. Le sinus a été débarrassé de la muqueuse, qui était atteinte de dégénérescence polypoïde et pénétrée de pus. On s'est appliqué à suturer aussi soigneusement que possible le périoste qui devait recouvrir la cavité opératoire et on a enlevé la partie antérieure du cornet moyen. Au début, on irriguait la cavité au moyen d'un tube introduit dans le drain. Ce dernier a été enlevé au trentième jour. La suppuration, de même que tous les autres symptômes de l'empyème, ont disparu; la dépression osseuse est imperceptible et la cicatrice cutanée insignifiante.

M. Herbert Tilley voit dans ce cas un nouvel argument en faveur de l'incision sourcilière. Cette dernière, en effet, ne laisse qu'une cicatrice inappréciable, et cependant des auteurs, dont l'opinion fait autorité lorsqu'il s'agit des empyèmes du sinus frontal, recommandent l'incision médiane dans tous les cas indifféremment, qu'il s'agisse d'une affection uni ou bilatérale. Le cas de M. Waggett est le deuxième ou le troisième qui ait été présenté à la Société et qui confirme les avantages de l'incision sus-orbitaire.

M. Waggett présente un **nouvel instrument : cautère-turbinotome** *(Turbinotomy cautery)*, qui est le turbinotome de Jones dont le bout coupant a été remplacé par une anse galvanique. L'auteur s'est servi de cet instrument pour l'ablation d'hypertrophies de la muqueuse des cornets, surtout des hypertrophies muriformes. Toute hémorragie est évitée grâce à cet instrument, et la contraction de la muqueuse déterminée par la cocaïne facilite plutôt l'opération. L'anse doit être en cuivre et épaisse pour éviter un échauffement trop vif par le courant.

M. Walter G. Spencer. — **Névralgie du trijumeau guérie par la turbinectomie** *(Trigeminal neuralgia relieved by turbinectomy)*.

Le malade est un charpentier, âgé de quarante-six ans, de bonne santé habituelle. En avril 1897, il tomba malade d'in- [illegible] resta alité deux jours. Quelques jours plus tard, il [illegible]quement pris un matin de douleurs violentes à la face. [illegible]ours étaient d'abord localisées à la lèvre inférieure et [illegible]e la moitié gauche du maxillaire inférieur; elles

s'étendirent ensuite à la joue, au-dessus du trou sous-orbitaire, au nerf sus-orbitaire, à la région de l'œil et ensuite au dos du nez. Le malade devint comme hébété et ne pouvait se rappeler le chemin qui séparait sa maison de l'atelier où il travaillait ; il descendait la rue en chancelant comme un homme ivre. Sa mémoire est fortement atteinte et lui fait défaut, principalement en ce qui concerne la dernière quinzaine. Il souffre de névralgie de toutes les branches de la cinquième paire, avec des paroxysmes de douleurs extrêmement fortes et contre lesquelles son médecin lui ordonna de l'opium et de la morphine à des doses croissantes. Mon collègue, M. Allchin, appelé en consultation trois semaines après le début de l'affection, préconisa à son tour le traitement par l'opium et la morphine à hautes doses.

Le malade alla un peu mieux, mais la douleur l'empêchait encore de dormir la nuit, et il ne pouvait concentrer son attention sur quoi que ce fût. Toujours très surexcité, il avait recours à l'opium et à la morphine lorsque les douleurs étaient par trop violentes. Tel était son état au mois de septembre, cinq mois après le début de l'affection, et le Dr Allchin m'appela en consultation pour trancher la question d'une intervention chirurgicale. L'hyperesthésie de la muqueuse nasale était si grande qu'on ne pouvait introduire un spéculum qu'après une injection de morphine. L'intérieur de la fosse nasale gauche ne présentait rien d'anormal. Les attouchements de la muqueuse avec une sonde boutonnée ne provoquaient aucun réflexe, sauf en un point localisé à la partie antérieure du cornet moyen gauche : en ce point, le contact de la sonde provoquait une douleur et des démangeaisons analogues à celles que le malade éprouvait jusque-là. C'est seulement après avoir touché le cornet moyen avec une solution de cocaïne à 20 % qu'on put éviter l'apparition de ces symptômes.

On ne trouva aucune autre lésion, aucune affection des sinus accessoires. On fit l'extraction de quelques dents, ce qui ne procura au malade aucun soulagement. Nous pensâmes alors, M. Allchin et moi, que, la névralgie étant consécutive à l'influenza, on pouvait espérer qu'elle disparaîtrait avec le temps et qu'il n'y avait pas lieu, quant à présent, de pratiquer la

résection des trois racines du trijumeau ou du ganglion de Gasser. J'ai proposé d'essayer l'amputation du cornet moyen pour la même raison pour laquelle on extrait une dent particulièrement sensible, dans l'espoir de soulager ainsi les douleurs névralgiques. J'ai donc extirpé tout le cornet moyen en enlevant en même temps la portion antérieure du cornet inférieur. Je ne trouvai rien d'anormal dans les tissus enlevés qui n'étaient pas en contact avec la cloison. Depuis cette opération le malade n'a jamais éprouvé de douleurs ni réclamé des narcotiques. Il dort bien, vaque à ses affaires depuis trois mois, et il a recouvré sa mémoire. Cependant, de temps à autre, il éprouve encore des démangeaisons au niveau des branches de terminaison du trijumeau à la face. Ceci l'ennuie et le porte à se gratter, sans toutefois le distraire de son travail. Cette sensation est plus forte le jour et elle disparaît lorsque le malade est couché, alors qu'auparavant la station couchée provoquait une exacerbation de la douleur. L'intérieur de la fosse nasale est toujours hyperesthésié, de sorte que le malade éternue facilement, mais les attouchements ne déterminent plus ni douleurs ni démangeaisons. J'ai dit au malade que ces derniers disparaîtraient avec le temps, mais je serais bien aise de trouver un moyen capable d'en hâter la disparition.

M. Cresswell Baber rappelle l'usage du sel ordinaire comme poudre à priser dans la névralgie faciale et recommande l'emploi du galvanocautère lorsqu'on arrive à découvrir dans la muqueuse nasale des points particulièrement sensibles.

M. Spicer dit que le calibre des fosses nasales chez le malade en question est encore insuffisant et qu'il existe ce qu'on appelle une « rhinite par épuisement » *(exhaustio rhinitis)*; il recommande l'usage de dilatateurs contre la rhinite chronique et l'ablation du petit éperon qui s'y trouve.

M. Saint-Clair Thomson dit que ce cas confirme ce qu'il a dit ailleurs, à savoir que toutes les fois qu'on se trouve en présence d'une névralgie du trijumeau, il faut, avant d'entreprendre une ·ention chirurgicale, examiner minutieusement la cavité : et les sinus accessoires. Il connaît des cas où fut pratiquée ion du ganglion de Gasser, opération difficile, dangereuse, nt souvent des résultats très peu satisfaisants, et où l'on n'a nas eu l'idée d'examiner les fosses nasales. Entre autres cas

de névralgies du trijumeau guéris par un traitement intra-nasal, il cite celui d'un confrère qui, s'étant adressé à un neurologiste très distingué, fut définitivement adressé par celui-ci à M. Thomson. Le malade était convaincu qu'il souffrait des suites d'une *fièvre cérébrale,* consécutive elle-même à la malaria qu'il avait contractée pendant son séjour dans les pays tropicaux, et il trouvait bizarre l'idée de se mettre entre les mains d'un rhinologiste. Il dut cependant se rendre à l'évidence lorsque la ponction exploratrice donna issue à une grande quantité de pus fétide et qu'il vit ses douleurs névralgiques diminuer grâce au drainage de la cavité.

M. Wyatt Wingrave. — **Cartilage sous-pharyngé de l'amygdale** *(Sulpharyngeal cartilage of the tonsil).*

L'auteur présente des coupes microscopiques de l'amygdale montrant de petits îlots de cartilage hyalin, restes du cartilage sous-pharyngé qui est lui-même un rudiment du troisième arc viscéral.

Le cartilage était englobé dans le tissu connectif de la loge de l'amygdale; mais, d'après Mac Alister, il est généralement situé sous la muqueuse, à la partie inférieure de l'amygdale à laquelle il est souvent attaché.

Il a observé ce phénomène dans 3 cas sur 200 qu'il avait examinés.

Herbert Tilley. — **Présentation du larynx d'un malade qui fut lui-même présenté à la séance du 10 novembre 1897** *(Larynx of patient shown at meeting held november 10th 1897).*

Le malade est mort, très peu de temps après cette séance au milieu d'une fièvre intense, avec délire et céphalée intense. Seuls le larynx et le cerveau ont pu être examinés. La base du cerveau notamment présentait tous les signes d'une méningite.

Quant au larynx, il existait une ulcération superficielle très étendue de la corde vocale et de l'apophyse vocale droites; la corde gauche était intacte. La muqueuse du cartilage aryténoïde droit présentait un trajet fistuleux assez large et le cartilage lui-même paraissait dénudé au fond de ce trajet. Pendant la vie, la corde vocale droite se montrait complè-

tement immobile pendant la phonation; il existait un ganglion engorgé dans la région sous-maxillaire droite, et une masse d'apparence grisâtre se trouvait située sur la corde vocale droite qu'elle cachait en partie. L'opinion unanime était alors qu'il s'agissait d'une affection maligne, mais l'auteur croit que la marche ultérieure de l'affection en indiquait plutôt la nature tuberculeuse, et il a pris l'initiative d'adresser la tumeur au Comité des tumeurs morbides pour y être l'objet d'un examen complet.

M. Furniss Potter. — **Affection maligne du larynx** *(Case of malignant disease of larynx).*

Il s'agissait d'un malade de soixante-quatre ans, atteint d'enrouement depuis neuf semaines, mais d'une santé générale assez bonne. A l'examen du larynx, on trouve le côté gauche occupé par une infiltration étendue englobant la région aryténoïdienne, la bande ventriculaire et le pli ary-épiglottique; la corde vocale gauche était invisible, et l'articulation crico-aryténoïdienne fixe et immobile. Pas d'antécédents syphilitiques; le malade n'accusait pas de douleurs, sauf, de temps à autre, des élancements vers l'aisselle gauche; pas de dysphagie, légère dyspnée de temps en temps. On prescrivit au malade de l'iodure de potassium à haute dose, mais à l'heure qu'il est aucune amélioration n'est encore à constater.

M. Bronner. — **Papillome du larynx** *(Papilloma of larynx).*

L'auteur montre un grand nombre de papillomes provenant d'un larynx d'homme âgé de quarante-huit ans et enlevés le 13 décembre 1897. Avant cette époque, on avait enlevé à plusieurs reprises quelques-unes de ces petites tumeurs, la dernière fois en mars 1897. On avait essayé les moyens locaux et internes les plus variés.

Le 13 décembre dernier, le malade, se trouvant en chemin er, eut un violent accès de dyspnée et resta pendant que temps sans connaissance(?). M. Bronner demande de ses collègues sur la conduite à tenir dans ce cas : il pratiquer la laryngotomie ou la trachéotomie, ou bien

se contenter d'intervenir de temps en temps par les voies naturelles?

MM. Butlin et F. Semon croient que la thyro-chondrotomie ne présenterait aucune garantie contre la récidive et pourrait provoquer des complications désagréables.

M. Spencer croit que la crico-trachéotomie pourrait faciliter l'ablation complète des tumeurs.

M. Symonds. — **Paralysie récurrentielle complète** *(Complete recurrent paralysis).*

Le malade est âgé de soixante et un ans. Sa corde vocale gauche se trouve dans la position cadavérique. Il existe un rétrécissement de l'œsophage à la distance de 12 pouces et demi à partir des dents; il existe de la dysphagie datant de neuf mois et de l'aphonie qui remonte à quatre mois. Le malade a été vu pour la première fois, il y a deux mois, et son état était identique à celui qu'il présente aujourd'hui. Le cas est présenté pour montrer une paralysie du muscle latéral ayant suivi celle du crico-aryténoïdien postérieur. La paralysie de ce dernier muscle paraît, en effet, avoir ouvert la scène. Le malade est incapable de prononcer une phrase plus ou moins longue et montre bien son larynx.

M. F. Semon n'admet pas qu'il s'agisse là d'une paralysie des adducteurs et espère que son ami Symonds finira par changer le titre de sa communication. On entend par paralysie des adducteurs l'impossibilité d'amener en dedans une des cordes vocales pendant l'acte de phonation, tandis que cette même corde se porte très bien en dehors dans l'inspiration profonde. Dans le cas présent, la corde vocale est immobile dans une position intermédiaire entre celle de la phonation et celle que l'on appelle position cadavérique. Je proteste contre le titre de la communication qui peut prêter à des erreurs et des abus. Mais à propos de ce cas individuel et de beaucoup d'autres, une question plus importante surgit, question que l'orateur voudrait soumettre à la Société : ne serait-il pas temps de supprimer les expressions « paralysie adductrice » et « paralysie abductrice »? Ces expressions sont sans doute commodes, mais une sorte de fatalité qui semble attachée à elles, fait qu'elles donnent souvent lieu à des malentendus et à des interprétations erronées de la pensée des auteurs. Je possède sous ce rapport une

expérience personnelle. En Allemagne, ces deux expressions ont presque complètement disparu, grâce aux efforts de M. Moritz Schmidt. Si les mots « dilatateurs et constricteurs de la glotte » semblent peu scientifiques, pourquoi ne pas dire simplement : paralysie du crico-aryténoïdien postérieur, latéral, etc.?

M. Symonds. — **Ablation d'une moitié du larynx** *(Removal of half the larynx).*

M. S... a été présenté à la Société en février 1897 ayant la corde vocale droite complètement immobile. Le diagnostic porté était : carcinome au début. L'opinion générale à cette époque était en faveur de la tuberculose. Un ganglion apparut bientôt et fut enlevé peu après. Il avait augmenté avec une grande rapidité et était déjà en voie de ramollissement. La moitié du larynx fut enlevée le 20 avril. Le malade est présenté de nouveau, non pour montrer les résultats de l'opération, mais parce que l'auteur croyait que ses collègues seraient curieux d'avoir une idée de l'évolution de l'affection. Actuellement, le malade peut vaquer à ses occupations et possède une voix convenable.

M. Symonds. — **Carcinome sous-glottique?** *(Subglottic carcinoma?)*

Le malade, âgé de cinquante-cinq ans, était enroué depuis six mois. Il se présenta au mois de décembre à Guy's Hospital avec une sténose grave du larynx. Les deux cordes étaient immobiles et visibles; la fente glottique était centrale et de forme elliptique; la corde gauche paraissait légèrement repoussée en haut. Les aryténoïdes étaient immobiles. La trachéotomie devenue nécessaire fut pratiquée le 1er janvier. Au point de vue du diagnostic on hésitait entre une tumeur maligne et une périchondrite syphilitique. Il n'y avait pas de solution de continuité à la surface, mais une expectoration très abondante. Le malade était alors dans un état assez grave. M. Symonds croit qu'il s'agissait là d'un carcinome sous-
ue et il demande à ce sujet l'avis de ses collègues.

e. — A l'examen pratiqué il y a trois jours, alors que la
nication ci-dessus était déjà écrite, M. Symonds constata
dications assez importantes. Le côté gauche était

devenu plus proéminent, et il existait un rebord blanchâtre le long de la corde vocale gauche, ce qui semble indiquer une affection maligne.

Le 7 janvier, M. Symonds envoya une note pour dire que tout l'intérieur du larynx est devenu tuméfié, qu'une masse papillaire blanchâtre existait au niveau de la corde vocale gauche, ce qui ne laisse plus de doute sur la nature maligne de l'affection. La santé générale est très mauvaise.

M. Watson Williams. — **Ostéite proliférante** *(Formative osteitis).*

L'auteur présente la cloison nasale, une portion de l'os frontal et l'os malaire gauche d'un homme âgé de quarante-six ans sans antécédents syphilitiques ou autres capables d'expliquer l'affection actuelle.

Examen microscopique. — Le malade présente des épaissements osseux larges et mous de chaque côté du nez, et une bosselure plus grande sur l'os frontal gauche. En enlevant le crâne on trouve, au-dessus du lobe frontal, du pus entre la dure-mère et l'os. Ce pus semblait provenir du sinus frontal qui en était rempli. Le sinus frontal droit était oblitéré par du tissu osseux mou de nouvelle formation. Le corps pituitaire avait son volume normal.

Les sinus sphénoïdaux et les cellules ethmoïdales étaient complètement oblitérés par du tissu osseux friable. La fosse nasale gauche était obstruée par la production osseuse siégeant sur la cloison. Les sinus maxillaires étaient probablement oblitérés à leur tour par du tissu osseux. A la face, les néoproductions osseuses siégeaient sur l'os malaire et la partie supérieure du maxillaire supérieur. Rien d'anormal du côté des autres organes; le reste du squelette osseux était également normal.

Lambert Lack. — **Spasme clonique du pharynx** *(Case of clonic spasm of pharynx).*

Il s'agit d'une fille âgée de dix-neuf ans dont le pharynx présentait le phénomène curieux suivant : la paroi postérieure paraissait animée d'un mouvement spasmodique de telle sorte qu'elle se trouvait alternativement attirée vers le côté gauche

et puis relâchée. Ce mouvement ressemblait au nystagmus. De temps en temps le voile du palais exécutait des mouvements analogues. Le larynx est sain, ses muscles ne présentent pas de contractions spasmodiques. La malade a une légère rhinite chronique, un tempérament très peu nerveux et une excellente santé générale. Ce spasme put être constaté tous les jours pendant deux mois, mais il est peu probable qu'il persiste encore longtemps et qu'il donne lieu à quelques symptômes sérieux.

Le cas ressemble à celui présenté à la dernière séance par M. Bond, et l'auteur espère que d'autres confrères rechercheront de leur côté ce phénomène curieux et rare, ce qui pourra contribuer à nous fixer sur son étiologie et sur les conditions pathologiques qui l'accompagnent. TRIVAS.

BIBLIOGRAPHIE

Encyclopédie des Aide-Mémoire (Coll. LÉAUTÉ).

Cette encyclopédie vient de terminer la publication de l'ouvrage du Dr Pierre Bonnier sur l'*Oreille*, en cinq volumes, dans lesquels la matière otologique est ainsi divisée :

I. *Organogénie. Anatomie.* — II. *Physiogénie. Mécanisme. Le fonctionnement.* — III. *Les fonctions.* — IV. *Symptomatologie.* — V. *Pathologie.*

I. La première partie comprend l'*Organogénie*, c'est-à-dire le développement de l'appareil auriculaire étudié non seulement chez l'homme, où l'évolution ontogénique est souvent par trop condensée, mais chez le vertébré, en général, de façon à rendre aussi explicite que possible la succession des phases embryogéniques. L'auteur y résume les travaux les plus récents et les plus spéciaux sur l'origine de l'appareil labyrinthique et sa signification en tant qu'organe de la ligne rale, s'appuyant sur les ouvrages de Béard, Allis, H. Ayers, rturg, Houssay, etc. Il expose l'interprétation phylogénéue de toutes les parties de l'oreille, particulièrement du sac lu canal endolymphatiques, de toutes les formations tecto-

riales et une théorie personnelle de la valeur morphologique de la membrane de Corti; il établit, en outre, l'homologation morphogénique des récipients labyrinthiques et endocraniens et des différents organes qu'ils renferment, etc.

L'anatomie descriptive expose rapidement et nettement les parties les plus généralement connues de la structure de l'oreille et remplace le plus possible les descriptions par la reproduction de pièces et de coupes originales. Le chapitre le plus important est celui du nerf labyrinthique et de ses centres; l'auteur insiste sur l'homologation de ce nerf avec les racines spinales postérieures; il étudie ses formations neurales et ses formations médullaires, ses noyaux, leurs nombreuses et si remarquables connexions résumées en un schéma général, et enfin leurs centres corticaux, la première temporale et la pariétale ascendante. Ce volume d'anatomie contient un grand nombre de figures.

II. Les deux volumes de *Physiogénie* sont précédés d'une préface de M. le prof. S. Giard, et contiennent l'exposé d'une théorie absolument personnelle et originale du fonctionnement et des fonctions des appareils auriculaires et des organes précurseurs de l'oreille depuis les êtres les plus primitifs jusqu'à l'homme. L'auteur y part de la tactilité épidermique, chez les premiers invertébrés et étudie successivement les dérivés de cette tactilité dont l'oreille va se faire peu à peu l'organe propre. Ces dérivés constituent six fonctions fondamentales qui se développent successivement. Le *toucher* proprement dit est la perception d'une variation de pression déterminant la sensation de contact. Si le milieu en contact est solide et que la variation de pression est périodique, il y a perception *sismesthésique*. Si ces variations de pression proviennent d'un milieu fluide, sans périodicité rythmique, il y a perception *baresthésique;* si elles sont périodiques, il y a sensation *seisesthésique*, d'où dérivera chez les vertébrés supérieurs la sensation auditive. Cette tactilité localise à l'extérieur l'origine des variations de pression et oriente leur direction d'incidence, c'est l'*orientation objective*, qui permet à l'individu d'orienter son milieu par rapport à lui; la même opération renversée lui permet de s'orienter lui-même dans son

milieu, c'est l'*orientation subjective indirecte*. Mais dès les premières formations sensorielles, l'animal est doué d'organes qui lui révèlent directement ses attitudes, variations d'attitudes et déplacements; c'est l'*orientation subjective directe*, qui apparaît avec la tactilité elle-même et acquiert par la suite une merveilleuse délicatesse d'analyse que nous trouvons si évidente dans l'appareil ampullaire des canaux semi-circulaires.

Cette série d'appropriations fonctionnelles est étudiée par Bonnier, à travers la série animale, tout d'abord dans les *organes marginaux* des premiers cœlentérés, si extraordinaires dans leurs multiples perfectionnements, puis dans les *organe centraux* des nécrophores, puis dans la suite des *organes otocystiques* si proches des formations labyrinthiques, puis dans les *organes latéraux* des poissons et amphibiens, organes dont la physiologie était peu connue, et qui, comme le montre l'auteur, sont les ancêtres directs, tant au point de vue phylogénique et embryogénique qu'au point de vue physiologique, *des organes labyrinthiques* des vertébrés. Ceux-ci sont étudiés groupe par groupe jusqu'à l'homme. Les papilles successivement dérivées de la macule primitive sont analysées au point de vue de la morphologie comparée et de l'appropriation fonctionnelle. La théorie de la signification de la membrane de Corti semble définitive.

Une deuxième partie analyse pièce par pièce le fonctionnement de la machine auriculaire de dehors en dedans; elle est originale en presque tous ses points, surtout en ce qui concerne le fonctionnement intime des récipients, tympan membraneux et formations papillaires de l'oreille interne.

III. Ce troisième volume étudie les *fonctions* de l'oreille, tant au point de vue historique et critique qu'à celui de la description physiologiqne des fonctions et de leurs rapports avec la physiologie en général et avec la clinique. Ces fonctions reconnues comme propres à l'oreille sont les suivantes : 1° l'*orientation subjective directe*, *sens ampullaire*, étudiée ses rapports avec le sens des attitudes, la motricité et uilibration; 2° les fonctions *manoesthésiques;* 3° les fonc- s *baresthésiques;* 4° les fonctions *sismesthésiques;* 5° les -tions *baisesthésiques;* 6° l'*orientation auriculaire objec-*

tive; 7° l'*orientation subjective indirecte;* 8° les fonctions *auditives,* avec la réfutation des théories de Helmholtz et de celle plus récente de Hurst, une théorie de la gamme tonale et de sa formation physiologique. Ce volume se termine par une étude très complète de tous les réflexes intrinsèques et extrinsèques de l'oreille.

IV. Le quatrième volume est consacré à la *symptomatologie* générale. L'auteur s'y est presque exclusivement attaché à la définition et à l'interprétation des signes de troubles fonctionnels et particulièrement à ce qui concerne la pathologie interne de l'oreille, étudiant d'abord les procédés d'examen fonctionnel et faisant le procès des épreuves cliniques classiques. Les diverses fonctions de l'oreille sont passées en revue et chacun des symptômes est cliniquement décrit pour être, dans la seconde partie, analysé et expliqué physiologiquement dans les mécanismes multiples et complexes de sa production.

V. Dans ce dernier volume de *pathologie* générale, la pathologie externe, si connue, est également laissée au second plan pour faire la plus grande place à la pathologie du labyrinthe et des centres labyrinthiques. L'ouvrage comprend d'abord l'étude des agents pathogènes, puis celle des processus morbides par nature et par régions. L'ouvrage se termine par l'examen des affections labyrinthiques dans leurs rapports, d'abord avec les divers appareils organiques, circulatoire, respiratoire, digestif, etc., et ensuite avec les maladies générales. Le plus important chapitre est celui du tabes labyrinthique.

En résumé, ce travail sur l'oreille n'a rien d'un *Manuel,* mais il constitue une étude très approfondie de l'appareil auriculaire avant tout au point de vue biologique; il renferme une théorie anatomique telle que permettent de la concevoir les travaux d'embryogénie et d'anatomie comparée les plus récents et les plus avancés, une théorie absolument personnelle et originale de l'audition, et un exposé des autres fonctions auriculaires si importantes à connaître, que l'auteur définit, explique et poursuit tant chez l'homme que dans toute la série animale; une définition du *sens des attitudes,* enfin des vues intéressantes sur la symptomatologie critique et la pathologie générale de l'oreille.

B.

REVUE GÉNÉRALE ET ANALYSES

BOUCHE ET PHARYNX BUCCAL

Tumeur érectile de la langue. Guérison spontanée, par M. le Dr DE MOLÈNES.

L'auteur a eu l'occasion d'observer, au mois de mai 1895, une petite fillette de trois semaines, ne présentant aucune tare héréditaire, et atteinte d'une procidence de la langue. En l'examinant avec soin, il reconnut que cette procidence était occasionnée par une tumeur érectile, d'aspect extérieur violacé, située à la face inférieure de la langue. Cette tumeur était en partie réductible à la pression et n'empêchait pas l'allaitement. Elle occupait bien exactement les vaisseaux propres de l'organe.

En raison de l'âge de l'enfant, l'auteur ne put songer à pratiquer une ponction ou à tenter un examen biopsique. Il se contenta de s'assurer que la tétée se faisait d'une façon à peu près normale et d'exhorter la mère à la patience.

L'enfant augmentait de poids et ne paraissait pas souffrir de son infirmité. La dentition survint heureusement très tard et le bébé fut surveillé avec soin.

A l'âge de six mois et demi, sa tumeur avait diminué de moitié; la coloration en était moins foncée, la consistance plus dure; les battements en avaient disparu.

A huit mois, le prolapsus avait complètement disparu.

L'enfant fut ramené à l'auteur à l'âge de trois ans seulement. Bien que la langue soit restée un peu plus grosse que normalement, elle est néanmoins très mobile. Il ne reste de la tumeur qu'une petite bosselure assez manifeste, peu saillante, étalée, non animée de battements. (*Presse méd.*, n° 44, 25 mai 1898.)

Dr BRINDEL.

NEZ ET PHARYNX NASAL

l'ablation chirurgicale de fibromes de la base du ne *(Die operative Entfernung der Fibrome der Schädelbasis)*, le Dr Max JORDAN.

appé de l'insuffisance de tous les procédés opératoires nisés jusqu'ici en ce qui concerne l'ablation des fibromes

de la base du crâne, autrement dit des polypes naso-pharyngiens, l'auteur imagina une méthode qui mettant presque complètement à nu le champ opératoire, permet d'enlever jusqu'aux moindres parties de la tumeur, ce qui prévient la récidive considérée jusqu'ici comme fatale et inévitable.

Son procédé consiste dans le détachement temporaire du nez et du maxillaire supérieur. Voici d'ailleurs la description de ce procédé : il s'agissait d'abord d'un malade qui avait déjà subi l'opération au moyen du détachement du nez seul. Il existait une surface granuleuse le long du bord gauche du nez. De ce bord deux incisions furent pratiquées, dont une supérieure vers l'angle interne de l'œil droit, une inférieure vers l'aile droite du nez. On détache en bas l'épine nasale antérieure et on coupe la cloison cartilagineuse au moyen de ciseaux ; en haut, on sépare l'os nasal de ses connexions avec l'os frontal et on détache la cloison osseuse au moyen d'une incision dirigée en bas et en arrière. On détache ensuite l'os nasal droit du maxillaire supérieur droit, et tout le nez put être récliné à droite. Les deux incisions horizontales précédentes furent prolongées à gauche sur une distance de 4 centimètres, dont l'inférieure mit à nu le maxillaire inférieur qui fut détaché de ses connexions au moyen d'une scie passée dans l'orifice pyriforme. L'incision supérieure fut dirigée le long du rebord orbitaire jusqu'à l'apophyse frontale de l'os jugulaire, et, après avoir soulevé le globe oculaire et détaché le périoste, on mit à nu le plancher de l'orbite qui fut trépané, tout en ménageant le conduit naso-lacrymal. On coupa ensuite l'apophyse frontale de l'os jugulaire au moyen d'une scie passée dans la fissure orbitaire inférieure, et le maxillaire supérieur ne restait plus attaché que par l'arcade jugulaire qui fut coupée à son tour. Le maxillaire tout entier fut alors récliné à gauche.

Tout le naso-pharynx se trouvant alors à ciel ouvert, on enleva toute la tumeur avec le périoste de la base du crâne. L'hémorragie fut grave, mais put être arrêtée par le tamponnement. Le nez et le maxillaire furent remis en place et un bout de la bande de gaze iodoformée passée par une des ouvertures nasales.

L'autre malade fut opéré par le même procédé, avec cette petite modification que le nez et le maxillaire furent détachés ensemble, en un seul temps et réclinés tous deux à gauche.

Après avoir présenté pendant leur convalescence des phénomènes assez graves et inquiétants, les deux malades ont fini par se rétablir complètement. La déformation de la face est insignifiante. Les os se sont consolidés parfaitement, et il n'existe pas de récidive. (*Münch. Medicin. Wochens.*, n° 21, 1898.)

Dr S. JANKELEVITCH.

LARYNX ET TRACHÉE

Hémiplégie droite. Aphasie motrice. Paralysie des adducteurs du larynx *(Rechtsseitige Hemiplegie. Motorische Aphasie. Lähmung der Kehlkopfadductoren)*, par le Dr UCHERMANN.

Alors que la possibilité de paralysies laryngées d'origine corticale est admise, en tant qu'il s'agit d'une lésion qui atteint les deux hémisphères, on admet moins facilement qu'une lésion d'un seul hémisphère puisse déterminer une paralysie bilatérale du larynx. La question, en somme, se réduit à ceci : une affection de l'hémisphère gauche peut-elle déterminer une paralysie des deux adducteurs? Rien de plus possible. La phonation étant chez l'homme étroitement liée à la parole, on peut se figurer que le centre de la phonation est unilatéral comme celui du langage articulé (c'est-à-dire gauche), de sorte que le centre opposé n'a qu'une importance secondaire.

Le cas suivant semble plaider en faveur de cette hypothèse : il s'agit d'un malade, âgé de trente-cinq ans, à antécédents syphilitiques. Attaque d'apoplexie il y a quatre ans, suivie d'hémiplégie droite et de perte de la voix. La voix est revenue au bout de huit jours. Après une grande fatigue, le malade eut une nouvelle attaque d'apoplexie, à la suite de laquelle la paralysie est devenue plus prononcée. Il est depuis lors muet.

État actuel. — Paralysie de la jambe et du bras droits. Il [illegible]it de la paralysie faciale qui n'existe plus. Sensibilité [illegible]ée normale. La langue tirée dehors se tient droite. Le [illegible]e du palais est un peu flasque. Les cordes vocales occupent [illegible]ition qu'elles ont dans l'inspiration (la glotte forme un [illegible]ne) restent immobiles à l'intonation, se meuvent un

peu à l'expiration forte, à l'attouchement avec la sonde (réflexe) et à la toux. Le reste du larynx est normal. Le malade ne peut pas écrire de la main gauche (agraphie); il est très affaibli, mais conserve toute sa connaissance; il entend et comprend tout ce qu'on lui lit ou ce qu'il lit lui-même, mais se fatigue rapidement. (*Archiv f. Laryngol.*, VII, 2-3.)

Dr S. JANKELEVITCH.

Cancer de l'œsophage avec tumeurs secondaires ayant perforé la trachée et l'artère sous-clavière droite (*Cancer of œsophagus with secondary growths perforating the trachea and the right subclavian artery*), par le Dr J.-W. MOORE.

L'intérêt de ce cas consiste en ce que le malade, sans la moindre apparence de cachexie cancéreuse, présentait, au contraire, une foule de symptômes qui pouvaient être mis sur le compte d'un anévrisme de l'aorte. Il existait, en effet, du stridor laryngé avec paralysie de la corde vocale gauche, ce qui pouvait être déterminé par une compression du nerf récurrent gauche; la dysphagie pouvait être attribuée à une compression de l'œsophage; le catarrhe bronchique et la dyspnée à une compression de la bronche gauche; la respiration fétide et l'expectoration à une compression des vaisseaux nourriciers du poumon gauche.

Il est vrai que les signes physiques d'un anévrisme de l'aorte faisaient défaut. Mais on sait que si les anévrismes de l'aorte ascendante se manifestent toujours par des signes physiques, ceux de l'aorte transverse se manifestent le plus souvent par des symptômes.

L'autopsie du malade a montré qu'il y avait erreur de diagnostic et qu'il s'agissait, en réalité, d'un cancer de l'œsophage avec tumeurs secondaires ayant perforé la trachée et l'artère sous-clavière droite. (*Dublin Journ. of med. science*, mai 1898.)

Dr S. JANKELEVITCH.

OREILLES

Les abcès du cou consécutifs aux lésions de l'oreille, par le Dr G. LAURENS.

Après Hamon du Fougeray, Broca, Collinet et, tout récemment encore, Mignon, M. Laurens s'occupe de la question toute

d'actualité des abcès du cou consécutifs aux lésions de l'oreille. Comme les auteurs précédents et en particulier Hamon du Fougeray et Collinet, il reconnaît à ces collections purulentes une triple pathogénie :

α. Abcès d'origine ganglionnaire;

β. Abcès d'origine veineuse;

γ. Abcès de continuité et de contiguïté.

Tantôt le pus n'est séparé de l'extérieur que par l'enveloppe cutanée, tantôt il est renfermé dans la loge du muscle sterno-cléido-mastoïdien, tantôt enfin il est plus profond et occupe le voisinage des gros vaisseaux d'où il procède.

Quand on s'est assuré de la relation qui existe entre l'affection auriculaire et la collection purulente du cou, il y a lieu de s'attaquer d'abord à la cause primordiale, c'est-à-dire l'otorrhée ou la mastoïdite qui en est la conséquence et qui a été elle-même la cause seconde de l'abcès cervical.

On ouvre ensuite ce dernier foyer, et la guérison n'est obtenue que grâce à cette double intervention, qui gagne beaucoup à être aussi précoce que possible. (*Presse méd.*, n° 47, 4 juin 1898.)

Dr Brindel

De l'excitabilité réflexe du muscle tenseur du tympan par les ondes auditives et de son importance pour l'ouïe (*Ueber die Reflex Erregbarkeit des Musculus tensor tympani durch Schalwellen und hiere Bedeutung für den Hörtät*), par le Dr Ostmann.

Le muscle tenseur du tympan est un organe protecteur de l'oreille :

1° A l'état de repos, ce muscle, sans empêcher les vibrations ondulatoires des osselets, en diminue l'amplitude de façon à rendre insensible la perception des irritations sensorielles. Cette action du muscle suffit encore pour des amplitudes relativement grandes et fait ainsi partie de l'action de l'appareil de transmission tout entier.

Le même muscle empêche les mouvements exagérés du marteau et du tympan vers l'extérieur. Il agit en outre comme agoniste du muscle de l'étrier en ce sens que son action nécessaire pour le fonctionnement normal de ce muscle.

A l'état de contraction, le muscle de l'étrier protège oreille en rendant plus difficile la transmission des vibrations

ondulatoires à travers l'appareil de transmission. La contraction de ce muscle est produite par voie réflexe le plus souvent par des bruits intensifs de nature particulière, plus rarement par des sons aigus d'une grande intensité. La nature particulière des bruits consisterait, d'après Helmholtz, en ce qu'ils excitent à la fois un très grand nombre de terminaisons nerveuses, et possèdent ainsi un pouvoir d'excitation extrêmement prononcé. (Tirage à part de l'*Archiv f. Physiol.*, 1898.)

Dr S. JANKELEVITCH.

NOUVELLES

Association de la Presse médicale française. — *Secrétariat général :* 93, boulevard Saint-Germain, Paris.

EXPOSITION INTERNATIONALE DE 1900. — *Visite des chantiers.* — Le secrétaire général de l'*Association de la Presse médicale* avait demandé à M. le Commissaire général de l'Exposition de 1900 :

1° De délivrer, aussitôt que faire se pourrait, des cartes d'entrée sur les chantiers de l'Exposition, aux membres de l'Association de la Presse médicale qui en feraient la demande expresse;

2° De délivrer, dès l'ouverture de l'Exposition de 1900, des cartes d'entrée à l'Exposition à tous les membres de cette Association;

3° De vouloir bien réserver à la dite Association un local spécial dans l'enceinte de l'Exposition, soit au Pavillon de la Presse, soit dans le Palais du Congrès, local où elle pourrait recevoir les médecins et savants étrangers.

M. le Commissaire général, par l'entremise de M. Gilles de la Tourette, médecin en chef de l'Exposition, a répondu au Président, M. le Dr Cornil :

1° M. le Secrétaire de l'*Association* enverra au Commissariat général la liste des membres de l'Association. — Ceux d'entre eux qui seraient désireux de visiter les chantiers, voudront bien se rendre au Commissariat, où M. le Secrétaire général leur délivrera un permis de visiter. Munis de ce permis, ils se présenteront à l'un des postes médicaux de l'Exposition, où le médecin en chef mettra à leur disposition un interne pour la visite des Chantiers.

Le permis de visiter ne sera valable que pour la journée.

2° En ce qui concerne les autres questions, il sera répondu lors de l'attribution générale des cartes d'entrée, l'Exposition étant ouverte, et lorsque la distribution des locaux du Palais des Congrès aura été faite.

Le Secrétaire général,

Marcel BAUDOUIN.

Bordeaux. — Imp. G. GOUNOUILHOU, rue Guiraude, 11.

19e ANNÉE. N° 32. 6 AOUT 1898.

REVUE HEBDOMADAIRE
DE
LARYNGOLOGIE, D'OTOLOGIE
ET DE RHINOLOGIE

L'ÉVIDEMENT PÉTRO-MASTOÏDIEN

NOUVEAU TRAITEMENT CHIRURGICAL DE L'OTITE MOYENNE CHRONIQUE SÈCHE

DE QUELQUES CONSIDÉRATIONS PHYSIOLOGIQUES DE L'APPAREIL TYMPANO-MASTOÏDIEN ET INDICATIONS DE L'INTERVENTION[1]

Par le Dr **Aristide MALHERBE**

Je vous demande la permission de préciser, autant que faire se peut, certains points relatifs à l'intervention que j'ai préconisée sous le nom d'*évidement pétro-mastoïdien* et qui a pour but, sinon de guérir complètement, du moins d'améliorer dans une très large mesure cette pénible affection, contre laquelle toutes les ressources de l'art ont été jusqu'à présent employées sans grand succès : j'ai nommé l'otite moyenne chronique sèche.

Vous savez en quoi consiste cette intervention, je n'y reviendrai donc pas ; je veux vous parler seulement aujourd'hui de quelques considérations sur les fonctions de l'appareil tympano-mastoïdien et des indications de l'intervention.

[illegible]ommence par vous déclarer bien haut que je ne crois [illegible]us les cas de surdité chronique soient justiciables

[1] [illegible]vail communiqué à la Société française de laryngologie, [illegible]8

de cette intervention chirurgicale, et cela pour les raisons que je vais essayer d'exposer devant vous.

On connaît, sous le rapport de la vitesse des ondes sonores, les limites naturelles de l'activité de l'oreille; cet organe est constitué pour percevoir des vibrations variant de 32 à 76,000 par seconde; en-deçà et au delà, c'est le silence, la fonction cesse.

La zone de silence s'accroît par l'effet des altérations morbides. C'est tantôt pour les sons bas, tantôt pour les sons élevés, que les aptitudes naturelles ont baissé et qu'il y a rétrécissement du champ de l'audition.

Il faut que les vibrations des corps atteignent une certaine amplitude, une certaine intensité, pour que l'organe auditif en prenne connaissance. Il existe des vibrations muettes révélées et amplifiées par le résonateur d'Helmoltz. Les vibrations sonores se communiquent à tous les corps environnants, l'air les reçoit amplifiées ainsi et conduit à l'oreille tous ces multiples ébranlements.

Existe-t-il des limites à la portée normale de l'ouïe? C'est là une question à laquelle il est difficile de répondre, attendu qu'il existe d'innombrables variétés individuelles au point de vue de la sensibilité acoustique.

Quoi qu'il en soit, pour la voix du moins, les premiers sons qui, par l'éloignement, se perdent, sont ceux des consonnes, tandis que les voyelles se distinguent encore dans un éloignement considérable.

Les voyelles, grâce à leur timbre élevé et à la grande multiplicité de leurs harmoniques, trouvent dans l'organe auditif des conditions favorables à leur perception. Dans la parole, toutes les qualités du son varient à tous moments. Les voyelles, sons musicaux aigus, les consonnes, sons bas et silencieux, se succèdent rapidement avec des changements de tons, des modifications d'accents et de rythme qui exigent de l'organe auditif tout entier une excessive impressionnabilité. Or, les affections de l'oreille rendent plus ou

moins difficile le fonctionnement de l'appareil à ce point de vue, et quand les conditions anatomiques qui assurent sa conductibilité viennent à changer peu à peu, il arrive ceci, c'est que la conversation n'est plus possible qu'avec une seule personne, puis de très près ; enfin, la voix criée même n'est plus entendue, et le silence se fait bientôt autour du pauvre malade que son infirmité plonge ainsi dans l'isolement complet.

Dans l'otite chronique moyenne sèche et dans la plupart des lésions profondes, situées au niveau des fenêtres labyrinthiques, l'oreille devient incapable d'ouïr les sons hauts, les tons élevés.

Les lésions qui raidissent par la sclérose terminale l'appareil de transmission rendent le passage des sons graves difficile et même impossible ; mais celui des sons aigus est possible jusqu'à ce que l'induration ait envahi la paroi labyrinthique tout entière, immobilisé les fenêtres et clôturé plus ou moins le labyrinthe.

C'est pourquoi je considère absolument la disparition de l'audition des sons aigus comme impliquant un pronostic grave au sujet de l'intervention.

L'audition distincte des sons élevés est, en général, d'un bon pronostic ; c'est surtout l'affaiblissement de la sensation des sons aigus qui me paraît un signe fâcheux.

L'organe de l'ouïe est rarement envahi d'emblée par le processus morbide. La maladie, au contraire, marche par étapes, chez les jeunes sujets et surtout chez les diathésiques, scrofuleux, arthritiques, etc. Une lésion, même prononcée, permet encore un peu l'audition, mais bientôt la sclérose envahit les fenêtres labyrinthiques et la surdité irrémédiable s'établit.

ı même marche lente et fatale s'observe dans les cas de ɔtations intra-tympaniques ; la sclérose et la rétraction cèdent, à un moment donné, à ces proliférations et immoisent les osselets, et surtout l'étrier ou la fenêtre ronde.

Trop souvent alors les malades commencent à s'occuper de soigner leur oreille à un moment où la lésion est trop avancée, puisque le processus morbide a terminé pour ainsi dire son évolution.

Il n'est pas rare de rencontrer dans les otites moyennes sèches, datant de l'enfance, en plus de l'éburnation des os par l'ostéite condensante, une cavité tympanique presque réduite à sa portion tubaire et dont la partie postérieure forme une masse compacte, scléreuse, privée de vaisseaux, au milieu de laquelle les osselets sont ensevelis.

Les fenêtres labyrinthiques sont totalement couvertes et cachées. L'appareil de transmission dans ces conditions est nul.

Peut-être peut-on expliquer cette tendance remarquable de la muqueuse tympanique à l'hypertrophie et à la prolifération cellulaire par ce fait qu'à l'état fœtal et jusqu'à la naissance, la chaîne des osselets et la paroi du labyrinthe sont contenues dans un tissu cellulaire embryonnaire qui remplit toute la cavité tympanique ; la maladie rétablirait alors plus ou moins l'état fœtal.

D'autre part, ne serait-il pas possible que la surdité fût favorisée par la petitesse de la caisse ou des niches des fenêtres labyrinthiques, et par l'étroitesse de la trompe et du pharynx? Une profondeur trop considérable de la niche de la fenêtre ovale peut favoriser la production d'adhérences pathologiques. Il en est de même de l'inclinaison de la fenêtre ronde sur le plancher de la caisse, position tendant à l'horizontale et permettant à la muqueuse altérée d'agir plus directement sur elle que quand elle offre une position verticale.

Dans l'otite moyenne chronique, la membrane tympanique offre en général une opacité et une dépression qui sont bien connues. Suivant la localisation de la maladie, cette opacité est inégalement marquée dans les différents cas, et il peut arriver que la membrane, même dans le catarrhe tympanique avancé, soit à peine modifiée.

Il n'est pas rare de voir des tympans absolument translucides; mais, le plus souvent, ils sont épais et blancs et offrent l'aspect d'un verre dépoli. Outre l'épaississement fibreux, on trouve encore des calcifications ou des atrophies, ainsi que des amincissements succédant au relâchement de leur tissu.

Le degré d'enfoncement de la membrane et du marteau ne dépend pas seulement de l'intensité du catarrhe, mais de la mobilité des osselets et de l'état de contractilité du muscle du marteau.

Il en résulte que si, en présence d'une membrane très enfoncée, on peut conclure à un certain état pathologique de la caisse, sa position normale ou presque normale ne prouve pas du tout que la lésion soit peu marquée. En un mot, l'aspect seul ne permet pas d'avoir une idée sûre de l'état de la caisse : car, avec un aspect normal de la membrane, il peut exister des altérations considérables du côté des parties d'une grande importance acoustique, comme les fenêtres et la chaîne des osselets.

J'ai souvent vu, chez des malades, en comparant le degré des lésions des deux membranes, que la surdité est parfois plus marquée du côté où il paraît y avoir le moins d'altérations.

Pourquoi ces différences et pourquoi l'état de l'audition n'est-il pas toujours en rapport avec ce que l'on peut voir? C'est parce que ce qui se présente à notre vue n'est pas ce qui est le plus important pour l'audition, et que la fonction de l'ouïe dépend surtout de la localisation des lésions anatomiques. Si le processus morbide s'attaque aux fenêtres, en accolant contre elles des épaississements et des calcifications des organes et de la muqueuse de la caisse, ces lésions ont une importance bien plus considérable que celles qui siègent simplement sur la membrane tympanique et même sur le marteau.

[illegible]e y a-t-il là l'explication du peu de succès des [illegible] pratiquées sur la membrane et sur les osselets.

[illegible]ns que les vibrations imprimées à la membrane [illegible] peuvent être transmises à l'oreille interne sans

l'intermédiaire de la chaîne des osselets et que la discontinuité de cette chaîne ne produit pas une surdité complète ; mais pour que l'audition soit tout à fait normale, il est nécessaire que l'étrier soit intact et mobile dans la fenêtre ovale. Dans les cas où l'étrier est plus ou moins mobile, l'audition est plus ou moins bonne, mais n'est pas pour cela impossible, même dans le cas d'ankylose complète. Ce n'est donc pas là qu'il est nécessaire de vouloir intervenir à toutes forces, et une intervention limitée à cet osselet seul me paraît devoir être stérile : car de deux choses l'une, ou bien l'étrier est mobile, et alors il est inutile d'y toucher, ou bien il est ankylosé dans la fenêtre ovale, et toute tentative ne peut produire que la fracture de ses branches, sans modifier son état d'une façon utile.

Je suis donc porté à penser que les vibrations de la membrane du tympan arrivent à l'oreille interne aussi par d'autres voies, mais surtout par la fenêtre ovale, au moyen de l'étrier plus ou moins mobile; celui-ci les reçoit normalement de la chaîne des osselets, ou, anormalement, de l'air de la caisse, ou encore comme cela se passe après l'évidement osseux, de l'air contenu non seulement dans la caisse, mais aussi dans les cellules mastoïdiennes et surtout dans l'une de ces cellules, l'antre pétro-mastoïdien, ce qui constitue, à proprement parler, un appareil de résonance plus grand pour les sons.

Et cela me semble si vrai que, sans vouloir faire ici de l'anatomie comparée, je rappellerai que l'absence de cellules mastoïdiennes est suppléée, chez un grand nombre de mammifères, par le développement considérable de la caisse du tympan, de telle sorte qu'on trouve, chez ces vertébrés, une sorte de balancement entre la cavité tympanique et la cavité mastoïdienne.

J'ajouterai encore, ainsi que je l'ai déjà dit, que la principale cavité mastoïdienne, l'antre pétro-mastoïdien, fait véritablement partie de la cavité tympanique, constituant ce qu'on peut nommer *le système tympano-mastoïdien*.

Il me reste maintenant à essayer de tracer la conduite à tenir en présence d'un cas de surdité et à en déduire quelques indications au sujet de l'intervention opératoire.

Il est bon de ne pas négliger de pratiquer d'abord l'expérience de Rinne; on sait en quoi cela consiste, et il serait superflu d'insister. D'une manière générale, on peut dire qu'en cas de surdité, si le Rinne est positif, il n'y a pas de troubles de conductibilité des os de la tête et de l'appareil de transmission et que, par conséquent, l'oreille interne est affectée.

Au contraire, si le malade présente un Rinne négatif, c'est qu'il y a une altération de l'appareil de transmission.

Malheureusement, je le proclame tout de suite, cette méthode n'est pas infaillible, car il peut arriver qu'avec un Rinne négatif, c'est-à-dire avec la prédominance de la perception osseuse, il y ait une altération du labyrinthe.

C'est alors qu'il convient de rechercher et d'établir le rôle que joue la perception des sons aigus et graves.

Dans la surdité d'origine nerveuse, la faculté de perception pour les sons élevés diminue d'abord, tandis que les sons bas sont encore perçus.

Dans l'otite moyenne chronique sèche, au contraire, la surdité est généralement plutôt prononcée pour les sons graves, tandis qu'elle est meilleure pour les sons élevés.

Dans certaines affections du labyrinthe, cependant, la perception des sons bas peut diminuer plus rapidement que celle des sons élevés.

Néanmoins, dans la sclérose proprement dite, la diminution des sons aigus paraît être un signe que l'oreille interne commence à participer à la lésion.

La perception des sons élevés est beaucoup plus importante pour la compréhension du langage que celle des sons graves; c'est pourquoi tout individu qui entend très peu les sons élevés, bien qu'entendant assez bien les sons graves, n'aura pour la parole qu'un pouvoir auditif très restreint.

Il est donc de toute nécessité, après s'être rendu compte

qu'il s'agit d'une lésion de l'oreille moyenne, d'étudier, à l'aide de différentes sources sonores, comme l'acoumètre, les diapasons, le gong, la parole, l'acuité auditive, et de déterminer avec soin le degré de cette acuité, principalement pour la perception des sons élevés et des sons graves, puisque, d'après mes observations, le pronostic de l'intervention en dépend presque complètement.

Tous les malades dont l'acuité auditive n'a pas trop diminué pour la perception aérienne des sons à tonalité élevée doivent profiter pleinement de l'intervention et entendre aussi bien que possible. Ceux chez qui on peut constater une perception aérienne très diminuée portant surtout sur l'échelle haute, qui n'entendent plus l'acoumètre, ne pourront guère avoir qu'une amélioration en rapport avec le degré d'intégrité de leur labyrinthe.

Pour conclure et sans vouloir poser ici des règles immuables que l'expérience et les progrès dus à la connaissance plus approfondie de ces maladies peuvent modifier et étendre, je dirai :

1° L'évidement pétro-mastoïdien ne doit guère être tenté chez les vieillards ;

2° Il y aurait tout avantage à opérer de bonne heure, alors que les lésions sont encore limitées ;

3° La perception aérienne par le diapason peut ne donner aucun résultat ; mais il est nécessaire que cette abolition n'existe pas pour la perception cranienne ; en un mot, il ne faut opérer que les malades chez qui le diapason ou l'acoumètre, placés sur le crâne, sont encore nettement entendus ;

4° La diminution de la perception aérienne des sons élevés est généralement un signe pronostic fâcheux ;

5° Il ne faut pratiquer l'opération que sur une oreille à la fois ;

6° C'est toujours, à moins de contre-indications, l'orei[illegible] qui entend le plus dur que l'on doit opérer de préféren[illegible] l'expérience démontre que la surdité s'améliore, non seu[illegible] ment de ce côté, mais aussi du côté non opéré ;

SAISON D'ÉTÉ — SAISON D'HIVER

ÉTABLISSEMENTS
DE TOUT
1er Ordre

GRAND HOTEL DE LA FORÊT et D'ANGLETERRE

A. GRANER, Directeur

ARCACHON (Gironde)

Le seul Hôtel à Arcachon chauffé par l'eau chaude

BILLARD, FUMOIR, SALON de LECTURE et de CONVERSATION

OMNIBUS SPÉCIAL A LA GARE
A L'ARRIVÉE DE TOUS LES TRAINS

ÉCLAIRAGE ACÉTYLÈNE — TÉLÉPHONE

VOITURES DE PROMENADE

MAISON CORRESPONDANTE
à SALIES-DE-BÉARN (Basses-Pyrénées)

GRAND HOTEL DU PARC
Et de l'Établissement Thermal

Construit dans le Parc même et attenant à l'Établissement salin

G. GRANER, Directeur

ASCENSEUR — LUMIÈRE ÉLECTRIQUE — TÉLÉPHONE

OMNIBUS SPÉCIAL A L'ARRIVÉE DE TOUS LES TRAINS

Médication Reconstituante

TRAITEMENT par les HYPOPHOSPHITES

LE SIROP D'HYPOPHOSPHITE DE CHAUX

du Docteur CHURCHILL

Est employé dans les **Maladies de Poitrine** toujours avec le même succès. Sous son influence la toux diminue, l'appétit augmente, les forces reviennent, les sueurs nocturnes cessent et le malade jouit d'un bien-être inaccoutumé. Une grande cuillerée dans de l'eau après chaque repas.

*Les **hypophosphites** de la pharmacie Swann préparés pour ainsi dire sous les yeux du **docteur Churchill** et soumis au contrôle de son expérience journalière, offrent des garanties de pureté et d'efficacité qui sont une des conditions pour la réussite de cette importante médication.*

PRIX : **4** FRANCS LE FLACON EN FRANCE

LABORATOIRE DES HYPOPHOSPHITES

SWANN, PHARMACIEN-CHIMISTE, **12, rue Castiglione, PARIS**

BENZO-IODHYDRINE BRUEL

GRANULÉE

Est supérieure aux Iodure de Potassium et autres produits Iodés.
Pas d'Enchifrènement, pas d'Iodisme, pas d'intolérance.

Gros : G. BRUEL, Phien de 1re Clse, à Bécon-les-Bruyères (Seine), et MARCHAND, 13, Rue Grenier-St-Lazare, Paris.

DEPÔT à *Bordeaux :* Pharmacie SÉRAFON, 28, cours Tourny.

TUBERCULOSES, Affections BRONCHO-PULMONAIRES

RACHITISME — SCROFULES

SOLUTION PAUTAUBERGE

au Chlorhydro-Phosphate de Chaux créosoté.

TOLÉRANCE PARFAITE. ABSORPTION COMPLÈTE

BONS ET CONSTANTS RÉSULTATS

L. PAUTAUBERGE, 22, r. Jules-César, PARIS et tes Pharmacies.

DIABÈTE

sûrement et radicalement guéri

PAR LE

Vin Urané Pesqui

Dépôt dans toutes les Pharmacies

Le DIABÈTE, son TRAITEMENT

Brochure de 24 pages envoyée gratuitement et franco à toute personne qui en fera la demande

à **M. PESQUI**, Le Bouscat-Bordeaux

7° C'est surtout sur les sons à tonalité élevée que porte l'amélioration; les sons bas, au contraire, sont relativement peu modifiés;

8° Les bruits subjectifs disparaissent ou du moins diminuent progressivement à la suite de l'intervention.

Telles sont les quelques considérations que j'ai tenu à vous présenter aujourd'hui au sujet d'une intervention chirurgicale dont le but est sinon de guérir toujours, du moins de soulager souvent.

ANALYSE DE THÈSE

De la pharyngite catarrhale chronique hypertrophique, par le Dr Pague.

Il faut distinguer dans les pharyngites chroniques deux groupes d'affections.

Le premier comprendrait les affections limitées au tissu adénoïde et caractérisées par une réaction hypertrophique, par l'hypertrophie des deux amygdales palatines, de la pharyngienne, de la linguale, des follicules lymphatiques de la paroi postérieure du pharynx.

Dans le deuxième, pourraient être classées les manifestations diffuses de la muqueuse pharyngée; tous les éléments de la muqueuse sont intéressés dans ces affections. Ce sont : le catarrhe chronique naso-pharyngien, angine de Tornwald, le catarrhe chronique oro-pharyngien, le catarrhe pharyngo-laryngien, le catarrhe chronique cryptique ou amygdalite lacunaire.

La pharyngite catarrhale chronique comprend trois phases au point de vue de son évolution clinique : 1° phase catarrhale; 2° phase hypertrophique; 3° phase atrophique. Elle n'a été bien décrite pour la première fois que par Gellé. Ruault lui consacre un intéressant chapitre dans le *Traité de médecine* de Charcot. Bouchard, Duret et Lavraud communiquent à la Société des sciences médicales de Lille une observation intéressante d'hypertrophie diffuse. Enfin Escat, dans sa thèse inaugurale, rapporte des examens cadavériques.

Le point de départ de la pharyngite catarrhale chronique est une pharyngite catarrhale aiguë de l'enfance, de l'adolescence ou même de l'âge adulte. Des soins insuffisants, une mauvaise hygiène, un terrain défavorable, ce sont là les facteurs les plus importants de la transformation de cette affection en affection chronique. Celle-ci peut se traduire simplement par des poussées subaiguës de pharyngite sans que, dans leur intervalle, le pharynx ait pu revenir à l'état normal. Mais au lieu de s'en tenir à ce stade, la pharyngite catarrhale peut devenir hypertrophique. Pour quelles raisons? Ni l'abus du tabac, celui des boissons ou des aliments irritants ne sauraient expliquer le fait. Il faut être prédisposé, et le fait d'appartenir à une souche arthritique est une des conditions de cette prédisposition. Les troubles de la ménopause semblent avoir une influence marquée.

Voici, d'après l'auteur, comment jusqu'à un certain point pourrait être expliquée la transformation hypertrophique, transformation qui porte sur tous les tissus : muqueuse, muscle, tissu conjonctif. Beaucoup de sujets ne savent pas racler de la gorge ; l'appareil musculaire, chez les sujets normaux, n'est point éduqué pour cet acte spécial ; la présence de mucosités pharyngiennes chez les catarrheux chroniques le rendant nécessaire, il finit par se produire. Et comme la fonction fait l'organe, les muscles du pharynx s'hypertrophient, soulèvent la muqueuse et rapetissent la cavité pharyngienne.

Il existe deux formes opposées de l'affection. Celle-ci est, en effet, ou douloureuse, ou indolente.

Elle débute lentement. Elle a été, à peu près toujours, précédée d'un catarrhe nasal qui n'a rien de commun avec les végétations adénoïdes et la pharyngite granuleuse. Chez l'enfant, c'est à l'occasion d'un catarrhe hypertrophique des fosses nasales qu'on peut s'apercevoir de la lésion catarrhale du pharynx. Un traitement approprié peut enrayer, à ce moment, la marche progressive de l'affection. Mais, la plupart du temps, aucune complication ne s'étant produite, l'enfant conserve sa pharyngite. Pendant l'adolescence, le mal reste stationnaire et, vers vingt ans, ou bien il régresse spontanément ou, au contraire, il s'aggrave. Pendant quelques années,

l'affection peut rester stationnaire, mais quand la sécrétion catarrhale devient plus abondante, on observe les symptômes suivants :

Symptômes subjectifs. — Quelq es malades ne souffrent nullement du pharynx. Ils accusent seulement des bourdonnements d'oreille, de la surdité, de la toux, de l'enrouement. D'autres ont une véritable pharyngodynie que la simple déglutition de la salive suffit à réveiller; ils éprouvent, dans bien des cas, une gêne provoquée par la présence de mucosités épaisses qui descendent du rhino-pharynx. Le raclement naso-pharyngien se manifeste surtout le matin, au réveil, mais, plus tard, à tout instant de la journée; répété, il finit par être suivi de nausées. En outre de cela, les malades se plaignent de toux quinteuse et il survient parfois chez les chanteurs une modification de la voix, l'hypertrophie des parties molles exerçant, en effet, un déplorable effet sur la cavité de résonance constituée par le pharynx.

Signes objectifs. — C'est, en premier lieu, le pharyngisme qui est un état spécial, un véritable ténesme pharyngé, la rougeur de la muqueuse, l'exiguïté de la cavité pharyngienne. Les bords des piliers antérieur et postérieur, ainsi que les bords du voile, sont très épaissis. Derrière le pilier postérieur, la muqueuse forme un gros pli, très rouge, souvent plus saillant que le pilier postérieur. L'exploration à la rhinoscopie postérieure est impossible ainsi que le toucher; la période hypertrophique qui, à elle seule, constitue l'état pathologique que voilà, ne commence jamais avant vingt ans; il s'observerait assez fréquemment à partir de vingt-cinq ans, plus fréquemment à partir de trente ans.

Il peut guérir par une atrophie progressive; cette dernière débute généralement sur la paroi postérieure du pharynx qui prend un aspect grisâtre et nacré. A cette période, beaucoup de malades éprouvent une réelle amélioration, d'autres accusent une certaine sécheresse.

s complications produites par cette lésion chronique qui gne de proche en proche les régions voisines sont, du côté l'appareil auditif : le catarrhe tubaire, l'otite moyenne arrhale chronique, la sclérose. Gellé a même décrit une

pharyngite à vertige (de Ménière). Le larynx peut être pris aussi : vestibule, bandes ventriculaires s'hypertrophient, laissant indemnes les cordes vocales. L'épiglottite est la règle. Enfin, le catarrhe chronique nasal coexiste souvent.

La pharyngite catarrhale simple n'est pas l'affection que l'auteur étudie; la muqueuse n'y subit aucun épaississement; sa surface est très rouge, couverte de petits grains brillants. La cavité pharyngée a conservé ses dimensions normales; il n'existe pas de faux piliers. La rhinoscopie postérieure est possible. Malgré ces différences, ces deux états ne doivent pas être séparés d'une façon absolue.

La pharyngite granuleuse se distingue facilement de la pharyngite chronique; sur un fond gris jaunâtre, on aperçoit ce qu'on appelle les granulations. La cavité pharyngienne n'est nullement réduite de capacité; il n'y a pas de saillie des faux piliers postérieurs; pas de pharyngisme, etc.

La sténose congénitale ne saurait être confondue avec le pharynx de la pharyngite granuleuse, mais l'erreur inverse est plus fréquemment commise. Mais, si les dimensions anatomiques du pharynx sont modifiées dans la sténose, l'atrésie est due à la conformation osseuse, les parties molles n'ont rien à y voir et le toucher, si la vue ne suffit pas, lève absolument les doutes à ce point de vue.

Ni l'hypertrophie des amygdales, ni la syphilis tertiaire ne font commettre d'erreur.

La pharyngite hypertrophique représente une forme aggravée et invétérée de la catarrhale simple, c'est-à-dire que son pronostic est peu favorable, mais enfin, on n'en meurt pas.

Les lésions observées sont les suivantes : de la sclérose de la muqueuse enflammée, de la dilatation des veinules et artères; les papilles sont hypertrophiées, etc., et, par la dissection (Escat), on constate une hypertrophie considérable de tout l'appareil musculaire pharyngien.

Le traitement prophylactique consiste à soigner les rhinites et pharyngites aiguës ou subaiguës de l'enfance et adolescence, à supprimer le tabac, l'alcool, à faire disparaître les lésions à côté, capables d'entretenir le catarrhe naso-pharyngien : queues de cornet, éperon, etc. Contre le catarrhe, on

emploiera la douche à l'eau salée, la résorcine au lysol, les badigeonnages à l'huile mentholée, etc.

A la pharyngite catarrhale chronique on opposera les gargarismes et les badigeonnages iodés, les gargarismes au borate de soude et chlorate de potasse, avec les eaux sulfureuses (Enghien, Cauterets, Luchon, etc.) et le benzoate de soude à l'intérieur.

Quand la pharyngite hypertrophique est bien constituée, la thérapeutique devient plus difficile. Si le pharyngisme est très accusé, il faut renoncer aux préparations iodées, prescrire l'huile mentholée, la glycérine mentholée et, si l'on doit user des pulvérisations, éviter les pulvérisations phéniquées qui sont irritantes et recourir aux pulvérisations froides ou tièdes. Renoncer aux liqueurs, boire le moins de vin possible, faire une saison d'eaux au Mont-Dore et à la Bourboule, sont des précautions excellentes.

Quand, par un traitement suivi, l'état du malade ne sera pas sensiblement amélioré, on pourra essayer avec précaution le traitement iodé et les cautérisations légères au chlorure de zinc. (Thèse de doctorat, Toulouse, 1897.) LIARAS.

REVUE GÉNÉRALE ET ANALYSES

BOUCHE ET PHARYNX BUCCAL

De l'absence d'incisives latérales supérieures dans ses rapports avec l'hérédo-syphilis, par le Dr BUISSERET.

Il est fréquent d'observer chez les hérédo-syphilitiques des cas de dystrophie dentaire multiples; les anomalies de développement du bourgeon central entraînent des malformations plus ou moins considérables : bec-de-lièvre, atrésie totale ou partielle de l'intermaxillaire avec le défaut d'articulation qui est la conséquence, absence d'incisives, incisives surnuméraires.

On Fournier, l'absence d'incisives latérales et la fréquence bec-de-lièvre sont des particularités dignes de remarque les hérédo-syphilitiques.

L'auteur signale trois cas d'absence d'incisives latérales supérieures où l'hérédo-syphilis ne pouvait être mise en cause. Il y a lieu, tout en tenant compte de la possibilité d'une tare hérédo-syphilitique dans l'espèce, de ne lui attribuer qu'une importance relative et de lui rechercher d'autres causes. D'autant plus que, d'après Hutchinson, « seules les incisives médianes supérieures sont susceptibles de présenter des altérations syphilitiques ». Ces altérations, soi-disant syphilitiques, sont imputables à l'hydrargyrisme.

Il y aurait lieu souvent de faire la part d'un trouble trophique d'origine nerveuse ou d'un obstacle purement mécanique à l'éruption de la dent, aboutissant à son enkystement ou à sa résorption, ce qui arrive souvent chez les enfants, la chute des dents de lait subit un retard.

L'absence d'incisives latérales est souvent l'aboutissant d'un trouble trophique d'origine nerveuse ou infectieuse.

Parfois elle se rattache à une question ethnique dans son incessante évolution, ou à un obstacle purement mécanique s'opposant à l'éruption, ou bien à l'atrésie pure et simple des maxillaires supérieurs. (*Journ. méd. de Bruxelles*, 1898.)

Dr Berbineau.

Macroglossie. — Lymphangiectasies du plancher de la bouche et des régions cervico-faciales, amputation conoïde de la langue, fonctions des lymphangiomes, présence du pneumocoque. Guérison, résultats éloignés, par le Dr Brault.

L'auteur donne les résultats de l'amputation conoïde de la langue qu'il a pratiquée, il y a environ treize mois, chez un enfant de dix-sept mois pour un cas de macroglossie.

L'amputation avait été suivie de la ponction des lymphangiomes des régions sus-hyoïdiennes et de la face à gauche.

Les résultats dépassent ses espérances.

Avant l'intervention chaque éruption dentaire était suivie d'une recrudescence du processus, la première dentition a pu s'achever sans la moindre velléité de récidive.

L'enfant a conservé son teint plombé pendant un certain temps, sous l'influence des toniques (arsenic) il a repris son teint clair, ses forces et son embonpoint.

L'état général est excellent. On sent encore quelques cordons

durs au-dessous de l'oreille et dans le creux parotidien; la langue est un peu asymétrique et présente un sillon médian un peu accentué, elle n'est guère plus courte qu'à l'état normal. L'alimentation se fait bien, la prononciation est distincte. (*Ann. des mal. de l'oreille*, n° 5, mai 1898.) Dr BERBINEAU.

NEZ ET PHARYNX NASAL

Deux cas d'empyème du sinus maxillaire consécutifs au tamponnement des fosses nasales, par le Dr SAINT-HILAIRE.

L'auteur rapporte deux cas d'empyèmes consécutifs au tamponnement des fosses nasales.

I. Mme A..., cinquante-deux ans, albuminurique, est prise d'une violente épistaxis pour laquelle deux médecins pratiquent le tamponnement antérieur et postérieur des fosses nasales. Deux jours après, la malade a de la fièvre et se plaint de douleurs sous-orbitaires.

Trois jours après, l'examen des fosses nasales montre, à droite, la présence de pus fétide.

Quatre mois après, la malade se plaint de moucher beaucoup de pus très fétide; on voit dans le méat moyen une grande quantité de pus.

L'éclairage par transparence révèle, à droite, une zone obscure. L'opération par l'alvéole fut pratiquée. L'injection donna issue à une quantité considérable de pus fétide. Après un mois de traitement, guérison. La malade mourut d'apoplexie quelques jours après.

II. Mme R..., trente-neuf ans. A la suite d'un tamponnement pour une épistaxis inquiétante, présente, un mois après, un écoulement abondant par la narine gauche et éprouve des douleurs localisées à gauche. Son haleine est fétide; présence de pus dans le méat moyen. Zone obscure au-dessus de l'orbite gauche à l'éclairage par transparence.

L'auteur en conclut que le tamponnement des fosses nasales ' ;t pas sans danger. Le sang continuant à couler après le nponnement, s'accumule dans les cavités accessoires des sses nasales où il séjourne et se putréfie, c'est là l'origine = empyèmes consécutifs au tamponnement.

.es épistaxis sont la plupart du temps dues à des lésions

de la partie antérieure de la cloison, il est facile de s'en rendre maître sans avoir recours au tamponnement antérieur et postérieur. (*Archiv. internat. de laryngol.*, t. Ier, nº 2, mars 1898.)

Dr Berbineau.

LARYNX ET TRACHÉE

Ulcération du larynx survenue à la période avancée d'une fièvre typhoïde *(Laryngeal ulceration in the advanced stage of typhoide fever)*, par le Dr M. Finny.

Les points intéressants de l'observation publiée par l'auteur sont les suivants :

1º La complication en question est survenue chez un jeune homme âgé de vingt ans; or, on sait que la plupart des observations publiées jusqu'ici concernaient principalement des malades jeunes.

2º Les muqueuses du pharynx, du larynx et des bronches étaient atteintes d'une légère inflammation dès le commencement de la fièvre typhoïde (toux, expectoration); ce n'est que lorsque le catarrhe bronchique a disparu que la complication laryngée est devenue plus prononcée.

3º Les symptômes laryngés ont revêtu un caractère de gravité dès que la période fébrile a cessé.

4º Dix jours plus tard, une intervention opératoire est devenue nécessaire. A ce propos, l'auteur recommande d'avoir toujours prêts les instruments nécessaires à la trachéotomie, pour pouvoir opérer à temps, ou même d'introduire son tube trachéal avant que l'opération soit devenue urgente, pourvu que les symptômes laryngés soient assez prononcés.

5º Il existait une ulcération sur la paroi postérieure du larynx entre les deux cordes vocales. Cette ulcération s'est terminée par une sténose cicatricielle.

6º La sténose était presque complète, de sorte que le malade est toujours obligé de porter sa canule et qu'on n'a jamais réussi à pratiquer l'intubation ou la dilatation du larynx. (*Dublin Journ. of med. science*, mai 1898.)

Dr S. Jankelevitch.

Bordeaux. — Imp. G. GOUNOUILHOU, rue Guiraude, 11.

19e ANNÉE. N° 33. 13 AOUT 1898.

REVUE HEBDOMADAIRE
DE
LARYNGOLOGIE, D'OTOLOGIE
ET DE RHINOLOGIE

SINUSITE AIGUË NON SUPPUREE
A PNEUMOCOQUES

Par le Dr **Raymond BERNARD**, médecin-major de 2e classe, répétiteur à l'École du service de santé militaire.

Les infections à pneumocoques du nez et des cavités annexes sont aujourd'hui bien connues. Les travaux de Cardone, de Weichselbaum, de Frœnkel, etc., nous ont appris leur banalité et aussi la banalité de la présence du pneumocoque dans les cavités de la face des individus indemnes de pneumococcie. Les observations suivantes ne visent donc pas un fait nouveau, mais une forme de sinusite, peu fréquente, semble-t-il, ou qui, en raison de sa bénignité, aura été négligée. Elle a paru curieuse, surtout par les rapprochements qu'elle permet d'établir une fois de plus entre les lésions que peut causer le pneumocoque dans ses diverses localisations sur nos organes.

Observation I. — Un médecin, M. X..., rentré depuis peu d'un voyage fatigant, prend à Lyon le 20 octobre dernier un coryza qui dure jusqu'au 30, en passant par les phases habituelles d'enchifrènement, de maturation, etc. Rien de spécial ne fut noté dans te période, si ce n'est, à partir du 28 octobre, une fatigue iérale, une inaptitude au travail, inexplicables dans une si tite indisposition. Le 30, quoique les phénomènes locaux aient esque disparu, quoique l'exsudation ait cessé, le malaise général igmente encore. A une heure après-midi, M. X... sort par un

temps très doux et marche quelques minutes en lisant un journal; subitement il éprouve dans le haut des fosses nasales, à droite, une sensation d'enchifrènement, de chatouillement et de tension douloureuse qui s'irradie dans l'œil droit; en même temps plusieurs gouttes de sérosité jaune rougeâtre, limpide, tombent sur le journal, et un besoin impérieux de se moucher fait expulser de cette narine à peu près une cuillerée à café de mucosités ayant la couleur, la consistance et la transparence d'un exsudat pneumonique. Cette exsudation de nuance rougeâtre continue toute la soirée avec une gêne croissante et des irradiations douloureuses dans l'orbite, du larmoiement, de la rougeur du côté droit de la face et de l'oreille. Le soir, la douleur prend les caractères d'une névralgie faciale (points douloureux sus et sous-orbitaires), que deux grammes de phénacétine ne calment pas et qui ne permet que deux ou trois heures de sommeil.

A partir de ce moment et pendant sept jours, un état morbide persiste qui est caractérisé par : 1° l'exsudat ci-dessus décrit ayant sur le mouchoir toutes les apparences du crachat pneumonique non spumeux; l'évacuation est intermittente, toutes les deux heures environ; elle ne devient continue qu'au grand air, mais alors l'exsudat est beaucoup plus fluide; — 2° des phénomènes douloureux : une gêne constante dans les régions orbitaire et malaire droites; malgré cette gêne, la narine droite est libre et la respiration est facile par cette voie, sauf dans le cas d'exposition au froid ou de décubitus latéral droit; cette gêne est accrue dans ce dernier cas, au point que le sommeil est impossible et que le malade doit se coucher sur le côté gauche, contrairement à son habitude; dès que cette position est prise, les cavités se vident en une fois de leur contenu et la gêne disparaît momentanément; à cette gêne s'ajoute, surtout le soir, une névralgie faciale avec ses points douloureux du premier jour, mais dont le foyer principal paraît se déplacer progressivement le long du plancher de l'orbite, puis de l'os maxillaire (irradiation, palatines), comme si la lésion s'étendait lentement sur les parois de l'antre d'Highmore; le *2 novembre*, ce foyer a paru se porter au sinus frontal, au-dessus et à droite de la racine du nez; cette douleur a résisté à la phénacétine (2 grammes) et au trional (3 grammes); — 3° un état général mauvais : la lassitude est constante, la marche est pénible, traînante et l'essoufflement rapide; bien que M. X... n'ait pas abandonné ses occupations pour une indisposition qui lui semble négligeable et un peu ridicule, il a tout le malaise d'une vraie maladie. L'appétit, peu altéré les premiers jours, s'affaiblit ensuite

et disparaît à la fin. La température n'a pas été prise; le pouls, examiné à plusieurs reprises, était toujours fréquent.

4 novembre. — L'exsudat, toujours très abondant, semble tari pendant la journée, mais il reparaît vers cinq heures du soir, avec une poussée congestive et névralgique. La douleur a son centre tout en haut de la région frontale (extrémité supérieure du sinus?). Nuit agitée. Urines fébriles.

5 novembre. — Dans la matinée, quoique l'état local ne soit pas modifié, M. X... éprouve la sensation d'un mieux notable. La prostration s'efface. Les phénomènes locaux cessent subitement vers deux heures de l'après-midi, malgré une longue marche au grand air. L'appétit est revenu le soir. M. X... veille sans fatigue jusqu'à minuit et dort ensuite jusqu'à sept heures du matin. La guérison est aussi complète que rapide; nulle trace des phénomènes locaux et de l'abattement au réveil.

Pendant deux jours, M. X... trouve encore dans son mouchoir des restes de l'exsudat : c'est, à ce moment, du mucus transparent, ambré, d'une teinte très pâle. Pas de muco-pus.

8 novembre. — Toute la muqueuse du nez et de l'arrière-cavité est sèche.

Durant toute la sinusite, M. X..., qui avait été frappé, à la première apparition de l'exsudat, de son aspect pneumonique, s'attendait à une détermination pulmonaire de la maladie, il n'y a même pas eu de bronchite. Le côté gauche des fosses nasales a été aussi épargné. Mais on peut dire que la sinusite avait emprunté à la pneumonie beaucoup de ses caractères : son exsudat typique, la douleur, la gêne dans le décubitus sur le côté malade, l'unilatéralité des symptômes, l'importance de la réaction générale, surtout la marche cyclique, ouverte et fermée assez brusquement pour qu'on ait pu marquer l'heure même de l'invasion et de la défervescence.

C'est par acquit de conscience que le malade, fort de ces analogies, est venu demander au laboratoire de microbiologie une vérification de son diagnostic. On a cherché les pneumocoques sur l'exsudat desséché dans un mouchoir, ils y étaient en extrême abondance. Deux souris inoculées avec une émulsion de ce mucus desséché sont mortes : l'une en trente-six heures, elle avait reçu un demi-centimètre cube d'émulsion; l'autre en soixante-douze heures, elle avait reçu une goutte seulement. Toutes deux avaient au point d'inoculation un abcès contenant divers microbes, le pneumocoque dominant de beaucoup. Le sang du cœur, après coloration, ne paraissait renfermer que des diplocoques lancéolés,

capsulés et résistant au Gram, mais les cultures en bouillon ont été envahies par le streptocoque.

Obs. II. — C..., âgé de vingt-deux ans, fleuriste, infirmier à l'hôpital militaire Desgenettes, se présente à la visite le 3 février se plaignant de la gorge. Cette angine très bénigne le fait exempter de service pendant deux jours; le 5, il reste un peu de rougeur et la douleur a disparu, mais le malade présente un état général d'abattement qui fait soupçonner quelque infection latente (anorexie, état saburral, céphalée, insomnie, vertiges et fièvre); on le fait entrer à l'hôpital.

On note à son entrée, outre les symptômes précédents, du larmoiement et du coryza limités au côté droit et une épistaxis du même côté, mais la dépression générale est telle que l'on craint une fièvre typhoïde, d'autant plus probable que C... était attaché pendant les dernières semaines au service des typhoïdiques, et on évacue le malade sur le service des contagieux.

6 février. — Les mêmes phénomènes persistent. La langue est blanche, la gorge est à peine congestionnée. C... tousse peu. Le murmure vésiculaire est un peu rude partout; il est accompagné en arrière par de gros râles secs, très clairsemés. L'anorexie est le seul trouble digestif, l'abdomen n'est pas tendu, les selles sont régulières, il n'y a pas de gonflement du foie et de la rate. L'urine est trouble, d'une couleur brunâtre (presque café) et contient de l'albumine. Ce qui gêne le plus le malade, c'est la céphalalgie qui accompagne le larmoiement et le coryza du côté droit. Peu avant la visite, C... a une épistaxis peu abondante. Les gouttes de sang recueillies dans le crachoir sont juxtaposées, sans mélange, à un liquide ocreux, spumeux et visqueux, très adhérent aux parois; on dirait bien le crachoir d'un pneumonique. Ce liquide vient de la narine droite, et le malade, se mouchant devant nous, en présente dans son mouchoir de tout semblable avec des stries de sang pur. Cet écoulement est continu, il n'y a pas d'exagération de la sécrétion à certains moments; d'ailleurs, les fosses nasales sont libres et la respiration est facile par le nez, pourvu que C... ne soit pas couché sur le côté droit : tous les points douloureux, en particulier le sus et le sous-orbitaire, sont sensibles de ce côté, dans cette position surtout et la nuit. Le malade affirme qu'il souffre ainsi depuis les premiers jours de la maladie, mais il ne sait quand l'exsudat de sa pituitaire a pris cette teinte rouille.

C... raconte qu'il a un coryza à peu près chronique tous les hivers. Il tousse, et, en décembre 1896, il a eu une congestion pulmonaire du côté droit qui l'aurait retenu au lit pendant un mois et demi.

Le 7 février. — Une amélioration générale manifeste se produit, coïncidant avec une chute de la courbe thermique. En même temps, l'écoulement nasal, le larmoiement de l'œil droit et la névralgie cessent presque absolument. L'anorexie persiste.

8 février. — L'amélioration s'accentue, mais il y a eu pendant la nuit un nouvel accès de névralgie, toujours à droite, et la sécrétion nasale a momentanément reparu. Persistance des signes physiques de bronchite diffuse et très discrète.

10 février. — L'amélioration générale continue. Les signes locaux ont disparu, sauf une sensation de pesanteur douloureuse réveillée par la pression des points névralgiques. L'urine, qui était restée brunâtre et albumineuse, devient claire, abondante et ne contient que des traces d'albumine.

11 février. — La guérison paraît complète, l'albumine a disparu, mais la langue est encore saburrale et l'appétit fait encore défaut.

12 février. — Même état.

13 février. — Le malade mange.

16 février. — Il sort avec une permission de quinze jours à titre de convalescence.

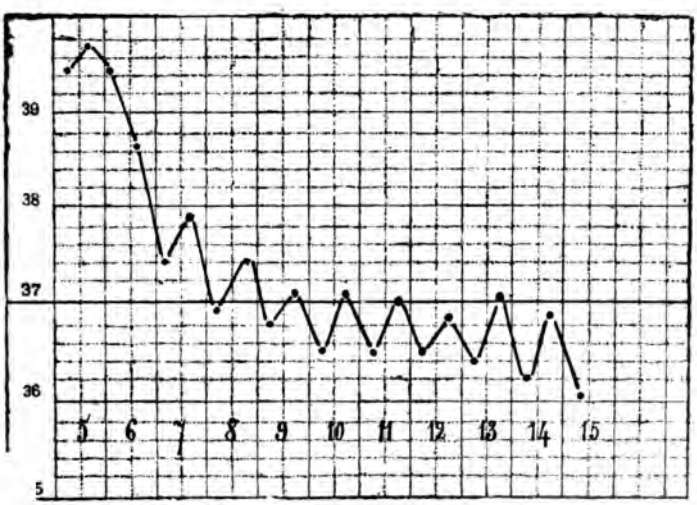

Examen bactériologique. — Les frottis sur lame faits avec xsudat fibrineux recueillis le 6 dans le crachoir ne paraissaient

contenir que des diplocoques lancéolés, encapsulés, non décolorés par le Gram. Les cultures en bouillon injectées le lendemain à deux souris grises les ont tuées, l'une en vingt-quatre, l'autre en trente-six heures, et le pneumocoque a été retrouvé en abondance dans le sang du cœur de chacune d'elles[1].

Deux faits semblent ressortir de l'analyse de ces observations :

1° L'unité de virulence du pneumocoque qui, sur des organes aussi différents que la muqueuse pituitaire et les alvéoles pulmonaires, peut susciter des réactions identiques, typiques, quasi pathognomoniques (exsudat, évolution cyclique, douleur);

2° La fragilité de cette virulence; les sinusites à pneumocoques classiques sont purulentes : pourquoi le pouvoir pyogène du microbe ne s'est-il pas exercé dans les cas actuels sur des surfaces exposées aux contaminations de toute nature et d'ailleurs infectées préalablement? Ce n'est pas que les milieux envahis fussent particulièrement résistants. C'est donc que l'activité pathogène du germe est contingente.

L'étiologie dans les deux observations est restée obscure.

C... ne savait rien sur l'origine de son mal, sinon un ancien « rhume de cerveau » dont, du reste, on n'a pas trouvé trace ultérieurement. M. X... se rappelle avoir ausculté un pneumonique à l'Hôtel-Dieu de Lyon, alors qu'il avait déjà son coryza. S'est-il contagionné? Ce serait se contagionner bien facilement. Ni l'un ni l'autre des deux malades ne s'est rappelé avoir souffert antérieurement d'une affection qu'on serait autorisé à rapporter au pneumocoque. Est-ce que ce pneumocoque vulgaire, commensal de nos fosses nasales et

1. Au mois d'avril, C... est entré de nouveau à l'hôpital pour hématurie, dans le service de M. le médecin-major Battut. Il avait eu un peu de fièvre sans autre détermination morbide, mais il était apyrétique pendant que les urines restaient brunâtres. Le dépôt urinaire, peu abondant, contenait des globules rouges les premiers jours. L'aspect tout particulier de l'urine au moment de la sinusite doit donc être rapporté chez lui plutôt à une susceptibilité individuelle du rein qu'à une action spéciale de l'infection pneumococcique.

de leurs annexes, trouve dans le désordre si superficiel et si passager du coryza l'occasion et l'appui sans lesquels il ne saurait s'élever à la virulence? Pourquoi donc ces sinusites ne sont-elles pas plus fréquentes? les auteurs cités plus haut n'en parlent pas. W.-T. Howard et J.-M. Ingersoll, qui ont donné récemment sur la question une étude bien documentée par la bibliographie et par des recherches personnelles[1], n'indiquent pas cette variété. Son importance clinique est très relative, c'est pourquoi elle n'a pas attiré l'attention; mais elle a son importance théorique, elle marque au pneumocoque des sinus un rôle intéressant et, si l'on peut dire, bien personnel entre le parasitisme inoffensif et latent, et la suppuration qui est, sur ce point comme ailleurs, le plus grave de ses méfaits.

SOCIÉTÉ D'OTOLOGIE ET DE LARYNGOLOGIE DE BUDAPEST

Séances des 24 février et 3 mars 1898.

M. Navratil. — **Cordite vocale inférieure hypertrophique** *(Fälle von Chorditis vocalis inferior hypertrophica).*

1° B. J..., quinze ans, cultivateur. Enrouement depuis quatre mois, aggravé depuis cinq semaines. Troubles respiratoires; accès de dyspnée depuis quelques jours. Le 8 janvier 1898, on pratique la trachéotomie inférieure, sous l'anesthésie par infiltration d'après Schleich.

Les deux cordes vocales sont pâles, un peu épaissies, mobiles. Au-dessous des cordes se trouvent deux bourrelets d'un rose pâle, qui rétrécissent la lumière du larynx au point que, même à l'inspiration la plus profonde, il ne reste qu'une [illegible]t 50 centimètres de largeur. On pratique depuis

[1] -T. Howard and J.-M. Ingersoll, A contribution to our [illegible]nose knowledge of the etiology of inflammations of the accessory [illegible] (American Journ. of the med. sc., may 1898, p. 520-543).

deux semaines la dilatation par l'intubation, et la fente se trouve déjà élargie de 1 millimètre.

2° K. J..., trente-sept ans, journalier. Admis pour la première fois le 24 février 1897. Il était alors enroué depuis neuf mois et présentait des troubles respiratoires qui dataient de trois semaines. On pose le diagnostic de laryngite sous-glottique hypertrophique. Les cordes vocales sont intactes et mobiles; la muqueuse de la région sous-cordale présente une tuméfaction rose pâle s'étendant à la paroi antérieure du larynx et rétrécissant la lumière de cet organe. On pratique la trachéotomie inférieure dans la nuit du 28 février 1897, après un accès brusque de suffocation. Après être resté quelque temps à l'hôpital, le malade, portant toujours la canule, est renvoyé, chez lui, sur sa demande. Il a pu travailler, mais depuis quelques semaines son état a empiré, il éprouve des douleurs dans le larynx et à la déglutition.

Il est de nouveau admis à l'hôpital le 18 février 1898. Aucune trace de syphilis, organes thoraciques intacts. L'aspect du larynx a sensiblement changé depuis l'année dernière. Les cordes vocales, alors intactes, sont maintenant épaissies, d'une coloration blanc sale. La muqueuse recouvrant les aryténoïdes est tuméfiée, l'articulation crico-aryténoïdienne gauche ankylosée, la corde vocale gauche immobile. Au-dessous des cordes vocales, difficiles à distinguer, le larynx est rempli, tapissé de tous côtés d'un tissu épais, rigide, blanc jaunâtre. Le larynx est rétréci au point de rendre l'intubation impossible, on réussit à peine à introduire sous la cocaïne une bougie élastique.

Tous ces symptômes permettent de poser le diagnostic de sclérome. Si le sondage reste sans résultats, je ferai l'excision du tissu scléreux par mon procédé après avoir pratiqué la laryngo-fissure.

3° L. O..., cinquante-huit ans, pharmacien. Admis le 18 février 1898. Enroué depuis six mois, dyspnée depuis six semaines, avec, ces temps derniers, de légers accès de suffocation. A souffert il y a quelques années de palpitations de cœur. Hypertrophie du cœur gauche avec bruit diastolique à la pointe (endocardite et endartérite chronique déformante). Pouls dur, irrégulier.

Les deux cordes vocales sont intactes, mobiles. Au-dessous de chacune d'elles se trouve une proéminence plate, un peu pâle et à la phonation ses deux proéminences se touchent. La muqueuse située au-dessous de la commissure antérieure proémine de même. Voix rauque, inspiration difficile, bruyante. Le malade nie la syphilis, cependant quelques signes permettent de soupçonner que les hypertrophies de la muqueuse dont il a été parlé plus haut sont de nature syphilitique. Les frictions mercurielles au cou et l'iodure de potassium à l'intérieur ont, en effet, déterminé une diminution progressive, lente de l'hypertrophie.

M. Zwillinger. — Je me suis occupé de cette question en 1887, dans un travail paru dans *Wiener klinische Wochenschrift*. J'y ai passé en revue la plupart des processus capables de déterminer la formation de ces bourrelets sous-glottiques et montré que cette dénomination ne se justifie qu'au point de vue clinique. Nos connaissances étaient encore très insuffisantes à cette époque, et, depuis lors, Stock a lui-même reconnu que ce qu'il désignait sous le nom de blennorrhée n'était autre chose que le sclérome. Je veux encore observer que, dans certains cas, il existe, à côté des bourrelets scléromateux, des signes d'atrophie; ceci est important au point de vue du diagnostic, puisque l'examen bactériologique ne donne pas toujours de résultats sûrs. Après examen microscopique, je considère les deux premiers cas de M. Navratil comme étant de nature scléromateuse, tandis que chez le troisième malade, l'image laryngoscopique fait penser à une périchondrite syphilitique en voie de régression.

M. Baumgarten. — Si j'ai bien compris M. Navratil, il n'attend pas beaucoup de succès de l'intubation, en ce qui concerne son deuxième cas, et il se propose de faire une excision complète. D'après moi, les deux procédés sont destinés à se compléter, puisque nous savons que le sclérome, lors même qu'il est localisé au larynx, n'est pas guéri radicalement par l'excision, et les parties excisées tendent à se reproduire. Sokolowski a proposé dans ce cas de faire suivre l'excision de l'intubation, ce qui réussit [illegible] la plupart des cas. Je suis également partisan de l'excision, [illegible]ût-ce que parce qu'elle rend possible l'intubation plus tard.

. Polyak. — Je voudrais ajouter aux observations de Zwillinger, quelques considérations sur le diagnostic bactéri[illegible]ogique du sclérome. Je reconnais que la découverte du bacille

dans les sécrétions, ou au moyen de cultures, ne rend pas encore le diagnostic certain, puisque le bacille de Fusch peut, comme celui de Friedländer ou le bacille de l'ozène de Lœwenberg ou le diplobacille de Fränkel-Weichselbaum, se trouver tout aussi bien dans les sécrétions normales de la muqueuse des voies respiratoires supérieures. Les bacilles du sclérome n'ont une valeur diagnostique que lorsque nous pouvons les découvrir sur des coupes, au moyen de procédés de coloration caractéristiques, et surtout lorsque nous les voyons dans les cellules de Miekulicz et dans les fentes lymphatiques après la destruction de ces cellules. Comme nous sommes rarement à même de pratiquer une excision exploratrice dans le stade initial du sclérome, surtout au début des infiltrations sous-glottiques, le diagnostic présente pour nous de grandes difficultés, et nous sommes souvent obligés de nous contenter d'un diagnostic probable, tiré de l'observation des symptômes cliniques.

M. Morelli. — J'ai le premier décrit chez nous un cas analogue, et Baber et Hutyra ont trouvé des bacilles dans les tumeurs extraites du nez et du larynx et qui avaient subi une décomposition centrale. J'ai réussi, en outre, dans un cas plus récent, et après avoir incisé la tumeur, à transporter, au moyen d'une aiguille stérilisée, un peu de sécrétion sur de la gélatine et à obtenir ainsi des cultures pures. Ceci me fait croire que l'examen histologique est superflu, et que les cultures suffisent à trancher un diagnostic douteux.

M. Némai. — L'affection connue sous le nom de cordite vocale inférieure hypertrophique ne doit pas être confondue entièrement avec le sclérome. La cordite hypertrophique présente un tableau clinique qui varie suivant les cas. Je me rappelle un cas où la trachéotomie a été pratiquée à cause de la sténose, et qui s'est terminé par une amélioration spontanée, avec résorption de la tuméfaction. Dans certains cas, c'est le sclérome qui est en cause; dans l'autre, une hypertrophie du tissu conjonctif, de cause inconnue, et il existe des bourrelets dont la formation est due à l'irritation qu'exerce la canule trachéale laissée en place. J'ai en ce moment en observation un cas de ce genre : une jeune fille, ayant subi la trachéotomie dans son enfance, présente maintenant deux bourrelets au niveau du troisième anneau trachéal, à l'endroit même où se trouvait la canule. Si ces bourrelets se trouvaient un peu plus haut, nous aurions le tableau d'une cordite vocale inférieure hypertrophique. Au point de vue clinique, le sclérome est une tumeur à surface irrégulière, tandis que la cordite inférieure est lisse et se présente comme un épaississement de la corde vocale.

M. Polyak. — Je ne nie pas qu'on puisse, dans la plupart des cas, obtenir en cultures le bacille du sclérome. Morelli m'a mal compris; moins on prend de précautions antiseptiques, mieux on réussit à obtenir le bacille en cultures. J'ai voulu dire que le bacille ainsi cultivé, et dont la nature pathogène n'est pas encore démontrée, ne possède aucune valeur diagnostique, si l'on n'a pas trouvé le même bacille sur les coupes et dans les cellules de Mickulicz.

M. Morelli. — Les bacilles ont été également trouvés dans les tissus.

M. Navratil. — L'intubation est indiquée dans les cas de cordite hypertrophique qui ne sont pas de nature scléromateuse; elle peut alors amener la guérison. Dans le sclérome, au contraire, l'intubation reste sans résultat ou ne donne que des résultats passagers. C'est pourquoi l'excision est le seul moyen indiqué dans ces cas, et j'ai jusqu'ici opéré trois malades, dont aucun n'a présenté de récidive.

M. Navratil. — **Paralysie des cordes vocales à la suite de l'extirpation d'un goitre** *(Stimmbandlähmung nach Kroffexstirpation).*

V. J..., vingt-deux ans, domestique, admise le 21 décembre 1897. Un goitre, des dimensions d'un poing, et qui avait duré depuis trois ans, fut extirpé le 3 janvier 1898 par M. Schleicher, par l'incision transversale de Kocher. Pendant l'opération, on avait réséqué le récurrent sur une longueur de 2 centimètres et demi, cette portion s'étant trouvée englobée dans le kyste. Depuis lors, la malade présente une paralysie complète du récurrent gauche, le larynx restant intact. Une grande amélioration (est-ce grâce à l'électricité?) est cependant survenue ces temps derniers. La corde vocale gauche et l'articulation crico-aryténoïdienne présentent à l'examen des mouvements presque normaux. Je crois que les bouts nerveux ont fini par se réunir. J'ai observé le même phénomène de paralysie avec retour consécutif à l'état normal dans 20 cas d'extirpation de goitre.

[illegible]vratil. — **Papillomes multiples ayant récidivé** [illegible] *(Fall von fünfma recidivisten Papilloma multiplex).*

[illegible]ingt-cinq ans, tailleur, a été opéré par moi quatre

fois (en 1891, 1892, 1893 et 1895) pour papillomes du larynx.

A la première et à la deuxième fois, les papillomes occupaient la commissure antérieure; la troisième fois, ils siégeaient dans le sinus de Morgagni gauche, tout près de la commissure, et la quatrième fois, dans le sinus droit, également près de la commissure. A chaque opération, on avait réussi à enlever par la voie endolaryngée un papillome du volume d'une petite noisette. Après chaque opération, le malade quittait l'hôpital avec un larynx libre, une voix normale et des cordes vocales intactes. Le papillome ne tardait cependant pas à récidiver et, sauf la deuxième fois, toujours dans le voisinage du point d'insertion primitive, quoique en des endroits différents.

Le malade revint donc pour la cinquième fois, présentant cette fois, non plus un papillome isolé, mais des papillomes multiples occupant la portion supérieure du larynx, empêchant la respiration et la déglutition. Je vais encore recourir cette fois à l'extraction endo-laryngée; mais, en cas de nouvelle récidive, je suis décidé à ouvrir le larynx pour enlever les papillomes avec leur muqueuse basale, comme je l'ai déjà fait plus d'une fois avec un succès complet et durable. J'attire votre attention sur cette circonstance que, la première fois et dans les trois récidives suivantes, le papillome était isolé, et c'est seulement dans la cinquième récidive qu'on avait eu affaire à des papillomes multiples.

M. Polyak. — Je poserai une question concernant un point de pathologie générale. M. Navratil nous apprend qu'après la laryngofissure, alors que les papillomes ont été enlevés avec leur muqueuse basale, il ne survient pas de récidive. Nous pouvons arriver au même résultat par une intervention endo-laryngée, si nous opérons avec des instruments coupants et que nous enlevions le papillome à sa base; mais nous savons en même temps que d'autres papillomes peuvent apparaître en d'autres points, assez éloignés du point primitif. Comment expliquer ces récidives sur des points de muqueuse non touchés pendant l'opération et survenant même après la laryngo-fissure? Cette dernière opération ne nous présente donc théoriquement aucune garantie contre le retour du mal.

M. Navratil. — Dans les papillomes solitaires, l'ouverture du larynx avec extirpation consécutive de la muqueuse n'est pas

indiquée, puisque la récidive peut faire défaut même après des interventions endo-laryngées; mais dans les cas de papillomes multiples, si l'on veut sûrement éviter la récidive, il faut exciser toute la muqueuse du larynx.

M. Navratil. — **Trachéotomie dans un cas de périchondrite tuberculeuse** *(Tracheotomie bei Perichondritis tuberculosa).*

La malade, âgée de trente-deux ans, est amenée à l'hôpital dans un accès de suffocation. On pratique immédiatement la trachéotomie. La sténose laryngée était causée par une ankylose des deux articulations crico-aryténoïdiennes et par un gonflement inflammatoire des deux bandes ventriculaires et des replis ary-épiglottiques, surtout du côté droit. Congestion inflammatoire des deux sommets pulmonaires, surtout de celui du côté droit. La malade est enceinte au sixième mois. Température du matin, 37°6; du soir, 38°8; expectoration abondante, ne renfermant pas de bacilles. Après administration d'antipyrétiques, la fièvre a diminué, de même que l'expectoration est devenue moins abondante, grâce à l'administration de quelques expectorants. La tuméfaction du larynx et l'ankylose des articulations crico-aryténoïdiennes ont disparu au bout de trois semaines, et la malade pouvait enfin respirer avec sa glotte en bouchant la canule. La malade quitta l'hôpital au bout de quatre semaines; mais, vu l'état avancé de la grossesse et la possibilité d'une aggravation de la tuberculose laryngée pendant les couches, on laissa à la malade la canule et on lui recommanda de se présenter aussitôt délivrée. Elle revint en effet, il y a deux mois, avec un larynx sain, sauf une légère diminution de la mobilité de l'articulation crico-aryténoïdienne gauche. L'auteur relève en passant l'importance de la trachéotomie comme moyen antiphlogistique souverain, même dans la périchondrite tuberculeuse, à condition que l'affection pulmonaire ne soit pas trop avancée.

Polyak. — **Gomme syphilitique du larynx** *(Fall von gummöser Larynxsyphilis).*

La malade, âgé de quarante-deux ans, est admis à l'hôpital

le 10 février 1898. Mineur de son métier, il lui est arrivé le 10 avril 1897, de rester pendant quelque temps dans une fosse remplie d'eau jusqu'à la ceinture; le lendemain, il éprouvait un mal de gorge assez violent et qui n'a pas cessé depuis; deux mois plus tard, il fut pris d'enrouement et de dyspnée. Les douleurs et l'enrouement ne faisaient que s'aggraver, puis survinrent des troubles de la déglutition qui consistaient principalement dans une régurgitation des liquides par le nez; la toux, assez légère, ne survenait que la nuit, accompagnée de maux de tête violents. Le malade n'a jamais eu ni hémoptysies, ni fièvre, ni sueurs nocturnes. Accès de suffocation en juillet et en novembre. La dyspnée a augmenté depuis cette époque, l'expectoration est abondante, muqueuse. Anorexie, amaigrissement. Le malade a eu, il y a vingt-deux ans, une ulcération à la verge, de nature inconnue, jamais d'éruptions à la peau, mais des maux de gorge légers. Il n'a jamais subi de frictions.

État présent. — Le malade se plaint d'avoir perdu l'appétit, n'accuse pas de fièvre. Il présente de la dyspnée, de la dysphagie, le larynx est très sensible à la palpation extérieure. Légère parésie de la moitié gauche du voile du palais. L'épiglotte, considérablement augmentée de volume, présente une infiltration épaisse et est recouverte d'une muqueuse d'un rouge pourpre, très injectée; vers le milieu de son bord libre se trouve une perte de substance en coin, cicatrisée, et des portions de cartilage dénudé, à bords également cicatrisés. Les cartilages aryténoïdes, les replis ary-épiglottiques, les bandes ventriculaires et les cordes vocales sont très infiltrés, injectés, épaissis et rétrécissent considérablement les parties supérieure et médiane du larynx. Le thorax est un peu aplati et présente des mouvements respiratoires plus réguliers. En arrière, matité des deux sommets pulmonaires jusqu'au milieu de la région interscapulaire, la respiration est un peu prolongée et rude à ce niveau.

Le diagnostic ne pouvait être que syphilis ou tuberculose. Malgré la matité de la partie postérieure des sommets, laquelle matité n'était d'ailleurs pas accompagnée par des signes bien caractéristiques à l'auscultation, je considérai qu'il s'agissait là

plutôt de syphilis que de tuberculose. Le malade n'ayant jamais expectoré autre chose que des mucosités, il manquait encore là un élément important de diagnostic. Ce qui plaidait en faveur de la syphilis, c'était, malgré les antécédents très peu nets, l'image laryngoscopique qui correspondait à l'infiltration diffuse, de nature gommeuse, décrite par Lewin, et en voie d'ulcération. Je m'abstiendrai, cette fois, de considérations plus amples sur cette forme de syphilis gommeuse, d'autant plus que je me propose d'y revenir dans une de nos prochaines séances; je dirai seulement que l'épreuve par le traitement a confirmé notre diagnostic, basé sur des probabilités. Le malade a subi jusqu'ici trois injections de sublimé à cinq jours d'intervalle, à la dose de 5 centigrammes par jour, recommandé par Lukasiewicz et Irsai; la dernière injection a été faite avant-hier. La dysphagie avait disparu au bout de deux jours; l'état général s'est amélioré; la déglutition se fait normalement; de temps en temps seulement, l'ingestion de liquides provoque un peu de toux; la dyspnée existe à peine; l'appétit est meilleur; le larynx n'est plus sensible à la pression; le malade tousse beaucoup moins la nuit, et les douleurs larygngées ont disparu.

La tuméfaction intra-laryngée a diminué; mais, au reste, l'aspect du larynx a subi peu de modifications; seuls les symptômes de dégénérescence graisseuse ont disparu, et il ne s'est pas produit d'ulcération. La matité des sommets est beaucoup moins prononcée; la respiration est toujours un peu rude.

M. Polyak. — **Tumeur maligne de la fosse nasale droite** *(Bösartige Neubildung in der rechten Nase).*

La malade, âgée de quarante-cinq ans, est admise à l'hôpital le 21 février. L'affection débuta il y a six ou sept ans, au cours d'une grossesse sous forme de coryza, avec de temps en temps obstruction nasale, et s'est maintenue au même point après la délivrance. Il y a deux ans, un confrère de province découvrit [illegible] fosse nasale une excroissance de chair du volume [illegible] et avait essayé à deux reprises de l'extraire avec une [illegible] il n'y parvint pas, l'hémorragie fut extrêmement abon- [illegible] l'obstruction nasale devint encore plus prononcée. Il

y a dix mois, un autre confrère enleva avec la pince et en plusieurs séances de petits morceaux, et chacune de ces interventions était encore suivie d'une hémorragie très abondante.

Trois jours après l'opération, la malade éprouva des maux de tête violents qui ont duré trois semaines. Depuis lors, la tumeur ne fit que croître, le nez augmenta de volume et la fosse nasale gauche s'obstrua à son tour.

État actuel. — La moitié droite est tuméfiée extérieurement, la fosse nasale est remplie par une tumeur assez grande, épaisse, un peu irrégulière, érodée à son sommet, peu saignante; cette tumeur arrive jusqu'à l'orifice externe et repousse la cloison à gauche. La tumeur se laisse très bien circonscrire au moyen de la sonde, mais ne peut, à cause de son volume, être saisie dans l'anse, et s'étend en arrière, à travers les choanes, vers le naso-pharynx, sous forme d'une tumeur du volume d'une noix.

La situation et l'examen avec la sonde laissent présumer que cette tumeur correspond au cornet inférieur ayant subi une hypertrophie extraordinaire. En ce qui concerne la nature de la tumeur, son tableau clinique est celui d'un fibro-sarcome. J'en ai excisé avant-hier un grand morceau, pour le soumettre à l'examen histologique. Le résultat de cet examen décidera de l'intervention opératoire, et je ne manquerai pas de vous en faire part.

M. Morelli. — Comme j'ai déjà opéré des cas analogues, je demanderai à M. Polyak quelle opération lui semble indiquée dans ces cas. La tumeur est tellement grande qu'il est à se demander s'il faut appliquer le procédé de Langenbeck ou celui que j'ai appliqué moi-même, et qui consiste à rendre la tumeur accessible au moyen d'un perforateur, après avoir réséqué le voile du palais. Dans mon cas, plusieurs collègues avaient également tenté d'enlever la tumeur, mais n'ont déterminé que des pertes de sang abondantes. Mon malade a été opéré il y a sept ans et ne présente pas encore de récidive.

M. Polyak. — Je considère cette tumeur comme un fibro-sarcome, quoique l'examen histologique ne soit pas encore terminé; ce n'est que lorsque cet examen sera complet, qu'on pourra choisir le procédé opératoire.

M. Krepuska. — **Ostéite mastoïdienne sans otite** *(Otitis mastoidea sine otitide).*

L. J..., cinquante-huit ans, est atteint depuis deux mois de bourdonnements à gauche. Depuis dix jours il souffre de maux de tête, et il existe au-dessus du pavillon de l'oreille une tuméfaction qui augmente de jour en jour. Il n'avait jamais eu ni douleurs d'oreille ni otorrhée.

État actuel. — Oreille droite intacte. Le temporal gauche présente une tuméfaction qui s'étend à la partie inférieure du pariétal et à la base de l'apophyse mastoïde, refoulant le pavillon de l'oreille en bas et en dehors. Cette tuméfaction présente les dimensions d'un poing d'enfant, elle se confond insensiblement avec les parties saines; la peau qui la recouvre est normale, sauf une légère rougeur au-dessus et en arrière du pavillon; elle est de consistance molle, un peu plus dure à la périphérie, presque une légère fluctuation derrière le pavillon, et assez sensible à la pression. Le conduit auditif est très rétréci à cause de la tuméfaction de sa paroi supérieure, et ce n'est qu'en soulevant cette paroi avec la sonde qu'on parvient à inspecter le fond du conduit. La peau du conduit est normale, peu macérée, recouverte d'une sécrétion cérumineuse demi liquide. Le tympan est invisible à cause de la tuméfaction. La portion moyenne de l'apophyse mastoïde est bien un peu tuméfiée, mais son sommet est recouvert d'une peau normale et n'est pas sensible à la pression. Rien d'anormal sur le trajet de la jugulaire ni au cou. Le malade n'a pas de fièvre.

Ce qui rend ce cas intéressant, c'est que la situation de l'abcès, l'absence des symptômes d'une otite moyenne aiguë ou d'une otorrhée chronique permettent de conclure qu'il s'agit là d'une inflammation primitive du temporal ou plutôt de la portion écailleuse de cet os. Vu l'évolution un peu lente de l'affection, j'incline à penser qu'on se trouve en présence d'une ostéo-périostite syphilitique superficielle ou d'une ostéite tuberculeuse. Le diagnostic définitif ne sera, d'ailleurs, connu après l'opération.

. Polyak montre **la préparation d'une nécrose syphilitique du vomer** appartenant à un homme âgé de trente-

quatre ans, et ayant, il y a trois ans, acquis une syphilis grave qui, malgré un traitement mercuriel prolongé, se manifestait toujours par de nouvelles éruptions. Il y a deux ans survinrent des céphalées violentes, avec insomnie, et des croûtes fétides commençaient à se former dans les fosses nasales. Ces symptômes ont disparu au bout de quelques mois; mais depuis un an les céphalées et les croûtes se renouvelèrent; le nez dégage une odeur extrêmement fétide. Le malade ronfle quelquefois et fait de grands efforts pour expulser du pharynx et du nasopharynx quelques croûtes sèches. Il a été traité par plusieurs médecins pour de l'ozène, et on a même diagnostiqué une perforation de la cloison cartilagineuse.

Après nettoyage du nez rempli de croûtes fétides et dont la muqueuse ulcérée saigne facilement, on trouve la cloison cartilagineuse intacte; mais, en revanche, la cloison osseuse fait totalement défaut. Le vomer, entouré de croûtes fétides, est détaché de toutes les parties voisines, et se trouve couché sur une de ses faces, dans la cavité postérieure du nez; la sonde le déplace facilement.

Le malade, très sensible et pusillanime, ne voulait d'abord pas entendre parler d'extraction; il avait pris pendant dix semaines de l'iodure de potassium à haute dose, faisait des lavages répétés du nez, et retourna chez lui à la campagne. Il revint quelque temps après : l'odeur fétide du nez n'existait plus depuis longtemps, les ulcérations étaient cicatrisées. Ayant saisi l'os avec une pince, je l'ai amené dans la fosse nasale gauche et extrait avec force par l'orifice nasal, un peu trop petit pour cet os.

L'os, comme vous voyez, présente des bords nécrosés, de la résorption par places et un éperon sur un des côtés.

M. Zwillinger présente **la préparation d'un polype hémorragique de la cloison** extrait de la fosse nasale droite d'un homme âgé de cinquante ans. Le malade avait depuis un an une obstruction de la fosse nasale droite qui lui rendait la respiration pénible et il saignait souvent du même côté. A la rhinoscopie antérieure, on voit une rougeur rouge bleuâtre qui remplit presque entièrement la partie antérieure de la

fosse nasale droite. L'examen avec la sonde montre que cette tumeur provient de la surface droite de la cloison cartilagineuse. L'ablation fut pratiquée au moyen de l'anse. L'examen histologique sera fait par M. Polyak. L'auteur la considère comme un polype hémorragique de la cloison.

M. Szenes. — **Occlusion d'une perforation du tympan obtenue grâce à des cautérisations par l'acide trichloracétique** *(Ueber einen durch Aetzungen mit Trichloressigsäure erzielte Verschliessung eines Trommelfelldefektes).*

Il s'agit d'un malade âgé de vingt-neuf ans et qui, depuis l'âge de onze ans, était atteint d'une otorrhée gauche consécutive à la scarlatine; malgré tous les moyens employés, l'otorrhée persiste jusqu'à ce jour, et lorsqu'elle s'arrête, ce n'est que pour un délai de quelques jours.

A l'examen, on trouve le conduit gauche rempli de pus verdâtre; après injection et nettoyage de l'oreille, on voit dans la partie postérieure du tympan une perforation des dimensions d'une lentille, le reste du tympan est opaque. La sonde de Meyer introduite dans la caisse ne permit pas de constater l'existence d'une nécrose des osselets ou des parois de la caisse, de même que le spéculum intra-tympanique de Botey montra la muqueuse de la caisse libre de granulations.

Ouïe normale à droite. A gauche, le malade n'entend la montre qu'au contact, et plutôt par la voie osseuse; les diapasons C_1, C_3 et C_2 sont entendus par la voie aérienne après avoir été secoués fortement; les diapasons C_1, C et A ne sont entendus que par la voie osseuse; la voix basse n'est pas entendue du tout, tandis que la voix haute l'est mieux au moyen du cornet acoustique que directement. Malgré cette différence d'acuité auditive des deux côtés, le diapason-vertex n'est pas plutôt latéralisé à gauche qu'à droite.

Il s'agit donc ici d'une otite moyenne suppurée chronique, qu'on observe si souvent à la suite de la scarlatine.

Au début, l'affection fut traitée par les moyens ordinaires. Après nettoyage de l'oreille, on introduisait une bande de gaze sublimée ou iodoformée; la suppuration diminua peu à peu, de sorte qu'au bout d'un mois, le 21 décembre, on put pour la

première fois cautériser les bords de la perforation avec l'acide trichloracétique. En fait de réaction, on observait le lendemain une légère exsudation dans la caisse qui finit, à son tour, par céder à des injections répétées tous les deux jours. Les cautérisations suivantes furent pratiquées les 2, 13, 21 et 29 janvier, les 6 et 15 février 1897. L'exsudation devenait de moins en moins prononcée, la perforation diminuait sensiblement, et le 27 février l'occlusion fut complète. Depuis lors, j'ai vu le malade à plusieurs reprises, et aujourd'hui, un an après l'occlusion de la perforation, son état ne présente pas la moindre modification. La sécrétion de la caisse est complètement tarie ; à la place de la perforation se trouve une cicatrice brillante, adhérente à la paroi interne de la caisse et se montrant immobile même au spéculum de Siegle. L'ouïe n'est pas améliorée. Mais si l'on songe que l'otorrhée avait existé pendant dix-huit ans et, s'arrêtant de temps en temps, récidivait toujours à la faveur de la perforation du tympan, on peut, après avoir obtenu la cicatrisation de cette perforation, considérer ce cas comme guéri.

En ce qui concerne l'acide trichloracétique, il a été découvert en 1839 par Domas et aussitôt utilisé par différents spécialistes comme moyen caustique. En 1895, Okuneff attira de nouveau l'attention sur la valeur curative de ce médicament dans les maladies des oreilles, du nez et du larynx, et cita à ce propos les résultats publiés six ans avant par Stein. Chez nous, la valeur thérapeutique de l'acide trichloracétique a été mise en évidence par Halast en 1896, et, plus tard, Gompez le préconisa au Congrès des otologistes autrichiens (juin 1896); immédiatement après, Alt et Barnick publièrent les résultats obtenus par l'acide trichloracétique dans les cliniques de Grüber et de Habermann.

L'avantage de ces cautérisations consiste, d'après l'avis unanime des auteurs, en ce qu'elles réveillent la vitalité de la membrane du tympan dont elles favorisent ainsi la régénération. Chaque cautérisation est cependant suivie de douleurs assez fortes, que la cocaïne est impuissante à prévenir. Mais les douleurs varient d'un invidu à l'autre et ne durent pas, en général, plus de dix minutes.

M. Schujeninoff, à l'Institut pathologique de Freiburg, a fait des expériences sur la réaction inflammatoire consécutive aux cautérisations, et quoique ces expériences concluent à des modifications assez profondes, il n'en est pas de même en pratique, et ces modifications ne constituent pas de contre-indication à l'emploi de l'acide, même chez les malades des cliniques.

M. Krepuska a essayé à son tour ce moyen et vu les cas traités par M. Gompertz. Comme il y a des perforations qui se referment sans l'acide trichloracétique, il y en a d'autres qui résistent même à ce moyen. Ce dernier ne possède donc pas une valeur spécifique. On peut, en outre, se demander à quoi sert l'occlusion d'une perforation dans le cas où la destruction est tellement avancée que l'ouïe n'existe pour ainsi dire plus. Il me semble que M. Szenes a commis une erreur logique lorsqu'il a affirmé que l'occlusion de la perforation a été la cause de l'arrêt de la suppuration. L'occlusion n'est indiquée que lorsque le processus purulent de la caisse est terminé et que l'oreille n'est plus irritable; dans des conditions contraires, l'oreille réagit à la moindre irritation par une inflammation capable de durer pendant des mois, et dans ce cas, l'application d'un caustique quelconque est loin d'être indifférente. M. Szenes dit lui-même qu'il faut cocaïniser avant la cautérisation, sans quoi les douleurs seraient trop fortes. L'acide trichloracétique peut être appliqué de deux façons. Stein se sert des cristaux. Gompertz trempe un tampon d'ouate dans la solution concentrée de cet acide, qui est très hygroscopique et touche avec les plus grandes précautions les bords de la perforation, sans toucher en même temps la muqueuse de la caisse. Gompertz décrit un cas où il y a eu régénération non seulement des couches interne et externe du tympan, mais encore de la membrane propre. Après les cautérisations avec l'acide trichloracétique, comme avec tout autre caustique, il se passe ceci : la partie cicatricielle qui se trouve entre la couche épithéliale externe et la couche muqueuse interne et qui fait que le tympan ne peut plus se refermer, est détruite, il se forme une nouvelle surface avivée avec des vaisseaux jeunes qui assurent l'apport des matériaux nutritifs; il en résulte une nouvelle membrane dont l'aspect ressemble à celui d'un papier à cigarettes enduit d'huile, non mobile et transparente, de façon aisser voir la coloration humide du promontoire, comme s'il avait pas de membrane du tout. Pourquoi devons-nous chercher btenir l'occlusion d'une perforation? Un processus scarlatineux asionne une affection grave de l'oreille, attaque quelquefois les et au point de vue de l'audition, il devient tout à fait indifférent

que la perforation soit refermée ou non; Gompertz a reconnu lui-même qu'il faut choisir les cas, ceux, par exemple, où il existe de petites perforations occasionnant des troubles auditifs qui cessent lorsqu'on introduit dans le conduit un tampon d'ouate imbibé de glycérine, ceux encore où la perforation occasionne des bourdonnements qui diminuent lorsque la perforation se trouve bouchée. Il faut donc rigoureusement choisir ses cas; d'autant plus qu'il existe des perforations qu'on doit respecter puisqu'elles jouent le rôle de soupapes de sûreté. La caisse peut très bien être protégée au moyen du tampon d'ouate. Je ne sais dans combien de cas M. Szenes a appliqué ce moyen.

M. Szenes. — Dans 46 cas, 21 fois l'occlusion a été obtenue d'une façon parfaite; 8 cas sont encore en traitement; les autres ont été en partie perdus de vue, ou bien la cicatrisation n'a pu être obtenue chez eux.

M. Krepuska. — Ce sont là de beaux résultats, et il est dommage que M. Szenes ne les ait pas présentés; mais n'aurait-il pas obtenu la cicatrisation, comme je l'ai obtenue moi-même, par des procédés plus simples, c'est-à-dire le nettoyage répété de l'oreille et la cautérisation des granulations? En ce qui concerne le cas actuel, le malade en question n'a rien gagné par le traitement de M. Szenes puisqu'il n'entend pas mieux et qu'il est atteint, en outre, de bourdonnements. L'oreille, il est vrai, ne suppure plus, mais ce n'est pas à l'occlusion de la perforation qu'on doit ce résultat. La cicatrice est devenue adhérente au promontoire, et il se produira probablement d'autres adhérences qui provoqueront des troubles de l'équilibre statique, de sorte qu'on peut se demander si, au contraire, l'état du malade ne se trouve pas aggravé. Je crois que l'acide trichloracétique n'aura pas d'avenir. L'antisepsie constitue l'élément essentiel du traitement, et l'on ne pourra songer à obtenir l'occlusion de la perforation que lorsque la suppuration est complètement tarie et en présence de certaines indications dont il faudra tenir le plus grand compte.

M. Tomka. — Je veux citer ici une autre indication, le processus desquamatif qui menace la vie au plus haut degré. Si l'on réussit alors à obtenir la fermeture de la perforation, on épargne au malade des complications assez graves. La cicatrisation du tympan présente l'avantage de protéger l'oreille contre les influences extérieures. Les adhérences peuvent occasionner des troubles de l'ouïe, mais on peut se demander si elles en sont la seule cause. Il peut exister des membranes entre les différents osselets.

M. Szenes. — Dans le cas que je viens de présenter, les osselets sont adhérents les uns aux autres.

M. Némai. — J'ai déjà, en 1894, présenté des cas traités par l'acide trichloracétique. Ce moyen cautérise plus fortement que le nitrate d'argent, presque aussi fortement que l'acide chromique, mais il n'est pas toxique et coagule les détritus et les cellules épithéliales. Cet acide est très bien applicable dans la pratique rhino-laryngologique, et aussi, je crois, dans les affections des oreilles. Je l'applique sur les amygdales dans les cas d'inflammation parenchymateuse chronique et lorsque la tonsillotomie ne peut être pratiquée; je m'en sers aussi après la galvanocaustie parce qu'alors les plaies guérissent plus vite. Cet acide est, en outre, un astringent puissant, et peut comme tel être appliqué après le curettage des granulations purulentes.

M. Szenes répond à M. Krepuska. Il est loin de considérer l'acide trichloracétique comme un moyen spécifique; lorsque le processus suppuratif de la caisse est arrêté et que la perforation existe toujours, il suffit d'une influence insignifiante pour réveiller la suppuration. C'est pour cette raison que l'occlusion de la perforation paraît indiquée. Il est reconnu par tout le monde qu'on ne peut jamais savoir où et quand s'arrête le processus inflammatoire de la caisse. Gomperz et autres vantent beaucoup ce moyen et si je n'avais pas obtenu moi-même de bons résultats, je l'aurais condamné comme tant d'autres. Tous les cas ne guérissent pas par ce moyen, et là où existent des affections osseuses, une lésion du pharynx ou des végétations adénoïdes, il faut s'occuper spécialement de ces affections. La suppuration de la caisse est guérie, lorsque la perforation du tympan est cicatrisée. La cicatrice ne possède certainement pas la même résistance que le tissu intact, mais le danger est moins grand que lorsqu'il n'y a pas de cicatrice. Lorsqu'il existe des synéchies, le procédé de Politzer rendra de grands services. Que l'ouïe ne s'améliore pas après une suppuration d'une durée de dix-huit ans, c'est un fait d'importance secondaire. Ce qu'il importe surtout, c'est d'arrêter la suppuration dont les dangers sont quelquefois incalculables.

M. Krepuska. — M. Szenes m'a mal compris. J'ai divisé mes objections en deux parties. J'ai mentionné, en général, que le tympan possède une très grande force de régénération, puisque certaines perforations se referment spontanément après l'ablation des végétations adénoïdes, par exemple. A quoi M. Szenes répond qu'il ne cautérise pas la perforation lorsqu'il existe des végétations adénoïdes. M'en tenant au cas présenté aujourd'hui, j'ai demandé

en quoi la cicatrisation a été utile au malade. M. Szenes m'a répondu que la suppuration a été arrêtée.

M. Szenes. — Quand la suppuration est arrêtée, la perforation se referme, parce que le tympan se trouve régénéré.

M. Krepuska — Mais que guérit ici M. Szenes? Est-ce la perforation ou la suppuration? On ne cautérise habituellement le tympan que lorsque la suppuration est arrêtée; lorsque la guérison de la suppuration et la cicatrisation du tympan s'accomplissent simultanément, ce n'est pas à l'acide trichloracétique qu'il faut attribuer la cicatrisation. En présentant son malade, M. Szenes avait dit que son oreille suppurait encore en octobre.

M. Baumgarten. — Je ne puis m'expliquer la chose qu'en supposant que M. Szenes avait d'abord obtenu la guérison de la suppuration et cautérisé ensuite la perforation avec l'acide trichloracétique, puisque la première condition de l'occlusion de la perforation est que l'oreille soit sèche.

M. Krepuska. — Naturellement, mais M. Szenes ne l'a pas dit.

Le Président. — M. Szenes a certainement obtenu d'abord la guérison de l'otorrhée, et, voyant que la perforation ne se refermait pas spontanément, il a eu recours à la cautérisation avec l'acide trichloracétique.

M. Szenes répond affirmativement. Dr S. Jankelevitch.

ANALYSES DE THÈSES

De l'irrigation naso-pharyngienne. Ses indications, son abus, ses dangers, par le Dr Bourdette.

A lire le travail un peu théorique de M. Bourdette, il semble qu'aucune pratique ne soit aussi dangereuse en rhinologie que l'emploi de la douche nasale.

Reprenant les idées du Dr Lichtwitz, l'auteur emploie tous ses efforts à déconsidérer un moyen de traitement qui, employé à bon escient, donne des résultats excellents dans certaines affections des fosses nasales.

Après avoir fait, non sans quelque partialité, il faut bien le reconnaître, un court historique de la douche nasale, M. Bourdette énumère certaines particularités anatomo-physiologiques qu'il croit nécessaires à son argumentation.

Il passe à la deuxième partie de son travail et il l'intitule *Indications*. En réalité on n'y trouve « qu'un examen rapide des maladies aiguës et chroniques où l'irrigation fut appelée à produire ses bienfaits ». Encore si cette description était exacte! Malheureusement elle est parsemée d'exagérations ou d'erreurs qui lui enlèvent une grande partie de sa valeur scientifique. Ainsi en est-il de la description de la rhinite purulente aiguë et de la rhinite chronique simple. La première ne s'applique qu'aux enfants porteurs de végétations adénoïdes, ce dont l'auteur ne parle pas; dans la seconde, il y a confusion totale entre le coryza hypertrophique et le coryza spasmodique avec hydrorrhée.

M. Bourdette dit un simple mot de la rhinite atrophique, « où le siphon de Weber se présente sous un jour d'autant plus favorable qu'aucun danger n'amoindrit sa valeur comme agent mécanique. »

Il rejette d'emblée la douche nasale comme moyen d'antisepsie ou d'asepsie pré et post-opératoire. Il la déclare insuffisante, illusoire, inutile et souvent dangereuse.

La troisième partie du travail est intitulée : Inconvénients et dangers de l'irrigation naso-pharyngienne. Sur la pituitaire saine, déclare l'auteur, la douche a les plus graves conséquences : elle amène l'anosmie; froide, elle est irritante; à la température naturelle, elle altère l'épithélium cilié et en provoque la chute; chaude, elle relâche la muqueuse et provoque des céphalalgies sourdes et intenses.

La douche est encore un moyen d'infection pour les sinus et les voies lacrymales, la source d'une foule de complications auriculaires, l'origine de certaines intoxications.

Telles sont les calamités auxquelles sont exposées toutes les personnes qui font des douches nasales.

Une lacune regrettable de la thèse de M. Bourdette consiste précisément dans le manque absolu de documents à l'appui de ses idées plus ou moins théoriques. Pas une seule observation n'accompagne son travail, ce qui ne contribuera à en faire admettre ni toutes les idées ni toutes les conséquences.

(Thèse de doctorat, Bordeaux, Imprimerie du Midi, 1898.)

Dr Brindel.

Contribution à l'étude de l'amygdalite lacunaire enkystée et de sa complication : l'ulcération, par le Dr CHAUCHARD.

L'amygdalite lacunaire latente enkystée peut revêtir trois formes : caséeuse, enkystée, ulcéreuse.

La forme caséeuse est connue depuis longtemps.

La forme enkystée est décrite pour la première fois en 1884 par Grynfeldt; Noquet et Moure en 1888, Natier en 1889, Babuel Peyrissac en 1893, rapportent des observations.

Le Dr Brindel, en 1895, dans une présentation à la Société d'anatomie de Bordeaux, démontre que la poche kystique n'est pas toujours une membrane pyogène, que son contenu n'est pas du pus, mais un mélange de mucus et de débris épithéliaux. A la Société française de laryngologie de 1895, Moure fait une longue description de l'amygdalite ulcéreuse. Après lui, Mendel, Joal, Poyet, Broquet, Vincent, Lemoine, Raoult et Thiry s'occupent de cette question. Après un long historique, l'auteur passe à l'étiologie de l'affection.

On observe l'ulcération de préférence de quinze à trente-cinq ans, elle n'existe pas au delà de quarante-cinq ans; on l'observe pendant le printemps, chez les étudiants en médecine surtout, à la suite d'une fatigue excessive, de l'influenza; jamais les sujets observés n'ont été atteints deux fois.

Les symptômes consistent en sensations de gêne dans l'arrière-gorge, constatation sur l'amygdale, en n'importe quel point, de l'existence d'un point blanchâtre ayant tantôt la dimension d'une lentille, tantôt la grosseur d'une cerise. La tumeur est indolore au toucher. C'est la période de l'enkystement.

A la période pré-ulcéreuse on a des phénomènes réactionnels plus violents (fièvre, courbatures, dysphagie); douleurs à la pression.

A la période caséeuse on a des troubles de la déglutition, on constate à l'examen direct la présence sur une ou deux amygdales d'une ulcération grisâtre recouverte d'un magma caséeux s'enlevant facilement avec le porte-ouate, laissant à nu une surface sanieuse, mamelonnée, rougeâtre. Les bords de l'ulcère sont taillés à pic, le reste de l'amygdale paraît sain, pas d'inflammation périphérique. L'haleine est forte, peu de

symptômes généraux, pas de tuméfaction des ganglions sous-maxillaires.

L'auteur traite dans un troisième chapitre l'anatomie pathologique, la bactériologie et la pathogénie du kyste de l'amygdale.

Le liquide du kyste est constitué par des bacilles épidémiques du mucus et des cellules lymphatiques; il n'y a pas de membrane pyogène. Le kyste n'est autre chose qu'une crypte où s'accumulent des débris épithéliaux, il communique avec l'extérieur par des orifices cryptiques qui livrent passage aux microbes qui vivent à la surface des amygdales; à la suite d'un catarrhe provoqué par la présence de ces microbes, les orifices se ferment et les cryptes restent distendues par les débris épithéliaux : le kyste est constitué.

Sous l'influence d'une inflammation périkystique ou d'une surdistension de la poche due à l'accumulation de nouveaux débris épithéliaux, la poche s'ouvre et donne naissance à l'ulcère. On trouve dans le liquide du kyste soit des streptocoques, soit des staphylocoques.

Le diagnostic différentiel doit être fait à la période kystique avec la gomme syphilitique non ulcérée, la pharyngo-mycose, les chancres, l'épithélioma, le lupus, les gommes scrofulo-tuberculeuses et le lympho-sarcome. On doit aussi songer aux calculs de l'amygdale.

L'aspect jaunâtre, lisse, uni, du kyste de l'amygdale est caractéristique, il est rénitent plutôt que dur. A la période ulcérée on peut le confondre avec la gomme ulcérée; l'ulcère gommeux débute en général sur les bords de l'amygdale et envahit rapidement les piliers, le voile et la base de la langue; les bords en sont rouges, infiltrés; sa marche est lente, ses bords sont déchiquetés et irréguliers.

L'ulcère simple débute brusquement; les bords sont réguliers et mous au lieu d'être durs comme dans le chancre syphilitique, il n'y a pas d'adénopathie.

Les plaques muqueuses, la tuberculose aiguë de l'amygdale, le lupus, la diphtérie ne peuvent pas être confondus avec l'ulcère simple; les caractères sont bien différents.

Le traitement consiste à soigner les amygdalites catarrhales, causes fréquentes des kystes de l'amygdale; — l'ignipuncture,

la discision au crochet — antisepsie buccale sont de bons moyens prophylactiques. Quand le kyste est formé, on peut le ponctionner et le cautériser ou l'enlever à la pince emporte-pièce.

Quand l'ulcère est constitué, antisepsie buccale, écouvillonnage au chlorure de zinc, gargarismes iodés, ablation à l'emporte-pièce. (Thèse de doctorat, Bordeaux, 1898.)

Dr Berbineau.

REVUE GÉNÉRALE ET ANALYSES

NEZ ET PHARYNX NASAL

Granulomes syphilitiques (syphilomes) du nez *(Syphilitische Granulome-Syphilome der Nase)*, par le Dr A. G. Kuttner.

Les granulomes syphilitiques du nez débutent comme les gommes, sous forme d'une prolifération circonscrite de cellules qui s'opère dans la profondeur des tissus. La croissance de la tumeur dans l'intimité des tissus détermine un refoulement de la muqueuse vers l'intérieur de la cavité nasale. Mais tandis que, dans les gommes, la muqueuse qui la recouvre, ne forme qu'une simple proéminence, les granulomes quittent bientôt l'intérieur de la muqueuse et finissent par former des tumeurs indépendantes, sessiles ou pédiculées. A partir de cette époque, les différences entre ces deux variétés de tumeurs syphilitiques s'accentuent de plus en plus. Les éléments constitutifs de la gomme montrent, en effet, une vitalité extrêmement faible; en quelques points seulement, les cellules rondes se transforment en cellules fusiformes plus stables et plus résistantes, et ensuite en tissu conjonctif ferme. Sur tous les autres points on observe une métamorphose régressive qui aboutit à la dégénérescence de la tumeur entière. Les granulomes, au contraire, possèdent une force de résistance et une vitalité infiniment plus grandes; s'ils montrent quelquefois des phénomènes de dégénérescence, ces phénomènes n'aboutissent presque jamais à l'ulcération et à la décomposition centrale.

La littérature rhinologique renferme encore très peu d'obser-

vations de granulomes syphilitiques du nez. C'est à Kuhn et à Manasse que revient le mérite d'avoir signalé et décrit pour la première fois ces tumeurs. L'auteur en a de son côté observé 4 cas, et nous résumerons, d'après lui, les particularités cliniques et histologiques de ces tumeurs.

Le diagnostic des granulomes est extrêmement difficile. Les symptômes locaux (obstruction nasale et sécrétion) et généraux (maux de tête, douleurs à la face, à l'épaule et au bras, élévation de la température, faiblesse parétique des extrémités supérieures) sont de nature plutôt banale et n'indiquent en rien qu'il s'agisse là d'une tumeur syphilitique, à l'exclusion de toute autre tumeur. A l'inspection, on trouve une ou plusieurs tumeurs, sessiles ou pédiculées, plus ou moins grandes, situées le plus souvent sur la partie antéro-inférieure de la cloison, mais quelquefois aussi sur la muqueuse des cornets ou du plancher des fosses nasales. Leur surface est souvent érodée, elles sont recouvertes tantôt d'une sécrétion fibrino-purulente adhérente, comme dans les cas d'affections tuberculeuses ou de corps étrangers du nez, tantôt d'une sécrétion muco-purulente peu épaisse, comme tous les cas d'irritation de la muqueuse nasale. La tumeur est molle et friable, mais montre peu de tendance à l'ulcération superficielle ou profonde. Dans un cas, il existait de la carie étendue du cornet moyen et de la cloison dans le voisinage immédiat de la tumeur; il est possible qu'il y ait eu dans ce cas une tumeur gommeuse partant du périoste et dont l'ulcération aurait déterminé la destruction de la cloison et du cornet moyen. Le granulome ici ne serait alors que secondaire, dû à une irritation inflammatoire produite par la tumeur gommeuse sur la muqueuse avoisinante.

Ces tumeurs, telles qu'elles viennent d'être décrites, n'ont donc pas un aspect caractéristique, et il s'agit encore de faire le diagnostic différentiel avec le fibrome, la tuberculose (et le lupus), le sarcome, la lèpre et la morve. Même en faisant abstraction de ces deux dernières affections, à cause de leur eté, le diagnostic n'en laisse pas moins que d'être difficile. xamen des autres organes peut, il est vrai, nous fournir des uments en faveur de la tuberculose ou de la syphilis; mais e faut pas oublier que ces deux affections peuvent coexister

sur le même individu. On a dit que les tumeurs tuberculeuses sont presque exclusivement localisées sur la cloison; ceci est loin d'être vrai, et l'auteur a observé des tumeurs dont la nature tuberculeuse était incontestable et qui siégeaient sur le cornet moyen.

L'examen microscopique nous permettra, dans la majorité des cas, d'exclure tout de suite le sarcome et le fibrome. Mais déjà les simples granulomes se rapprochent quelquefois par leur structure (cellules géantes et épaississement des parois vasculaires) des granulomes syphilitiques. Le diagnostic devient encore plus difficile lorsqu'il s'agit de distinguer au microscope le granulome syphilitique d'une tumeur tuberculeuse, surtout en l'absence de bacilles ou de tubercules à caséification centrale. Dans ces cas, il faudra avoir recours à des injections de tuberculine qui, seules, pourront trancher le diagnostic. (*Archiv f. Laryngol.*, VII, 2-3.)

Dr S. Jankelevitch.

Tumeur maligne du naso-pharynx chez une petite fille de trois ans et demi, par le Dr Brault.

S. L..., trois ans et demi, ayant toujours eu une bonne santé, depuis trois mois sa mère avait remarqué qu'elle respirait mal par la bouche. Elle se présente avec une déformation extrême de la face, de l'exophtalmie, du gonflement de la joue à droite, du larmoiement à gauche.

Il y a du nasonnement, gêne de la déglutition, dyspnée intense. Le voile du palais est refoulé en avant, on aperçoit un prolongement dans le pharynx et à la partie antérieure des fosses nasales. Pas d'adénite cervicale ni rétro-pharyngienne, pas d'hémorragie. Étant donnés l'âge, le sexe, on ne peut songer à un polype naso-pharyngien. Le diagnostic de végétations adénoïdes doit être aussi écarté, on s'arrête à celui de sarcome ayant pris naissance au niveau de l'amygdale pharyngienne.

On tente une opération palliative. Après trachéotomie, on enlève la tumeur par le procédé de Doyen. La tumeur était adhérente au vomer et au pourtour des choanes; huit jours après, la canule est enlevée, le résultat est satisfaisant, la malade avale et respire facilement.

Il s'agissait d'une tumeur mixte, par places on trouvait du tissu fibro-myxomateux, en d'autres points du sarcome globo-cellulaire.

L'auteur fait ressortir les trois particularités suivantes :

1° Le jeune âge de l'enfant (trois ans et demi) ;

2° La déformation du visage (frog-face) qu'on trouve dans les cas de polypes naso-pharyngiens et de tumeurs malignes ;

3° La présence de parties fibro-myxomateuses côte à côte avec le sarcome. (*Ann. des mal. de l'oreille*, n° 5, mai 1898.)

Dr Berbineau.

LARYNX ET TRACHÉE

Infection à pneumocoques chez l'enfant. Manifestations laryngées et pulmonaires. Croup ou spasme glottique réflexes (deux observations), par MM. Ballay et Halipré.

Les accidents laryngés attribuables au pneumocoque sont de deux sortes : ils se manifestent sous la forme de laryngites pseudo-membraneuses analogues aux laryngites diphtériques, ou encore sous la forme de spasme glottique.

A l'appui de cette théorie, les auteurs rappellent deux observations ayant trait à des enfants de treize mois et sept mois.

Le premier fut amené à l'hôpital avec du tirage et de l'angine par deux fois tubé avec succès. A cinq reprises différentes, la température s'élève, indiquant par son ascension le développement de foyers broncho-pulmonaires. Comme dernier stade, l'oreille est atteinte et une otite purulente se développe.

Le deuxième est amené à l'hôpital avec les symptômes objectifs du croup membraneux. Pas d'angine, voix normale. Foyers de broncho-pneumonie. Tubage à cinq reprises différentes, immédiatement suivi de soulagement. Peu à peu l'enfant s'affaiblit, il succombe après trois semaines, avec des phénomènes d'asphyxie progressive. L'autopsie ne peut être pratiquée.

Dans le premier cas, il y avait de fortes présomptions pour qu'il existait des fausses membranes dans le larynx. auteurs pensent que le second se rapporte à un spasme

istique d'une affection à pneumocoques est cette

alternative de rémissions et de rechutes constatée chez les deux malades cités plus haut. Les cultures révélèrent chez eux la présence du pneumocoque et l'absence du bacille de Lœffler. (*Normandie méd.*, n° 10, 15 mai 1898.) Dr BRINDEL.

VARIA

Expériences cliniques concernant de nouveaux médicaments *(Clinical tests of new remedies)*, par le Dr SETH SCOTT BISHOP.

L'auteur vante beaucoup les effets du *nosophène* dans les otites moyennes suppurées, dans les affections syphilitiques et tuberculeuses de la gorge et du nez, et dans toutes les plaies en général, de quelque nature qu'elles soient, de ces organes. Appliquée après des opérations sur la cloison nasale et les galvanocautérisations des cornets, cette poudre présente l'avantage de ne pas provoquer cette hydrorrhée profuse qui suit l'application de la plupart d'autres moyens.

L'auteur emploie également la gaze au nosophène qui s'est montrée supérieure à la gaze imprégnée d'autres substances. Le nosophène est une poudre impalpable, d'un jaune grisâtre, renfermant près de 62 % d'iode combiné. Il n'est pas décomposé par la chaleur, même à 220°, et est insoluble dans l'eau. Mais il est très soluble dans les solutions alcalines et, projeté sur les surfaces qui viennent d'être imprégnées par une solution alcaline, il se transforme en un sel de sodium, *l'antinosine*. Cette dernière substance est très soluble dans l'eau et en solution à 1 % agit comme agent antiseptique. Cette solution a une couleur rouge sang, fait dont il ne faut pas oublier de tenir compte, pour ne pas croire à une hémorragie ou à une épistaxis, en voyant le liquide de l'injection revenir si rouge. Le nosophène se transforme, comme il vient d'être dit, en antinosine, au contact des liquides organiques; il ne dégage pas d'iode libre, comme l'iodoforme, ce qui en rend les effets toxiques presque nuls. (*Laryngoscope*, n° 1, 1898.) Dr S. JANKELEVITCH.

Bordeaux. — Imp. G. GOUNOUILHOU, rue Guiraude, 11.

19e ANNÉE. N° 34. 20 AOUT 1898.

REVUE HEBDOMADAIRE
DE
LARYNGOLOGIE, D'OTOLOGIE
ET DE RHINOLOGIE

DE LA GUÉRISON DES PERFORATIONS TYMPANIQUES PAR L'ACIDE TRICHLORACÉTIQUE[1]

Par le Dr C. MIOT, de Paris.

Ce traitement, préconisé par Okounew, m'ayant donné de bons résultats, il m'a paru intéressant de les publier avec les remarques qu'il m'a suggérées.

Faire cicatriser une perforation du tympan est obtenir un bon résultat quand on ne diminue pas l'acuité auditive d'une manière sensible, car un malade entendant suffisamment avec une ouverture de ce genre, sans suppuration de la caisse, préférera le *statu quo* à la diminution de son audition consécutive à la cicatrisation. Aussi faut-il se demander tout d'abord si, oui ou non, cette guérison influencera l'audition d'une manière fâcheuse. On peut s'assurer du résultat à obtenir par l'application du tympan artificiel oblitérant la perforation. Si ce moyen prothétique améliore beaucoup l'audition, c'est que la chaîne est en bon état; et, après la cicatrisation, l'audition restera à peu près aussi bonne qu'auparavant, ou au moins très suffisante. Je reconnais, dans ces cas, que le tympan artificiel n'appuie pas sur l'étrier, soit ectement, soit par l'intermédiaire du tympan déprimé, ce pourrait faire croire à l'intégrité de la chaîne des osselets.

[1] Travail communiqué à la Société française de laryngologie, 1898.

Il en résulterait, après la cicatrisation, une diminution très considérable de l'acuité auditive.

Indications. — Les perforations se présentent dans des conditions avantageuses ou défavorables. D'une manière générale, on peut faire cicatriser facilement toute perforation située en pleine membrane, c'est-à-dire non limitée dans une partie de sa circonférence par le cadre osseux, le manche du marteau ou toute autre partie osseuse. Il n'en est pas de même de celles qui vont du cadre osseux au bord antérieur ou postérieur dénudé du manche du marteau. Tant qu'il existe un peu de tissu tympanique à l'un des bords de cette apophyse limitant la perforation, il est possible d'obtenir la formation d'une cicatrice; dans les cas contraires, les cautérisations ne m'ont donné à peu près aucun résultat. Il en a été de même des perforations intéressant la membrane de Schrapnell et une partie plus ou moins grande de la paroi osseuse correspondante (paroi externe de l'attique).

L'étendue de la perforation et le temps écoulé depuis la cessation de l'écoulement sont des facteurs importants dont il faut tenir compte, d'après Simone, de Cagliari. Il est certain que plus l'ouverture est grande, plus de temps elle exige pour se cicatriser. Au surplus, il y a des limites à la cicatrisation, et quand l'ouverture intéresse le tympan tout entier, les guérisons deviennent beaucoup plus rares. Dans un cas de destruction pour ainsi dire totale du tympan avec élimination à peu près complète du manche du marteau, j'ai pu cependant obtenir la formation d'un tissu cicatriciel qui a remplacé le tympan, tout en conservant une audition satisfaisante.

L'ancienneté de la perforation n'est pas toujours une raison pour que la cicatrisation en soit difficile. Car j'ai obtenu quelquefois la guérison de perforations datant de trente et même de quarante-deux ans, après quelques cautérisations (obs. I et IV).

Comme Simone, j'ai constaté que l'âge du malade ne paraît

pas avoir une influence manifeste sur la rapidité de la cicatrisation. Ainsi, chez un enfant de quatorze ans, j'ai obtenu la guérison avec beaucoup de difficulté, tandis qu'elle a eu lieu chez une femme de soixante-sept ans après trois cautérisations. Cependant, il faut ajouter que la perforation de cet enfant était grande et avait des bords très indurés, tandis que celle de la femme était moyenne avec des lèvres assez peu épaisses.

En résumé, pour moi, la difficulté d'obtenir un tissu cicatriciel dépend exclusivement de la nature des bords de l'ouverture. Si ces derniers sont assez souples, minces, grisâtres, en un mot peu altérés, il y a tout lieu d'espérer une cicatrisation rapide, comme dans les deux cas signalés ci-dessus (obs. I et IV). Mais si les bords sont épais, lisses, luisants, cutanisés ou bien blanchâtres, d'un blanc crayeux par suite d'une accumulation de cellules épithéliales cornées ou de dépôts calcaires, ils résistent, en général, beaucoup plus à l'action du caustique et se recouvrent moins vite de tissu cicatriciel.

Avant d'avoir recours à l'emploi de l'acide trichloracétique, il est bien préférable d'attendre que l'hyperémie de la muqueuse ait disparu afin de ne pas courir le risque de voir revenir l'écoulement. Il est vrai que cet écoulement se tarit vite avec la cessation des cautérisations et l'emploi des instillations médicamenteuses.

Chez quelques malades atteints d'un écoulement séro-muqueux ou purulent pendant l'emploi de l'acide trichloracétique, j'ai continué quand même ce traitement en ayant soin de prescrire des instillations deux ou trois fois par jour dans l'intervalle des cautérisations, et de cesser momentanément ces dernières, si l'écoulement n'était pas tari au bout de quelques jours.

L'existence d'un suintement de la cavité tympanique n'est [illegible] contre-indication absolue aux cautérisations. A trois [illegible] affectés d'otorrhée et de tuberculose pulmonaire, [illegible]liqué des cautérisations qui ont plutôt diminué [illegible]menté l'écoulement, ce qui n'a pas empêché ces

malades de suivre le traitement destiné à faire cesser l'otorrhée. Des quatre perforations qui concernent ces trois malades, il faut excepter celle du tympan gauche d'un jeune homme (obs. III), qui ne s'est pas cicatrisée après vingt-cinq cautérisations faites deux fois par semaine, tous les cinq, huit ou dix jours. La suppuration de la caisse ayant été tarie au mois de décembre 1897, j'ai recommencé le traitement à la fin de janvier 1898, et obtenu, le 29 avril dernier, après vingt cautérisations, la guérison de cette perforation qui intéressait les deux tiers de la moitié antérieure du tympan, avec audition satisfaisante.

Mode d'emploi. — Voici comment j'ai l'habitude de procéder. Pendant six minutes, j'applique sur la perforation une mince lamelle de coton imbibée d'une solution de cocaïne à 1/5 trinitrinée (Gauthier). Ce temps écoulé, j'enlève cette lamelle et je garnis d'une très mince couche de coton l'extrémité fine d'un stylet. Cette extrémité ayant été à peine imbibée d'eau et mise un instant en contact avec des cristaux d'acide trichloracétique, il ne reste plus alors qu'à toucher avec ce stylet les bords de l'ouverture tympanique, en ayant soin d'éviter le reste du tympan et la muqueuse de la paroi interne de la caisse. Les parties touchées blanchissent aussitôt, une douleur assez vive se produit, dure une minute environ, puis diminue et cesse au bout de quelques minutes.

La quantité de caustique imbibant le coton ne doit pas être en excès, afin de ne pas couler dans la caisse et de ne pas déterminer une inflammation suppurative susceptible de rendre nécessaire l'interruption des cautérisations pendant quelque temps et de retarder beaucoup la guérison. Cette inflammation persiste en général quelques jours seulement, mais peut durer quelques semaines.

L'intervalle mis entre chaque cautérisation varie suivant les auteurs. Ainsi Alt, à la clinique de Grüber, a obtenu la

guérison de quarante perforations par des cautérisations faites tous les quatre jours pour les grandes perforations, et tous les huit jours pour les petites. Il n'a pas traité de perforations intéressant la partie postéro-supérieure du tympan, ou la membrane de Schrapnell, ou le tympan tout entier.

Contrairement à Alt, je pratique les cautérisations pour les perforations petites et moyennes tous les huit à quinze jours, et pour les grandes tous les six à huit jours, afin que ces inflammations, trop souvent répétées, ne détruisent pas autant le tissu de nouvelle formation et ne déterminent pas une hyperémie de la muqueuse de la caisse susceptible de favoriser le retour d'un écoulement purulent.

Sous l'influence de ces cautérisations on voit le tissu cicatriciel se former progressivement et rétrécir l'ouverture. Cependant, il arrive que les bords ne s'enflamment pas quand ils sont trop indurés. A ce propos, je me rappelle un garçon de quatorze ans dont le bord inférieur de la perforation gauche, réduit à la partie fibreuse d'insertion au cadre osseux, ne se modifia pas, même après trente cautérisations dont plusieurs répétées à de courts intervalles. Dans ces cas, il faut les aviver avec le galvanocautère, comme je le fis chez ce malade, ou y pratiquer des incisions rayonnées, ayant un millimètre de longueur environ ou plus, et distantes les unes des autres de deux à trois millimètres ; insensibiliser fortement ces petites plaies avec une solution de cocaïne trinitrinée à 1/3 ou d'orthoforme, puis les cautériser avec l'acide trichloracétique. C'est ainsi que je suis parvenu chez quatre malades à déterminer la formation d'un tissu cicatriciel alors que j'avais échoué avec l'acide seul.

Le tissu cicatriciel oblitérant la perforation est parfois très déprimé dans les premiers temps de sa formation par ›port au reste de la membrane tympanique. Et il forme ıe concavité telle, dans certains cas, qu'il paraît avoir ntracté des adhérences avec la paroi interne de la caisse, nsi que je l'ai constaté chez quelques malades, mais il se

rétracte au bout de quelque temps et se met de niveau avec le reste du tympan.

En se formant, la cicatrice peut contracter des adhérences avec les parties voisines. Mais du moment où ces adhérences permettent des mouvements suffisants aux organes de transmission, elles ne nuisent pas d'une manière bien sensible à l'audition puisque cette dernière reste à peu près égale à celle que donnait l'emploi du tympan artificiel.

Le tissu cicatriciel oblitérant la perforation s'étant rompu chez quelques-uns de mes malades, peu de temps après sa formation, il me paraît utile de le soutenir pendant les premières semaines avec une lamelle de coton, surtout si le malade a des quintes de toux violentes, et d'éviter toutes autres expirations forcées.

Chez d'autres malades, le tissu cicatriciel a été détruit en partie ou en totalité à la suite d'hyperémies nouvelles de la muqueuse de la caisse. Ces rechutes ne paraissent pas étonnantes lorsqu'on constate l'état dans lequel est fréquemment le rhino-pharynx de ces malades. Aussi est-il utile de traiter les régions désignées. Il faut soigner de nouveau ce catarrhe de la caisse et recommencer les cautérisations lorsque toute trace d'inflammation et de suintement a disparu.

Pendant les premiers temps de la cicatrisation, il y a parfois de grandes variations de l'audition dépendant de l'inflammation plus ou moins grande de la muqueuse de la trompe, parfois de la caisse.

En comparant l'audition d'un malade muni d'un tympan artificiel ou ayant un tympan cicatrisé, il y a une légère différence en faveur du tympan artificiel; mais l'avantage que présente l'occlusion de la perforation, empêchant toute infection de la cavité tympanique par le conduit, est donc à considérer sérieusement, et il vaut mieux entendre un peu moins, du moment où l'audition est suffisante, que de s'exposer à une suppuration à répétitions de cette cavité.

On doit se demander si, pendant le cours du traitement, on

peut appliquer un tympan artificiel après chaque cautérisation. En mettant en contact avec le caustique, peu d'instants après son emploi, une lamelle en caoutchouc, comme le tympan de Lucae, sur la partie cautérisée, on peut déterminer une inflammation vive de la membrane, ainsi que de l'écoulement et des douleurs plus ou moins fortes.

Si c'est un corps humide, comme un bourdonnet de coton ou un lambeau d'étoffe mouillé, on rend l'action du caustique moins efficace, et, par suite, la formation du tissu cicatriciel difficile ou moins rapide. Il y a moins d'inconvénients à user du moyen prothétique, quelques heures après la cautérisation ou le lendemain, de préférence. Il vaut donc mieux laisser béante l'ouverture tympanique et se contenter de tenir le méat auditif fermé avec un bourdonnet de coton aseptique.

Ce n'est pas seulement avec l'acide trichloracétique qu'on peut obtenir l'oblitération d'une perforation. Que faut-il, en effet, pour provoquer la formation du tissu cicatriciel? enflammer suffisamment les bords de l'ouverture. Plusieurs acides énergiques, comme l'acide chlorhydrique, l'acide azotique, l'acide chromique, le fer rouge (galvanocautère), peuvent produire cet effet, mais tous ne conviennent pas à cause de l'inflammation consécutive qu'ils déterminent.

De tous ces agents caustiques, je choisis d'abord l'acide trichloracétique avec ou sans incisions préalables parce qu'il provoque rapidement la formation d'un tissu cicatriciel sans réaction inflammatoire vive, et ensuite le galvanocautère.

Sur cinquante et une cautérisations traitées par l'acide trichloracétique, il y a eu :

1° Au point de vue de la cicatrisation, quarante-neuf

guérisons ont été nombreuses parce que j'ai éliminé pratique, après des insuccès antérieurs, toutes les perforations ne paraissant pas devoir se cicatriser faci-

lement, comme celles qui intéressent la membrane de Schrapnell et la partie correspondante de la paroi osseuse ou la membrane du tympan tout entière avec élimination à peu près complète du manche du marteau.

2° Au point de vue de l'audition, deux fois aggravation de la surdité après formation de synéchies dans la partie postéro-supérieure de la membrane du tympan.

Quarante-neuf fois une audition satisfaisante.

Conclusions. — A moins de cas exceptionnels, comme ceux que j'ai indiqués, l'acide trichloracétique est un bon agent pour obtenir la cicatrisation plus ou moins rapide des perforations tympaniques. Les incisions rayonnées, le galvano-cautère doivent être réservés pour exciter certains bords indurés qui résistent à l'acide.

Observation I. — *Mars 1879.* — Mme L..., trente-quatre ans, a eu à l'âge de dix ans, c'est-à-dire en 1855, des douleurs d'oreille et un écoulement qui s'est tari à gauche, au bout de peu de temps, et persiste encore à droite.

Tympan gauche adhérant à la paroi interne de la caisse. Surdité à peu près absolue.

Tympan droit : perforation ovalaire de 4 millimètres et demi de longueur à sa partie antéro-moyenne.

Otorrhée guérie en février 1882.

De *1882* à *1897*, audition très bonne avec la lamelle de coton appliquée à des intervalles de huit à quinze jours, un à six mois.

3, 17, 31 mai 1897. — Cautérisation des bords de la perforation avec l'acide trichloracétique.

21 juin. — Cicatrisation.

2 décembre. — Guérison maintenue.

Obs. II. — *14 juin 1895.* — M. F..., suppuration des deux caisses depuis douze ans.

Mai 1896. — Suppuration tarie à gauche, persiste à droite.

14 juin. — Première cautérisation des bords de la perforation avec l'acide trichloracétique.

28 juin, 12 et *26 juillet, 9, 16, 23, 30 août.* — Cautérisations.

2 septembre. — Écoulement purulent. Instillations d'eau phénosalylée ou boriquée à alterner, pendant huit jours consécutifs.

4 octobre. — Écoulement tari. Perforation diminuée d'étendue. Cautérisation.

4, 25 octobre. — Cautérisation. Un peu de suintement muqueux. Instillations, deux à trois fois par jour.

1er, 11 novembre. — La perforation n'a plus qu'un millimètre environ de diamètre. Pendant le Valsalva, gargouillement dans la caisse du tympan. Expulsion dans le conduit d'un peu de liquide séro-muqueux.

22 novembre. — Pas de cautérisation, gargouillement pendant le Valsalva.

28 novembre. — La perforation à bords humides, rougeâtres, est réduite à une ouverture imperceptible d'un millimètre, à travers laquelle vient sourdre un peu de liquide séro-muqueux, pendant le Valsalva forcé. Tympan toujours un peu infiltré, avec manche du marteau assez visible dans toute son étendue. Craquements humides pendant le Valsalva. Tympan artificiel enduit de vaseline iodoformée.

8 décembre. — Perforation cicatrisée.

8 janvier 1898. — Même état.

29 janvier. — Entendant moins bien et sentant l'air passer dans son conduit auditif externe pendant l'emploi du Valsalva, le malade vient me montrer son oreille, dont le tympan droit doit être perforé. En effet, il existe une perforation allongée ayant 4 millimètres de longueur environ, à bords amincis, exsangues, excepté au bord supérieur, un peu rouge et tuméfié. Cautérisation.

1, 5, 14 février. — Cautérisation.

21 février. — Perforation cicatrisée. Tympan artificiel sur la cicatrice pendant quinze jours, renouvelé une fois.

2 et *16 avril.* — Bonne audition.

Remarque. — Du 8 décembre au 29 janvier que la perforation est restée cicatrisée, l'audition a varié beaucoup à cause d'un état muqueux de la trompe et de la cavité tympanique.

Obs. III. — *5 novembre 1894.* — M. R..., trente ans. Tubercu- s pulmonaire au deuxième degré. Suppuration de la caisse che depuis deux ans, et de l'oreille droite depuis six mois. aitement général et local.

novembre 1896. — Suppuration tarie à droite, persistant à ue.

Depuis deux ans, l'application des tympans artificiels donnant au malade une excellente audition des deux côtés, mais ne faisant pas cicatriser les perforations ovalaires qui siègent dans la moitié antérieure des tympans et ont : la droite, 6 millimètres; la gauche, 8 millimètres environ de longueur, je me décide à en toucher les bords avec l'acide trichloracétique, une fois par semaine.

11 décembre. — Cicatrisation de la perforation droite après trois cautérisations.

7 janvier 1897. — Audition moins bonne à droite. Le tissu cicatriciel a dû se rompre pendant un excès de pression produit au moment où le malade se mouchait, car le malade a ressenti à ce moment une légère douleur dans l'oreille et un sifflement.

En effet, il existe au niveau du tissu cicatriciel une ouverture d'un millimètre environ de largeur, que je me contente de recouvrir d'une lamelle de coton enduite de vaseline iodoformée.

2 et *11 février.* — Cautérisation. Tympan artificiel.

19 février. — Cicatrisation de la perforation droite. Pour renforcer cette cicatrice, je la recouvre avec une lamelle de coton imbibée de vaseline iodoformée.

23 mai. — Dix-huitième cautérisation des bords de la perforation gauche. La suppuration de la caisse persiste malgré les lavages fréquents de la caisse à l'eau phéniquée, mentholée, boriquée, ou à la vaseline iodoformée. En dépit de l'écoulement, le malade emploie toujours un tympan artificiel à gauche. Pas de cautérisation.

Le malade part pour la campagne à cause de son mauvais état général.

21 juillet. — La suppuration de la caisse gauche dure toujours. Le malade continue son traitement général et local. Il emploie toujours le tympan artificiel à gauche.

3 décembre 1897. — Le malade revient pour subir de nouvelles cautérisations.

État général moins mauvais. Écoulement tari. Suintements par moments. Perforation bien peu diminuée, muqueuse de la paroi interne de la caisse épaissie et rouge. Insufflation de vapeur iodoformée. Cautérisation des bords de la perforation. Instillation d'eau boriquée, matin et soir.

27 décembre. — Insufflations de vapeur iodoformée dans la caisse deux fois par semaine. Tympan artificiel à gauche.

23 janvier 1898. — Pas de suintement. Cessation des insufflations iodoformées. Cautérisation.

1er, 8, 11, 18, 25 février. — Cautérisations.

Il est à remarquer que tant que la perforation a été assez grande, j'ai vu la muqueuse de la paroi interne de la caisse assez rouge. Trois jours après la cicatrisation, je constate, pendant l'emploi du Valsalva, un bruit de souffle avec quelques râles humides, légers. L'audition varie, mais elle changera moins à mesure que l'hyperémie de la muqueuse diminuera.

Obs. IV. — *19 décembre 1895.* — Mme B..., trente-cinq ans. Écoulement des oreilles sans douleurs vives pendant l'enfance. Tari depuis un grand nombre d'années à droite, pendant quelque temps à gauche. Il est revenu de ce côté depuis trois ans.

P.O. m. { bonne des deux côtés, meilleure que P.A.

P.A. { M. { O. d. = 10 centimètres. / O. g. = nulle. }
Voix ordinaire { O. d. = 1 mètre environ. / o. g. = à peine de près. }

La malade suit avec beaucoup de peine une conversation générale à table.

Tympan droit : perforation antéro-moyenne de 3 millimètres de largeur environ.

Tympan gauche : à peu près détruit. Muqueuse de la caisse tuméfiée, masses cholestéatomateuses dans le conduit et l'attique, retirées avec une pince et un crochet. Dislocation de la chaîne. Branches de l'étrier disparues. J'ai obtenu la guérison du cholestéatome par une opération.

Cette oreille a été traitée sans succès pendant plusieurs mois par un otologiste, qui ne s'est pas occupé de la surdité de l'oreille droite et n'a pas essayé l'emploi d'un tympan artificiel.

22 décembre. — Après avoir lavé les parois du conduit auditif externe droit et les parties restantes du tympan avec un bourdonnet de coton imbibé d'une solution aqueuse de sublimé à 1/1000, j'applique un tympan artificiel sur la perforation. Aussitôt après, la malade suit la conversation sur un ton très peu élevé, à une grande

[illegible] — La malade entend très bien et ne se considère [illegible] sourde. Après avoir enlevé le tympan artificiel et bien [illegible]ois du conduit et le tympan, j'en remets un autre que [illegible]ra garder.

10 janvier 1896. — J'enlève le tympan qui est resté à demeure plus d'un an et a très bien maintenu l'audition jusqu'à il y a huit jours. En examinant le fond du conduit, on constate facilement que la pièce est déplacée.

6 mai 1897. — Cette malade acceptant l'offre que je lui fais d'essayer d'obtenir la cicatrisation de la perforation du tympan, séance tenante, je cautérise les lèvres de la perforation avec de l'acide trichloracétique. Quelques minutes après, tympan artificiel.

3 juillet. — Malgré mes recommandations, la malade ne revient qu'aujourd'hui. Deuxième cautérisation. Tympan artificiel.

22 janvier. — La malade se décide à reprendre son traitement régulièrement.

18 avril. — Dixième cautérisation.

25 avril. — Perforation cicatrisée. Audition satisfaisante.

30 avril. — Même état.

Remarque. — Le fait de conserver à demeure un tympan artificiel pendant plus d'un an est intéressant. A ce propos, je tiens à dire que j'ai revu, ces jours derniers, une de mes malades dont l'audition a été très satisfaisante durant trois ans, avec le même tympan qui n'a pas été touché pendant tout ce temps. Cette malade est revenue à ma clinique parce que la surdité s'est reproduite après le déplacement de la pièce.

Cette lamelle de coton, dont nous avons démontré les avantages, le Dr Veyrat et moi, a un millimètre d'épaisseur environ et est bien distincte de la boulette de coton de Yearsley. On la découpe généralement avec des ciseaux, sous la forme d'un disque arrondi ou légèrement ovalaire dont les dimensions sont un peu plus grandes que la perforation à recouvrir. Elle est appliquée après avoir nettoyé le conduit et les parties restantes du tympan avec des bourdonnets de coton imbibés de solution de sublimé à 1/1000.

La boulette de Yearsley, par ce fait qu'elle est ronde, a besoin d'être arc-boutée contre les bords de la perforation et la paroi correspondante du conduit pour bien rester à demeure. A cause de sa forme on est obligé de la faire pénétrer, en partie, dans la perforation, de telle sorte qu'elle pro-

duit une saillie dans la caisse en touchant même sa paroi interne dans bien des cas. Il en résulte moins de tolérance et de l'hyperémie susceptible de favoriser le retour de l'écoulement.

RÉUNION
DES OTOLOGISTES ET LARYNGOLOGISTES DE L'ALLEMAGNE DE L'OUEST
A COLOGNE[1]

Séance du 17 avril 1898.

M. Lenzmann communique les deux observations suivantes :

1° Dans la première, il s'agit d'une septicémie générale consécutive à un furoncle de l'entrée du nez. Cette dernière affection est considérée par chacun de nous comme présentant un caractère essentiellement bénin. D'après mon expérience, ces furoncles de l'entrée du nez apparaissent lorsqu'on a arraché les vibrisses qui se trouvent dans cette région, ce qui ouvre la porte à l'infection. C'était bien le cas de ma malade, une femme robuste, âgée de trente-six ans. A la place où quelques-unes de ces vibrisses ont été arrachées, il se forma un furoncle qui siégeait à la partie antérieure de l'orifice nasal droit et était entouré d'une région rouge et douloureuse. J'ai ordonné des compresses chaudes, espérant circonscrire ainsi le foyer d'infection et provoquer en même temps la suppuration de ce foyer. Lorsque je revis la malade le lendemain, la rougeur occupait une étendue plus grande, la malade se plaignait de douleurs très fortes, et sa température était de 39°. Je me décidai à inciser la région infectée, allant jusqu'au cartilage sous-jacent; il s'écoula un liquide trouble, non purulent. La rougeur ne s'en progea pas moins de plus en plus, et atteignit la région fron-, la température étant de 39°4. Les parties molles ont

[1] D'après *Münch. med. Wochens.*, n° 25, 1898.

pris une consistance pâteuse. Le quatrième jour tout le front présentait cette infiltration pâteuse. Température, 38°7 ; pulsations 140. On pratiqua sous le chloroforme des incisions profondes dans la région frontale qui donnèrent issue à un liquide trouble. La malade perdit cependant connaissance ; le pouls était à peine perceptible. Le cœur faiblissait de plus en plus, et la malade mourut le cinquième jour. L'examen bactériologique du contenu du furoncle, ainsi que du liquide écoulé après l'incision de l'infiltration frontale, révéla de nombreux amas de staphylocoques.

Pris en soi, ce cas ne présente rien de particulier, puisque nous savons que toute infection locale peut devenir, dans des conditions particulièrement défavorables et qui sont encore à déterminer, une infection générale. Mais l'intérêt de ce cas consiste dans ce fait qu'il nous montre comment certaines affections, apparemment bénignes et qui, d'après notre expérience, n'avaient jamais jusqu'ici revêtu un caractère grave, peuvent aboutir à une issue fatale.

Je me demande, cependant : quand même on aurait pu prévoir la possibilité d'une infection générale, eût-on pu sauver la malade ? Il est hors de doute qu'une intervention rapide et énergique peut seule présenter des chances de succès. On aurait dû, dès l'apparition de la rougeur dans le voisinage du furoncle, pratiquer l'excision radicale du foyer d'infection, ce qui aurait équivalu à une amputation du nez. Il est évident que cette intervention était impraticable dans notre cas. Quel est le malade qui voudrait bien se soumettre à une pareille opération dans un furoncle du nez et quel est le médecin capable d'une pareille assurance dans son pronostic, jusqu'à pouvoir dire : l'intervention que je propose est la seule qui puisse sauver le malade ? Ceci est à peine acceptable. Une telle conduite de la part du médecin et du malade sera toujours exceptionnelle, pour le plus grand désagrément du premier et le plus grand malheur du second.

2° Le deuxième cas, sur lequel je désire attirer votre attention, est plus intéressant au point de vue du diagnostic qu'à celui du pronostic. En voici l'histoire. La malade, femme

âgée de vingt-six ans, mariée, mère de cinq enfants très chétifs, perdit sa mère, son frère et sa sœur, morts tous trois de tuberculose. Elle est elle-même de constitution faible, très nerveuse, mais n'a jamais été malade. L'examen des poumons ne révèle rien d'anormal. Ni sucre ni albumine dans les urines. Trois semaines avant la consultation, la malade se fit arracher une molaire par un dentiste. Depuis trois jours il existe autour de l'insertion de cette dent une prolifération du tissu muqueux s'étendant à la joue et formant dans le repli gingivo-labial une ulcération en forme de rhagade. Les jours suivants, il se forma autour de cette ulcération une infiltration dure, qui se propagea vite à la lèvre inférieure, produisant dans cette région des ulcérations analogues à la première. L'iodure et le mercure sont restés sans résultat. Ce n'est qu'après plusieurs examens microscopiques, pratiqués sur les tissus enlevés au fond de l'ulcère, qu'on parvint à découvrir quelques bacilles tuberculeux. On posa donc le diagnostic de tuberculose de la muqueuse buccale. Les attouchements avec l'acide lactique pur, même après le curettage préalable, ne donnèrent aucun résultat; seul le thermocautère paraissait avoir quelque action sur le mal. Il n'en survint pas moins bientôt sur la lèvre supérieure et la muqueuse de la joue droite la même infiltration dure avec production d'ulcérations. Ce processus de destruction de la muqueuse buccale se prolongea pendant trois mois, sans qu'on pût y opposer le moindre obstacle; à cette époque apparut une infiltration tuberculeuse du sommet droit qui progressait rapidement et détermina la mort au bout de trois mois, malgré le séjour de la malade dans un sanatorium.

Ce cas est intéressant, parce qu'il s'agit là d'une tuberculose primitive de la muqueuse buccale et que le lieu d'infection a pu être déterminé rigoureusement, puisque c'est autour de la plaie gingivale, consécutive à l'ablation d'une dent, qu'a débuté [illegible]cessus. Ce qui m'a encore frappé, c'est l'impuissance du [illegible]ement dans ce cas, de nature d'ailleurs assez maligne. [illegible]que le traitement des ulcérations avec l'acide lactique pur [illegible]té inefficace ici, où les ulcérations étaient parfaitement

visibles et accessibles, que peut-on attendre de ce traitement dans la tuberculose grave atteignant des muqueuses plus profondes et, par conséquent, moins accessibles?

M. Blumenfeld a observé un cas analogue où le début de l'affection a également suivi de près l'ablation d'une dent, et où le traitement est resté inefficace. Dans les cas, en effet, où le traitement reste impuissant, il faut l'attribuer à une susceptibilité exceptionnelle du malade. Je ne puis me rattacher à l'opinion de ceux qui voient là une analogie avec l'inefficacité du traitement dans la phtisie laryngée.

M. Lieven relève la nécessité de la recherche du sucre dans la furonculose; il rappelle la gravité de cette affection chez les diabétiques, le diabète favorisant l'infection générale. L'auteur cite un cas de ce genre où il est survenu une suppuration des ganglions sous-maxillaires ayant nécessité leur incision.

M. Kronenberg rappelle le cas décrit par Destot et analogue à celui de Lenzmann et dans lequel l'infection était consécutive au grattage d'une pustule d'acné ayant siégé à l'entrée de la fosse nasale; la section révéla une thrombose des veines ophtalmiques et du sinus caverneux gauche.

M. Neuenborn. — **Sténose des voies respiratoires** *(Stenose der Luftwege).*

Le malade, âgée de soixante et un ans, toujours bien portant jusque-là, fut pris en décembre 1897 d'influenza, à la suite de laquelle il fut atteint de dyspnée qui, peu à peu, devint tellement grave qu'on fut obligé, en mars 1898, de pratiquer la trachéotomie.

A l'examen, on trouve la partie médiane de l'épiglotte dirigée verticalement en haut, et ses parties latérales inclinées en bas, sous un angle aigu, et flottants; à chaque inspiration, il se produit une aspiration de ces parties latérales, et l'entrée du larynx se trouve obstruée; la dyspnée diminue lorsqu'on relève l'épiglotte avec un crochet; les cordes vocales sont blanches, distantes de 3 millimètres; la voix est claire.

Diagnostic : Paralysie des muscles ary-épiglottiques consécutive à l'influenza.

La paralysie disparut après la trachéotomie. La désignation : muscles ary-épiglottiques fut choisie conformément à l'opinion

de Moritz Schmidt, qui considère les muscles obliques comme donnant naissance aux muscles ary-épiglottiques.

M. Kronenberg. — **Sténose des voies respiratoires supérieures de cause bizarre** *(Stenose der oberen Luftwege aus eigenartiger Ursache).*

L'auteur rapporte d'abord un cas de corps étranger de la trachée chez un garçon de huit ans. Il était atteint depuis quatorze jours d'accès de suffocation qu'on avait considérés comme du faux croup dont l'enfant avait déjà été atteint à plusieurs reprises. Quoique l'enfant avouât avoir avalé un corps étranger, on ne tint pas compte de ce renseignement. La tuméfaction de l'entrée du larynx rendait impossible une inspection profonde de cet organe; l'auteur n'en posa pas moins le diagnostic de corps étranger. L'éclairage au moyen des rayons de Röntgen montra le corps étranger situé au-dessous de la corde vocale droite; ce corps, une pince à cravate, fut extrait par trachéotomie. Guérison au bout de quelques jours.

Le deuxième cas concerne un enfant de cinq ans, de famille névropathique. Il avait subi, l'année dernière, l'opération des végétations adénoïdes. Actuellement il est pris pendant le sommeil d'accès de suffocation qui commencent dès que le malade s'endort.

L'enfant est maigre, pâle, un peu cyanosé. Le larynx est libre. Végétations adénoïdes volumineuses. Celles-ci sont enlevées. Les accès n'en persistent pas moins et se produisent de la façon suivante : pendant la veille, la respiration est complètement libre; l'enfant est gai, et quelle que soit la position qu'il occupe et le mouvement qu'il exécute, il ne présente pas trace de dyspnée. Dès qu'il s'endort, la respiration commence à devenir lourde et, au bout de deux minutes au plus, elle s'arrête complètement. L'enfant se réveille alors brusquement; puis il se rendort de nouveau, et le même jeu recommence. Il passe ainsi toute la nuit à se réveiller et à se rendormir [illegible]ssivement; il se trouve surtout mal lorsqu'il est couché [illegible]e dos; mais on observe ces phénomènes dans n'importe [illegible]ubitus. Il n'est relativement bien que lorsqu'il est [illegible] sur le ventre.

Il s'agit là, évidemment, d'une action particulière du plancher de la bouche (dos de la langue, etc.), par suite d'un affaiblissement de ces parties dès que la volonté cesse d'intervenir. Ces phénomènes sont observés à un degré moins prononcé chez des nourrissons chétifs, chez des enfants atteints de végétations adénoïdes, etc.; mais l'auteur ne se rappelle pas d'autre cas où le relâchement fût aussi complet, au point de constituer un danger pour la vie. Ceci peut survenir dans certaines paralysies centrales ou même périphériques, mais alors les troubles respiratoires, quoique compensés dans une certaine mesure, se manifestent même pendant la veille, tandis que, dans notre cas, la respiration était absolument normale tant que l'enfant veillait. Cette affection présente, au contraire, la plus grande analogie avec les troubles respiratoires causés par la chute de la base de la langue dans la narcose chloroformique. On pouvait ici rétablir la respiration, en usant des mêmes procédés que dans la narcose, en tirant le maxillaire inférieur en avant, par exemple. Le traitement fut basé sur ces circonstances. Après avoir discuté la question de la trachéotomie, on eut recours à un appareil qui comprenait une bande dorsale, fixée au corps par plusieurs tours de ceinture et dont la partie correspondant à la tête portait sur deux leviers mobiles deux pelotes, au moyen desquelles l'angle du maxillaire inférieur se trouvait attiré en avant. Muni de cet appareil, l'enfant respirait normalement; on institua en même temps un traitement général qui, associé à la galvanisation des muscles correspondants, eut pour résultat le rétablissement du tonus musculaire, et au bout de quelque temps l'enfant était à même de respirer sans l'aide de l'appareil.

L'auteur croit qu'il s'agissait, en réalité, d'une sorte de narcose par acide carbonique, causé par l'obstruction des voies respiratoires supérieures, à la suite des végétations adénoïdes et associée à des troubles circulatoires. Les premiers accès produisaient une accumulation encore plus grande d'acide carbonique dans le sang, ce qui augmentait en même temps la dyspnée. Pour expliquer la disparition complète du tonus musculaire, il faut tenir compte de la mauvaise nutrition de l'enfant et du tempérament névropathique de ses parents.

Hopmann. — Jeune fille opérée d'une tumeur de l'entrée du larynx par le procédé de la laryngofissure.

M. H..., seize ans, se présente en mars 1897, se plaignant d'aphonie, de difficulté respiratoire et d'accès de suffocation survenant la nuit. L'entrée du larynx est obstruée par une tumeur du volume d'une cerise, dure, couleur de chair, irrégulière et recouvrant complètement les cordes vocales. Elle s'étend de gauche à droite, possède une large base, ce qui la rend très peu mobile et fait qu'il est difficile de la saisir avec une anse ou une guillotine. La sténose occasionnée par cette tumeur est très prononcée.

On entreprend une opération endolaryngée au moyen d'une pince et sous la cocaïne; le sang tombant dans la trachée provoque de l'asphyxie et ne peut être rejeté à cause de l'étroitesse du larynx. L'action de la cocaïne favorise l'inertie du larynx. La malade perd connaissance. La trachéotomie immédiate, suivie de l'aspiration du sang, et la respiration artificielle raniment la malade.

Quatorze jours plus tard, l'auteur pratique la laryngofissure et le curettage complet de l'entrée du larynx; incision de la corde vocale gauche et extraction d'une partie de la tumeur qui s'y trouvait engagée; la tumeur tout entière occupe principalement la région de la bande ventriculaire et du sinus de Morgagni gauches et s'étend de là à la paroi postérieure du larynx. Suture de la corde vocale avec du catgut. La guérison s'effectue sans incidents en quatorze jours. Quelques mois plus tard on commence à pratiquer la dilatation avec des bougies de Schrötter pour parer à la sténose cicatricielle. La malade recouvre sa voix au commencement de l'année courante. Elle parle avec une voix nn peu rauque, mais distincte, et ne présente plus le moindre trouble respiratoire.

L'examen laryngoscopique montre une cicatrisation étendue de la moitié gauche du larynx avec immobilité de la corde vocale gauche, également cicatricielle, et du cartilage aryténoïde gauche. Dans la phonation, l'occlusion de la glotte s'obtient en rapprochant la corde vocale droite de la corde gauche, immobile. L'examen microscopique montra qu'il s'agissait d'un adénome malin revêtant la forme d'un papillome, c'est-à-dire

d'une prolifération de la bande ventriculaire avec formation de papilles à la surface libre. Les papilles sont entourées d'une bordure d'épithélium cylindrique en plusieurs couches. Au point de vue histologique, cette tumeur présente de grandes analogies avec les proliférations papillaires des cornets inférieurs du nez où l'on trouve également une prédominance de l'épithélium cylindrique (papillome mou, polype muriforme), et dont l'auteur a signalé la fréquence en 1883. Ces tumeurs papillaires, à épithélium cylindrique, sont au contraire très rares dans le larynx, tandis que les papillomes durs, à épithélium stratifié, fréquents dans le larynx (cordes vocales), se rencontrent très rarement dans le nez.

M. Hopmann **présente un garçon de quatorze ans, ayant complètement perdu l'ouïe à droite, à la suite de l'introduction d'un grain de courge**, qui, après avoir perforé le tympan, pénétra dans la caisse. Le malade avait vainement tenté d'extraire le grain au moyen d'une épingle à cheveux. Le même soir il fut endormi, et son médecin fit un essai d'extraction. Lorsque l'auteur vit le malade le lendemain, ce dernier était déjà complètement sourd de l'oreille droite. Le conduit auditif était tuméfié et sécrétait de la sérosité sanguine. Le surlendemain on détacha le pavillon et le conduit cartilagineux. Le grain fut extrait avec difficulté, parce qu'il se trouvait fortement enclavé dans la caisse. La guérison du pavillon s'effectua par première intention, mais la caisse suppurait encore un peu jusqu'à ces jours derniers et était remplie de granulations. L'ouïe n'est pas revenue.

Moses. — **Du cholestéatome de l'oreille** *(Ueber Ohrcholesteatom).*

Dans les formations cholestéatomateuses de l'oreille, il s'agit, dans les cas les plus rares, de véritables néoformations, quoique les vraies tumeurs perlées puissent survenir dans presque toutes les parties de l'oreille, sans inflammation de l'oreille moyenne ni perforation du tympan; c'est ainsi qu'on a signalé de vrais cholestéatomes sur la membrane du tympan, dans la caisse, sous la paroi inférieure de la caisse, etc.

L'opinion de Tröltsch, d'après laquelle il s'agirait dans le cholestéatome de l'oreille de la rétention d'anciens produits d'inflammation, qui exercent à leur tour une irritation sur la muqueuse environnante et déterminent la production de couches concentriques de cellules épidermiques dans lesquelles se trouvent emprisonnés des cristaux de cholestéarine, est valable dans la plupart des cas, puisqu'on peut presque toujours constater en même temps une inflammation purulente de l'oreille moyenne.

Habermann a démontré microscopiquement que, lorsqu'il se produit dans les suppurations de l'oreille moyenne une adhérence des bords de la perforation avec les parois de la caisse, les cellules épidermiques du conduit auditif prolifèrent vers la caisse; les parois de la caisse paraissent alors couvertes, jusque dans l'antre, d'un réseau de Malpighi et d'une couche cornée dont les cellules les plus superficielles se desquament et s'accumulent dans la caisse.

Bolewski cite, à l'encontre de l'opinion de Tröltsch, ce fait que les cellules cholestéatomateuses n'ont aucune ressemblance avec les cellules épithéliales de l'oreille moyenne, qu'on les trouve souvent dans des oreilles qui n'ont jamais suppuré; que, dans les otorrhées bilatérales, les cholestéatomes ne surviennent le plus souvent que d'un seul côté et qu'enfin on n'y découvre pas toujours le noyau de suppuration.

Dans les cas, rares d'ailleurs, de cholestéatomes incontestables, il s'agit sans doute d'une desquamation primitive de la formation épidermoïde et d'une chute de cellules épithéliales plates dans la période de développement embryonnaire.

Steinbrügge a observé quelques cas où la suppuration de l'oreille moyenne n'est survenue que quelques semaines avant l'éclosion de très gros cholestéatomes. Körner décrit des cas de guérison spontanée de cholestéatomes; les masses cholestéatomateuses ont disparu complètement, après avoir perforé la paroi postérieure du conduit auditif osseux, et les cavités se recouvertes d'épiderme.

u recommande de rechercher la cholestéarine dans le pus [illegible]es moyennes suppurées. Ce serait là un moyen de [illegible]ic précoce.

Dans quelques cas, c'est le traitement conservatif qui se montre efficace; mais le plus souvent on se trouve obligé d'extraire le marteau et l'enclume, ou même de pratiquer l'opération radicale. Vu la grande tendance à la récidive que présentent les cholestéatomes, il faut chercher à créer une cavité facilement accessible à l'œil, ce qu'on peut atteindre en créant une ouverture rétro-auriculaire permanente. On facilite ainsi l'accès de l'air dans la cavité, ce qui doit en favoriser l'épidermisation ; c'est ainsi que Gruber recommande, dans les cas où existe une tendance à la formation de cholestéatomes, de pratiquer la ventilation artificielle par le conduit auditif (insufflation d'air à travers la perforation de la membrane de Schrappnell).

Chez un des malades que je vous présente, une otorrhée chronique bilatérale existe depuis des années; à droite, perforation de la membrane de Schrappnell avec disparition presque complète de l'ouïe ; à gauche, carie du marteau. Des symptômes menaçants (vertige, ralentissement du pouls, sensibilité de l'apophyse mastoïde gauche, prostration) exigent l'opération radicale. La paroi supérieure du conduit est abaissée, traversée par une fistule, à travers laquelle la sonde arrive sur de l'os carié.

Le pavillon de l'oreille est détaché à un demi-centimètre derrière son insertion; la corticale de l'apophyse est épaisse comme du papier ; les cellules de l'apophyse, l'antre et l'aditus sont remplis par un cholestéatome des dimensions d'une noix, uni; les osselets n'existent plus. La paroi osseuse postérieure du conduit est atteinte de carie. Après en avoir fait sauter les derniers restes et ouvert largement la cavité, on enlève la paroi cutanée postérieure du conduit impropre à la formation de lambeaux, à cause des nombreuses fistules qui la traversent ; on cautérise au thermocautère toute la cavité du cholestéatome et on fixe le pavillon par quelques points de suture. Ce procédé, employé pour la première fois par Zaufal, qui recommande encore l'excision en forme de fenêtre de la paroi postérieure du conduit, se montre ici très efficace; la sécrétion est tarie depuis près de six mois (l'opération a été pratiquée il y a dix-huit mois); la cavité est parfaitement visible, aussi bien par le

conduit auditif que par la large ouverture rétro-auriculaire; elle montre une cicatrisation parfaite. L'audition est de 15 centimètres pour la montre, de 3 centimètres pour la voix basse.

Le deuxième malade a été opéré il y a neuf mois. Il est âgé de vingt et un ans et avait été opéré il y a huit ans pour une fistule de l'apophyse mastoïde; la seconde fistule, objet de mon opération à moi, existe depuis sept ans; sauf de légers maux de tête, le malade n'avait jamais de trouble sérieux.

Le conduit auditif gauche est rétréci, rempli de granulations, la paroi postéro-supérieure est abaissée; cicatrice étoilée sur l'apophyse mastoïde; à 3 centimètres derrière l'oreille, à la hauteur de l'insertion supérieure du pavillon, correspondant à peu près au bord supéro-externe de région mastoïdienne, existe une petite tuméfaction présentant une fistule dirigée de dehors en dedans, sécrétant légèrement, et dans laquelle la sonde s'enfonce à une profondeur de 3 centimètres (jusqu'à la dure-mère, comme je m'en suis assuré plus tard).

L'opération commence par une incision en T; sa branche horizontale traverse l'insertion du pavillon et la fistule, la branche verticale coupe la cicatrice et détache en même temps le pavillon; après avoir mis à nu le trajet fistuleux, on put pénétrer facilement, à travers l'os très aminci, dans la cavité du cholestéatome dont les dimensions étaient celles d'un œuf de poule et qui, remplie de masses purulentes fétides et de lambeaux de membranes, comprenait toutes les cavités de l'oreille moyenne; la dure-mère se trouvait exposée, elle était légèrement épaissie et animée de pulsations. On ouvrit la cavité aussi largement que possible, on enleva les restes de la paroi osseuse postérieure du conduit auditif atteinte de carie, ainsi que sa paroi cutanée postérieure, impropre à la formation de lambeaux; la plaie fut traitée à ciel ouvert, après suture du pavillon de l'oreille. Après une semaine, pendant laquelle l'état général du malade était excellent, surviennent des accès ileptiformes bizarres qui débutaient par une sensation de id dans la jambe droite. On ponctionna à plusieurs reprises dure-mère, sans trouver de pus, mais les accès disparurent. os maux de tête assez forts se déclarèrent plus tard dans la

région de la plaie opératoire, mais disparurent bientôt d'une façon spontanée.

Le malade vient se faire soigner à la clinique depuis quatre mois. La sécrétion est tarie depuis quatre semaines; la cavité présente un bon aspect et a un peu diminué; mais elle mesure toujours 2 centimètres et demi de longueur et 1 centimètre et demi de largeur et de profondeur; le malade sera probablement obligé de porter une pelote.

Ce cas montre que des destructions colossales du temporal peuvent exister pendant longtemps, sans donner lieu à des symptômes menaçants.

Dans les deux cas, il existait de la cholestéarine dans le pus; mais ni dans l'un ni dans l'autre il ne s'agit de vrais cholestéatomes, puisque chez les deux malades, les cholestéatomes étaient incontestablement consécutifs à une otite suppurée.

ANALYSE DE THÈSE

Végétations adénoïdes de l'adolescence et de l'âge adulte, par le Dr Bertrand.

La grande majorité des auteurs s'est attachée à signaler la fréquence très grande des adénoïdes dans l'enfance. Mais celles-ci se montrent très souvent aussi chez l'adulte et elles ne sont pas rares chez le vieillard. En 1890, Raulin publie un travail sur les adénoïdes de l'adulte; en 1891, Cuvillier en publie quinze observations recueillies à Lariboisière. Mais déjà Moure, en 1890, avait dit à la Société française de laryngologie : « Autant on a écrit sur ces tumeurs et leurs inconvénients chez les enfants, autant on a peu insisté sur leur existence chez l'adulte, le vieillard même, etc. » Ce qui l'explique, en effet, c'est que, les dimensions du pharynx nasal étant plus considérables, des tumeurs, même volumineuses, ne produisent pas les phénomènes d'obstruction nasale si caractérisés parfois chez l'enfant. De plus, généralement, ces adénoïdes produisent des symptômes qui ne paraissent pas en relation im-

médiate avec leur présence : catarrhe rhino-pharyngien, hypertrophie des cornets, surdité, etc.

Leur répartition dans le cavum est variable; tantôt elles se groupent sur la ligne médiane ou à son voisinage, obstruant plus ou moins les choanes. Cette disposition rappelle la forme infantile; d'autres fois les tumeurs petites sont disséminées sur toute l'étendue du pharynx nasal, avec groupement prédominant dans les fossettes. Souvent elles sont diffuses et infiltrées.

Il existe deux formes cliniques de cette affection : dans la première, implantées au voisinage des choanes, les végétations s'opposent à l'entrée de l'air, tandis que, dans la deuxième forme, il n'y a que peu ou pas de gêne respiratoire. La première variété ressemble en tous points à la variété commune de l'enfance; et si on se livre à un interrogatoire minutieux, on apprend que les symptômes existent depuis quelques années seulement ou bien se sont montrés vers dix-huit à vingt ans. D'autres fois, les adénoïdiens affirment avoir toujours dormi la bouche ouverte, même dans leur enfance, et présentent des déformations squelettiques tout à fait caractéristiques, parmi lesquelles les malformations dentaires. La gêne de la respiration, que l'on observe dans cette forme, entraîne d'autres désordres, tels que bronchites et laryngites, des troubles de la phonation, les mêmes que ceux que l'on décrit chez l'enfant. On peut aussi voir se produire, chez les adultes porteurs de volumineuses végétations, des troubles auditifs accentués par obstruction de la trompe ou catarrhe, de la trompe et de l'oreille moyenne.

La deuxième forme clinique se caractérise par des symptômes moins faciles à relier à la présence de végétations : ce sont une pharyngite granuleuse, du catarrhe tubaire, de l'otite catarrhale ou purulente, ou des rhinites tenaces, des troubles de la phonation, des troubles intellectuels et généraux, même l'asthme dit nasal, des céphalalgies persistantes.

égétations adénoïdes de l'adulte présentent souvent une
ance plus ferme que dans l'enfance, et on pourrait alors
, chez un adulte jeune, au polype fibreux naso-pharyngien
Le diagnostic est délicat, en effet, et on est obligé

d'avoir recours à l'examen histologique. Chez les adultes de plus de trente ans, chez les vieillards, une tumeur molle du rhinopharynx qui saigne facilement peut éveiller l'idée d'un néoplasme; mais la tumeur maligne a une évolution plus rapide, elle s'accompagne d'épistaxis, d'hémorragies pharyngiennes spontanées et d'un engorgement ganglionnaire précoce.

Le traitement des adénoïdes chez les adultes ne diffère pas de celui que l'on fait chez les enfants. Médical, il consiste en badigeonnages iodés ou résorcinés, qui ne paraissent pas avoir donné de résultats. Chirurgical, c'est ou bien l'écrasement par le doigt, ou l'extirpation avec la pince de Löwenberg, les curettes de Gottstein, de Moritz Schmidt, celle de Hartmann, le couteau de Delstanche, la curette galvanique, etc. L'opération est complétée par le traitement des diverses complications. (Thèse de doctorat. Paris, Paul Delmas, édit., 1897.) LIARAS.

REVUE GÉNÉRALE ET ANALYSES

BOUCHE ET PHARYNX BUCCAL

Chancre bilatéral des amygdales, par le Dr MONEL.

Il s'agit d'une femme qui présente les lésions suivantes : « L'amygdale droite est largement ulcérée et comme ouverte de haut en bas dans une étendue de 3 centimètres; elle est remplacée par une anfractuosité profonde avec large fissure au centre. Cette ulcération qui mesure 1 centimètre et demi de largeur, est limitée par des bords surélevés, épais, durs et irréguliers. A la partie supérieure proémine comme un moignon d'amygdale, formant un promontoire surplombant le reste de l'ulcération. Le fond de cette ulcération est généralement plat et recouvert d'une couenne jaune blanchâtre. »

A gauche, même ulcération mais à base plus considérable. Le pilier postérieur de ce côté est englobé dans l'ulcération et recouvert en grande partie par la couenne.

Adénite sous-angulo-maxillaire bilatérale, symétrique, indurée, indolore, du volume d'une grosse amande.

Sur le tronc existent des éléments érythémateux et papuleux,

de couleur jambonnée, surtout confluents au niveau de la ceinture. Au niveau de la commissure supérieure de la vulve et de la grande lèvre gauche se trouvent trois éléments papuleux. Autour de l'anus, entre les plis radiés, nombreuses syphilides papulo-érosives.

Les accidents amygdaliens ont précédé de trente-sept jours les accidents cutanés et vulvaires.

Sous l'influence d'injections de calomel les ulcérations amygdaliennes se sont rapidement nettoyées et déblayées, ce qui fournit un appoint de plus au diagnostic. (*La France méd.*, n° 24, 17 juin 1898.)

Dr Brindel.

NEZ ET PHARYNX NASAL

De quelques manifestations orbitaires des sinusites, par le Prof. F. de la Personne, de Lille.

La connaissance des sinusites et de leurs complications orbitaires est de date récente; depuis quelques années les publications relatives à cette question sont nombreuses (Panas, 1890; Rohmer, Germann et Golovine, congrès de Moscou; Luc, en France, se sont occupés de cette question).

La sinusite frontale est celle qui intéresse le plus l'ophtalmologiste. Les accidents orbitaires peuvent avoir un début brusque ou une marche lente; dans quelques cas, ils peuvent être intermittents.

On observe souvent chez les convalescents qui viennent d'avoir une fièvre infectieuse, l'existence de crises névralgiques revenant particulièrement le matin à une heure fixe.

« Les crises sont caractérisées par des douleurs continues avec exacerbations très vives et irradiations au pourtour de l'orbite et dans la zone de distribution de la branche ophtalmique. Elles s'accompagnent de rougeur de la conjonctive, de larmoiement, de photophobie que vient redoubler tout effort d'accommodation. » Les malades ont un empyème aigu
sinus frontal qui disparaît avec l'infection, il peut se repro-
-e à l'occasion d'un simple rhume de cerveau.
n bouchon de mucosités, l'hypertrophie de la muqueuse
obstruant le canal fronto-nasal et permettant ainsi l'accu-

mulation des sécrétions dans le sinus frontal, peuvent donner lieu à tous ces symptômes.

L'auteur rapporte l'observation d'une femme qui avait, à chaque époque menstruelle, de la douleur et de l'empâtement de la région frontale s'accompagnant de parésie, de l'accommodation et de dilatation pupillaire.

Autre exemple de début brusque des accidents orbitaires.

Un jeune garçon de onze ans présenta, d'un jour à l'autre, les signes d'un phlegmon de l'orbite avec des accidents de méningisme.

Il avait eu, trois jours avant, de violents maux de tête.

On remarquait de l'exophtalmie inféro-externe et de la douleur à la pression en haut et en dedans de l'orbite.

La trépanation du sinus frontal fut pratiquée; il s'en écoula des mucosités purulentes. La guérison fut obtenue en quelques semaines.

L'auteur rapporte un autre cas de phlegmon de l'orbite avec exophtalmie inférieure; l'opération pratiquée permit de retirer un séquestre assez volumineux.

Le malade était guéri au bout de six semaines sans aucune trace de fistule.

Il y a des formes d'empyèmes du sinus à marche lente, dans ces cas la formation d'une fistule est presque toujours la règle.

Quand la suppuration se produit dans le sinus maxillaire, l'orbite peut aussi être intéressé, le plancher orbitaire est quelquefois détruit. D'autres fois, il n'y a pas retentissement sur le tissu cellulaire de l'orbite, mais on observe du rétrécissement du champ visuel, de l'atrophie de la pupille et surtout des irido-choroïdites avec opacification du vitré.

Suivent deux observations de sinusite maxillaire et sphénoïdale compliquées, l'une de névrite optique consécutive à une névro-rétinite infectieuse, l'autre de paralysie totale du moteur oculaire commun.

Les grandes cavités accessoires ne sont pas les seules à retentir sur l'orbite quand elles sont le siège de suppurations. M. de la Personne cite le cas d'une sinusite maxillaire très franche s'étant accompagnée d'un abcès orbitaire siégeant en haut et en dedans de l'orbite, qui était dû, non à la sinusite

maxillaire elle-même, mais à une sinusite ethmoïdale concomitante.

L'auteur résume ainsi ses conclusions :

Dans les cas de sinusite frontale, on peut observer des douleurs intermittentes simulant des névralgies faciales et ayant un retentissement très marqué sur les nerfs ciliaires; des abcès de l'orbite, avec élimination de séquestres se terminant par une guérison relativement facile sans fistule.

Il est difficile d'éviter la formation de fistules dans les formes chroniques avec ectasie ancienne du sinus.

Le sinus maxillaire malade retentit sur les autres cavités de la face, sur le sinus sphénoïdal et les cellules ethmoïdales. Les suppurations sphénoïdales et ethmoïdales expliquent un certain nombre de complications orbitaires attribuées trop souvent à des actions réflexes. (*Presse méd.*, 7 mai 1898.)

Dr Berbineau.

Du traitement opératoire des polypes durs de la base du crâne, etc. *(Zur Operation der harten Schädelgrundpolypen, etc.)*, par le Dr Hopmann.

Les polypes de la base du crâne sont des fibromes ou des fibrosarcomes, selon la prédominance des fibres élastiques ou des éléments cellulaires. Ils sont généralement très durs, s'ulcèrent facilement à leur surface, ce qui détermine des hémorragies fréquentes et abondantes. Les fibromes mous, œdémateux, qu'on rencontre dans le naso-pharynx, sont la plupart du temps des polypes du nez ayant pris un développement énorme, et s'étant frayé un passage vers le naso-pharynx. Ces derniers ont toujours un pédicule inséré dans une fosse nasale, ce qui les distingue des fibromes naso-pharyngiens qui sont sessiles. Les polypes œdémateux sont très pauvres en glandes; mais il existe à côté de ces polypes qui seuls méritent la désignation de polypes muqueux, des polypes glandulaires proprement dits et des polypes papil-[illegible]aux (papillome mou).

[illegible]ment faut-il opérer les polypes de la base du crâne? [illegible]rents procédés ont été proposés à cet effet, tous visant [illegible]tre le champ opératoire aussi à découvert que possible.

L'auteur croit que le meilleur moyen d'opérer radicalement consiste à être guidé, non par l'œil, mais par le doigt, introduit dans le naso-pharynx et qui sert aussi bien à contrôler la position de l'instrument qu'à donner des renseignements sur l'absence ou l'existence en tel point de tissu morbide. Au moyen d'une disposition particulière, il attire le voile du palais aussi en avant que possible et introduit les instruments soit par le nez, soit par la bouche. Après avoir enlevé la tumeur, on gratte l'os sur une étendue aussi grande que possible. L'auteur a obtenu ainsi des résultats excellents, notamment chez un malade qui a été opéré trois fois jusque-là, par les procédés les plus divers, sans pouvoir être mis à l'abri d'une récidive. Actuellement, huit ans après la dernière opération pratiquée par l'auteur, il ne présente pas trace de récidive. C'est, en somme, le procédé de Doyen. (*Münch. medicin. Wochens.*, n° 21, 1898.) Dr S. JANKELEVITCH.

LARYNX ET TRACHÉE

Contribution à l'étude histologique des tumeurs bénignes des cordes vocales *(Histologische Beiträge zur Lehre von den gutartigen Neubildungen der Stimmlippen)*, par le Dr A. ALEXANDER.

Le but de ce travail est de montrer le rôle que joue l'élément glandulaire dans la formation de certaines tumeurs bénignes des cordes vocales, telles que les nodules des chanteurs, les nodules vocaux des enfants. On sait que les cordes vocales ont été pendant longtemps considérées comme des organes privés de glandes. C'est à M. Fränkel que revient le mérite d'avoir démontré la présence de glandes dans les cordes vocales, particulièrement au niveau de leurs bords libres. En 1889, il émit pour la première fois cette hypothèse que les glandes des cordes vocales jouaient un rôle important dans la production des nodules des chanteurs. Il remarqua, en effet, que les nodules en question sécrétaient un liquide, et comme ces nodules se sont recouverts d'un épithélium plat, la sécrétion ne pouvait d'après lui parvenir que de glandes renfermées dans le nodule lui-même ou dans son voisinage immédiat. Poursuivant ses recherches, il parvint, enfin, à découvrir l'existence d'une glande dans la partie postérieure

du bord libre des cordes vocales; cette situation correspond dans l'image laryngoscopique au milieu de la glotte, lorsque celle-ci est ouverte; l'axe longitudinal de la glande est parallèle au bord libre de la corde et son conduit efférent débouche à un millimètre au-dessous du bord.

L'auteur passe en revue les principales théories émises jusqu'ici quant à la cause de la production des cordes vocales. On avait accusé exclusivement le catarrhe chronique ou aigu du larynx, la fatigue et le surmenage de l'organe. Or, lorsqu'on a l'occasion d'observer un nodule à son début, on le trouve très rarement accompagné de catarrhe; celui-ci, lorsqu'il existe, est plutôt la conséquence que la cause du nodule. Quant au surmenage de la voix, il est rare qu'un chanteur de profession n'abuse pas de son organe vocal, et si c'était là la vraie cause, et la cause principale des nodules, ceux-ci devraient s'observer beaucoup plus fréquemment, et puis on ne voit pas pourquoi les effets du surmenage ne se manifesteraient que sur un seul point, toujours le même, des cordes vocales. On a admis, il est vrai, pour expliquer ce dernier phénomène, qu'il existe sur les cordes vocales des points nodaux, situés à des intervalles égaux sur le bord libre des cordes, et on en voyait la preuve dans ce fait que dans le catarrhe chronique du larynx les sécrétions s'amassent toujours en certains points, alors qu'elles sont balayées du reste de la corde vocale. Mais si ce fait est vrai, il n'est nullement démontré que ces points nodaux soient les points de la vibration maxima des cordes; c'est plutôt le contraire qui serait vrai; et puis, pourquoi les nodules des chanteurs se forment-ils toujours en certains points, toujours les mêmes, et épargnent-ils les autres?

Si l'on admet, au contraire, que la production des nodules des chanteurs est due à une obstruction, partielle ou totale, du conduit excréteur de la glande de Fränkel ou d'un de ses acini, on a tout de suite l'explication et la situation, toujours même, des nodules et de la sécrétion dont ces derniers sont souvent recouverts. La tuméfaction de la glande ou d'un acus détermine une proéminence de la portion de la corde vocale sus-jacente; cette proéminence se transforme en nodule

sous l'influence des vibrations de la corde vocale; le nodule frotte à chaque vibration contre la corde vocale opposée, et il se produit un épaississement de son revêtement épithélial. Lorsque l'obstruction de la glande a disparu, la corde vocale tend de plus en plus à reprendre son niveau normal, la cause du frottement disparaît en même temps et l'épithélium hyperplasié se desquame; tout ceci nous explique la régression quelquefois si rapide des nodules. Il arrive souvent que lorsqu'on enlève un nodule, on n'y trouve pas le moindre élément glandulaire; c'est que, comme nous l'avons dit, le nodule n'est pas constitué par la glande elle-même; c'est un refoulement de la muqueuse de la corde vocale dû à une tuméfaction de la glande sous-jacente.

Pour trouver la glande, il faut enlever tout le nodule avec une partie de la muqueuse sous-jacente et pratiquer des séries de coupes.

Les *nodules vocaux des enfants* sont identiques aux nodules des chanteurs, avec cette différence que leur régression spontanée s'observe beaucoup plus fréquemment. Lorsque ces nodules surviennent vers l'âge de dix ans, ils peuvent persister jusqu'à l'époque de la mue; mais s'ils surviennent plus tôt, ils disparaissent souvent avant l'âge de dix ans. Fränkel a remarqué que ces nodules surviennent très souvent chez des enfants scrofuleux, atteints d'hypertrophie des ganglions cervicaux; et ils disparaissent en général à un âge où les manifestations scrofuleuses rétrocèdent à leur tour. Il s'agirait donc là de « nodules scrofuleux des cordes vocales » dus à une hypertrophie de la glande de Fränkel.

L'auteur signale ensuite, à côté des nodules des chanteurs et des nodules vocaux des enfants, *des kystes par rétention*, qu'on observe sur le bord libre des cordes vocales et qui seraient dus à une rétention complète du contenu de la glande de Fränkel. (*Archiv f. Laryngol.*, VII, 2-3.)

Dr S. Jankelevitch.

Bordeaux. — Imp. G. GOUNOUILHOU, rue Guiraude, 11.

19e ANNÉE. N° 35. 27 AOUT 1898.

REVUE HEBDOMADAIRE
DE
LARYNGOLOGIE, D'OTOLOGIE
ET DE RHINOLOGIE

LA VIBRATION MÉCANIQUE
APPLIQUÉE AU RACHIS DORSAL
DANS LE TRAITEMENT DE LA SCLÉROSE AURICULAIRE[1]

Par le Dr **DUNDAS-GRANT**, de Londres.

Nul otologiste ne peut ignorer le pronostic fâcheux qui s'impose dans une classe assez nombreuse de maladies auriculaires. J'entends par là les cas que l'on nomme « catarrhes secs » et surtout ceux dans lesquels la surdité est survenue lentement, presqu'à l'insu du malade, chez qui les épreuves fonctionnelles indiquent une lésion de l'appareil auditif conducteur. En même temps, l'inspection otoscopique et l'auscultation pendant la cathétérisation des trompes révèlent un état de ces organes, ou normal, ou tout au plus insuffisant pour expliquer la gravité des symptômes. Nous sommes, en telles circonstances, forcés à incriminer les parties les plus profondes de l'appareil tympanique et enfin de poser un diagnostic d'une arthrite quelconque de l'articulation stapédio-vestibulaire. Voilà ce que j'entends par sclérose auriculaire. Bezold y trouve une ankylose du stapes, Politzer affection primaire de la capsule labyrinthique. Je crois ir découvert, en divers cas, une cause diathésique telle

[1] Travail communiqué à la Société française de laryngologie, 1898.

que rhumatisme, goutte, syphilis ou ostéo-arthritisme, et je crois avoir de temps en temps ralenti le progrès de la maladie, ou même en avoir interrompu le cours. Il faut avouer que les interventions chirurgicales sont d'une valeur presque nulle dans les cas authentiques, vu l'opiniâtreté des causes diathésiques et leur tendance à impliquer le labyrinthe. Espérons qu'avec le temps la combinaison d'une technique chirurgicale perfectionnée avec une thérapeutique diathésique rationnelle donnera des résultats plus encourageants. Pour le moment, il me semble que nos moyens de traitement dans cette maladie nous font défaut, et je me permets de vous présenter mon expérience d'une méthode qui m'a donné des résultats inattendus, quoique variables.

Il est bien connu que dans la plupart des cas de surdité qui présentent l'audition paradoxale, la paracousie de Willis, nous avons affaire à une maladie chronique de la caisse et non pas en premier lieu du nerf auditif. Nous ne pouvons expliquer comment le bruit entraîne une augmentation de l'audition; on l'attribue à une influence quelconque des vibrations acoustiques, et il est possible que nous n'ayons pas suffisamment apprécié l'effet des vibrations mécaniques. C'est à ma femme que je dois l'idée de faire des expériences sur cette question. Elle fut frappée par l'amélioration qu'elle avait remarquée chez certaines de ses amies, et qu'elles attribuaient à la vibration plutôt qu'au bruit lui-même. Sous l'influence de nos traditions j'hésitai à faire des expériences qui ne promettaient guère de succès. Enfin je me décidai à soumettre une de ces maladies — cas d'otite sclérotique — à des vibrations mécaniques appliquées à l'épine dorsale. Voici l'histoire du cas :

Observation I. — Mlle T..., âgée de vingt-quatre ans, fille d'un confrère, type blond, souffrait d'une surdité progressive, présentant d'après mes épreuves les caractères d'un catarrhe chronique de l'oreille moyenne sans rétrécissement prononcé des trompes d'Eustache et non influencé par la douche d'air.

La malade entendait beaucoup mieux dans un wagon bruyant ou sur sa bicyclette, qui ne fournissait que des vibrations mécaniques. J'empruntai un casque vibratoire (Gilles de la Tourette) et l'appliquai le long de la colonne vertébrale. Pendant la durée de la vibration elle entendait beaucoup mieux; l'amélioration se prolongeait au delà de la séance. Le 10 mars, l'audition à droite était pour la montre $\frac{6}{60}$ (15 centimètres), pour la voix chuchotée 2 mètres. A gauche, ces chiffres étaient $\frac{2}{60}$ (5 centimètres) et 1 mètre. Le 31, elle entendait la montre des deux côtés à une distance de 12 pouces (30 centimètres) et la voix à droite à 3m30, à gauche à 2m60.

Cette amélioration, sans être considérable, est remarquable pour un cas de sclérose de l'oreille moyenne. La différence pour la malade était celle entre un état d'isolement et la faculté de participer à la conversation générale. Le vibrateur dont je me sers maintenant consiste en un petit moteur activé par le courant d'éclairage. Afin d'obtenir les vibrations, je fis fixer à l'axe un excentrique. Pour tenir le moteur, j'y ai adapté une anse comme celle d'une théière, et de l'autre côté une lame d'étain courbée qui s'adapte facilement au dos du malade pendant à peu près cinq minutes à la fois.

J'ai employé cet appareil dans d'autres cas où le traitement ordinaire n'avait amené aucune amélioration, et j'espère que vous admettrez que ce sont bien des cas authentiques d'arthrite progressive de l'articulation stapédio-vestibulaire.

Obs. II. — Je vis Mme C..., âgée de trente-sept ans, sans profession, le 17 décembre 1897. Elle se plaignait de surdité et de bruit. La maladie avait commencé il y a douze ans à gauche et après la naissance du second enfant elle empira. Le bourdonnement avait paru depuis le commencement et la surdité avait augmenté après chacune de ses cinq couches. Elle entendait la montre à droite à 1 centimètre et à gauche seulement au contact.

La conduction osseuse sur les apophyses était augmentée, le Rinne était négatif. Elle entendait le diapason sur le sommet de la tête également des deux côtés. La maladie était donc un catarrhe chronique de l'oreille moyenne. Très léger rétrécissement de la trompe, aucun effet d'insufflation. Nous pouvons donc admettre

que la maladie appartenait au type sclérotique. Les osselets visibles au spéculum de Siegle sont mobiles, mais il y a des altérations calcaires dans les membranes. Le traitement usuel restant sans effet, je commençai le 15 avril l'application spirale vibratoire. Le 18, cette dame m'annonça que son mari avait remarqué une amélioration. Elle entendait mieux à l'église et les bourdonnements avaient diminué. Montre à droite, 25 millimètres; à gauche, 6 millimètres; voix chuchotée à droite, 18 centimètres; à gauche, 8 centimètres. Le 23, montre à droite, 5 centimètres; à gauche, 2 centimètres; voix chuchotée, 1m60 et 1 mètre. Le 28, montre à droite, 9 centimètres; à gauche, 25 centimètres; voix chuchotée, 2 mètres et 1 mètre.

Les amies de la malade ont noté une amélioration. Son mari est très heureux du changement et, quant à elle-même le bourdonnement a beaucoup diminué.

UN CAS DE PAROSMIE SUBJECTIVE[1]

Par le Dr **NOQUET**, de Lille.

La parosmie subjective peut être provoquée par des lésions cérébrales, de nature diverse, carcinome, gliome, tumeur fongueuse, gomme, excitant les nerfs olfactifs. Morell-Mackenzie[2] rapporte plusieurs cas de ce genre dus à Lockemann[3], à Sander[4], à Wetsphal[5] et à Schlœger. Dans ces cas, du reste, la parosmie n'est qu'un épiphénomène; car ces lésions, on le comprend, provoquent d'autres symptômes plus graves qui dominent bientôt la scène. Aussi, ces cas doivent échapper, le plus souvent, à l'examen des spécialistes. Il est permis d'appliquer aussi cette phase à la parosmie qui, au dire de Ruault[6], se montre fréquemment chez les épileptiques et chez certains aliénés.

1. Travail communiqué à la Société française de laryngologie, mai 1898.
2. Morell-Mackenzie, *Traité pratique des maladies du nez et de la cavité naso-pharyngienne*, trad. de Moure et Charazac, p. 327. Paris, 1887.
3. Lockemann, *Zeits. f. rat. Med.*, 3 Reihe, XII, 1865.
4. Sander, *Arch. f. Psych.*, Band IV, p. 234, 1873-74.
5. Wetsphal, *Allg. Zeits. f. Psych.*, Band XX, p. 458.
6. Ruault, *Traité de médecine de Charcot et Bouchard*, t. IV, p. 36. Paris, 1893.

D'après Lennox-Browne [1], les troubles parosmiques se rencontreraient, parfois, dans l'empoisonnement par le plomb et dans l'ataxie locomotrice. Dans ces cas, plutôt rares, il existe, probablement, comme dans celui que cite Morell-Mackenzie [2], une névrite des nerfs olfactifs.

A côté de ces cas véritablement pathologiques, il faut citer certaines modifications du sens de l'odorat analogues au daltonisme, modifications existant, d'une façon permanente, chez des personnes jouissant d'ailleurs d'une excellente santé. Morell-Mackenzie [3] rapporte qu'un médecin célèbre trouvait à la violette l'odeur du phosphore. Il parle aussi d'une personnne pour laquelle le réséda avait l'odeur de l'oignon.

Pour être complet, j'ajouterai que la parosmie subjective peut se montrer chez les femmes enceintes [4], chez les hystériques, chez les neurasthéniques [5] et chez les syphilitiques.

Mais il est aussi des cas qui se présentent, chez des sujets absolument indemnes de toute autre affection et sans lésion bien apparente des fosses nasales. Morell-Mackenzie [6] a observé, avec M. William Jenner, une malade âgée de cinquante ans, non hystérique et très vigoureuse, pour laquelle la viande cuite répandait l'odeur du poisson pourri. Cette malade guérit, au bout de quelques mois, après avoir été soumise à « toute espèce de traitement local et général ». Charazac [7], notre regretté collègue, ajoute, en note, à l'ouvrage de Morell-Mackenzie, l'observation d'un homme de quarante-cinq ans, qui fut atteint brusquement, après s'être lavé la tête à l'eau froide, d'anosmie compliquée de parosmie. Ce sujet était de constitution robuste, n'avait aucun antécé-

1. Lennox-Browne, *Traité des maladies du larynx, du pharynx et des fosses nasales*, trad. du Dr Aigre, p. 575. Paris, 1891.
2. Morell-Mackenzie, *loc. cit.*, p. 330.
Morell-Mackenzie, *loc. cit.*, p. 330.
Ruault, *loc. cit.*, p. 36.
Lermoyez, *Thérapeutique des maladies des fosses nasales des sinus de la et du pharynx nasal*, t. II, p. 58.
Morell-Mackenzie, *loc. cit.*, p. 328.
Charazac, *Traité de Morell-Mackenzie*, p. 329.

dent héréditaire et n'accusait comme antécédent morbide que des attaques de rhumatisme articulaire généralisé. L'examen des fosses nasales ne révélait qu'une anémie considérable de la muqueuse; cette dernière était absolument décolorée. Charazac revit le malade, un an environ après le premier examen. Tous les symptômes avaient disparu, sans aucun traitement.

Si j'en crois ma pratique personnelle, les faits de ce genre sont rares. Je n'ai eu, en effet, l'occasion de rencontrer que deux fois la parosmie subjective.

Le premier cas remonte à huit ans.

Il s'agissait d'une dame de quarante ans, bien portante habituellement, indemne de toute affection générale et ne présentant aucun signe d'hystérie; il était survenu chez cette dame, à la suite d'un coryza ordinaire, une parosmie très désagréable. Toutes les odeurs et principalement celle des aliments se transformaient, pour elle, en une odeur de viande ou de poisson putréfiés.

Cette parosmie était bien subjective; car le nez ni la bouche de la malade n'exhalaient aucune odeur, et je ne pus constater aucune lésion susceptible d'en produire une.

Dans les fosses nasales, il existait une rougeur un peu exagérée de la muqueuse et une légère sécrétion catarrhale.

Je prescrivis à cette malade un traitement local approprié, et fis, dans chaque fosse nasale, une courte application de courants continus, en plaçant le pôle négatif au niveau de la région olfactive. Je n'ai pas revu cette malade et n'ai pas su comment l'affection s'était comportée ultérieurement.

Il m'a été donné, au contraire, de suivre le second cas, et je vous demanderai la permission d'attirer, plus spécialement, votre attention sur lui.

M. X..., âgé de cinquante-deux ans, vient me consulter le 23 mars 1894, pour une perversion bizarre de l'odorat, dont il est atteint depuis un mois et demi. Cette perversion a succédé à un coryza intense, accompagné de fièvre et probablement d'origine grippale. M. X... perçoit, d'une façon permanente, une odeur de putréfaction très désagréable, très pénible même. Mais c'est surtout au moment des repas que cette sensation s'exaspère; l'odeur

des aliments et, principalement, celle de la viande la provoquent à un tel degré que M. X... est souvent obligé de se lever de table.

Cette parosmie, autant que permet de le juger un premier examen, paraît bien subjective. Le nez et la bouche du malade n'exhalent aucune mauvaise odeur. M. X... me dit, du reste, que les personnes de son entourage n'ont jamais pu percevoir la moindre fétidité à ce niveau.

M. X... est de constitution vigoureuse; il paraît exempt de toute diathèse et n'a jamais été atteint d'aucune affection grave. Ni la neurasthénie ni l'hystérie ne semblent devoir être mises en cause. Le champ visuel est normal et le réflexe pharyngien très prononcé.

Je dois ajouter que M. X... avait été atteint, dix ans auparavant, d'une hypertrophie de la muqueuse des cornets inférieurs, pour laquelle j'avais employé le galvanocautère. A la suite de cette intervention, les fosses nasales de M. X... étaient restées dans un état très satisfaisant jusqu'à la manifestation actuelle.

Les fosses nasales du malade, l'arrière-cavité, la bouche, le pharynx, le larynx et la trachée ne présentent aucune lésion susceptible d'exhaler une odeur fétide. Les sinus maxillaires, notamment, ne sont pas atteints d'empyème latent.

Les fosses nasales ne renferment ni croûtes, ni mucosités, ni pus. D'ailleurs, le malade dit se moucher fort peu. Les cornets inférieurs ne sont pas hypertrophiés et la muqueuse pituitaire offre une coloration qui peut être considérée comme normale. Mais les cornets moyens attirent plus particulièrement mon attention. De chaque côté, la muqueuse de ce cornet est hypertrophiée de telle sorte qu'elle est en contact avec la cloison, sur une grande étendue.

Un examen attentif me démontre que la muqueuse du cornet est seule hypertrophiée. Le squelette du cornet et la bulle ethmoïdale n'ont pas participé au processus. Le méat moyen, la fente olfactive et le naso-pharynx ne contenant pas de pus, il est permis de rejeter l'ethmoïdite et de penser que l'affection est bien limitée à la muqueuse.

Il n'y a pas bien longtemps encore, la plupart des anatomistes admettaient, avec Scarpa et Bichat, que le nerf olfactif envoyait des filets sur la surface convexe du cornet moyen et que les rameaux internes de ce nerf descendaient jusqu'au milieu de la cloison. François Franck[1] dit même que quelques rameaux moyens attei-

1. François Franck, article *Olfaction* du *Dict. encycl. des sciences méd.*, t. XV, 1re partie, p. 15.

gnent l'extrémité inférieure de la cloison. Me basant sur cette disposition anatomique, considérée comme classique autrefois, je pensai que la compression des filets de l'olfactif, au niveau des parties hypertrophiées, pouvait être la cause des phénomènes parosmiques. Il est permis de supposer que l'excitation de ces filets est susceptible de provoquer, dans certains cas, des sensations odorantes, comme l'excitation du nerf optique et celle du nerf acoustique amènent des phosphènes et des sensations auditives. Je me souviens d'un malade, auquel j'enlevai des polypes muqueux s'implantant dans la région supérieure des fosses nasales et qui, à plusieurs reprises, au moment de l'ablation, me dit sentir une forte odeur de fumée. Je fus d'autant plus disposé à admettre, chez M. X..., le rôle actif de la compression qu'après avoir badigeonné la muqueuse des cornets moyens avec une solution de chlorhydrate de cocaïne et avoir ainsi provoqué, par rétraction, la cessation du contact entre le cornet et la cloison, la perversion de l'odorat disparut momentanément.

Dans ces dernières années, Von Brünn[1] a affirmé que, chez l'homme, les cellules olfactives se trouvent seulement dans la muqueuse qui tapisse la partie moyenne du cornet supérieur et la partie correspondante de la cloison. Pour Mathias Duval[2], les corpuscules olfactifs seraient situés, au milieu des cellules épithéliales, dans la portion de la muqueuse nasale qui recouvre le bord libre du cornet supérieur, sa face supérieure, la voûte des fosses nasales et la partie correspondante de la cloison.

Je me garderai bien de me prononcer entre l'opinion ancienne et la nouvelle, n'ayant aucune compétence sur ce point.

Si l'on considère comme vraie l'opinion nouvelle, on peut encore, dans le cas spécial, expliquer le rôle de la compression, en émettant l'hypothèse d'un réflexe se traduisant par une sensation odorante.

Quoi qu'il en soit, je crus devoir conseiller au malade la réduction de la muqueuse des cornets inférieurs avec le galvanocautère. Dans ce but, je pratiquai, de chaque côté, sur la surface convexe des cornets, après cocaïnisation suffisante, une raie de feu horizontale, allant jusqu'à l'os et occupant à peu près toute la longueur des cornets. Pour éviter une réaction trop vive, j'opérai les deux côtés

1. Von Brünn, cité par Launois. — Launois, L'appareil nerveux de l'olfaction (*Ann. des mal. de l'oreille, du larynx, du nez et du pharynx*, t. XXI, 2e partie, p. 1, juillet 1895).

2. Mathias Duval, cité par Launois, *loc. cit.*

séparément, en laissant, entre chaque intervention, un intervalle de huit jours.

Je prescrivis des pulvérisations antiseptiques, une poudre à priser contenant de l'aristol et une pommade boriquée et mentholée.

Je n'insisterai pas sur les suites de l'opération. Trois semaines environ après la dernière intervention, la cicatrisation était complète et la muqueuse des cornets moyens ne touchait plus la cloison. La parosmie avait peu à peu diminué d'intensité et avait fini par complètement disparaître.

J'avais perdu ce malade de vue et pouvais avoir quelques doutes sur la solidité de sa guérison, quand il revint me consulter, dans le courant de l'année dernière, pour une otite moyenne purulente aiguë. Il me dit ne plus jamais avoir éprouvé, depuis 1894, aucun phénomène de parosmie. Son odorat était excellent. L'examen des fosses nasales me fit voir que la muqueuse des cornets moyens ne touchait plus la cloison.

J'ajouterai quelques réflexions :

Il est évidemment impossible d'affirmer que le contact de la muqueuse des cornets moyens avec la cloison était la cause de la parosmie. Ce contact peut, d'ailleurs, exister, sans qu'il se produise aucune perversion de l'odorat. Toutefois, dans le cas spécial, le contact se faisait sur une grande étendue; il est d'autant plus permis de voir là une relation de cause à effet que la rétraction de la muqueuse des cornets, sous l'influence de la cocaïne, amenait la cessation momentanée de la parosmie et que cette dernière disparut définitivement après la réduction de la muqueuse.

On pourra objecter que la parosmie subjective guérit, parfois, spontanément; on pourra aussi supposer que le badigeonnage avec la solution de chlorhydrate de cocaïne et la cautérisation galvanocaustique ont eu, sur le malade, une action suggestive.

Il m'a semblé, néanmoins, que ce cas offrait un certain ɜrêt par sa rareté, et aussi parce que la plupart des auteurs nettent que la parosmie subjective est, le plus souvent, ɜlle à tous les traitements.

SOCIÉTÉ AUTRICHIENNE D'OTOLOGIE

Séance du 26 avril 1898.

M. Hammerschlag. — **Un cas de névralgie aiguë et simultanée des nerfs acoustique, trijumeau et facial droits, chez un homme de trente-deux ans.**

Ces phénomènes se sont manifestés quatre jours après une marche forcée de quatre heures, pendant laquelle le malade avait beaucoup transpiré, alors que son côté droit se trouvait exposé au vent. Il fut pris de fièvre, de nausées, de vertiges, avec paralysie faciale consécutive complète et bourdonnements très intenses dans l'oreille droite.

A l'examen, on trouve, outre la paralysie complète des trois branches du facial, une éruption herpétique sur le pavillon droit, une diminution de l'acuité auditive à droite, avec disparition complète de la conductibilité osseuse pour la montre et une diminution de la perception osseuse pour le diapason. La démarche est incertaine, le malade se tient difficilement debout les yeux fermés, la sécrétion lacrymale est diminuée à droite. L'examen de l'odorat donne un résultat négatif, et le malade accuse une absence complète de la sensation de goût sur les deux tiers antérieurs de la langue. Il existe, au contraire, une altération subjective du goût sur toute la moitié droite de la langue, une hyperalgésie objective de la muqueuse de la joue droite et une tuméfaction des gencives supérieure et inférieure droites. Les troubles de la sensibilité disparurent assez vite, l'herpès se dessécha et l'audition elle-même s'améliora considérablement pendant le séjour du malade à l'hôpital. La paralysie faciale, au contraire, n'a subi aucun changement. Comme le refroidissement est le seul facteur étiologique révélé par l'interrogatoire du malade, on est autorisé à admettre qu'il s'agit là d'une névrite rhumatismale des trois nerfs en question.

M. Pollak demande si l'acoustique a été soumis à l'épreuve du courant galvanique.

M. Hammerschlag. — L'examen galvanique révéla une réaction

exagérée du côté droit; le courant cathodique de 3 milliampères déterminait déjà une sensation de son, et le courant de 6 milliampères rendait cette sensation pour ainsi dire permanente.

M. Pollak a observé, dans des cas d'affection de l'acoustique, une sensation auditive très nette avec un courant d'un demi-milliampère.

M. Kaufmann rappelle le cas présenté par lui l'année dernière et dans lequel il s'agissait également d'une affection simultanée de l'acoustique, du facial et du trijumeau. Seulement, là c'étaient le facial et le trijumeau qui ont guéri les premiers, tandis que l'affection de l'acoustique ne subit aucune régression. Il posa alors, d'accord en cela avec l'opinion exprimée par Hoffmann, le diagnostic de névrite.

M. Alt ne considère pas l'exagération de l'excitabilité électrique comme propre aux affections rhumatismales de l'acoustique; il l'a observée dans la plupart des affections récentes de ce nerf, de quelque cause que ce fût.

M. Gruber. — **Occlusion artificielle réussie d'une grosse lacune osseuse rétro-auriculaire, consécutive à une opération pour cholestéatome.**

Le même malade avait été présenté en janvier 1897, après la première opération. On voyait au fond de l'ouverture opératoire le sinus sigmoïde. Après guérison complète avec épidermisation des parois de la cavité, le malade garda encore pendant une année une vaste lacune derrière l'oreille. Voyant qu'il ne survenait pas de récidive, on pouvait songer à combler ce manque de substance, d'autant plus que le sinus se trouvait exposé au fond de la cavité et sa moindre lésion pouvait occasionner une hémorragie grave. Les avis sont partagés quant à la manière dont il faut traiter ces larges lacunes osseuses; tandis que les uns considèrent comme nécessaire de maintenir cette lacune ouverte, d'autres, au contraire, insistent sur l'occlusion. Je me suis déjà plusieurs fois exprimé à cet égard, en disant que tant qu'on peut soupçonner la possibilité d'une reproduction du cholestéatome, il faut laisser la cavité ouverte, [illegible] quoi le cholestéatome reformé pourrait proliférer [illegible]rieur du crâne. Dans le cas que je vous présente, [illegible]it pas au bout d'un an la moindre sécrétion ni aucune [illegible] néoformation cholestéatomateuse; l'occlusion de la

lacune pouvait donc être tentée sans inconvénient. Le procédé ancien consistait en simple suture ou en transplantation; la méthode la plus récente est celle de Passow, publiée dans l'avant-dernière livraison de *Zeitschrift für Ohrenheilkunde.* Elle constitue un progrès sur les méthodes antérieures et pourra être appliquée très avantageusement dans la plupart des cas.

Le cas présenté a été opéré par M. Von Massetig de la façon suivante :

Le bord externe de la lacune fut excisé dans toute son étendue, à l'exception d'une très petite portion de sa périphérie, et la peau détachée. On prit alors sur la peau du cou un lambeau attaché par un pont de tissu cutané à la partie non excisée du bord de la lacune; ce lambeau fut détaché des couches sous-jacentes et introduit dans la cavité de telle façon que son bord libre se trouva placé comme un verre de montre et fixé sous la peau détachée de la cavité. La plaie cervicale fut ensuite réunie par quelques points de suture. La guérison du lambeau s'effectua par première intention, le pont fut alors coupé et le traitement prit fin. L'autoplastie est très réussie, et l'auteur croit que cette méthode a de l'avenir.

M. Gruber présente **un enfant âgé de quatre ans dont les parents sont devenus l'un et l'autre sourds-muets à la suite de scarlatine, qu'ils ont eue tous deux étant enfants.** De leur mariage naquirent deux enfants dont l'un est sourd-muet, tandis que l'autre, celui qui fait l'objet de cette communication, entend bien; son ouïe est cependant plus appropriée au langage des sourds-muets qu'à celui des personnes normales, et il parle comme ses parents sourds-muets, qui ont été élevés dans un de nos établissements.

Ce cas prouve le fait, déjà connu depuis bien longtemps, à savoir que des parents sourds-muets peuvent avoir des enfants qui entendent. L'auteur croit cependant que le genre d'affection dont furent atteintes les oreilles des parents est d'une grande importance. Des parents atteints de surdi-mutité acquise auront plus de chance d'avoir des enfants normaux que des parents atteints d'anomalies congénitales occasionnant

la surdité. Ce cas montre encore que les enfants normaux doivent être séparés aussitôt que possible de leurs parents sourds-muets, faute de quoi les premiers, imitant la manière de parler des seconds, finissent par parler comme des sourds-muets.

M. Gruber. — **Préparation microscopique d'une subluxation de l'articulation du marteau et de l'enclume avec soudure anormale des bouts articulaires.**

A l'avant-dernier Congrès autrichien d'otologie, l'auteur a présenté deux temporaux atteints d'ostéoporose. Dans l'un des cas, la caisse du tympan était complètement libre; dans l'autre, existaient les particularités suivantes : après ablation de la voûte de la caisse, on vit des bandelettes de tissu fibreux qui s'étendaient du marteau à la paroi postéro-interne de la caisse; l'enclume était invisible, et on ne voyait du marteau que la tête et la partie supérieure du col. A la partie inférieure de la tête existait un peu de substance osseuse qu'on pouvait considérer comme une masse de nouvelle formation, semblable à celles qu'on observe dans l'ostéomalacie et l'ostéoporose, à côté du processus de destruction. Après l'ablation du tissu fibreux, on trouva les conditions suivantes : la partie osseuse proéminente n'était autre chose que le bout le plus supérieur de la couronne de l'enclume; de cette couronne partait un petit feuillet osseux qui représentait un rudiment de la branche horizontale. La branche descendante avait complètement disparu. Un petit morceau seulement se trouvait fixé sur la tête de l'étrier. L'enclume rudimentaire se trouvait détachée de la tête du marteau et, par conséquent, subluxée, grâce à la traction exercée par le tissu fibreux de nouvelle formation.

L'examen microscopique a fourni des données très importantes. Sur une coupe pratiquée à travers le marteau et l'enclume, préalablement décalcifiés, on voit la tête du mar-
ı et une partie de la surface articulaire; le marteau est
ɜint d'ostéoporose. Le marteau et l'enclume adhèrent par
ɜes l'un à l'autre par leurs revêtements cartilagineux; sur
aines préparations on voit dans l'articulation elle-même de

petites fentes entre les deux osselets. Il existe, par conséquent, une ankylose imparfaite entre la tête du marteau et l'enclume. On voit donc que l'ostéoporose des osselets peut amener la destruction partielle de ceux-ci et des lésions de l'articulation.

M. Alt présente **un malade, âgé de quarante-huit ans, fondeur, qui, en travaillant, fit pénétrer par mégarde du fer récemment fondu dans son oreille gauche.** Le fer fondu ne déterminant des lésions de la peau que lorsqu'il y reste adhéré pendant un temps plus ou moins prolongé, on trouve le pavillon de l'oreille gauche normal. Le conduit auditif présente de légères excoriations, sa paroi supérieure est gonflée, le tympan complètement détruit, de sorte que le marteau se trouve incliné par sa partie supérieure vers le conduit et est d'une couleur jaune de cire. La muqueuse de la caisse est injectée. Audition à gauche : pour la montre, zéro; la voix basse n'est entendue que dans le voisinage immédiat de l'oreille. Weber latéralisé à gauche, Rinne négatif à gauche avec conductibilité osseuse prolongée.

L'auteur cite quatre autres cas de brûlure de l'oreille observés à la clinique de M. Gruber :

1° Brûlure par du café chaud observée chez un garçon de café;

2° Brûlure déterminée par une solution de soude et lésions chez une femme qui se servait de cette solution pour se laver la tête;

3° Brûlure par de la glycérine chaude observée chez un malade qui en faisait usage dans le but de ramollir un bouchon de cérumen qui, en réalité, n'existait pas;

4° Brûlure par de l'acide phénique introduit dans l'oreille du malade par un médecin qui s'était trompé de flacon.

Le même auteur présente ensuite un cas d'exfoliation du limaçon qui s'était terminé par la guérison avec épidermisation de la cavité.

M. Singer. — Comme chef adjoint de la clinique de M. Gruber, j'ai eu l'occasion d'observer quatre cas de ceux mentionnés par M. Alt. Comme je m'intéressais à cette époque-là à l'affection en question, j'en ai réuni plusieurs cas consignés dans la littérature

et trouvé que cette affection n'est pas d'une observation courante. Je rappellerai à M. Alt le cas d'une jeune fille de seize ans que nous avons observée à la même époque et qui, atteinte évidemment de rhumatisme de la moitié droite de la face, s'instilla dans l'oreille de l'huile de girofle, ce qui détermina dans la suite une otite moyenne suppurée. Bezold cite un cas de brûlure par de la soupe chaude et un autre par du lait chaud. Il fait remarquer que, dans les deux cas, le conduit auditif et le pavillon ont très peu souffert, tandis que le tympan se trouvait détruit dans ses parties les plus minces. Bezold explique cette action prédominante des brûlures sur le tympan par la finesse et la minceur plus grandes de cette membrane et par ce fait encore que sa surface interne se trouve limitée par un autre milieu qui supporte plus difficilement les différences de la température. Christinnek cite un cas de brûlure par du jus de viande, et Trœltsch mentionne plusieurs cas de brûlure du tympan déterminée par des injections de liquides chauds. Morrisson observa un cas de brûlure par l'acide azotique, avec destruction du tympan, paralysie agitante de la moitié droite du corps et mort au bout de six semaines. Urbantschitsch parle d'une destruction totale du tympan par l'acide phénique ; Wederstrandt observa un cas de brûlure par du plomb en fusion et où le morceau de plomb n'a pu être extrait. Osiander raconte le cas d'une Anglaise qui assassina ses six maris en leur introduisant dans l'oreille du plomb liquide fondu; Marcus Crassus périt de même, à la suite d'une brûlure déterminée par de l'or en fusion. L'auteur cite ensuite les paroles suivantes d'Hamlet : « Pendant que je dormais au jardin, comme je le fais toutes les après-midi, ton oncle s'approcha furtivement de moi et me versa dans l'oreille le jus de la maudite jusquiame. » Opitz raconte que les conscrits roumains, lorsqu'ils ont les oreilles bouchées, s'introduisent des bouts de papier trempés dans la cire ou le lard, et les allument pendant que des camarades leur tiennent la tête; les lésions du tympan sont alors déterminées non seulement par les vapeurs chaudes, mais encore les gouttes d'huile chaude. Wreden cite le cas de brûlure du tympan par de l'ammoniaque liquide caustique injectée dans le nez et ayant pénétré dans la trompe d'Eustache.

M. Gruber s'étonne que M. Singer connaisse tous les cas, sauf [illegible]bservés à Vienne. Dans son livre déjà, M. Gruber mentionne [illegible]rs cas de brûlure, et M. Alt en a communiqué sept obser[illegible]ns recueillies à la clinique de M. Gruber depuis que M. Alt en [illegible]ssistant. Le premier cas observé par M. Gruber, il y a vingt [illegible]ait un garçon de restaurant qui, portant une assiette

de soupe, fit un mouvement maladroit et se renversa sur la tête le liquide dont une partie pénétra dans l'oreille et brûla le tympan. Dans un autre cas, il s'agit d'un enfant atteint à la fois de diphtérie et d'otite moyenne et auquel sa nourrice instilla par erreur dans l'oreille de l'acide phénique qui était destiné aux badigeonnages du pharynx, au lieu des gouttes prescrites par l'auteur. Il en résulta une brûlure effrayante. On a depuis observé un nombre considérable de cas analogues.

M. A. Singer. — **Un cas de nystagmus chez un malade ayant subi l'opération radicale de l'otorrhée.**

H. R..., quatorze ans, apprenti, était atteint depuis dix ans d'otorrhée bilatérale de cause inconnue. Il y a trois ans, il avait été traité à Naples par des insufflations de poudres; le marteau droit fut extrait il y a neuf mois. Il se présenta à la clinique, se plaignant de céphalée très intense à gauche et de vertiges qui surviennent surtout lorsque le malade est obligé de se pencher.

On pratiqua le 25 janvier l'opération de Stake sur l'oreille gauche. L'antre était rempli de granulations et de pus. Le marteau était à peu près normal, tandis que l'enclume, et surtout sa branche verticale, avait sa surface interne atteinte de carie. Le sinus transverse se trouvait exposé à nu sur une très petite étendue. L'incision du conduit auditif fut prolongée sur le pavillon, et en forme de lambeaux, selon le procédé de Körner. Une parésie faciale, qui s'est bientôt transformée en paralysie complète, est survenue trois jours après l'opération, mais céda complètement à la faradisation et au massage. Dans le cours du traitement post-opératoire, la production de tissu de granulation fut très vive, mais put être maîtrisée grâce à un tamponnement compressif. Actuellement le malade entend la montre à 25 centimètres à droite, à 5 centimètres à gauche, la voix basse à dix pas à droite, à cinq pas à gauche; avant l'opération l'audition pour la montre était de 4 centimètres à droite, de 2 centimètres à gauche, et, pour la voix basse, quatre pas à droite, deux pas à gauche.

On voit dans l'oreille droite le tympan détruit et une petite perle cholestéatomateuse provenant de la partie postéro-supérieure de l'antre.

La veille de la séance, M. Urbantschitsch, en changeant le pansement, vit survenir du nystagmus chaque fois qu'on exerçait une pression sur le tampon. Ce phénomène ne survenait pas spontanément par fixation d'un objet quelconque; il ne se montrait qu'à la suite d'irritations mécaniques. Une forte injection avec de l'eau refroidie déterminait de légers mouvements horizontaux et lents. On produisait le même phénomène en déterminant une compression de l'air dans le conduit auditif. Lorsqu'on touche avec la sonde la paroi de la caisse, dans la région du canal semi-circulaire horizontal, le malade accuse un vertige intense et il survient sur les deux yeux un nystagmus rotatoire, symétrique et très vif. Lorsqu'on introduit dans l'oreille un tampon d'iodoforme, les mouvements horizontaux s'atténuent; mais en exerçant une pression sur ce même tampon, on voit survenir du nystagmus horizontal sur les deux yeux, accompagné d'une sensation de vertige et de mouvements horizontaux des images visuelles. Ces phénomènes deviennent particulièrement nets lorsqu'on comprime le tragus, le tampon restant dans le conduit auditif. Les pupilles se dilatent pendant le nystagmus, pour se rétrécir aussitôt. On n'observe ni pâleur du visage ni sueurs. L'auteur cite à ce sujet l'ouvrage de M. Urbantschitsch : *Sur l'action réflexe de l'oreille sur l'appareil moteur de l'œil*, et en particulier un cas observé par le même auteur. Il s'agissait d'un malade dont la caisse était le siège d'un polype qui s'étendait de sa paroi interne jusqu'à l'entrée du conduit auditif; toute pression brusque exercée sur le polype provoquait, au bout de quelques secondes, des mouvements d'oscillation des deux globes oculaires.

En terminant, l'auteur déclare se rattacher complètement à cette conclusion de M. Urbantschitsch : « Avec un peu d'attention, on pourra se rendre compte que les réflexes oculaires d'origine auriculaire sont beaucoup plus fréquents qu'on ne le croit, mais que souvent ces réflexes sont très faibles durent très peu. »

M. Gruber fait observer que le nystagmus n'est pas rare du tout qu'on l'observe, au contraire, très souvent dans les conditions ées par l'auteur.

M. Biel. — **Soldat en activité de service, atteint de surdité.**

Cet homme fut incorporé dans son régiment en octobre dernier, prit part à tous les exercices et s'acquittait jusqu'ici de toutes ses corvées. Sa surdité ne fut constatée que la semaine dernière, et par un simple hasard; il fut alors envoyé à l'hôpital, où on le soumit à un examen approfondi, qui révéla chez lui une surdité complète. Les deux tympans étaient normaux. Le malade fut atteint dans sa première enfance de méningite, à la suite de laquelle, dit-il, il perdit l'ouïe.

M. Biel. — **Un cas de surdité consécutive à l'influenza.**

La surdité est survenue plusieurs jours après cette affection. Elle est complète. Le traitement consiste en injections de pilocarpine.

M. Politzer. — **Fente de l'attique.**

En parlant de mes recherches sur l'attique externe, j'ai attiré votre attention sur une fente qui s'étend de la paroi externe de l'attique à la paroi supérieure du conduit auditif et que j'ai appelée fente de l'attique; cette fente contient du tissu conjonctif et quelquefois un vaisseau sanguin. Elle résulte probablement d'une réunion incomplète de la portion tympanique avec la portion squameuse, par analogie avec ce que M. Gruber a décrit pour la suture tympano-mastoïdienne. Cette fente est quelquefois le siège de modifications pathologiques; elle est souvent beaucoup plus large et plus prononcée chez les enfants et commence alors par une ouverture en entonnoir. J'ai présenté au Congrès d'otologie une préparation qui montrait la fente élargie à la suite d'une suppuration et on voyait très nettement une fistule aboutir à la paroi supérieure du conduit; ceci est d'une grande importance, puisqu'on trouve souvent dans cette région des fistules provenant de l'apophyse mastoïde. Dans les préparations que j'ai présentées, la fistule correspondait exactement à la fente de l'attique. Dans un cas on voyait une prolifération polypoïde pénétrer dans le conduit à travers cette fente; cette préparation appartenait à une femme de trente ans, morte le

13 juillet 1897, à la suite d'un abcès du lobe temporal gauche. Elle a été opérée pour carie de l'oreille gauche, mais il était trop tard. Il s'écoulait par l'oreille droite un pus fétide, la membrane du tympan n'existait plus, les parois de la caisse étaient couvertes de granulations. A la section on trouva sur la paroi supérieure du conduit quelque chose d'analogue à une érosion; après décalcification, on trouva la muqueuse de la caisse gonflée, et dans l'attique externe on voyait un manque de substance assez étendue qui commençait à la paroi externe de l'attique. Ce manque de substance correspondait à la fente dont j'ai parlé et elle était remplie par une granulation mûriforme.

M. Hammerschlag présente la **préparation anatomique d'un temporal droit** remarquable par la proéminence peu commune du sinus sigmoïde. Ce dernier remplit pour ainsi dire toute l'apophyse mastoïde, et n'est couvert du côté externe que par la corticale d'une épaisseur de 5 millimètres. La paroi postérieure du conduit fait partie de sa limite antérieure et ne présente qu'une cloison de 3 millimètres d'épaisseur qui sépare le sinus du conduit auditif.

Cette préparation montre surtout les difficultés que doit présenter l'ouverture des cavités de l'oreille moyenne dans un cas semblable. L'ablation de la corticale de l'apophyse mastoïde et de la paroi postérieure du conduit mettraient immédiatement à nu le sinus sigmoïde.

Une autre préparation présentée par M. Hammerschlag montre une anomalie analogue, avec cette différence qu'il s'agit là du sinus pétreux supérieur. Ce dernier forme sur le bord supérieur du rocher une dépression de quelques millimètres de profondeur. Cette dépression, et ceci est surtout remarquable, a déterminé une érosion du canal semi-circulaire vertical supérieur.

S. Jankelevitch.

REVUE GÉNÉRALE ET ANALYSES

UCHE ET PHARYNX BUCCAL

sous-glottique aiguë dans la grippe, par le T[illegible]SSIER.

[illegible]use du larynx est souvent touchée dans la grippe.

Tantôt on observe de l'hyperémie avec légère raucité de la voix, tantôt de la laryngite catarrhale diffuse avec aphonie, tantôt de la laryngite hémorragique ou bien de la laryngite avec exsudation fibrineuse et tuméfaction de la muqueuse.

Les manifestations laryngées de la grippe sont très variées. On a observé la formation d'exulcérations catarrhales au niveau des cordes, la tuméfaction du tissu sous-muqueux des replis ventriculaires, de l'espace inter-aryténoïdien, de petits abcès au niveau des cordes et des paralysies musculaires.

Les laryngopathies grippales déterminent plus rarement des troubles du côté de la respiration. L'auteur a observé un cas de laryngite sous-glottique grippale dont il publie l'observation détaillée.

Au cours d'une attaque de grippe, la malade a été prise de dyspnée intense, d'extinction de voix (inspiration bruyante prolongée, pas de tirage sous-sternal). Au laryngoscope (intégrité de la partie sus-glottique du larynx, cordes vocales hyperémiées, non tuméfiées, immobilisées dans la position intermédiaire. Au-dessous des cordes, muqueuse sous-glottique rouge vineux, très tuméfiée; rétrécissement de la lumière du conduit.

Traitement. — Application de compresses sur la région prélaryngée, pulvérisations d'eau chaude. Guérison huit jours après.

La laryngite hypoglottique est fréquente chez l'enfant de trois à sept ans (laryngite striduleuse de Bretonneau); elle est rare chez l'adulte à l'état aigu; à l'état chronique, on l'observe dans la tuberculose et la syphilis.

Elle débute brusquement, à la suite d'une laryngite ou d'une trachéite légère (on observe de la dyspnée extrême, tirage, aphonie, signes d'asphyxie).

Les cordes vocales sont un peu hyperémiées, gênées dans l'adduction; au-dessous des cordes, bourrelet de coloration foncée; rétrécissement du conduit sous-glottique.

La laryngite hypoglottique aiguë est une maladie récidivante.

Le traitement doit être simple; dans les cas d'asphyxie imminente, la trachéotomie s'impose; le plus souvent tout disparaît avec le repos absolu au lit, dans une atmosphère à 29°;

silence complet; application de compresses chaudes au-devant du larynx, inhalations de vapeur d'eau et, au besoin, de quelques gouttes de chloroforme. (*Ann. des mal. de l'oreille, etc.*, n° 5, mai 1898.)

Dr BERBINEAU.

Une cause peu connue du cancer du pharynx, par le Dr GÉLINEAU.

Il s'agirait simplement de l'irritation produite par la fumée du tabac. Son séjour dans le naso-pharynx, chez les malades rejetant la fumée par le nez, serait une cause prédisposante à l'évolution du cancer.

Le malade dont M. Gélineau rapporte l'histoire, grand fumeur, avait une tumeur dure, indolente, occupant le côté droit du cou et l'angle de la mâchoire, faisant saillie à l'intérieur et présentant à son sommet une ulcération de mauvais aspect.

La tumeur, inopérable, fut traitée médicalement, sans aucun succès du reste, par le chlorure d'or et de sodium, l'extrait de grande chélidoine, l'eau de Bondonneau, les ferments de Backer. Six mois après sa première consultation, le malade mourait, après avoir présenté des accès de dyspnée de plus en plus fréquents. (*L'Indépendance méd.*, n° 25, 22 juin 1898.)

Dr BRINDEL.

NEZ ET PHARYNX NASAL

La galvanocaustie et les synéchies nasales, par le Dr MONSCOURT.

L'auteur s'élève contre l'abus des cautérisations ignées dans le coryza hypertrophique; ces cautérisations, répétées trop souvent, ne sont pas indiquées dans beaucoup de cas, et elles peuvent créer un état pathologique bien plus grave que celui pour lequel on les a employées, en déterminant la formation de synéchies nasales.

Les synéchies consécutives à la galvanocaustie s'observent dans une fosse nasale seulement; elles s'étendent du cornet ...en à la cloison ou bien du cornet inférieur à la cloison.

...s synéchies siègent là où les cautérisations ont été faites.

... degré d'obstruction nasale varie avec l'étendue et le ...bre des synéchies.

L'auteur rapporte des cas où il a été fait trente-cinq séances de cautérisations.

Les signes des synéchies sont ceux de l'obstruction nasale avec ses conséquences (gêne respiratoire, rétention des sécrétions amenant de mauvaises odeurs, pharyngite, poussées d'angine, catarrhe et obstruction tubaire, inflammations de l'oreille moyenne avec leur cortège habituel, laryngite aiguë ou chronique).

La synéchie persiste tant qu'on ne la traite pas.

L'auteur s'étend sur le diagnostic différentiel. Il est bien difficile de prendre une synéchie pour un polype ou pour des végétations adénoïdes.

Quand les accidents déterminés par les synéchies sont trop graves, il faut les opérer. On les sectionne à la scie et on interpose entre les surfaces avivées une mèche de gaze iodoformée.

Mais le mieux, selon lui, est de ne pas être l'auteur même involontaire d'une synéchie.

Suivent trois observations de synéchies nasales qui viennent confirmer les craintes de l'auteur.

L'emploi du galvanocautère constitue une méthode de traitement excellente, mais il ne faut pas vouloir l'employer dans tous les cas de rhinite hyperplasique et sans modération. (*Ann des mal. de l'oreille,* n° 5, mai 1898.)

Dr Berbineau.

Contribution à l'histoire du traitement de l'empyème de l'antre par la perforation de sa paroi nasale avec ouverture temporaire de la fosse canine, par le Dr Baratoux.

Rien de nouveau sous le soleil! est-on tenté de s'écrier à la lecture de l'article de M. Baratoux. En effet, en mai 1897, le Dr Luc communiquait à la Société française de laryngologie un travail intitulé : *Nouvelle Méthode opératoire pour la cure radicale et rapide de l'empyème chronique du sinus maxillaire.* Il croyait avoir été le premier à établir un drainage de l'antre par le méat inférieur après avoir ouvert, à travers la paroi canine, et curetté soigneusement la cavité sinusienne, et à fermer immédiatement la plaie buccale.

Or, il se trouve qu'un américain, le Dr Caldwell, publia dans le *Medical Journal* du 4 novembre 1893 une description

absolument identique à cellle que, trois ans et demi plus tard, M. Luc faisait à la Société française de laryngologie.

Il faut attribuer à M. Luc le mérite de la vulgarisation de ce procédé, et cependant, en toute justice, ainsi que M. Luc l'a fait lui-même à la Société française de laryngologie du mois de mai 1898, reconnaître à Caldwell la paternité du procédé opératoire.

Caldwell n'est, du reste, pas le seul à avoir, avant Luc, ouvert par la fosse canine le sinus maxillaire, curetté et mis cette cavité en communication immédiate, au moyen d'une grande perforation, avec le méat inférieur des fosses nasales. Scanes Spicer (*British med. Journ.*, 23 juin 1894), Hill (62 Mett. *British med. Assocation*, Bristol, 1894), Dundas-Grant (*Laryngol. Soc. of London*, 13th march 1895), en ont fait autant.

Toutefois si les chirurgiens anglais, imitateurs de Caldwell, établissaient bien, eux aussi, une contre-ouverture dans les fosses nasales, ils laissaient la plaie buccale ouverte pendant un temps plus ou moins long, parfois jusqu'à la guérison. (*Pratique méd.*, n° 11, 1er juin 1898.) Dr Brindel.

Un cas de nez en selle d'origine hérédo-syphilitique *(Ein Fall von hereditär-syphilitischer Sohelnase)*, par le Dr Oettinger.

Il s'agit d'un enfant qui fut pris, quatre semaines après la naissance, d'un coryza avec sécrétion sanguino-purulente, et quatre semaines plus tard, lorsqu'il fut apporté à la clinique, on constata les altérations suivantes : le dos du nez était aplati et élargi, se continuait directement avec le front à sa partie supérieure, et se dirigeait ensuite en avant dans une direction angulaire. Le lobule du nez est dirigé en avant et un peu à gauche. Les ailes du nez sont aplaties, la droite se trouvant au niveau de la joue, la gauche s'enfonçant dans la peau de la joue. L'ouverture nasale droite est dirigée en avant, la gauche en haut. La cloison est le siège d'une large perforation. une autre anomalie n'existe à la peau ni du côté d'autres

nient la syphilis. C'est leur premier enfant, et n'a pas eu de fausses couches avant. Il est possible

ou que la syphilis ait sauté une génération (ce qui est rare), ou que le père ait eu un chancre et des accidents secondaires si peu prononcés qu'ils n'ont pas attiré son attention.

On institue le traitement antiseptique : frictions mercurielles. On nettoie tous les jours les fosses nasales, et on cherche à relever les ailes du nez au moyen de tampons d'ouate introduits dans les narines. Sous l'influence du traitement, la sécrétion a diminué, la perforation de la cloison s'est rétrécie, mais la courbure angulaire du dos du nez existe toujours; du tissu cicatriciel s'est formé dans les fosses nasales qui se trouvent ainsi rétrécies. Il existe une légère hypertrophie du foie et de la rate. Le poids de l'enfant a augmenté.

Vu la rapidité avec laquelle se sont produites les altérations décrites ci-dessus, l'auteur considère qu'il s'agissait là d'une gomme qui a fini par s'ulcérer. (*Münchener medic. Woch.*, n° 24, 1898.)

Dr S. Jankelevitch.

LARYNX ET TRACHÉE

Un cas de diaphragme congénital de la glotte, associé à un coloboma de la paupière supérieure gauche *(A case of congenital web betwen the vocal cords associated with colobona of the left upper cyclid)*, par le Dr Félix Semon.

Il s'agit d'un cas que l'auteur a observé dans le courant de l'année 1885. C'était une jeune fille âgée de seize ans, qui appartenait à une famille dont aucun des membres n'était atteint d'une anomalie quelconque. Elle présentait un coloboma de la paupière supérieure gauche qui datait de la naissance et souffrait pendant les premières années d'une incontinence chronique des matières fécales. Dès sa naissance, on s'aperçut qu'elle avait la voix faible et rauque et qu'après avoir beaucoup crié elle présentait du stridor inspiratoire. Ce dernier phénomène s'est atténué dans la suite, sans toutefois jamais disparaître complètement. Il s'est même aggravé dans les derniers mois avant sa visite. Sa voie parlée a été faible et rauque.

A l'examen du larynx, on trouve les cordes vocales normales, parfaitement mobiles. Les trois quarts antérieurs de l'espace glottique sont occupés par une membrane triangulaire, symé-

trique, un peu transparente, légèrement rouge, et dont le bord libre, en apparence plus épais que le reste de la membrane, présente la forme d'un croissant. Cette membrane relie les deux cordes vocales. La fente glottique, limitée par le bord libre de la membrane et l'espace inter-aryténoïdien, a la forme ovale et présente à peine le tiers de l'espace glottique normal. Les bords latéraux de la membrane se confondent insensiblement avec les cordes vocales qui ne s'en distinguent que par leur forme un peu plus arrondie et boursouflée. A la phonation, les deux cordes arrivent presque au contact, la membrane formant probablement un pli caché sous la glotte. La voix est presque aphone.

Quel procédé fallait-il suivre en présence de ce cas? Faire la thyrotomie et exciser la membrane par la voie externe? Mais l'auteur savait par expérience avec quelle rapidité ces membranes se reproduisent, rendant les résultats de l'opération illusoires.

On pouvait suivre le procédé de Mackenzie, qui consiste à inciser la membrane d'avant en arrière, le long de chacune des cordes vocales. Mais l'auteur savait encore que ces membranes présentent quelquefois une épaisseur telle qu'elles résistent à tout instrument tranchant.

On pouvait songer à faire l'incision au moyen du couteau galvanocaustique, mais il y avait à craindre que la réaction inflammatoire consécutive ne fût trop prononcée, ce qui aurait pu déterminer une asphyxie, vu l'étroitesse si considérable de la glotte.

L'auteur se décida alors pour le galvanocautère pointu qu'il introduirait dans la commissure antérieure, c'est-à-dire aussi loin que possible de la fente glottique. La première application de ce procédé lui révéla une surprise : la partie antérieure de la membrane était tellement épaisse que toute la partie rouge du galvanocautère se trouva engagée et ne put être retirée qu'avec difficulté. Il borna là sa première intervention, dans le de pouvoir observer ainsi la réaction inflammatoire, et r voir si l'ouverture pratiquée par le galvanocautère ne se fermerait pas aussitôt. Rien de ce qu'il craignait n'arriva. Il décida alors à continuer ces cautérisations, dans l'espoir que

le tissu ainsi privé de vitalité finirait par se recroqueviller, et le reste pourrait être enlevé plus tard au moyen d'une pince coupante, c'est ce qui arriva. A mesure que l'auteur s'avançait vers la partie postérieure du larynx, la membrane devenait de moins en moins épaisse. Le résultat final de l'intervention fut des plus satisfaisants. On enleva non sans difficulté l'épaississement qui existait à la partie antérieure du larynx. Il ne restait plus, après l'opération, qu'une irrégularité de la paroi antérieure. La voix, quoique un peu voilée, est devenue normale; la difficulté respiratoire a complètement disparu. La réaction à la suite de chacune des interventions fut nulle.

L'auteur est convaincu que l'anomalie qui vient d'être décrite était congénitale, d'autant plus qu'elle était accompagnée de coloboma d'une paupière. Pour expliquer cette anomalie, il faut peut-être avoir recours à l'expérience de Roth qui observa, sur une coupe transversale de la glotte d'un embryon de lapin de dix-huit jours, une agglutination des cellules épithéliales les plus superficielles de la fente glottique. Il existait dans la partie postérieure de la glotte une lacune que Roth considère comme le point de départ de la formation de l'ouverture glottique. Les masses agglutinées s'étendent en bas et peuvent être observées jusqu'au niveau de la trachée.

Il faut ajouter que cette explication ne convient pas à tous les cas. (*British med. Journ.*, 28 mai 1898.)

Dr S. Jankelevitch.

Les affections de la gorge chez les institutrices des écoles élémentaires de Manchester, par le Dr Eugène-S. Yonge.

L'auteur prit au hasard 70 institutrices provenant de huit pensionnats et huit écoles libres. Il trouva 35 fois des lésions du larynx, 30 fois des lésions pharyngées.

Les causes des troubles vocaux observés chez les institutrices parurent résider principalement dans cette pratique qui consiste à réunir deux ou trois classes dans la même salle et à faire travailler les élèves en même temps.

Deux institutrices entre autres, exerçant depuis six et douze ans sans la moindre fatigue vocale, virent survenir un enrouement très brusque et des nodules vocaux dès qu'elles se

trouvèrent dans les conditions énoncées plus haut, alors qu'auparavant elles avaient fait la classe seules dans une salle.

Comme autres causes, il faut encore citer le voisinage des rues fréquentées et bruyantes, le système de planchéier les classer au lieu de les paver en bois, la présence des particules de chaux suspendues en l'air et, enfin, l'obligation de faire la classe dans des salles hautes, spacieuses et présentant des conditions acoustiques défavorables. (*La Voix parlée et chantée*, n° 103, juillet 1898.) Dr Brindel.

OREILLES

Étude des cornets acoustiques, par le Dr Marage.

« Jusqu'ici on n'avait demandé qu'une qualité aux cornets acoustiques : l'intensité du son ; on ne s'était pas préoccupé de savoir si la hauteur et le timbre étaient modifiés, si le malade était fatigué par l'usage de l'instrument, si enfin la surdité n'était pas aggravée par l'usage prolongé de l'appareil. »

L'auteur, dans ce travail, s'est efforcé de combler cette lacune. Pour cela, il a cherché quelle était la flamme caractéristique de chaque voyelle ; puis il a étudié les modifications que font subir au son les cornets acoustiques ; il a cherché l'appareil qui, tout en augmentant l'intensité des vibrations, leur laissait leur hauteur et leur timbre. Il est arrivé par une méthode scientifique à faire construire un instrument conservant aux voyelles leur caractéristique, ne fatiguant pas les malades et agissant en même temps comme moyen thérapeutique pour masser le tympan et la chaîne des osselets.

L'auteur donne les résultats des expériences entreprises au moyen des flammes de Kœnig :

1° On ne peut pas obtenir de renforcement du son par l'air du tuyau.

2° Une membrane directement en contact avec l'air extérieur sans chambre à air antérieure ne vibre pas sous l'influence de la parole.

3° La membrane qui donne le meilleur résultat doit être contenue entre les deux caisses cylindriques, de même diamètre que la membrane, mais de faible hauteur (0,002 millimètres).

4° La membrane doit être moyennement tendue : trop, elle ne vibre pas ; trop peu, on entend son claquement.

5° La caisse à air antérieure doit communiquer avec une embouchure sur laquelle les lèvres s'appliquent; si les lèvres sont situées à une faible distance, les vibrations ne se transmettent plus.

6° L'ouverture qui fait communiquer la caisse à air antérieure avec l'embouchure peut être de diamètre variant depuis 0,004 jusqu'à 0,02.

7° Le caoutchouc en lames minces est le corps qui convient le mieux pour faire une membrane.

8° Le caoutchouc interposé entre l'appareil et l'oreille doit avoir des parois très épaisses; il doit empêcher toute communication de l'oreille avec l'air extérieur.

Ces expériences ont amené l'auteur à construire un cornet masseur dont il donne la description.

L'appareil se compose d'une caisse cylindrique en ébonite, divisée par deux sections droites.

La section droite supérieure limite le couvercle, la section inférieure permet de fixer une membrane vibrant sous l'influence du parleur. Cette membrane est en caoutchouc, se trouve contenue entre deux caisses à air cylindriques, de même diamètre et de faible profondeur. La caisse à air supérieure communique par une embouchure tronc conique avec le parleur. Les vibrations sont transmises à l'auditeur par un tube à parois épaisses.

Le parleur doit éviter de parler fort; ce cornet masse le tympan comme le masseur de Delstanche.

L'auteur étudie ensuite l'action du masseur-cornet sur les flammes manométriques. (*Archiv. internat. de laryngol.*, t. XI, n° 2, avril 1898.)

Dr Berbineau.

Les terminaisons centrales de la racine labyrinthique, par le Dr A. Thomas.

L'auteur a, sur un chien, pratiqué la section intra-cranienne de la racine labyrinthique; l'animal fut sacrifié quinze jours après, et voici les résultats obtenus :

1° *Racine cochléaire.* — Elle se termine dans le noyau latéral, c'est-à-dire dans le ganglion ventral de l'acoustique et dans le tubercule acoustique. Un certain nombre des fibres qui se terminent dans le ganglion ventral s'en détachent à angle

droit et pénètrent dans le corps trapézoïde. « Les unes, directes, aboutissent à l'olive supérieure et au noyau juxta-olivaire du même côté; d'autres, croisées, franchissent la ligne médiane et se terminent dans l'olive supérieure, le noyau juxta-olivaire et le noyau du corps trapézoïde croisés; un très petit nombre peut être suivi plus haut dans le champ ventral du ruban de Reil latéral et disparaît dans le noyau de ce ruban. »

2° *Racine vestibulaire.* — « Les fibres les plus inférieures traversent le corps rectiforme, les fibres les plus élevées traversent la racine descendante du trijumeau. L'ensemble des fibres aboutit à l'extrémité antérieure du noyau de Deiters, la racine se divise alors en deux branches, une branche ascendante et une branche descendante. » La première se rend au noyau de Deiters et de Bechterew et au noyau triangulaire de l'acoustique; quelques fibres vont jusqu'au noyau du toit du cervelet. La branche descendante peut être suivie très bas dans les faisceaux cérébello-vestibulaires, jusqu'en dedans du noyau de Monakow. Aucune fibre de la racine vestibulaire ne semble franchir la ligne médiane pour se terminer dans les noyaux du côté opposé. (Travail du laboratoire du Dr Dejerine, hospice de la Salpêtrière; — Communication à la Société de biologie, séance du 12 février 1898, *in Rev. internat. de rhinol., otol., etc.*, n° 6, juin 1898.) Dr BRINDEL.

Recherches expérimentales sur le massage de l'oreille *(Experimentelle Untersuchungen zur Massage des Ohres)*, par le Dr OSTMANN.

Toutes les méthodes de massage de l'oreille peuvent être réduites aux deux grands groupes suivants :

I. Celles qui ont pour but la guérison d'états inflammatoires de l'oreille, de la caisse en particulier. Ce groupe comprend d'abord le massage des régions avoisinantes de l'oreille et des régions latérales du cou, sur le trajet des vaisseaux lymphatiques de cette région, qui communiquent avec les vaisseaux lymphatiques des oreilles externe et moyenne. Il faut ajouter ensuite à ce groupe le massage du nez et du naso-pharynx ayant pour but de guérir ou de prévenir les inflammations de l'oreille.

II. Le deuxième groupe comprend les procédés de massage

ayant pour but de diminuer les troubles survenus dans la mobilité de l'appareil de transmission, à la suite de différentes affections de l'oreille moyenne, et rétablir ainsi la fonction de l'organe de l'audition.

L'auteur s'occupe principalement de ce dernier groupe, et, après avoir passé en revue toutes les méthodes et tous les procédés préconisés jusqu'à nos jours et ayant pour but de rendre à l'appareil de transmission sa mobilité normale ou à peu près, il donne les résultats qu'il a obtenus lui-même en expérimentant les principaux appareils en usage. Ces expériences ont porté surtout sur les deux points suivants :

1° La rapidité et l'égalité des variations aériennes subies par le tympan dans une unité de temps (une minute);

2° L'intensité de la compression et de l'aspiration exercées par les ondes aériennes qu'on produit par ces différentes méthodes.

Voici maintenant les résultats manométriques donnés par les principaux appareils :

1° Massage pneumatique du tympan exercé à l'aide de la bouche (procédé de Haug).

Le nombre des ondes aériennes obtenu par ce procédé était de 200 par minute (au lieu de 1,200, chiffre indiqué par Haug). La pression maxima était celle d'une colonne d'eau ayant $80^{cm}18$ de hauteur, c'est-à-dire supérieure à celle qu'exerce le son fondamental d'un tuyau d'orgue ayant un pied de longueur.

2° Massage vibratoire du tympan, à l'aide d'une seringue en verre.

La pression maxima était de 10 à 20 millimètres d'éther. L'amplitude des ondes était très peu considérable et la pression exercée par elles presque insignifiante. En supposant la force du mouvement rétrograde égale à celle du mouvement propulsif, on obtient une différence de pression de 20 à 40 millimètres d'éther ou de $1^{mm},472$ à $2^{mm},944$ de mercure. Pour éviter des pressions trop fortes, on est obligé d'opérer les mouvements du piston dans les limites les plus étroites.

3° Massage à l'aide d'un appareil muni d'un moteur électrique. L'appareil renferme un cylindre dans lequel se meut un piston, et est muni de deux spéculums de Siegle, dont les bouts sont introduits dans les deux oreilles. L'élévation du

piston peut varier de 0 à 20 millimètres, ce qui modifie en même temps l'amplitude des ondes aériennes.

Les essais faits avec cet appareil ont donné les résultats suivants :

a) La pression exercée par les ondes aériennes croît rapidement avec le degré d'élévation du piston du cylindre.

b) L'élévation du piston restant la même, la pression augmente avec l'augmentation du nombre des mouvements exercés en une unité de temps. Cette augmentation de la pression est d'autant plus considérable que les mouvements du piston sont plus grands. C'est ainsi que :

α. A une élévation du piston correspondant à 2 millimètres et à une rapidité qui comprend 400 à 940 mouvements correspond une augmentation de pression de $1^{mm},09$ de mercure.

β. Élévation du piston, 4 millimètres; rapidité des mouvements, 600 à 1,000; pression, 2 millimètres Hg en plus.

γ. Élévation du piston, 6 millimètres; rapidité des mouvements, 480 à 880; pression : $3^{mm},5$ Hg en plus.

δ. Élévation, 8 millimètres; mouvements, 460 à 820; pression en plus, 4 millimètres Hg.

ε. Élévation, 10 millimètres; mouvements, 260 à 700; pression en plus, 7 millimètres Hg.

En tenant compte de la différence qui existe entre la pression minima et la pression maxima, on obtient des variations de pression de 32 millimètres Hg lorsqu'on n'exécute que 640 mouvements par minute, le piston fonctionnant dans une étendue de 4 millimètres. Cette pression est égale à celle exercée par le son fondamental d'un tuyau d'orgue de plus d'un pied de longueur, avec ceci, en plus, qu'elle atteint l'oreille directement et avec toute son intensité.

Pour rendre autant que possible la pression exercée par les ondes aériennes égale à celle exercée par les ondes sonores, il faut exécuter un très grand nombre de mouvements par minute, l'étendue des excursions du piston ne dépassant [illegible] 2 millimètres.

[illegible] ur a pu constater chez le chien et chez le chat que [illegible] dépasse cette étendue, plus on risque de déterminer [illegible] des oreilles externe et moyenne.

4° Essais avec le raréfacteur de Delstanche.

La pression exercée à l'aide de cet appareil dépend essentiellement de la rapidité et de l'étendue des mouvements du piston. En faisant exécuter à ce dernier 200 mouvements doubles par minute, l'auteur a obtenu une pression de 160 millimètres de mercure = plus de 1/5 d'atmosphère.

5° Massage double d'après Jankau.

Ce procédé consiste à attirer le tympan vers l'extérieur, en opérant en même temps par les deux voies : par la trompe d'Eustache et par le conduit auditif. Il y aurait à craindre qu'en exerçant une action si violente sur le tympan, on ne déterminât des lésions, des déchirures de cette membrane. Il n'en est rien. Les expériences de l'auteur montrent jusqu'à l'évidence que le fonctionnement des soupapes qui constituent la partie essentielle de l'appareil est tellement défectueux que le tympan ne reçoit qu'une portion insignifiante de l'action qui lui est destinée. (*Archiv f. Ohrenheilk.*, 43, 3.)

Dr S. Jankelevitch.

Manifestation otalgique de la fièvre intermittente, par le Dr Delcourt.

Sous ce titre, l'auteur publie l'observation d'une fillette de quatre ans et demi, atteinte d'accès de paludisme qui se manifestaient chez elle par de la fièvre, de la congestion de l'œil droit, de la pâleur de la face, de la douleur au niveau du front et de la région rétro-auriculaire.

Ces accès revenaient à jour passé et toujours à la même heure. La mère de l'enfant avait eu, pendant sa grossesse, des accès de fièvre intermittente, soignés par la quinine.

L'enfant était sujette aux maux de gorge très fréquents, et un auriste « très distingué, consulté à leur sujet, avait déclaré qu'il existait du côté du rhino-pharynx quelque chose d'anormal, mais qu'actuellement il devait surseoir à tout diagnostic ».

L'auteur conclut qu'il s'est trouvé en présence d'un accès de fièvre intermittente, se présentant sous une forme larvée.

L'examen de l'oreille moyenne n'est pas mentionné. (*Le Scalpel*, n° 1, 3 juillet 1898.)

Dr Brindel.

Bordeaux. — Imp. G. Gounouilhou, rue Guiraude, 11.

19e ANNÉE. N° 36. 3 SEPTEMBRE 1898.

REVUE HEBDOMADAIRE
DE
LARYNGOLOGIE, D'OTOLOGIE
ET DE RHINOLOGIE

INTUBATION POUR CROUP

D'UN ENFANT DE SEPT MOIS AVEC SÉJOUR DE 390 HEURES EN NEUF REPRISES DANS L'ESPACE DE 22 JOURS DU TUBE DANS LE LARYNX. GUÉRISON[1]

Par le Dr A. BONAIN,
Chirurgien adjoint de l'Hôpital civil de Brest (oto-rhino-laryngologie).

Cette observation m'a paru intéressante à rapporter pour plusieurs motifs. Le tout jeune âge du sujet, le nombre des intubations qu'il a subies et le séjour prolongé du tube dans le larynx, en font presque une rareté. Je n'ai pu, en effet, dans mes recherches à ce sujet, trouver d'autre exemple d'intubation pour croup chez un enfant aussi jeune, ayant présenté une aussi longue durée, et s'étant terminé par une complète guérison.

Ce cas montre qu'on ne doit pas se hâter de trachéotomiser un enfant atteint de croup, chez lequel l'intubation n'a pu faire disparaître la sténose du larynx, au bout de cinq à six jours, comme l'ont voulu quelques médecins. Avec des tubes bien construits et bien choisis, en employant, selon les cas, des tubes de calibre convenable, munis d'une tête ou d'un ıtre de dimensions variées, on doit, dans la presque totaıté des cas, arriver au but.

1. Travail communiqué à la Société française de laryngologie, ·: 1898.

Chez l'enfant dont il s'agit, le retour plus ou moins lent et progressif de la sténose laryngée, après l'extraction du tube, indiquait l'infiltration graduelle de la muqueuse sous-glottique, contenue auparavant entre les parois rigides du tube, d'une part, et du cartilage cricoïde, de l'autre. Il ne pouvait être question d'une paralysie des abducteurs, beaucoup trop précoce, ni d'un spasme des adducteurs des cordes vocales ; paralysie ou spasme se fussent manifestées immédiatement après l'extraction du tube. Or la sténose se reproduisit toujours de façon progressive et ne devint menaçante qu'au bout de 1, 4, 48, 82 heures ; le répit s'accentuait de plus en plus après chaque période d'intubation, l'infiltration des tissus se faisant de moins en moins rapidement. D'autre part, le toucher laryngien permettait de constater l'absence de tout œdème et de toute autre modification des tissus au niveau de la glotte et du vestibule du larynx. L'indication était donc bien nette : continuer l'intubation jusqu'à ce que la diminution de l'infiltration des tissus permît une respiration normale. Les nouveaux tubes d'O'Dwyer me furent, dans ce cas, d'un grand secours, car ils me permirent d'éviter les lésions que déterminent parfois les tubes métalliques laissés trop longtemps en place, tant par leur poids (lésions de décubitus) que par les incrustations calcaires dont ils se recouvrent plus ou moins vite (irritation de la muqueuse). Ces tubes sont en ébonite et, malgré la présence d'un conduit métallique formant leur paroi interne, d'une grande légèreté. Ainsi, le tube dont je me suis servi pèse exactement : *1gr45*, tandis que l'ancien tube métallique similaire pèse : *3gr55*.

La série communément en usage comprend sept tubes (un de plus qu'autrefois) pour les âges de un à douze ans. D'autres tubes sont construits avec des têtes et des ventres de dimensions variées, pour les cas spéciaux. Ces tubes supportent très bien l'ébullition. Leur grande légèreté et l'inaltérabilité de leurs parois extérieures les rendent précieux, surtout pour les intubations de longue durée.

Dans un cas comme le nôtre, où la persistance de la sténose respiratoire serait bien due à l'infiltration de la muqueuse sous-glottique, la conduite à tenir paraît actuellement bien tracée, d'après O'Dwyer[1] : intubation prolongée à l'aide d'un tube en ébonite ne déterminant aucune compression des tissus au niveau du cricoïde, de façon à ne provoquer aucune lésion de cette région. Selon le degré de la sténose, on emploiera un tube de calibre inférieur de un, deux et même trois numéros, mais possédant une tête et un renflement convenant au développement du larynx du sujet. Dans ce cas, le ventre doit nécessairement être plus proche de l'extrémité inférieure du tube.

En agissant ainsi, on évitera l'ulcération et la sténose cicatricielle qui peut en être la conséquence, au niveau de la région sous-glottique, et on permettra aux tissus infiltrés de revenir peu à peu à l'état normal.

Un dernier point intéressant de cette observation est le résultat remarquable donné par l'intubation aidée de la respiration artificielle, dans un cas considéré comme désespéré, puisque l'enfant, selon toute apparence, venait de rendre le dernier soupir.

Observation. — Le 1er février de cette année, j'étais appelé en consultation par mon confrère M. le Dr Jehanne, de Brest, auprès d'un enfant de sept mois, le petit Ol..., fils d'un capitaine d'infanterie. Cet enfant, très robuste, avait depuis trois jours la voix quelque peu enrouée et la toux légèrement rauque. Le jour même, la toux avait pris le timbre dit croupal, et une certaine gêne de la respiration s'était manifestée par un léger tirage; un petit accès de suffocation avait eu lieu.

Au moment de notre visite, l'état est assez bon. La température à huit heures du soir est à 38°. L'examen du pharynx ne dénote rien de particulier et la gêne respiratoire est très peu marquée. Je [illegible] un ensemencement, sur sérum gélatinisé, de quelques mucosités [illegible]ns le pharynx, et nous convenons de pratiquer immédiate[illegible] injection de 10 centimètres cubes de sérum antidiphtérique.

[illegible] *intubation tube. Causes and treatment*, by J. O'Dwyer, M. D., [illegible] 1897.

L'examen bactériologique des cultures obtenues me fit constater la présence de bacilles diphtériques courts, bien caractérisés, de nombreux cocci et d'un certain nombre de streptocoques.

Le 2, au matin, l'enfant, dont la nuit a été fort calme, est beaucoup mieux. La voix est claire et le tirage à peine sensible. Température, 38°2. Pour plus de sécurité, une deuxième injection de 10 centimètres cubes de sérum est pratiquée.

Dans l'après-midi, le tirage augmente et progresse rapidement; vers huit heures du soir, il est devenu menaçant. L'enfant ne prend plus le sein; il est constamment agité et a le cou légèrement tuméfié. Vers neuf heures, l'état est devenu très alarmant, et des symptômes d'asphyxie nous déterminent à pratiquer l'intubation du larynx. J'introduis le tube métallique n° 1 d'O'Dwyer, sans me servir de l'ouvre-bouche, l'enfant n'ayant pas de dents. Le fil est laissé en place et fixé au pavillon de l'oreille gauche. Le soulagement est complet; l'enfant s'endort peu après et passe une nuit fort calme.

Le 3, température, matin : 38°2; température, soir : 37°6. L'enfant prend le sein et recouvre sa gaîté.

Le 4, température: 38°. J'extrais le tube vers huit heures du matin, dans le but d'abréger le plus possible son séjour dans le larynx. La respiration, assez facile au début, s'embarrasse de nouveau, et le tirage devenant menaçant au bout d'une heure, je suis dans l'obligation de réintroduire le tube.

Jusqu'au 6 au matin, la température varie entre 37 et 38°. Vers huit heures, l'enfant, après avoir bu, a un accès de suffocation, et la mère, effrayée, extrait le tube en tirant sur le fil fixé à l'oreille. La respiration se fait encore, au début, de façon satisfaisante; mais, au bout d'une heure environ, elle devient de nouveau difficile. Néanmoins, dans l'espoir de voir le tirage s'atténuer peu à peu et de n'avoir pas à réintroduire encore le tube, je temporise en faisant pratiquer des sublimations de calomel et je quitte le petit malade, en recommandant bien de me faire prévenir immédiatement si l'état s'aggrave tant soit peu.

Vers midi moins le quart, n'ayant reçu aucun avis, je vais me rendre compte de l'état de l'enfant. A mon entrée dans la maison, je trouve les parents consternés; jugeant désormais toute lutte inutile, ils n'ont pas jugé bon de m'appeler, en voyant l'état de l'enfant s'aggraver, et le pauvre petit vient de succomber sur les genoux de sa mère. Sans perdre un instant et malgré le scepticisme désolé des parents, j'introduis rapidement dans le larynx de l'enfant un tube heureusement tout prêt, et je me mets à pratiquer

la respiration artificielle. L'enfant, pâle et inanimé, ne respirait plus, et ce n'est guère qu'au bout de cinq minutes que des signes de vie se manifestèrent : les lèvres prirent un peu de couleur et les yeux s'entr'ouvrirent. Je continuai la respiration artificielle, m'arrêtant de temps en temps pour constater si l'enfant pouvait respirer de lui-même. Mais des mucosités engorgeaient les bronches et le tube, et les réflexes ne se produisant pas encore, la toux n'avait pas lieu. Peu à peu, cependant, l'enfant revient à lui ; et, au bout de vingt minutes, une petite secousse de toux se produit. La respiration commence à se faire spontanément, mais de temps à autre il faut, par des pressions sur le thorax, aider à l'expulsion des mucosités. Un peu de grog est administré de loin en loin et, provoquant la toux, achève de débarrasser les bronches et le tube.

Vers quatre heures, la température est à 39° et la respiration à 50. L'enfant n'a pas pris le sein depuis le matin. Je fais pratiquer des lotions froides du corps, répétées toutes les deux heures. Après la première lotion, l'enfant, qui vient de boire un peu, est pris de vomissements et rejette son tube. Prévenu immédiatement, je réintroduis un tube métallique de même calibre. La nuit se passe sans incident.

Le 7, vers huit heures du matin, le tube est de nouveau rejeté. La respiration étant toujours fort gênée, j'introduis cette fois un tube en ébonite de même calibre, mais possédant un renflement plus accentué. L'enfant est toujours abattu et pâle. Le soir, la température est à 38° 4 et la respiration à 36. Sommeil assez calme dans la journée.

Le 8, l'enfant est plus fort, s'alimente au sein de sa mère et devient plus gai. Température, soir : 38° ; respiration, 28.

Le 9, l'amélioration continue. Température, soir : 37°5 ; respiration : 28.

Le 10, température, matin : 37°5. Extraction du tube vers huit heures et demie du matin. La respiration se maintient bonne pendant une heure environ, puis, le tirage se reproduit avec des alternatives de mieux et de pire. Des fumigations sont faites avec un mélange de menthol, de goudron et de teinture d'eucalyptus dans de l'eau bouillante.

Le 10, le 11 se passent tant bien que mal. Tirage et cornage persistant plus ou moins accentués. Température normale.

Le 12, l'état s'est bien aggravé. La nuit a été agitée, et, ce matin, s symptômes d'asphyxie rendent une nouvelle intubation urgente. tube en ébonite est introduit de nouveau et laissé en place les 2, 13, 14 et 15. L'état général est redevenu satisfaisant. La 'température reste normale.

Le 16 au matin, extraction du tube. La respiration se fait assez bien. Tirage modéré et léger cornage.

Le 17, l'état se maintient, assez bon, bien que le tirage soit plus accentué.

Le 18, le tirage augmente encore.

Le 19, il est très accentué. La respiration devient courte et fréquente (respiration : 40). La toux ne peut se faire et est l'occasion d'accès de suffocation alarmants; l'enfant devient agité.

Vers six heures du soir l'état est devenu très critique et il faut procéder à une nouvelle intubation. Dès que le tube est mis en place, une expectoration abondante se produit de mucosités retenues dans les bronches et la trachée.

Le 20, l'état est redevenu très satisfaisant. L'enfant se nourrit bien, dort tranquillement et a sa gaîté habituelle. Nous convenons de laisser le tube en place cinq jours pleins.

Le 24 au soir, le tube est extrait. La respiration est facile, bien qu'il persiste un léger tirage et un peu de cornage. Elle s'améliore encore les jours suivants.

Le 26, l'enfant fait entendre un peu de voix. Une dent (la première) vient de faire son apparition. L'état général est toujours très satisfaisant.

Les 27, 28 février, 1er, 2, 3, 4, 5 et 6 mars, l'état s'améliore encore et la voix reprend peu à peu son timbre normal.

Le 8, l'enfant fait sa première sortie. La respiration est très facile. Cependant, quand l'enfant pleure et s'agite, il revient un peu de tirage et de cornage.

Le 20, l'état semble être devenu tout à fait normal. La voie est claire, et il ne se reproduit plus de tirage ni de cornage quand l'enfant s'agite. La guérison me paraît complète.

UN CAS DE RHINITE PSEUDO-MEMBRANEUSE[1]

Par le Dr **A. CARTAZ**, de Paris.

Les observations de rhinite pseudo-membraneuse sont loin d'être rares, et les recherches récentes s'accordent pour admettre qu'il s'agit, dans la très grande majorité des cas,

1. Travail communiqué à la Société française de laryngologie, mai 1898.

d'une rhinite diphtérique, à forme plus ou moins atténuée. Les examens bactériologiques de Abel, Moldenhauer, Stamm, Park, Concetti, celles plus récentes de Hajek, Pluder, Meyer, Eeman, ont montré qu'on retrouvait, sinon dans tous les cas de rhinite fibrineuse, mais dans un très grand nombre, le bacille diphtérique. Sur 31 cas, Meyer trouve dans 13 le bacille de Lœffler; Concetti, dans 5 cas, constate la présence du même bacille. Ravenel le rencontre sept fois sur 10 cas. Eeman a donné à la Société belge d'otologie communication de 11 cas de rhinite pseudo-membraneuse; tous ont été soumis à l'examen bactériologique par Van Ermenghem, et dans tous ces cas on a trouvé le bacille diphtérique.

Quelques-uns de ces cas de rhinite sont remarquables par leur longue durée; tel celui de Concetti qui dura trois mois, et la nature diphtérique de l'affection fut prouvée, en dehors de l'examen, par la contagion de quatre personnes de l'entourage du malade. Gérard Marchant a observé un cas d'une durée de près de six mois sans infection générale. C'est là, en effet, un point assez significatif: cette rhinite, bien que d'origine diphtérique, ne présente pas, à beaucoup près, le danger de contagion que l'angine même la plus atténuée. Ce fait a, du reste, été signalé bien avant l'ère bactériologique. Cadet de Gassicourt avait noté que les diphtéries à forme prolongée étaient peu contagieuses; Isambert avait remarqué que la diphtérie nasale prolongée était en général bénigne, et il avait vu les fausses membranes se reproduire dans les cavités nasales sans propagation du côté de la gorge et sans symptômes d'infection de l'économie.

L'observation que je relate est une preuve nouvelle de la longue durée possible de ces diphtéries nasales à forme atténuée et de leur peu de tendance à généralisation. Mais présente un point d'intérêt particulier: c'est que ammation nasale a provoqué le réveil de manifestations ilitiques du côté du nez, et que la guérison radicale n'a re obtenue que par l'emploi du traitement spécifique.

M. X..., âgé de trente-sept ans, vient me consulter vers le milieu du mois de mars 1897 pour une obstruction nasale remontant à environ un mois. A la suite d'un coryza vulgaire, la fosse nasale gauche était restée fermée et était devenue le siège d'un écoulement muco-purulent abondant. Deux confrères consultés avant moi ont diagnostiqué une rhinite pseudo-membraneuse; leur traitement est resté sans effets. Le malade ne souffre pas et ne se plaint que de gêne pour respirer.

A l'examen, la fosse nasale droite rétrécie par une légère déviation de la cloison est en grande partie fermée par la tuméfaction de la muqueuse du cornet inférieur. Aucune autre lésion.

La fosse nasale gauche est, au contraire, complètement fermée par une épaisse couche de fausses membranes formant, à deux centimètres de l'orifice, une barrière complète, un bouchon dur, épais, qui saigne au moindre attouchement. Une application de solution forte de cocaïne ne rétracte pas sensiblement ces fausses membranes, adhérentes, d'une part, à la cloison; d'autre part, au cornet inférieur, assez volumineux naturellement, et dont la muqueuse paraît notablement hypertrophiée.

La rhinoscopie postérieure ne fait constater qu'un peu de gonflement de la queue du cornet. Légère irritation pharyngée, sans aucune trace de fausses membranes. Pas de douleurs, pas d'engorgement ganglionnaire; le malade ne se plaint que de la gêne pour respirer et de l'abondance des sécrétions qui tombent dans l'arrière gorge.

Il a eu la syphilis il y a une dizaine d'années, sans aucune manifestation grave ni récente; bonne santé générale, à part des troubles dyspeptiques.

Le diagnostic s'imposait : rhinite pseudo-membraneuse consécutive à une rhinite aiguë. Je prescrivis des pulvérisations avec la liqueur de Van Swieten et des applications de pommade à l'ichtyol. Trois semaines, ce traitement fut suivi avec la plus grande régularité, sans aucun résultat, aucune amélioration. Le traitement phéniqué et mentholé conseillé par mes confrères n'avait amené non plus aucun résultat.

La lésion restait toujours confinée au côté gauche, sans envahissement de la gorge ni de la fosse nasale droite. Une parcelle de fausse membrane fut alors enlevée et soumise à l'examen du Dr Miquel, au laboratoire bactériologique de la Ville de Paris. La réponse fut : « la fausse membrane nasale a fourni des bacilles diphtériques courts à la culture. »

Des cautérisations à la solution de nitrate d'argent semblèrent

donner un résultat favorable; des fausses membranes furent rejetées à la suite, et il y eut une désobstruction passagère. Mais ce n'était qu'une accalmie temporaire. J'en détachais un jour une de 2 à 3 centimètres d'étendue, véritable couenne dure, recouvrant une surface exulcérée et saignante.

Des alternatives de mieux et de mal nous conduisirent ainsi au mois de mai. Il y avait alors six semaines que je soignais le malade en variant le traitement fréquemment, et la lésion remontait à deux mois et demi. Un nouvel examen bactériologique fut pratiqué le 7 mai par le Dr Berlioz, qui me remit la note suivante :

« Deux tubes de sérum gélatinisé ont été ensemencés, avec un très petit fragment d'exsudat membraneux recueilli directement, et placés à l'étuve à 37°. Déjà, après douze heures, on aperçoit de nombreuses colonies, recouvrant une certaine partie de la surface du sérum. Elles sont constituées par des bacilles courts ressemblant beaucoup à ceux de Lœffler, avec de rares staphylocoques. Après vingt-quatre heures, ces colonies sont encore bien plus abondantes; elles sont toujours formées par les mêmes bacilles.

En résumé, si l'on tient compte de la rapidité avec laquelle cette culture s'est développée, et des caractères morphologiques des bacilles qu'elle renferme, il est permis de conclure que ces produits membraneux sont dus à des bacilles courts de la diphtérie.

La nature diphtérique de la lésion était bien nettement démontrée; j'ajouterai qu'en raison de la possibilité d'une contagion j'avais fait envoyer le jeune enfant du malade chez ses grands-parents. A la suite d'attouchements au perchlorure de fer et de grands lavages, la lésion semblait guérir. Je le soumis à ce moment à l'examen de notre collègue Ruault, qui fut de l'avis qu'on arrivait à la fin; les fausses membranes se détachaient, il ne restait que le gonflement des tissus sous-jacents. Le passage était ouvert, lorsque le malade fit une grande course à bicyclette, se refroidit et eut ou crut avoir une nouvelle poussée de coryza.

Je songeai alors en ce moment, sans être guidé par l'idée de syphilis ancienne, à donner l'iodure de potassium, pour faciliter, par l'effet sur la muqueuse nasale, le détachement des membranes et l'issue des sécrétions. Ce traitement à doses minimes, 40 à 50 centigrammes, donna un résultat très favorable, et l'amélioration parut ·centuer d'une façon très nette.

professeur Fournier, consulté alors à ce moment, conseilla ·onner l'iodure à hautes doses, et de traiter la lésion comme hilitique; trois à quatre grammes par jour. En quinze jours, ·ésion était modifiée du tout au tout, les fausses membranes

avaient cédé, mais je constatais au niveau de la cloison une large ulcération avec perforation au centre qui n'existait pas à mon dernier examen. Il s'agissait bien en cè moment d'une lésion tertiaire. L'iodure continué pendant un mois a fait disparaître les membranes, les croûtes; il ne reste de cette longue maladie que la perforation de la cloison et un gonflement assez prononcé de la muqueuse du cornet inférieur, qui existait, je crois, déjà antérieurement, car le malade avoue qu'il n'a jamais eu le nez très ouvert et qu'à bicyclette notamment il respirait souvent la bouche ouverte. Un nouvel examen bactériologique n'a pas été fait à cette période terminale.

L'examen bactériologique fait à deux reprises ne laisse aucun doute, malgré la bénignité du cas et l'absence de toute infection générale, sur la nature diphtérique de la rhinite. Mais, en voyant l'heureux effet du traitement ioduré, doit-on considérer ce fait comme un cas de coryza syphilitique avec production de fausses membranes, comme en ont cité Schmidthuisen, Moure? Faut-il, au contraire, ne voir dans ces ulcérations qu'un réveil local de la maladie ancienne sous l'action de l'inflammation des fosses nasales. Il s'agirait alors d'une rhinite diphtérique bénigne avec ulcérations tertiaires concomitantes ou consécutives. Pour ma part, j'incline à admettre cette interprétation et à regarder ce fait comme un cas de rhinite pseudo-membraneuse diphtérique chez un syphilitique, rhinite ayant donné lieu, à la longue, à des ulcérations tertiaires du côté de la cloison. J'insiste, en terminant, sur la longue durée relative de cette lésion, près de quatre mois.

SOCIÉTÉ MÉDICALE DE KENTUCKY

XLIIIe SESSION ANNUELLE

Tenue à Maysville du 11 au 13 mai 1898.

M. Aitkens. — **Pathologie et diagnostic de la diphtérie** *(Pathology and diagnosis of diphtheria).*

Le vrai bacille diphtérique peut être cultivé à travers un grand nombre de générations et reproduire à plusieurs mois

d'intervalle la vraie maladie, non seulement dans ses symptômes locaux, mais aussi dans ses phénomènes constitutionnels, la paralysie entre autres. Il existe peu de symptômes pathognomoniques capables de nous aider à faire le diagnostic au lit du malade; mais il existe assez de signes caractéristiques qui suffisent à mettre le médecin en garde contre cette maladie. Il n'a pas été facile au début de distinguer la diphtérie de l'amygdalite lacunaire; mais, en comparant ces deux affections dans des cas typiques, on arrive à les distinguer sans trop de peine, même au lit du malade.

M. Dabney. — **Traitement de la diphtérie** *(Treatment of diphtheria).*

L'auteur pose les conclusions suivantes :

1° Au point de vue prophylactique, les malades doivent être mis en quarantaine et les enfants sains de la maison, ainsi que l'entourage du malade, doivent être soumis à des lavages antiseptiques de la cavité nasale et du naso-pharynx. Dans les institutions publiques et là où ces mesures ne peuvent être appliquées, on aura recours à l'immunisation par l'antitoxine, à la dose de 50 unités chez les tout jeunes enfants et de 300 unités chez les enfants de cinq à dix ans.

2° Dans la diphtérie nasale et pharyngée, l'antitoxine constitue le principal moyen de traitement, auquel on pourra ajouter des stimulants internes et des irrigations locales légèrement antiseptiques. Comme stimulants, l'arsenic et la strychnine occupent la première place. Dans les cas septiques, la teinture de fer rendra de grands services.

3° Dans la diphtérie laryngée, l'antitoxine doit être administrée rapidement, à la dose de 1,500 unités. On donnera du calomel et le malade sera tenu dans une chambre saturée de vapeur. Ces mesures rendront souvent l'intervention opératoire superflue, mais lorsque la respiration devient difficile et le malade agité, il faudra introduire un tube qui sera laissé [illegible]e pendant cinq jours.

[illegible]s tous les cas où il existe des probabilités en faveur [illegible]térie, il faut administrer l'antitoxine, sans attendre [illegible]ation du diagnostic.

5° Il est loin d'être prouvé que l'antitoxine provoque des complications cardiaques ou rénales; il est plutôt probable qu'administrée à temps, elle prévient ces complications.

M. Thornton. — **Croup membraneux et intubation** *(Membranous croup and intubation).*

L'auteur n'avait jamais vu de malade atteint de croup membraneux et qui ait complètement guéri sans l'intubation. Il croit que la connaissance exacte de l'anatomie du pharynx et du larynx et un certain exercice dans la technique de cette opération suffisent pour que tout médecin puisse la pratiquer le cas échéant. Les débutants feraient bien d'attacher au tube un fil qu'ils amèneraient à la commissure labiale gauche pour le fixer à la joue correspondante au moyen d'un emplâtre adhésif. Grâce à cette précaution, il devient facile d'enlever le tube dès que le besoin s'en fait sentir, et cela même en l'absence du médecin, par n'importe quel membre de la famille.

M. Thomas Evans. — **Déviation de la cloison du nez** *(Deflection of the nasal septum).*

L'auteur décrit une opération qui lui a donné de très bons résultats dans tous les cas de déviation de la cloison. Cette opération est basée essentiellement sur le procédé d'Ash communiqué en 1890 à l'American laryngological Association. (*Med. Record*, 28 mai 1898.) Dr S. Jankelevitch.

SOCIÉTÉ DES MÉDECINS DE LA CHARITÉ DE BERLIN[1]

Séance du 26 mai 1898.

M. Müller. — **Du diagnostic des affections traumatiques de l'oreille interne** *(Zur Diagnose der traumatischen Affectionen des inneren Ohres).*

Rougeur au fond du conduit auditif, hyperémie chronique, aspect trouble et épaississement de la membrane du tympan

(1) D'après *Münch. med. Wochens.*, n° 23, 1898.

avec coloration bleu-rougeâtre de ce dernier, sont autant de symptômes d'une commotion labyrinthique, surtout lorsque ces symptômes sont accompagnés d'une dilatation des vaisseaux du fond de l'œil et que le malade n'accuse rien qui puisse faire songer à une inflammation aiguë. *Köppen* a montré qu'après une commotion traumatique les vaisseaux du lobe temporal se dilatent les premiers. La dilatation vasculaire augmente la pression intra-labyrinthique, d'où vertiges et bourdonnements. Le salicylate détermine, d'après Kirchner, une hyperémie du labyrinthe, avec toutes ses conséquences désagréables. Les sangsues, au contraire, par l'irritation de la peau et la contracture consécutive des vaisseaux du labyrinthe qu'elles produisent, soulagent les malades en faisant disparaître lee vertiges, les bourdonnements et les maux de tête. Dr S. JANKELEVITCH.

REVUE GÉNÉRALE ET ANALYSES

BOUCHE ET PHARYNX BUCCAL

Un cas d'abcès enkysté chronique de l'amygdale droite sans fistule; ouverture et destruction au galvanocautère, guérison sans récidive, par M. SARGNOU.

Le 27 janvier 1897 se présente à la consultation gratuite de M. Garel un infirmier qui, trois ans auparavant, avait eu une légère poussée d'amygdalite aiguë. A ce moment on constate qu'il porte une amygdale droite lisse, tendue, sans points mamelonnés, avec disparition complète des cryptes, ayant une coloration plutôt pâle, indolore au toucher.

Avec le galvanocautère, l'auteur fend l'amygdale de haut en bas; ils sort une cuillerée à café de pus bien lié, non fétide. N'ayant pas de tube stérilisé sous la main, il ne peut faire l'examen bactériologique du pus.

Cette lacune est regrettable à plusieurs points de vue. ıuteur se fût, par cet examen, aussi bien que par l'examen ıstologique de ce qu'il croit être la paroi de l'abcès, convaincu ·rtainement qu'il n'avait pas en réalité affaire à un abcès, ais bien à *une amygdalite lacunaire latente enkystée.*

Une erreur tend à s'accréditer de plus en plus, malgré des travaux irréfutables publiés depuis trois ans par les élèves du Dr Moure, c'est celle qui consiste à établir une confusion absolue entre l'abcès chronique périamygdalien avec fistule et l'amygdalite lacunaire latente enkystée. Nous croyons avoir été le premier à distinguer l'une de l'autre ces deux affections par une observation communiquée en 1895 à la Société d'anatomie et de physiologie de Bordeaux et publiée *in extenso* dans le *Journal de médecine de Bordeaux* et les Bulletins de la dite Société, 1895. Nous y démontrons, microscope en main (et nous avons depuis, bien des fois, vérifié l'exactitude de ces résultats) que le prétendu abcès enkysté ne renferme pas une goutte de pus et que la paroi qui le limite possède un épithélium amainci qui n'est autre que celui d'une crypte amygdalienne.

L'examen bactériologique démontra la présence de nombreux staphylocoques et streptocoques. Le contenu du kyste est formé de débris épithéliaux et de mucus.

Que dans certaines circonstances les microbes enfermés dans la crypte deviennent virulents et on pourra assister à l'inflammation des bords de la crypte et à l'ulcération de la paroi d'enkystement; ainsi se constituent, selon toutes probabilité, les ulcérations simples décrites par notre maître, M. Moure, et dénommées par lui : *amygdalites lacunaires ulcéreuses aiguës.*

Ce n'est pas seulement au niveau des amygdales palatines que se rencontrent ces amygdalites lacunaires latentes enkystées qu'il ne faut plus considérer comme des abcès chroniques. Nous en avons rencontré tout aussi bien sur l'amygdale pharyngienne et sur l'amygdale linguale.

Un élève du Dr Moure, M. de Lacombe, vient de reprendre à nouveau cette étude par une communication à la Société française de laryngologie, mai 1898. (*Lyon méd.*, n° 27, 3 juillet 1898.)

Dr Brindel.

NEZ ET PHARYNX NASAL

Polype fibro-muqueux du pharynx nasal, par le Dr Lacoarret.

L'auteur a eu l'occasion d'observer et d'extirper, chez un

homme de cinquante ans, un volumineux polype fibro-muqueux dont un premier prolongement obstruait la fosse nasale droite et un deuxième était assez volumineux pour refouler fortement le voile du palais et apparaître à l'isthme pharyngien. M. Lacoarret enleva d'abord à l'anse galvanique une partie du prolongement buccal. Il refoula ensuite par malaxation le reste de la tumeur dans la fosse nasale et parvint à l'extirper au moyen d'une anse introduite par la fosse nasale antérieure. L'écoulement sanguin, assez abondant, s'arrêta très rapidement.

A ce propos, M. Lacoarret préconise les voix naturelles, voies buccale et nasale combinées, pour les tumeurs de ce genre, quand bien même leurs dimensions feraient songer au premier abord à la création d'une voie artificielle pour arriver jusqu'au pédicule de la tumeur. (*Ann. de la policlin. de Toulouse*, nº 6, juin 1898.)

Dr Brindel.

NEZ ET PHARYNX NASAL

De l'existence du méningocoque intra-cellulaire de Weichselbaum dans la cavité nasale d'individus non méningitiques (*Ueber das Workommen des Meningococcus intracellularis von Weichselbaum in der Nasenhöhle nicht-meningitischer Individuen*), par le Dr A. Schiff.

On sait que c'est Weichselbaum qui, en 1887, a le premier découvert et étudié un microorganisme qu'il a trouvé dans l'exsudat méningitique d'individus atteints de méningite cérébro-spinale aiguë épidémique. C'est un diplocoque qui se distingue des pneumo-diplocoques de Fränkel en ce qu'il se trouve englobé au milieu des corpuscules de pus. Il a désigné ce microorganisme sous le nom de méningocoque intra-cellulaire. Continuant ses recherches, Weichselbaum a trouvé que ce pneumocoque se rencontre, non seulement dans l'exsudat méningitique, mais aussi dans la sécrétion nasale et dans le pus des empyèmes des sinus, toujours chez des individus atteints de méningite cérébro-spinale épidémique. Il en conclut [illegible] té nasale et les sinus accessoires servent de point [illegible] rt à l'infection générale, du moins dans un très grand [illegible] de cas. Toutes ces recherches ont été confirmées [illegible] par un très grand nombre d'auteurs.

Mais il était généralement admis jusqu'à ces derniers temps que la cavité nasale d'individus sains, non atteints de méningite, ne renfermait pas le pneumocoque de Weichselbaum. Or les recherches entreprises par l'auteur semblent démontrer le contraire, ce qui diminue en même temps la valeur diagnostique du microorganisme en question.

L'auteur a eu à soigner, à quelques jours d'intervalle, deux malades, dont un atteint de méningite cérébro-spinale non douteuse; l'exsudat méningitique, aussi bien que la sécrétion nasale et le pus venant de l'oreille moyenne, renfermaient le pneumocoque de Weichselbaum. L'autre malade avait des symptômes méningitiques moins déterminés; mais, vu qu'il existait déjà dans la clinique un malade atteint de méningite cérébro-spinale, on ne douta pas qu'il ne s'agit dans le second cas de la même affection. Cette supposition fut corroborée par l'existence du méningocoque de Weichselbaum dans la sécrétion nasale de ce malade. Or, l'examen du liquide méningitique du même malade montra qu'il s'agissait tout simplement d'une méningite tuberculeuse. Une fois mis sur cette voie, l'auteur poursuivit ses recherches et soumit à l'examen bactériologique la sécrétion nasale de 27 malades quelconques qui se présentaient à la clinique du Dr Schrötter. Il a pu s'assurer, au moyen de cultures et d'inoculations, que, chez 4 de ces malades au moins, l'existence du méningocoque de Weichselbaum était hors de doute.

Il n'existe donc pas de proportion entre le nombre de cas de méningite cérébro-spinale aiguë et celui d'organismes qui renferment le méningocoque à l'état latent. Ceci nous explique peut-être le rôle qu'on attribuait jusqu'ici au traumatisme dans la genèse de la méningite cérébro-spinale. Ce rôle peut même être plus important qu'on ne le croyait. (*Centralbl. f. innere Medicin* 4 juin 1898.) Dr S. Jankelevitch.

Empyème des sinus frontaux avec usure de toute la paroi postérieure *(Empyem der Sinus frontales mit Usur der ganzen vordoren Wand)*, par le Dr Gerber, de Königsberg.

Il s'agit d'une femme âgée de cinquante-quatre ans qui, d'après ses renseignements, était atteinte depuis l'enfance de fétidité nasale. Pas d'autres antécédents dignes d'intérêt. En

décembre 1896 elle commence à éprouver des douleurs à la région frontale; ces douleurs, un peu plus prononcées à gauche qu'à droite, allaient en s'aggravant et devinrent intolérables à la suite d'un coup qu'elle reçut sur la région frontale. La tuméfaction, qui était d'abord limitée à la racine du nez, envahit tout le front et les paupières. La peau qui recouvre les parties tuméfiées est pâle, chaude, sensible à la pression. Il n'existe nulle part de rougeur inflammatoire ni ramollissement. La peau étant très tendue, il est difficile de se rendre compte de l'existence ou non d'une fluctuation.

Ce qui frappe à première vue, c'est l'odeur d'une fétidité pénétrante qu'exhale le nez de la malade. Les fosses nasales sont remplies de croûtes desséchées, la muqueuse et la charpente osseuse des cornets sont très atrophiées, surtout à gauche, et il existe une perforation de la cloison.

La rhinoscopie antérieure ne fournit aucun renseignement sur l'existence d'une sinusite frontale. Le sondage des sinus et l'éclairage par transparence sont impossibles, vu les conditions particulières dans lesquelles se trouve la malade.

Il n'existe nulle part ailleurs de signes de syphilis. On n'en prescrit pas moins de l'iodure de potassium; mais, l'état de la malade s'aggravant de plus en plus, on se décide à opérer.

On pratique une incision sur la ligne médiane de la région frontale. Il s'écoule aussitôt une quantité énorme de pus extrêmement fétide et on pénètre avec la sonde dans le sinus gauche; la paroi osseuse se montre solide en arrière, sur le côté et en bas; la sonde pénètre ensuite dans l'orifice naso-frontal. La cavité est remplie de pus caséeux, de lambeaux de membranes diphtéroïdes, la muqueuse est en état de dégénérescence polypoïde. On fait un raclage radical, jusqu'à mettre à nu la paroi postérieure du sinus. C'est, d'ailleurs, la seule paroi qui existe encore. Toutes les autres, ainsi que la cloison qui sépare les deux sinus, ont complètement disparu. On peut introduire la sonde dans l'orifice naso-frontal droit.

près le curettage complet des sinus, on obtient un tableau ...blable à celui qu'on observe après l'opération radicale de hnt. Les parois antérieures et latérales n'existant plus, la fondeur du sinus en haut est égale à zéro, tandis qu'en bas

la paroi postérieure forme encore avec le plancher du sinus une petite dépression de 8 à 10 millimètres.

Ce qu'il y a de curieux dans ce cas, c'est l'état presque normal de la paroi postérieure, toutes les autres parois, surtout la paroi antérieure, ayant disparu totalement, sans laisser la moindre trace, le moindre séquestre.

L'examen bactériologique révéla des diplocoques, des staphylocoques, des streptocoques et des petites bactéries bâtonnées.

La cavité est tamponnée avec de la gaze iodoformée et on applique sur le front un pansement à l'acétate d'alumine.

En changeant le pansement, on s'aperçoit que la tuméfaction des parties molles s'étendait beaucoup plus loin qu'on ne le croyait, jusqu'au delà du niveau de la naissance des cheveux. La pression en différents points de cette région est accompagnée d'un crépitement et donne issue à du pus.

La malade présenta, au cours de sa convalescence, un érysipèle de la face, mais la guérison s'effectua assez rapidement, avec un résultat esthétique satisfaisant. (*Archiv f. Laryngol.*, VIII, 1.)

Dr S. Jankelevitch.

LARYNX ET TRACHÉE

De la transformation des tumeurs bénignes du larynx en tumeurs malignes *(Uebergang gutartiger Kehlkopfgeschwülste in bösartige)*, par le Dr E. Barth.

Il s'agit d'un malade qui en 1874 fut atteint d'enrouement qui, comme le montra l'examen laryngoscopique, était déterminé par un polype inséré dans la commissure antérieure, immédiatement au-dessous de l'épiglotte.

Pendant les mois de juillet-octobre 1875, le polype fut cautérisé à plusieurs reprises au moyen du galvanocautère. Les résultats obtenus ne furent pas bien brillants et le malade quitta l'hôpital sans que sa voix ait subi la moindre modification. Sa santé générale était excellente à cette époque, et il ne présentait aucun autre trouble.

Il se maria en 1883, eut six enfants qui sont tous vivants et bien portants. Ses forces ne l'abandonnèrent pas un instant jusqu'en 1890, époque à laquelle il commença à éprouver une certaine difficulté respiratoire qui l'empêchait de se livrer à un

travail continu. Depuis cette époque la dyspnée ne faisait qu'augmenter et il fut amené, le 20 mai 1897, dans un état presque désespéré. Le malade était très amaigri, cyanosé; la respiration était bruyante, pénible (vingt-huit mouvements respiratoires par minute), le pouls accéléré, la température fébrile. La respiration ne s'effectuait qu'à l'aide de tous les muscles accessoires, et à chaque inspiration le larynx s'abaissait d'au moins deux centimètres. Il n'y avait ni toux ni expectoration; cœur et poumons normaux; voix aphone.

Examen laryngoscopique: cartilages aryténoïdes mobiles, sans périchondrite; à la partie postérieure de la bande ventriculaire droite, au-dessus de l'apophyse vocale, se trouve une masse irrégulière du volume d'une lentille; la partie antérieure de la bande ventriculaire est peu altérée; à la place de la corde vocale droite se voit une ulcération irrégulière découpée, située sur la ligne médiane et montrant des mouvements très limités, malgré la mobilité normale du cartilage aryténoïde droit; sur l'apophyse vocale gauche se trouve une tumeur irrégulière, montrant des mouvements d'élévation et d'abaissement correspondant à l'expiration et à l'inspiration; la bande ventriculaire gauche ne présente pas d'altérations notables; au-dessous d'elle la corde vocale gauche est également transformée en un bourrelet ulcéré, très peu mobile, malgré la mobilité normale du cartilage aryténoïde gauche; le malade ne respire en somme que par la portion cartilagineuse de la glotte. Le larynx présente une coloration cyanotique, mais il n'existe d'œdème nulle part.

Le malade fut trachéotomisé et mourut quelques jours après l'opération.

L'examen microscopique montra que les tumeurs qui étaient situées sur les apophyses vocales étaient de nature papillomateuse, tandis que tout le reste de la tumeur présentait l'aspect typique du carcinome.

La durée de l'affection (vingt-cinq ans) et la coexistence, au bout de vingt-cinq ans, d'une tumeur papillomateuse et d'une tumeur carcinomateuse, fortifient, dit l'auteur, son opinion, d'après laquelle il s'agirait là d'une seule et même tumeur qui ayant débuté comme tumeur bénigne, a fini par se trans-

former avec le temps en une tumeur maligne. (*Archiv. f. Laryngol.*, VII, 2-3.) Dr S. JANKELEVITCH.

De la dysphagie douloureuse prolongée de l'arrière-gorge comme signe permettant de diagnostiquer la syphilis à ses trois périodes, par le Dr GAREL.

A propos d'un malade porteur de lésions secondaires de la gorge, des organes génitaux et de la peau, malade qui se plaignait de souffrir de la gorge depuis deux mois, l'auteur insiste sur la valeur diagnostique considérable présentée par la prolongation de la dysphagie douloureuse de l'arrière-gorge.

« Tout malade, dit M. Garel, qui souffre de l'arrière-gorge depuis plus de trois semaines sans interruption, doit être considéré comme syphilitique presque dans la totalité des cas...

« Parmi les affections qui, en dehors de la syphilis, peuvent donner lieu à la dysphagie de longue durée, je dois vous citer les calculs de l'amygdale, les abcès chroniques enkystés amygdaliens, la tuberculose miliaire aiguë d'Isambert, les tumeurs cancéreuses. Mais toutes ces lésions sont exceptionnelles et d'une fréquence insignifiante par rapport à celle des accidents syphilitiques. »

L'auteur applique son aphorisme aux trois périodes de la syphilis. En terminant, il montre combien est important le diagnostic d'une lésion tertiaire et combien efficace est le traitement spécifique dans l'ulcération gommeuse.

L'auteur a inspiré sur le même sujet une thèse de doctorat à son élève, M. le Dr Jourdanet : *De la dysphagie douloureuse prolongée dans le diagnostic de la syphilis de l'arrière-gorge aux trois périodes*, signe bien connu aujourd'hui et utilisé depuis fort longtemps par un très grand nombre de spécialistes. Ce dernier a réuni dans son travail 110 observations empruntées à M. Garel (Lyon, 1898). (*Sem. méd.*, no 36, 6 juillet 1898.) Dr BRINDEL.

Un cas de spasme pharyngo-laryngé avec paresthésie simulant le vomissement, par les Drs NOGUÈS et SIROL.

Les auteurs rapportent l'histoire d'une femme de trente-sept ans, ménagère, qui ne pouvait supporter la moindre pression sur toute la région antérieure du cou (une cravate

passée autour du cou, un foulard placé sur la tête et noué sous le menton provoquaient également les efforts et cela à n'importe quel moment de la journée) sans éprouver immédiatement les phénomènes suivants : visage grimaçant et exprimant le dégoût et la répugnance, comme au début du vomissement; puis contractions spasmodiques à localisation cervicale paraissant atteindre les muscles du larynx et du pharynx. Ces spasmes coïncident avec des efforts expiratoires. Les contractions se produisent irrégulièrement, mais toujours assez rapidement (trois ou quatre par seconde en moyenne).

« Au paroxysme de l'effort la malade projette en avant la partie supérieure du tronc, la bouche s'ouvre convulsivement il y a parfois rejet sonore de gaz, et instinctivement elle porte un mouchoir devant sa bouche, comme dans la crainte d'une expulsion alimentaire. » Ces divers phénomènes cessent immédiatement quand le cou est desserré.

Des applications successives de courants continus amenèrent la cessation à peu près complète des crises ou tout au moins leur atténuation considérable. A l'occasion d'une bronchite contractée un mois après la guérison relative, les crises recommencèrent de plus belle sous les mêmes influences.

Après de longues considérations sur le cas intéressant de leur malade, les auteurs concluent que les crises, chez elle, représentent des phénomènes réflexes dans lesquels le pouvoir excito-moteur du centre de réflexion est exalté. Ils ne pensent pas avoir affaire à une manifestation hystérique. (*Archiv. méd. de Toulouse*, n° 11, 1er juin 1898.) Dr Brindel.

OREILLES

Contribution à l'étude des complications intra-craniennes otitiques (*Beitrag zur Lehre von den intracraniellen Complicationen der Otitis*), par le Dr Jordan.

L'auteur publie deux observations assez intéressantes. Dans la première, il s'agit d'un malade mort au milieu de phénomènes pyhémiques et chez lequel l'examen macroscopique le plus minutieux ne peut découvrir l'existence d'une thrombose du sinus. Ce n'est que grâce à l'examen microscopique qu'on put enfin se rendre compte qu'il s'agissait bien d'une thrombose,

et ce qu'il y a de plus curieux, c'est que cette thrombose a existé pendant longtemps à l'état pour ainsi dire latent, et les symptômes pyhémiques ne se sont manifestés que peu de temps avant la mort. Le malade a, en effet, subi deux opérations, la première fois pour un abcès sous-périostique, avec suppuration périsinusienne. Aussitôt après l'opération, la température, qui jusque-là avait été très élevée, redevint normale, jusqu'à ce que fussent survenus d'autres symptômes, ceux d'un abcès temporal. Cette chute de la température après la première intervention, qui fut alors considérée comme étant d'un pronostic favorable, fut, au contraire, funeste au malade. Si la fièvre avait persisté, on aurait songé à la possibilité d'une thrombose et pratiqué immédiatement l'ouverture du sinus. Le malade aurait-il été sauvé pour cela? Il est permis tout au moins d'en douter. Nous avons dit plus haut qu'à l'autopsie il a fallu pratiquer l'examen microscopique pour découvrir la thrombose. Il s'agissait d'un thrombus petit, accolé à la paroi, presque invisible, surtout dans un champ opératoire inondé de sang. On aurait donc ouvert le sinus, et, ne trouvant rien, on aurait conclu qu'on se trouvait en présence d'une pyhémie ostéo-phlébitique. Sans vouloir nier complètement l'existence d'une pyhémie par infection ostéo-phlébitique, l'auteur croit cependant devoir mettre en garde contre une conclusion hâtive, lorsque, en présence de phénomènes pyhémiques, on n'arrive à découvrir le thrombus ni pendant l'opération ni à l'autopsie par le seul examen macroscopique. En pratiquant dans tous les cas un examen microscopique, on verra peu à peu le nombre des pyhémies ostéo-phlébitiques diminuer et on arrivera à cette conviction que les pyhémies otitiques reconnaissent pour cause principale, sinon pour seule cause, une thrombose du sinus.

La deuxième observation est celle d'une aphasie sensorielle très prononcée, survenue chez un malade atteint d'un abcès temporal gauche d'origine otitique. En pleine conscience et avec une audition relativement peu diminuée pour les sons, le malade devint tout d'abord complètement sourd pour la parole (surdité verbale). L'aphasie motrice se développa ensuite, et dans l'ordre suivant : le malade oublia les noms propres, surtout les noms exprimant des notions ordinaires, concrètes,

puis les notions abstraites, les verbes, les adjectifs, etc. Il ne conserva qu'un certain nombre de mots incompréhensibles et les expressions verbales des nombres les plus ordinaires. Il s'agissait là, évidemment, d'une aphasie sensorielle corticale, sans qu'on pût dire toutefois si le centre verbal acoustique a été lésé directement ou indirectement par lésion étendue de son trajet transcortical. Les dimensions et la situation de l'abcès trouvé à l'autopsie rendent possible la coexistence de ces deux facteurs. On se demande maintenant à quelle cause attribuer la rareté de ces aphasies sensorielles, alors que les abcès du lobe temporal gauche sont d'une observation si fréquente. Il est possible que l'état comateux dans lequel se trouvent ordinairement les malades rende difficile la constatation de la surdité verbale.

Toutes les fois qu'on se trouve en présence de ce syndrome et qu'on a quelque raison de soupçonner l'existence de complications intra-craniennes otitiques, il faut immédiatement ouvrir la cavité cranienne et aller à la recherche du pus. Il ne faut pas oublier que les abcès extra-duraux et la méningite peuvent également déterminer de légers troubles aphasiques. La méningite diffuse, qui par compression peut déterminer les mêmes symptômes, sera facilement diagnostiquée d'après les autres signes par lesquels elle se manifeste et par la ponction lombaire. Si la méningite est circonscrite, elle est passible, comme l'abcès extra-dural, d'une intervention chirurgicale. (*Archiv f. Ohrenheilk.*, 44, 3.) Dr S. Jankelevitch.

Rougeole compliquée de broncho-pneumonie et d'otite moyenne double suppurée à gauche, par le Dr Tissot, de Chambéry.

L'auteur rapporte l'observation d'un garçon de six ans qui, au cours d'une rougeole, fut atteint d'otite moyenne aiguë des deux côtés, avec phénomènes méningitiques. La paracentèse fut pratiquée.

Les phénomènes pseudo-méningitiques disparurent subitement après l'opération. Les phénomènes douloureux avaient fait défaut chez cet enfant. (*Archiv. internat. de laryngol.*, t. XI, n° 2, avril 1898.) Dr Berbineau.

Schéma des voies labyrinthiques, par le Dr Pierre Bonnier.

Dans ce schéma, l'auteur cherche à mettre en évidence ce fait, à savoir que le nerf labyrinthique constitue la plus grosse, la plus active, la plus importante des racines spinales postérieures. Les voies labyrinthiques sont intéressées dans les affections systématiques des cordons émanés des racines spinales postérieures, le tabes par exemple. De tous les ganglions craniens aucun n'affirme mieux sa parenté avec les ganglions rachidiens que le ganglion de Scarpa-Corti, et au delà de ce ganglion, la superposition des voies labyrinthiques aux voies médullo-cérébrales et médullo-cérébelleuses émanées des racines postérieures est absolue. (*Archiv. internat. de laryngol.*, t. XI, n° 2, avril 1898.)

Dr Berbineau.

De la fréquence relative des affections des différentes portions de l'oreille *(Die Kaufigkeit der Erkrankungen der einzelnen Abschnitte des Gehörorganes)*, par le Dr Carl Biehl.

L'auteur donne une statistique portant sur un nombre considérable de jeunes gens dans l'âge de vingt et un à vingt-cinq ans, tous soldats de l'armée autrichienne, examinés soit dans les conseils de revision, soit dans les différents hôpitaux militaires, après qu'ils ont été reconnus bons pour le service.

Pour les soldats en traitement dans les hôpitaux, la proportion entre les affections des différentes parties de l'oreille sont :

Oreille externe	32,3 %
Oreille moyenne	53,6 %
Oreille interne	0,4 %

Pour les jeunes gens examinés dans les conseils de revision les chiffres sont un peu différents :

Oreille externe	7,15 %
Oreille moyenne	67,38 %
Oreille interne	25,44 %

Si l'on compare les chiffres qui se rapportent à ces deux catégories, on voit qu'il existe entre elles de très grandes différences quant aux affections de l'oreille externe (32,3 % et 7,15 %) et de l'oreille interne (0,4 % et 25,44 %).

La première différence tient à ce que les soldats sont plus exposés aux lésions de l'oreille externe et de la membrane du

tympan que les autres individus (contusions, coups de feu, chutes, etc.).

En ce qui concerne la seconde différence, elle tient à deux causes :

1° Aux conseils de revision se présentent tous les jeunes gens âgés de vingt et un ans, qu'ils soient atteints de n'importe quelle infirmité. Il s'en présente, par conséquent, beaucoup qui sont atteints d'affections de l'oreille interne et dont une partie se trouve immédiatement éliminée.

2° Comme les symptômes des affections labyrinthiques sont surtout d'ordre subjectif et que le médecin militaire se trouve souvent exposé à obtenir de la part du soldat des renseignements faux, il procède avec les plus grandes précautions et ne propose pour la réforme que des cas dont il est plus ou moins sûr et qui, en réalité, ne constituent peut-être qu'une portion insignifiante de toutes les affections de l'oreille interne chez les militaires.

Vu le grand nombre de sujets sur lesquels porte la statistique de l'auteur (classes de 1885 à 1893 inclusivement) et l'identité des conditions dans lesquelles ils se trouvaient (tous du même âge et du même sexe), on peut considérer les résultats cités tout à l'heure comme s'approchant considérablement de la réalité. (*Archiv f. Ohrenheilk.*, Band XLIV, Heft 4.)

Dr S. Jankelevitch.

Des corps étrangers de l'oreille *(Zur Casuislik der Fremdkorper in Ohre)*, par le Dr E. Fink.

L'auteur communique deux observations très intéressantes des corps étrangers de l'oreille, appartenant au Dr Samson, d'Orenbourg (Russie).

Dans la première observation, il s'agit d'un paysan, âgé de vingt-huit ans, atteint de surdité de l'oreille gauche. A l'examen on trouve, au niveau de la réunion des portions cartilagineuse et osseuse du conduit auditif, un corps étranger qui n'était re chose qu'une lentille, qui devait séjourner dans le conduit uis nombre d'années. Après l'extraction de la lentille, on au fond du conduit un autre corps étranger; la pince introte dans le conduit ramena l'aile d'un cafard et par l'injection

on ramena toutes les autres parties de cet insecte très bien conservées. A part une légère rougeur du tympan et une injection des vaisseaux autour du manche du marteau, on ne trouva rien d'anormal. Le malade fut tout étonné de cette dernière trouvaille et ne s'était jamais douté de la présence d'un cafard dans son oreille. Il est évident que le cafard se trouvait déjà dans l'oreille lorsque la lentille y fut introduite, et sa présence devait, par conséquent, dater des premières années de la vie du malade.

Dans le second cas, il s'agissait d'une femme atteinte d'otorrhée assez ancienne; il y a quelque temps, elle avait souffert de douleurs d'oreilles très violentes, et, ce qui l'inquiétait surtout, elle retira à plusieurs reprises de l'oreille malade six vers. A l'examen on trouva une confirmation complète de cette assertion en apparence bizarre. On parvint à extraire du conduit auditif et de la caisse plus de vingt larves de mouches, de un centimètre de longueur chacune. Par le cathétérisme de la trompe d'Eustache on fit sortir plus tard deux autres larves. La malade raconta encore que plusieurs fois des vers lui sont tombés dans la gorge et qu'elle les rejeta en crachant.

Ce dernier cas est unique dans la littérature. On connaît bien des cas où des vers, tombés dans la trompe d'Eustache, pendant l'acte de vomissement, faisaient apparition dans le conduit auditif. Mais la migration inverse des vers, c'est-à-dire du conduit vers le naso-pharynx, n'a jamais été observée jusqu'ici. (*Deuts. medic. Woch.*, n° 27, 1898.)

Dr S. Jankelevitch.

CROUP ET DIPHTÉRIE

De l'action immunisante de l'antitoxine diphtérique *(Diphtheria antitoxine as an immunizing agent)*, par le Dr Donald.

L'auteur est fermement convaincu de cette action immunisante, et il base sa conviction sur les faits suivants :

1° Le 2 avril 1896, un cas de diphtérie laryngée est survenu à l'orphelinat protestant de Detroit. Malgré toutes les mesures prises, 7 cas nouveaux se sont déclarés dans l'espace d'une semaine. Les 87 enfants qui n'étaient pas encore atteints ont reçu des doses immunisantes de sérum (250 unités). Il n'y a

eu depuis qu'un seul cas nouveau de diphtérie, mais les autres 86 enfants ont échappé à l'affection.

2° En janvier 1897, un cas de diphtérie se déclarait dans le même établissement, suivi bientôt de 5 autres, dont 2 se sont terminés par la mort. 71 enfants reçurent immédiatement 500 unités de sérum chacun, et 9 enfants (de deux à cinq ans) 250 unités chacun. Aucun cas nouveau n'est survenu depuis.

3° Le 27 décembre 1897, 2 cas de diphtérie, et le 29 du même mois 4 autres. 79 enfants ont été immunisés : 25 avec 300 unités et 54 avec 500 unités de sérum. Au bout de quatre jours, un seul enfant, ayant reçu 500 unités, présentait une diphtérie pharyngée bien marquée ; tous les autres n'ont pas été atteints.

Sur les 246 enfants immunisés pendant ces trois périodes, 4 ont présenté de l'urticaire et 3 un érythème général assez léger. Ces symptômes ont disparu dans l'espace de vingt-quatre à quarante-huit heures.

L'auteur insiste sur ce point qu'à chacune de ces trois périodes l'immunisation n'a été pratiquée que lorsque la diphtérie était déjà bien prononcée et ne faisait plus de doute pour personne. Et alors que les mesures d'isolement et d'antisepsie les plus rigoureuses n'ont pu prévenir l'apparition de nouveaux cas, l'immunisation seule a empêché l'épidémie de prendre des proportions inquiétantes. (*N.-Y. med. Journ.*, 21 mai 1898.)

Dr S. JANKELEVITCH.

VARIA

Quelques faits cliniques, par le Dr RIPAULT, de Dijon.

I. *Expulsion spontanée d'un corps étranger très volumineux du sinus maxillaire.* — Un malade atteint de sinusite maxillaire est ponctionné par l'alvéole; la perforation est fermée avec un clou n° 15. Des injections sont pratiquées deux fois par jour par le malade lui-même. Trois mois après, le clou avant déterminé l'agrandissement de la perforation fut enfoncé [illegible] ondément et ne put être retiré. Des manœuvres [illegible] furent pratiquées par l'auteur avec insuccès; le [illegible] tout entier dans le sinus. On se contenta de lui [illegible] un clou plus gros, et il continua de faire ses lavages.

Trois semaines après, le clou n° 15 fut expulsé par le nez au cours d'une injection.

II. *Lupus papillomateux des deux fosses nasales.* — Mme B..., âgée de vingt-huit ans, présente de l'obstruction des deux fosses nasales depuis plusieurs mois.

On aperçoit, en relevant le lobule du nez, deux grosses masses framboisées, assez fermes, s'implantant sur la cloison, le plancher et la tête du cornet inférieur. Sur la partie postérieure de l'aile du nez et dans le sillon naso-génien gauches, on trouve une plaque rouge, recouverte de croûtelles, et, au-dessous de ces croûtes quelques petites ulcérations. A la loupe, on distingue quelques tubercules. Cette plaque avait coïncidé avec le développement des productions nasales.

Rien à la gorge, rien au larynx. Poumons sains. Après anesthésie à la cocaïne, curettage, pointes de feu, quatre séances ont été nécessaires.

Depuis quatre mois, aucune trace de récidive.

III. *Cas de rhinolithe.* — Berthe C..., âgée de cinq ans, a un écoulement abondant et d'odeur désagréable, par la narine droite, datant de quatre mois.

Cornet inférieur tuméfié, présence de pus épais, adhérent; on débarrasse avec une injection tiède; on applique un tampon de cocaïne pour amener une rétraction du cornet.

Dans le méat inférieur, à la partie postérieure on trouve un corps dur, qu'on ramène avec le crochet à strabisme. Ce corps ne contenait en son centre ni corps étranger ni noyau. La guérison est survenue au bout de quelques jours.

IV. *Un cas de tumeur volumineuse du palais.* — M. M... est porteur d'une volumineuse tumeur du voile du palais remontant à sept ou huit ans. Gêne de la prononciation d'abord, puis de la déglutition et de la respiration, crises de suffocation. La tumeur remplit la bouche; la muqueuse qui la recouvre est amincie et de teinte à peine rosée adhérente; la tumeur est régulière, ferme. Pas d'adénopathie, pas de douleurs ni d'ulcération. Le malade est opéré sans anesthésie.

Incision en quartier d'orange, pratiquée au centre de la tumeur, dissection de la muqueuse en avant et en arrière; au bout de trois quarts d'heure, la tumeur est extraite, et l'on est en présence d'une vaste poche représentant les deux faces du voile dédoublé. Suture. Guérison rapide. La tumeur morcelée fut reconstituée et pesait 165 grammes. Il s'agissait d'un fibrolipome.

V. *Laryngite hérédo-spécifique chez un jeune homme de vingt-sept ans; sténose glottique, traitée par la dilatation progressive.* — Jac..., vingt-sept ans, présente depuis six mois de la toux et des troubles de la voix; après examen, toute idée de tuberculose doit être écartée.

Actuellement, il y a du cornage la nuit; des suffocations à l'occasion du moindre effort. Rien à l'épiglotte. Sténose laryngée par hypertrophie énorme de l'aryténoïde gauche, moitié droite du larynx un peu mobile, moitié gauche absolument immobile.

On pense à un sarcome à évolution rapide. Aucun renseignement n'est obtenu au point de vue de la spécificité.

Le traitement spécifique est institué tout de même; quinze jours après, grande amélioration. On peut voir la corde vocale droite normale, il y a encore de l'infiltration de l'aryténoïde gauche. Quelque temps après, cette infiltration est notablement réduite, on peut constater l'existence d'un véritable entonnoir glottique représenté par l'infiltration de la paroi postérieure et une mince membrane réunissant le tiers antérieur des cordes. Le malade est soumis alors à une série de séances de dilatation par les tubes gradués de Schrœtter. Trois mois après la respiration est normale; cet état se maintient depuis un an.

VI. *Un cas de gomme de la langue.* — M... se plaint de douleurs violentes de la gorge, de salivation incessante; la déglutition est pénible.

Rien au pharynx. Sur l'amygdale linguale, on trouve une ération de la dimension d'une pièce de deux francs, à fond nâtre, entourée d'une zone de tuméfaction.

e malade a eu la syphilis. Le traitement spécifique est titué. Guérison au bout de trois semaines.

L'auteur rapporte la guérison, au bout de quinze jours, d'une gomme syphilitique de la partie postérieure du voile du palais. Il déclare avoir vu des malades analogues traités comme s'ils avaient été neurasthéniques. Il signale l'importance de l'examen rhinoscopique.

VII. *Un cas de polype de la région de Shrapnell à évolution remarquablement rapide.* — M. C..., ébéniste, trente-cinq ans, syphilitique, se présente avec un écoulement purulent de l'oreille droite. Perforation du tympan au-dessus de la petite apophyse du marteau. Un mois après, outre l'écoulement le malade accuse des douleurs, surdité, sensation d'un corps dur dans le conduit auditif externe.

Au serre-nœud, on enlève un énorme polype; ce polype s'était développé en l'espace d'un mois, sous l'influence de la diathèse. Le traitement mercuriel, des lavages quotidiens institués ont amené la guérison.

VIII. *Volumineux polype de la fosse nasale gauche; accidents cérébraux.* — Mme X..., soignée pour des accidents cérébraux (somnolence, etc.), diabétique et albuminurique. Dans la fosse nasale gauche, présence d'un volumineux myxome descendant dans l'arrière-nez jusqu'au voisinage de la luette. L'extraction du polype fut pratiquée à l'anse. Il mesurait 12 centimètres, il pesait 30 grammes (la céphalée, etc., tous les phénomènes de stase cérébrale disparurent).

IX. *Un cas d'hématome spontané de la luette.* — Le malade, âgé de soixante ans, voit se produire brusquement une tumeur dans sa gorge, qui l'oblige à avaler continuellement. Sa luette a une coloration noire; le reste du voile est sain. La tumeur s'est produite à la suite d'une hémorragie interstitielle.

X. *Un cas d'ulcérations tuberculeuses du naso-pharynx et du pharynx buccal à répétition.* — M. Th..., vingt-six ans, ayant eu des hémoptysies et des pleurésies, est amené pour des douleurs de gorge très vives, datant de deux mois. Amaigrissement considérable; toux, expectoration, fièvre. Rougeur diffuse du pharynx; en arrière des piliers, ulcération profonde jaunâtre, s'étendant jusque sur le pavillon tubaire, ulcération

sur la face postérieure du pharynx, de la dimension d'une pièce de un franc, entourée de deux ou trois autres petites ulcérations; fosses nasales encombrées de muco-pus, ulcération sur la cloison à gauche.

Signes de tuberculose du côté des poumons à l'auscultation. Traitement général, huile de foie de morue, viande crue, pointes de feu, fumigations nasales, attouchements des parties ulcérées à la glycérine phéniquée au 1/10.

Il y eut d'abord une amélioration sensible de l'état général, guérison des ulcérations; récidive trois mois après. Nouveaux attouchements à la glycérine phéniquée. Guérison.

Actuellement, l'état général est bon.

L'auteur attire l'attention sur l'efficacité de la glycérine phéniquée forte, employée comme topique dans la tuberculose de l'arrière-gorge; sur la relation frappante entre l'apparition de la lésion locale au pharynx et l'altération de l'état général, sa guérison et le retour à une excellente santé.

XI. *Un cas de paralysie du voile du palais.* — L'auteur signale un cas d'hémiparalysie du voile du palais, survenue à la suite d'une pulvérisation prolongée de chlorure d'éthyle pour extraire une grosse molaire. La guérison s'est obtenue après trois semaines de traitement par électrisation.

XII. *Un cas de papillome volumineux du pilier antérieur droit.* — Mlle J..., dix-huit ans, éprouve des sensations de râclement, des besoins d'avaler à vide. On trouve, en l'examinant, une petite tumeur rouge pédiculée au-devant de l'amygdale; l'insertion se fait à la partie supérieure du pilier antérieur. Le volume est assez considérable, il remplit les mors d'une pince à végétations adénoïdes pour adultes.

XIII. *Accidents locaux graves, consécutifs à l'emploi de la cocaïne.* — L'auteur, ayant voulu insensibiliser le larynx et l'arrière-gorge d'un sujet nerveux atteint de laryngite catarrhale [illegible] faire des pansements au chlorure de zinc, fit plusieurs [illegible]ments de l'arrière-gorge à la solution de cocaïne à 1/10; [illegible] uffla de la cocaïne jusque sur la glotte; en tout, il [illegible] à peu près 20 centigrammes de cocaïne. Une demi-

heure après, le malade fut pris de cuisson atroce dans la gorge, avec douleurs dans les oreilles, dysphagie, salivation, desquamation de la langue, anorexie, fièvre, phénomènes nerveux très accentués.

Le malade mit plus de huit jours à se remettre de cette intoxication. (*Ann. des mal. de l'oreille, etc.*, n° 5, mai 1898.)

Dr Berbineau.

L'élongation du pneumogastrique, par le Dr Jaboulay.

L'élongation du pneumogastrique peut modifier l'excitabilité, soit de la région bulbo-protubérantielle par les tractions exercées du côté de ses origines, soit des branches de ce nerf qui se rendent aux appareils respiratoire, digestif, circulatoire.

L'auteur a utilisé la première action sur un épileptique de seize ans, « qui prenait jusqu'à vingt-cinq crises par jour, précédées d'une aura épigastrique. » Le malade fut ainsi débarrassé de son affection.

L'élongation des racines de la dixième paire prévient les spasmes du larynx et des organes de la déglutition. Faite d'un côté, et combinée à la section unilatérale du sympathique, elle amène la compensation des effets périphériques cardiaques et l'encéphale tout entier est modifié.

Chez une goîtreuse exophtalmique atteinte de quintes de toux, surtout la nuit, cette double opération unilatérale a amené la réintégration de l'œil dans l'orbite, la cessation de la diplopie et la disparition de la toux.

M. Jaboulay pratique l'élongation du pneumogastrique d'un seul côté seulement. Suit le manuel opératoire.

L'auteur fait observer, en terminant, le fait suivant : quelque prudente qu'ait été l'élongation, on observe les jours consécutifs une sorte d'aigreur dans la voix de l'opéré, comme si la corde vocale correspondante avait subi une légère atteinte dans son action. (*Lyon méd.*, n° 16, 17 avril 1898.) Dr Brindel.

Bordeaux. — Imp. G. GOUNOUILHOU, rue Guiraude, 11.

19e ANNÉE. N° 37. 10 SEPTEMBRE 1898.

REVUE HEBDOMADAIRE
DE
LARYNGOLOGIE, D'OTOLOGIE
ET DE RHINOLOGIE

DE L'ENSEIGNEMENT DU CHANT
AUX ENFANTS SOURDS-MUETS
AYANT CONSERVÉ DES RESTES D'AUDITION
SON UTILITÉ AU POINT DE VUE ORTHOPHONIQUE
CONSIDÉRATIONS GÉNÉRALES
SUR LES CAUSES PRINCIPALES QUI RENDENT
LA PAROLE DES SOURDS-MUETS IMPARFAITE
ET SUR LES MOYENS D'Y REMÉDIER

Par le Dr **HAMON DU FOUGERAY**, du Mans.

I

La *méthode orale pure* a été définitivement adoptée, pour l'enseignement des sourds-muets, au Congrès international de Milan (septembre 1880).

Depuis cette époque, elle a été mise en pratique dans toutes les Institutions en France, et l'on peut dire qu'à part quelques rares exceptions, elle y est exclusivement enseignée actuellement.

Les résultats qu'elle a donnés ont été ceux que l'on était en droit d'en attendre, et la placent désormais à l'abri des [illegible]s, souvent passionnées, qui furent dirigées contre [illegible] début.

[illegible]avail communiqué à la Société française de laryngologie, [illegible]

Mais son mode d'application n'est-il pas passible de certaines critiques au moins dans les détails?

Cette question m'a paru assez importante pour être étudiée avec soin.

Il ne s'agit pas de discuter ici la *question de principe*, mais seulement d'examiner la *question de fait*.

C'est précisément parce que *la méthode orale doit être considérée comme la seule méthode rationnelle et physiologique applicable à l'enfant sourd-muet*, qu'il est de toute nécessité que son enseignement soit *aussi parfait que possible* pour produire le *maximum* d'effet.

Si ce *maximum* n'est pas atteint, il serait illogique d'en déduire que la méthode est mauvaise; on est autorisé à constater seulement que les procédés mis en pratique sont défectueux, et la conclusion qui s'impose est qu'il est urgent, dans l'intérêt même de l'infirme, de chercher à les perfectionner.

Depuis plusieurs années, j'étudie théoriquement et pratiquement l'enseignement spécial donné aux jeunes sourds-muets dans les Institutions, et l'examen attentif des faits m'a conduit à admettre que souvent les résultats obtenus pour la parole pourraient être meilleurs.

On sait que la *méthode orale* consiste à apprendre à l'enfant sourd-muet à émettre des sons, à les articuler, en un mot à parler, et aussi à pouvoir comprendre la parole des autres personnes par la seule vue des mouvements des lèvres.

En ce qui regarde le premier point, il est un reproche que l'on adresse généralement à cette méthode. Un assez grand nombre de sourds-muets n'arrivent pas à acquérir une parole agréable ou même facile à saisir. Le plus souvent, alors même qu'ils parlent distinctement, on constate que leur prononciation est *trop scandée* et que le *ton* de la voix est *absolument monotone*.

Il faut avouer que ce reproche est mérité et qu'il arrive

rarement que la parole du sourd-muet soit, à peu de chose près, semblable à celle de l'entendant-parlant.

D'après Hartmann : « Dans l'état actuel de la question, avec les méthodes actuelles d'enseignement, on peut admettre d'une manière générale qu'un tiers des sourds-muets peut être mis en état de soutenir une conversation avec n'importe qui. Chez un second tiers, le parler est un peu plus incorrect, de sorte que le sourd-muet n'est pas compris de tout le monde et doit appeler à son aide le langage des signes.

» Dans un dernier tiers, le sourd-muet, après avoir quitté l'Institution, en vient à parler d'une façon si incorrecte qu'on ne le comprend plus; il désapprend tout ce qu'il a appris, et se borne à se faire comprendre de ceux qui l'approchent par des signes ou par l'écriture (1). »

Si je m'en rapporte à ce que j'ai vu, j'estime que la proportionnalité indiquée par Hartmann est considérablement exagérée en ce qui concerne surtout le dernier tiers, et les résultats obtenus aujourd'hui, en France du moins, sont loin d'être aussi défectueux.

Quoi qu'il en soit, il est indéniable que, même dans les cas les meilleurs, on n'est pas encore parvenu à donner au sourd-muet une parole sensiblement analogue à celle des personnes ordinaires.

J'ai voulu me rendre un compte exact de cette question, dont l'importance est trop évidente pour avoir besoin d'être démontrée.

Le but ultime de la méthode orale n'est-il pas, en effet, de faire parler les sourds-muets, non pas *à peu près*, mais *entièrement*, de manière à ce qu'ils puissent être facilement compris de tout le monde?

C'est pourquoi je me suis proposé de rechercher les ıses qui rendent la parole du sourd-muet défectueuse, et, ·même temps, j'ai cru bon de faire quelques essais pour

) *Les Maladies de l'oreille et leur traitement*, Dr Arthur Hartmann, de rlin, édition de 1889, traduite par le Dr Potiquet, p. 282.

voir si, tout au moins dans certains cas, il n'était pas possible d'en atténuer ou d'en faire disparaître les défauts.

Faire connaître les résultats de ces recherches est l'objet de cette communication.

II

Les causes qui peuvent rendre la parole des sourds-muets plus ou moins défectueuse sont multiples.

On peut les diviser en *deux classes :*

Les unes dérivent de l'*état physique ou intellectuel du sujet;* les autres dépendent des *procédés d'enseignement qui lui sont appliqués.*

Pour bien comprendre cette question, il est nécessaire d'en étudier tous les détails.

L'état intellectuel des enfants sourds-muets varie de l'un à l'autre, comme du reste chez tous les autres enfants, et l'on sait que les résultats pédagogiques sont en rapport direct avec le degré d'intelligence de l'élève.

On ne saurait donc s'étonner des différences qui peuvent provenir de cette inégalité chez les sourds-muets.

Malgré leur infirmité, ils rentrent en cela dans la règle générale.

Mais il n'en est pas toujours ainsi. Le sourd-muet peut être atteint d'*idiotie* plus ou moins grave, et son instruction présente alors de grandes difficultés si cette complication n'est pas immédiatement reconnue.

La méthode orale ne suffit plus, il est indispensable d'y joindre celle qui s'applique à l'idiot, c'est-à-dire la méthode *Séguin-Bourneville.*

Or, ceci n'a pas lieu en général, et, comme conséquence, les enfants *sourds-muets idiots,* gardés dans les Institutions ne font naturellement aucun progrès. Ce fait n'est pas aussi rare qu'on pourrait le supposer.

Comme la plupart des instituteurs ordinaires, un grand nombre de professeurs de sourds-muets ignorent l'idiotie

et les moyens d'y remédier. On ne peut leur en faire un reproche puisqu'il n'existe en France aucun enseignement officiel ou officieux sur cette infirmité.

L'état physique de certains organes chez les sourds-muets exerce une action directe sur leur prononciation. Tout ce qui peut entraver leur respiration ou modifier les cavités de résonance de la voix rend leur parole moins distincte et plus difficile à émettre.

J'ai déjà traité ce sujet dans ma communication de l'an dernier [1].

Aussi, je n'insisterai pas ici sur la nécessité de remédier aux lésions du rhino-pharynx telles que : *Rhinite hypertrophique, végétations adénoïdes, hypertrophie des amygdales*, etc., que l'on rencontre assez souvent chez les élèves des Institutions.

L'état de l'audition rentre dans cette catégorie; je ne fais que le signaler en passant, devant en étudier l'importance un peu plus loin.

Telles sont les causes provenant *du sujet lui-même*, qui peuvent rendre défectueuse la parole des sourds-muets. On peut les résumer ainsi :

1° Modifications de l'intelligence. Idiotie.

2° Lésions du rhino-pharynx et de l'organe de l'ouïe.

La *seconde classe* embrasse tout ce qui a trait à l'*enseignement même* de la méthode.

Dans cet ordre d'idées, il faut distinguer ce qui dépend du professeur de ce qui est réellement la conséquence des procédés pédagogiques actuellement adoptés.

Il me semble inutile de m'étendre sur la part qui revient au maître; il est évident que plus *il sera instruit et capable*, meilleurs seront les résultats obtenus. Quel que soit l'enseignement donné, il en est toujours ainsi.

nt aux procédés mis en pratique pour apprendre à aux enfants sourds-muets, il faut, pour pouvoir les

[1] ...ul. et Mém. de la Soc. franç. d'otol., de laryngol. et de rhinol., t. XIII, ...ie. n, 213.

apprécier, ne pas oublier d'abord que ces enfants ne sont muets que parce qu'ils sont *nés sourds* ou *devenus sourds* pendant les *huit premières années* de l'existence. Il faut bien savoir en outre que la méthode orale consiste à leur enseigner progressivement à émettre des sons et à les articuler en leur faisant *voir*, et ensuite reproduire par imitation les mouvements mécaniques appropriés à chaque articulation.

Tandis que l'enfant normal apprend à parler en se basant sur ses sensations auditives, le sourd-muet n'acquière la parole qu'au moyen des sens de la vue et du toucher.

L'enseignement du sourd-muet est donc essentiellement analytique et la difficulté capitale qu'il doit vaincre consiste, en somme, à faire exécuter par l'élève des mouvements très compliqués dont celui-ci ne peut contrôler l'effet.

De là les défauts de son langage qui seront toutefois d'autant plus atténués qu'il possédera plus parfaitement cette gymnastique toute spéciale.

La méthode orale proprement dite, c'est-à-dire l'ensemble des procédés destinés à montrer à l'élève à articuler et à prononcer les mots, est aujourd'hui bien établie et, pour s'en convaincre, il suffit de lire le remarquable ouvrage du regretté professeur Goguillot, intitulé : *Comment on fait parler les sourds-muets*.

Cette partie de l'enseignement ne me paraît pas critiquable. Mais si le côté technique est hors de cause, il n'en est pas de même des procédés d'application. Ceux qui ont visité nos Institutions de sourds-muets, officielles ou privées, qui ont assisté aux cours et se sont bien rendu compte de l'organisation pédagogique actuelle, ont dû certainement en constater les défauts.

Voici du reste ce qui s'y passe.

Chaque classe contient au maximum dix élèves parce que l'expérience a montré qu'un professeur ne saurait en instruire utilement un nombre plus considérable. Une fois admis dans une classe, l'élève y reste tout le temps nécessaire à son

instruction avec le même professeur. Il en résulte que dans la même classe il se trouve des élèves de première, deuxième, troisième, sixième année.

J'avoue n'avoir pas encore compris ce système. Il peut être fort intéressant pour le professeur, mais il ne me semble pas profitable aux enfants.

Je laisse de côté l'instruction primaire proprement dite et je ne veux examiner que ce qui a trait à l'enseignement de la parole.

Cet enseignement est essentiellement mécanique, aussi, pour montrer à un débutant à articuler une syllabe, faut-il, pour lui bien faire *voir* les mouvements à accomplir, que le professeur les exagère lui-même considérablement.

Ayant dans sa classe des élèves inégalement instruits, il prend peu à peu l'habitude de leur parler en décomposant chaque syllabe afin de se faire comprendre de tous. Et alors, les enfants de cinquième ou sixième année, qui possèdent convenablement le mécanisme de la parole, *voyant* toujours leur professeur articuler de la même façon, continuent à l'imiter et à exagérer chaque articulation.

Ainsi s'explique naturellement ce défaut de prononciation que l'on reproche au langage des sourds-muets.

Ne pourrait-on pas faire mieux?

A mon avis, voici comment il est possible d'y arriver.

Les enfants entrant à l'Institution devraient être confiés à des professeurs spéciaux jusqu'à ce qu'ils aient appris à parler, c'est-à-dire pendant les deux premières années.

Ce premier cours formerait le cours de *démutisation*.

Puis, lorsque l'élève serait capable de prononcer nettement tous les mots, il passerait dans un cours supérieur, où alors le professeur devrait, par des exercices progressifs, adoucir rudesse de la parole en lui montrant à atténuer la force l'étendue des mouvements nécessaires à la phonation.

Peut-être pourrait-on même créer un troisième cours pour dernière année d'études, mais, en tout cas, le point impor-

tant serait de séparer les débutants de ceux qui ont appris le mécanisme de la parole.

Cette division ne nuirait en rien à l'enseignement des matières de l'instruction primaire, elle le rendrait même plus facile et plus profitable.

Ce système permettrait de modifier la prononciation des sourds-muets, et les expériences que j'ai entreprises dans ce sens, et dont je parlerai plus loin, m'ont démontré que cette conception n'est pas illusoire.

On reproche en second lieu aux sourds-muets de parler *sur un ton monotone et désagréable sans aucune inflexion de voix.*

Ce fait provient de la suppression du sens de l'ouïe; l'enfant émet des sons dont il ne peut apprécier ni *la hauteur,* ni *le timbre,* ni *l'intensité.*

Est-il possible de corriger ces défauts?

Il est nécessaire ici de distinguer les sourds-muets complètement sourds de ceux qui ont conservé des restes plus ou moins considérables d'audition.

Lorsque l'audition est entièrement abolie ou diminuée à un point tel que l'infirme ne peut plus percevoir que quelques sons très intenses, il est aisé de comprendre qu'il n'y ait rien à faire.

Mais il n'en est pas ainsi heureusement chez tous les sourds-muets.

Un nombre assez considérable d'entre eux ont conservé une audition, limitée il est vrai, mais qui peut être souvent utilisée.

En affirmant que 40 °/₀ des sourds-muets sont dans ce cas, je ne crois pas que l'on puisse me taxer d'exagération.

Or, j'ai constaté que dans toutes nos Institutions, même officielles, on ne prêtait qu'une très médiocre attention à cet état physique et que les professeurs ne cherchaient en aucune façon à en tirer tout le parti possible.

Je sais très bien que beaucoup de maîtres, pour bien faire

saisir à l'élève une articulation, la lui font entendre à l'oreille; je sais aussi que l'on a inventé divers cornets acoustiques dans le même but, dont on se sert quand la surdité est trop prononcée; mais ce n'est pas assez lorsque, ce qui n'est pas rare, l'enfant peut percevoir les mots à dix, quinze, vingt et cinquante centimètres.

En examinant attentivement le degré d'audition de chaque élève de l'Institution d'Alençon, j'ai pu me convaincre que beaucoup avaient des restes notables qui ne leur étaient d'aucun profit. Leur parole était aussi monotone que celle de leurs condisciples totalement sourds.

Théoriquement, je fus conduit à admettre que si un sourd-muet, capable de saisir des phrases à quinze, vingt, cinquante centimètres, parlait comme s'il était tout à fait sourd, ce fait devait être la résultante de deux causes.

Habitué d'abord à ne se servir que du sens de la vue, sa capacité auditive reste pour ainsi dire à l'état latent.

En outre, comme jamais on n'a appelé son attention sur les différents sons et que jamais on ne lui a montré à distinguer deux sons d'*inégale hauteur* et ensuite à les reproduire, cet enfant ne peut rationnellement posséder aucune notion sur *le jeu de ses cordes vocales*. Partant de ce principe, j'en ai déduit que s'il était possible d'apprendre à ce sourd-muet à distinguer plusieurs sons et à les reproduire, on devait arriver à donner à sa parole certaines inflexions qui la rapprocheraient de la parole normale.

C'est alors que l'idée m'est venue d'essayer d'apprendre les premiers rudiments du *chant* à cette catégorie de sourds-muets, non pas dans le but de leur faire émettre des notes justes, mais *uniquement pour leur montrer à donner avec leur larynx des sons de hauteur variable.*

-ésumé, le mode d'enseignement actuel de la méthode .evrait subir deux modifications.

nière concerne l'articulation et s'applique à tous rds-muets; la seconde a pour but de leur donner une

voix moins rude et moins monotone, mais celle-ci ne s'adresse qu'aux sourds-muets ayant conservé des restes notables d'audition.

III

Il me reste à exposer mes expériences et les résultats que j'en ai obtenus.

Je les ai commencées le 9 octobre 1897, mais elles me paraissent assez concluantes pour être publiées dès maintenant.

L'Institution d'Alençon (Orne) contient quarante-cinq élèves sourds-muets des deux sexes.

Au point de vue de l'audition, ils se décomposent ainsi :

Totalement sourds	23
Ayant des restes d'audition à des degrés divers	22

Soit à peu près 49 °/₀ d'enfants non complètement sourds.

D'une manière générale ceux-ci se divisent comme il suit :

Entendant	la conversation	4
	les phrases	9
	les mots	5
	les sons	4

Si l'on élimine les élèves qui n'entendent que les sons, il en reste dix-huit ayant encore des restes d'audition très appréciables, ce qui donne une proportion de 40 °/₀.

Sur ces dix-huit enfants, j'en ai choisi *huit (six filles et deux garçons) dont l'acuité auditive pour la parole ordinaire variait entre 25 et 60 centimètres.*

C'est afin de ne pas causer un surcroît de travail trop considérable aux maîtresses que j'ai dû limiter à ce chiffre le nombre des sujets.

Après m'être assuré que chez ces *huit* sourds-muets il n'existait *aucune diminution de l'intelligence* ni *aucune lésion du rhino-pharynx*, voici comment j'ai procédé.

Chaque enfant est pris à part. Au moyen d'un harmonium on fait vibrer une note, le *do*^{3}, par exemple. L'enfant approche son oreille de façon à ce qu'il l'entende nettement. Il répète alors la note entendue. Lorsqu'il chante faux, la maîtresse se sert de la voix et lui donne la note à l'oreille, en la lui faisant répéter un grand nombre de fois. Ces exercices sont ensuite répétés successivement et progressivement pour chaque note de la gamme.

La durée des leçons était de dix minutes à un quart d'heure. Chaque élève en recevait *trois par semaine.*

De plus, les maîtresses *se sont efforcées pendant les classes d'atténuer le mode d'articulation* des enfants en les faisant lire ou converser; puis, à mesure qu'ils arrivaient à émettre des sons de hauteur différente, elles se sont appliquées également à leur montrer à donner *le ton* en lisant et à modifier leur voix en parlant.

Le tableau suivant résume les résultats obtenus en sept mois.

NUMÉROS	AGE	Distance moyenne à laquelle est entendue la voix ordinaire	CHANT		RÉSULTATS pour L'INFLEXION DE LA VOIX	
			NOTES données justes	NOTES données fausses	Dans la lecture	Dans la conversation
Filles		Centimètres				
1	16 ans	25 à 30	do, ré, sol, la, si, do^3	mi	médiocres	moins médiocres
2	16 ans	50	do, ré, mi, fa, sol, la, si, do^3	»	faibles	sensibles
3	14 ans	50	do, ré, mi, fa, sol, la, si, do^3	»	peu sensibles	sensibles
4	12 ans	25 à 30	do, ré, mi^3	fa, sol, la, si, do	faibles	médiocres
5	9 ans	20 à 25	do, mi^3	ré, fa, sol, la, si, do	faibles	sensibles
6	8 ans	60	do, ré, mi, fa^3	sol, la, si, do	peu sensibles	sensibles
Garçons						
[illegible]	[illegible] ans	50	do, re^3	mi, fa, sol, la, si, do	très sensibles	tr. satisfaisants
[illegible]	[illegible]s	40 à 50	do, ré, mi^3	fa, sol, la, si, do	faibles	médiocres

Ces premiers résultats, bien que très imparfaits, m'ont réellement surpris, et il en a été de même pour les maîtresses dont plusieurs étaient assez sceptiques au début.

Je tiens à leur adresser ici tous mes sincères remerciements pour le zèle intelligent avec lequel elles ont bien voulu diriger ces expériences, et suivre mes conseils. C'est grâce à leur persévérance, et à leur activité si dévouée, que cet enseignement nouveau et fatigant a pu être mené à bien. Maintenant qu'elles se sont rendu compte de ce qu'on peut en obtenir, elles le continueront avec plus d'ardeur encore au plus grand profit de leurs chers sourds-muets.

Si l'on veut bien remarquer que tous ces enfants sont arrivés à donner des notes musicales justes, et plusieurs à chanter passablement toute la gamme, et cela, en moins de quatre-vingts leçons très courtes, on doit avouer que c'est un résultat qui mérite d'être signalé.

De plus, en pratique, la manière de parler de tous ces enfants a été SENSIBLEMENT améliorée.

Cette amélioration a été *surtout notable pour la conversation*, ce qui n'a rien d'étonnant, car on sait que même l'enfant normal parle mieux qu'il ne lit.

Mais il est un point que je tiens à mettre en relief. De ces huit élèves, *celui qui a fait le* **plus de progrès** est un *de ceux qui chantent le* **plus mal**.

Ce garçon *(n° 7)* n'a encore pu donner, en effet, que deux notes justes. Il ne faut donc pas croire que ces exercices soient inutiles alors même qu'on n'en retire musicalement parlant qu'un faible résultat.

Je tiens à répéter que le but cherché n'est pas d'apprendre la musique vocale au sourd-muet, mais seulement à émettre des *sons de hauteur différente*, justes ou faux peu importe, afin de lui montrer *à se servir de ses cordes vocales*.

Nombre de personnes normales ayant l'ouïe très fine n'ont jamais pu arriver à chanter juste, et cependant elles parlent convenablement.

Au point de vue de la marche des progrès des élèves, je dois signaler qu'au début tous ne donnaient qu'un son indéfinissable et ne semblaient pas pouvoir en émettre un autre de hauteur différente.

Cette étude était trop nouvelle pour qu'il en fût autrement.

Pour la première fois leur attention était portée sur le sens de l'ouïe, sens qu'ils avaient coutume de négliger sans même supposer qu'ils étaient capables de s'en servir.

Ce ne fut qu'au bout de plusieurs leçons que quelques-uns arrivèrent à donner deux ou trois notes à peu près justes.

Ils en éprouvèrent une grande joie, et, à ce sujet, il faut noter que tous mettaient dans ces exercices la plus grande bonne volonté.

Le sourd-muet sait qu'il est un infirme, aussi tout ce qui peut le rapprocher de l'état normal l'intéresse au plus haut point, et le moindre changement qu'il constate dans ce sens le réjouit. Pour y arriver, il consent avec plaisir à faire ce qu'on lui demande et son zèle a plutôt besoin d'être modéré qu'excité.

Les résultats que je viens d'exposer ne sont pas intéressants au point de vue *pratique seulement*, ils le sont aussi au point de vue *de la fonction de l'audition*.

J'ai observé un phénomène qui s'est montré sans exception chez tous ces enfants.

Je veux parler de la *mémoire auditive*.

L'éducation de l'oreille a été relativement assez rapide. En quelques leçons ces élèves sont parvenus à distinguer et à reproduire plus ou moins bien plusieurs notes.

Mais ces sons différents ne restent pas longtemps gravés dans leur mémoire, ils les oublient très vite.

Bien plus, ce qui a été obtenu un jour l'est souvent moins bien à la leçon suivante.

maîtresses ont remarqué qu'une petite ritournelle très est mieux saisie et mieux conservée et elles ont su en ofit. Une des fillettes est même arrivée ainsi à *chanter mal* et à *retenir « Au clair de la lune »*.

La mémoire auditive de ces enfants n'ayant jamais été cultivée, on ne saurait être surpris qu'elle se soit montrée rebelle et, d'un autre côté, on sait que l'enfant normal retient plus facilement un air simple que la succession des notes de la gamme. Les sourds-muets me paraissent donc sur ce point rentrer dans la règle générale.

Enfin, en parcourant le tableau précédent, on voit que deux élèves sont arrivés à donner toutes les notes de la gamme justes, d'autres un certain nombre, et deux n'ont pu donner seulement que deux notes justes.

Les notes données fausses ne sont pas toujours celles qui suivent les notes émises justes. Ainsi le n° 1 donne toute la gamme, excepté le *mi*, et le n° 5 donne le *do* et le *mi*, tandis que le *ré* est faux.

Mes expériences sont trop récentes pour que l'on puisse en tirer des conclusions certaines. Je me borne donc seulement à signaler le fait sans chercher à l'interpréter, me réservant de revenir ultérieurement sur ce sujet qui appartient à la pathologie des diverses parties de l'oreille.

IV

Les conclusions de ce travail sont les suivantes :

1° L'enseignement de la méthode orale, tel qu'il est pratiqué actuellement, apprend au sourd-muet à parler, mais lui donne une parole qui diffère de la parole normale, d'abord *par son articulation exagérée* et ensuite *par son ton monotone et désagréable.*

2° Les causes qui peuvent rendre défectueuse la parole du sourd-muet *sont de deux ordres. Les unes* dépendent *du sujet lui-même* et comprennent *l'idiotie* et *les lésions du rhino-pharynx. Les autres* dépendent *des procédés adoptés pour cet enseignement.*

3° Pour obvier aux premières causes, si l'enfant est *idiot*, on devra *combiner* la méthode orale avec la méthode *Séguin-Bourneville appliquée à l'idiotie.* S'il existe des lésions du

rhino-pharynx, celles-ci *devront être traitées* par les moyens médicaux et chirurgicaux appropriés.

4° En ce qui regarde les procédés mis en pratique dans cet enseignement, il est nécessaire d'y apporter deux modifications. La première a pour but de *corriger le mode d'articulation* des sourds-muets. Pour cela, il faudrait *séparer* les *nouveaux venus* des élèves *déjà instruits en créant deux cours distincts :* l'un spécialement destiné à la *démutisation*, l'autre au *perfectionnement progressif* de la parole.

La seconde ne peut s'appliquer qu'aux sourds-muets *ayant conservé des restes notables de l'audition.*

Elle a pour objet de *chercher à modifier le ton du langage* en utilisant ces restes plus méthodiquement qu'on ne l'a fait jusqu'à ce jour.

5° C'est à ce dernier point de vue que j'ai entrepris de *montrer les rudiments de la musique vocale* à cette catégorie de sourds-muets. Le but de ces expériences *était uniquement de faire émettre par l'enfant des sons de hauteur différente afin de lui apprendre à* SE SERVIR DE SES CORDES VOCALES.

Les résultats obtenus en quelques mois ont été des plus encourageants. Ils montrent que ces sourds-muets *peuvent apprendre assez rapidement à émettre plusieurs sons et même des notes musicales justes.*

Au point de vue pratique, chez tous ces enfants *le ton de la parole a été sensiblement amélioré.*

En terminant, je tiens à faire remarquer que ces conclusions sont entièrement conformes aux notions physiologiques admises sur le mécanisme de la voix et de la parole.

Elles viennent à l'appui des idées émises par le Dr Marage dans un récent travail *(Contribution à l'étude des voyelles la photographie des flammes manométriques;* commu- tion à l'Académie de médecine, 23 novembre 1897), vail que je ne me permettrai pas de discuter, bien endu.

Le sourd-muet apprend en effet à prononcer les voyelles par la seule vue des mouvements dont l'exécution est nécessaire pour modifier *son résonateur bucco-naso-pharyngien.*

Il en résulte qu'il prononce chaque voyelle uniquement sur *sa vocable*, d'où le timbre spécial de sa voix.

L'intégrité de ce *résonateur* lui est donc plus indispensable encore qu'à l'enfant normal.

Les lésions telles que l'*hypertrophie des amygdales*, les *végétations adénoïdes*, la *rhinite hypertrophique*, etc., exerceront sur la voix du sourd-muet une action d'autant plus nuisible que l'*oro-pharynx*, le *rhino-pharynx*, les *cavités nasale et buccale* sont les seuls organes dont il se sert pour prononcer les voyelles.

Ce mode de prononciation est la cause du timbre particulier de la voix du sourd-muet. Dans le cas où la surdité est totale, ou presque totale, on comprend qu'il ne soit guère possible d'y apporter des modifications sérieuses.

Mais lorsque l'enfant possède encore des restes notables d'audition, lorsqu'il peut entendre des mots et des phrases, pourquoi n'a-t-on pas cherché jusqu'ici à tirer profit de cet avantage physique?

Dans la voix normale, la *vocable* et la *note laryngienne* sont fonction l'une de l'autre, et la combinaison harmonieuse de ces deux éléments la rend agréable à entendre.

Le sourd-muet ne possède qu'un seul de ces deux éléments, n'est-il pas logique de tenter de lui faire acquérir le second quand cela est possible?

C'est ce que j'ai fait en enseignant les premiers rudiments de musique vocale à ces huit sourds-muets ayant encore des restes d'audition.

Ces exercices méthodiques de chant avaient pour but de leur apprendre à émettre des *notes laryngiennes différentes*. Or, on sait que dans la parole ordinaire la *hauteur* de la voix reste dans les limites d'une *demi-octave* ou d'*une quinte* au

plus. Il n'est donc pas nécessaire de leur montrer à chanter un grand nombre de notes, il suffit qu'ils puissent en donner quelques-unes pour ajouter à ce qu'ils ont déjà, c'est-à-dire la *vocable*, ce qui leur manque, c'est-à-dire la *possibilité de faire rendre à leur larynx les sons de hauteur variable nécessaires à la parole.*

En théorie, cette méthode nouvelle complémentaire devait modifier le *timbre* de la voix de ces sourds-muets et rendre leur parole plus agréable. La pratique est venue confirmer la théorie.

En résumé, on n'a pas encore bien compris dans l'enseignement de la méthode orale l'*importance capitale* de suivre scrupuleusement les *principes physiologiques* sans lesquels on ne saurait obtenir de résultats complets.

Bien que les sourds-muets ne puissent arriver à parler comme les entendants, on doit cependant reconnaître qu'il est possible de leur donner *à tous* une parole facilement compréhensible, et *à ceux qui ont des restes d'audition* une parole agréable et sensiblement analogue à la parole normale.

Si les professeurs de nos Institutions connaissaient mieux la physiologie de la voix, les enfants sourds-muets pourraient retirer de la méthode orale mieux enseignée le maximum d'effet pratique auquel ils ont droit.

Il faut que la philanthropie soit aidée et guidée par la science pour que la société puisse remplir efficacement ses devoirs.

Cette sentence pourra peut-être paraître un peu trop prétentieuse, mais on ne m'en fera pas un reproche si l'on réfléchit à la somme énorme d'efforts généreux dépensés souvent en pure perte, parce qu'il leur manque la véritable base seule capable de les rendre profitables.

REVUE GÉNÉRALE ET ANALYSES

BOUCHE ET PHARYNX BUCCAL

Des amygdales considérées comme portes d'entrée pour des infections générales graves *(Ueber die Tonsillen als Eingangspforte für schwere Allgemeininfectionen)*, par le Dr F. JESSEN.

L'auteur a observé 4 cas d'infection générale grave (rhumatisme articulaire aigu, pyhémie aiguë, pneumonie à streptocoques et à staphylocoques) consécutive à l'angine et pour laquelle, malgré les recherches les plus minutieuses, on ne put établir d'autre cause que cette angine même. Dans deux cas, les amygdales paraissaient absolument normales, et ce n'est qu'à l'autopsie qu'on trouva dans l'intérieur des amygdales des foyers purulents dont la présence était seule capable d'expliquer la cause de l'infection générale.

On comprend à quelles erreurs peut être exposé le médecin lorsqu'il se trouve en face d'une infection générale grave, dont il ne voit pas la cause, et chez un malade dont les amygdales paraissent saines à la surface. Il faut toujours penser dans ces cas à la possibilité d'une infection par l'intermédiaire des amygdales et ne pas se contenter d'une inspection superficielle, mais pratiquer une aspiration au moyen d'une aiguille introduite dans l'intérieur de l'amygdale.

Il est évident que lorsqu'on trouve à l'autopsie des abcès dans l'intérieur des amygdales, on est autorisé à penser que ces abcès sont de nature métastatique et que l'infection a pénétré par quelque autre point de l'organisme. Mais lorsqu'on voit des cas où, après une angine, est survenue une infection générale et qu'on trouve à l'autopsie les mêmes abcès dans l'intérieur des amygdales que tout à l'heure, il est difficile de nier que les amygdales n'aient servi de porte d'entrée à l'infection.

L'auteur désigne ces infections à point de départ amygdalien sous le nom d'infections cryptagènes septoïdes. Ne sont pas comprises dans cette catégorie des infections métastatiques consécutives à des péri-amygdalites et des angines phlegmo-

neuses. Ce ne sont pas les angines lacunaires qui sont suivies le plus souvent d'infection générale : ce sont celles où l'exsudat est déposé en longues stries jaunes ou jaune blanc, se dirigeant de haut en bas dans l'intérieur de l'amygdale.

Les amygdales peuvent servir de portes d'entrée non seulement à des infections générales aiguës et graves, mais encore à des infections plus lentes, plus chroniques, notamment à la soi-disant « scrofulose ». Dans ce cas il s'agit le plus souvent d'une inflammation de l'amygdale pharyngée, de laquelle les micro-organismes gagnent les yeux, les oreilles, la face, les lèvres, les ganglions cervicaux par l'intermédiaire des voies lymphatiques. Il est étonnant de voir comme toutes ces manifestations disparaissent vite et sans retour, après un raclage radical du naso-pharynx. Il ne faut jamais oublier d'examiner celui-ci toutes les fois qu'on se trouve en présence d'enfants atteints de manifestations scrofuleuses, et s'attarder à des traitements palliatifs, le plus souvent sans résultat. Cet examen s'impose lors même qu'il n'existe aucun signe d'obstruction nasale. On comprendra d'autant plus l'importance de cette recommandation lorsqu'on se rappellera que les travaux récents de Fischer, Pluder, Brindel ont démontré que les végétations adénoïdes peuvent être atteintes de tuberculose primitive capable, à un moment donné, d'envahir d'autres organes, si l'on n'y prend garde et qu'on n'en pratique pas l'ablation immédiate. (*Münch. med. Wochens.*, n° 23, 1898.)

Dr S. Jankelevitch.

NEZ ET PHARYNX NASAL

De la carie de l'os sphénoïde *(Zur Pathologie der Heilbeincaries)*, par le Dr Schech, de Münich.

L'auteur communique trois observations de carie très étendue du sphénoïde consécutive à des processus dyscrasiques (syphilis et tumeurs malignes).

Dans la première observation, il s'agit d'une femme âgée ...ngt-huit ans, et atteinte d'obstruction nasale avec halée. A l'examen on trouve une tumeur insérée sur la i inférieure de la cavité sphénoïdale et remplissant tout le o-pharynx. La tumeur est extirpée et l'examen microsco-

piqne montre qu'elle était de nature bénigne. Mais ce qui faisait soupçonner l'existence d'une affection grave, c'était la paralysie de l'oculo-moteur et des muscles abducteurs de l'œil droit, malgré l'état parfaitement normal du nerf optique; malgré l'absence de signes de syphilis, on prescrit l'iodure de potassium. La cavité continuant à sécréter du pus, on se décide à entreprendre des injections dans cette cavité. Mais à la première injection faite avec les plus grandes précautions, la malade perd connaissance, est prise de frissons, de fièvre avec polyurie et glycosurie très prononcée (sept litres d'urine par jour). La glycosurie disparut bientôt, mais la polyurie persista pendant longtemps encore. Quatre semaines plus tard, survinrent du ptosis de l'œil gauche et un rétrécissement du champ visuel des deux yeux; les céphalées devenaient de plus en plus continues et violentes, et il s'écoulait par le nez une sécrétion sanguinolente, fétide. La malade devint complètement aveugle; il se produisit ensuite une anesthésie complète du trijumeau, avec formation d'ulcères profonds et prolapsus de l'iris, une paralysie des muscles de la mastication, des troubles de l'intelligence et autres symptômes.

A l'autopsie, on trouva le lobe antérieur du cerveau, surtout de l'hémisphère gauche, transformé en une masse molle (gliosarcome), diffuse et pénétrant directement dans la cavité nasale. Il ne restait plus qu'une petite portion du sphénoïde, l'ethmoïde manquait complètement.

Les deux autres cas concernant deux hommes dont un avait été atteint il y a quelques années de tumeurs gommeuses du pharynx, et l'autre de syphilis des testicules il y a six mois. Les deux malades présentaient une sécrétion nasale purulente, provenant du sinus sphénoïdal et accompagnée de carie de la partie postéro-supérieure de la cloison, c'est-à-dire du vomer, et de la région avoisinant l'orifice du sinus. Le traitement fut général (iodure de potassium), et local (nettoyage méthodique de la cavité nasale, introduction dans le sinus d'une sonde imprégnée de violet de méthyle et saupoudrage des points cariés avec de l'iodol). La maladie n'en persista pas moins pendant longtemps encore (un an et demi chez un des malades). A un moment donné, et sans aucune intervention locale

préalable, un des malades présente une attaque d'apoplexie, avec hémi-paralysie de la langue, de la face, et faiblesse très grande des bras et des jambes. Tous ces phénomènes cédèrent au bout de quelques mois à un traitement ioduro-mercuriel combiné (iodure à l'intérieur et frictions mercurielles).

L'autre malade qui déjà dès le début se plaignait de céphalées très fortes, présenta plus tard des troubles cérébraux inquiétants qui ont également cédé au traitement combiné.

Ce qui résulte de ces observations, c'est qu'il faut être très prudent dans les empyèmes du sinus sphénoïdal avec carie osseuse. La moindre intervention peut quelquefois déterminer des accidents graves. Et même dans la carie syphilitique on ne peut pas toujours savoir s'il n'existe pas une lacune osseuse ou une communication avec l'intérieur du crâne, ou enfin des adhérences que peuvent être rompues par l'introduction d'une sonde ou l'injection d'un liquide, ce qui provoque souvent pour résultat une issue fatale. (*Munch. med. Wochens.*, n° 27, 1898)

Dr S. Jankelevitch.

Écoulement de liquide cérébro-spinal par le nez et atrophie des nerfs optiques considérés comme ensemble symptomatique d'une pénétration probable d'une tumeur de l'hypophyse dans le sinus sphénoïdal *(Abfluss von Liquor cerebro spinalis durch die Nase und Opticusatrophie, ein Symptomencomplex, wahrscheinlich verursacht durch eine in die Heilbeinhöhle durchgebrochene Geschwults der Hypophysis cerebri)*, par le Dr Korner, de Rostock.

Il s'agit d'une malade âgée de trente-sept ans atteinte depuis quatre mois d'un écoulement nasal qui s'effectue, sans discontinuer, nuit et jour, par la narine gauche. Le liquide est clair comme l'eau.

Les facultés intellectuelles de la malade semblent diminuées. Elle rit souvent sans cause, ne peut pas marcher seule; abandonnée à elle-même, elle chancelle et cherche à s'appuyer sur l'objet le plus proche. Les mouvements ne sont pas ataxiques.

La quantité du liquide qui s'écoule par le nez comporte environ quinze centimètres cubes par heure. Par sa composition chimique il se rapproche aussi bien de la sécrétion que on observe dans le coryza vaso-moteur, que du liquide cérébro-spinal.

Il existait en même temps une légère proéminence des globes oculaires et du nystagmus rotatoire. Pupille droite normale; pupille gauche dilatée; la première réagit bien à la lumière, la seconde ne réagit pas du tout directement. L'acuité auditive est de 5/9 à droite, et à gauche la malade distingue à peine les doigts rapprochés de l'œil. Atrophie des deux nerfs optiques.

Il n'existe ni acromégalie, ni hypertrophie de la glande thyroïde.

La malade ne put être suivie pendant longtemps et on la perdit bientôt de vue. La provenance du liquide qui s'écoulait par le nez resta obscure. Ce n'est qu'en lisant la thèse de M. Gutsche sur une tumeur de l'hypophyse, qui, après avoir pénétré dans le sinus sphénoïdal, a occasionné exactement les mêmes symptômes que ceux décrits tout à l'heure, que l'idée est venue à l'auteur qu'il pouvait bien s'agir dans son cas de la même affection. Il dirigea alors ses recherches de ce côté et trouva dans la littérature sept autres cas pareils, ce qui, en tenant compte du cas de M. Gutsche et du sien, donne une totalité de 9 cas, dont 4 hommes et 5 femmes, dans l'âge de vingt à quarante-trois ans. La quantité moyenne du liquide écoulé dans les vingt-quatre heures, est de 520 à 270 centimètres cubes; son poids spécifique moyen : 1,006.

Les symptômes cérébraux étaient les suivants : céphalée (6 fois), vomissements (2 fois), troubles de l'intelligence (5 fois), amnésie verbale (1 fois), faiblesse de toutes les extrémités (1 fois), d'un seul côté (1 fois), des deux jambes (1 fois), convulsions générales (3 fois), locales (1 fois).

Troubles secondaires : Exophtalmie (2 fois), strabisme (2 fois), nystagmus rotatoire (1 fois), atrophie des deux nerfs optiques (9 fois).

La maladie débuta 6 fois par des symptômes cérébraux, 2 fois par des troubles oculaires, 1 fois par un écoulement nasal.

Dans 3 cas, les symptômes cérébraux s'atténuaient avec l'augmentation de la sécrétion et s'aggravaient lorsque l'écoulement diminuait.

Terminaison : 4 morts, inconnue dans 5 cas.

Durée de l'affection dans les cas mortels : deux mois à huit ans.

Durée de l'écoulement nasal dans les mêmes cas : deux mois à deux ans. (*Zeits. f. Ohrenheilk.*, XXXIII, 1.)

Dr S. JANKELEVITCH.

Traitement de l'épistaxis, par le Dr Le MARC'HADOUR.

Le point qui saigne dans l'épistaxis, qu'elle soit traumatique ou spontanée, est pour ainsi dire toujours le même.

Ce point siège au niveau de la cloison, un peu au-dessus et en arrière de l'épine nasale antérieure.

En présence d'une épistaxis, trois partis sont à prendre : l'abstention, la thérapeutique médicale, la thérapeutique active ou traitement radical de l'épistaxis.

Le premier se rapporte aux épistaxis légères, non inquiétantes.

Le second comprend la compression directe, les attouchements avec les solutions d'antipyrine, de cocaïne ou l'eau oxygénée.

La cure radicale s'entend des cautérisations au galvanocautère, au nitrate d'argent et à l'acide chromique.

L'auteur n'emploie pas le galvano qui est d'un maniement difficile; il n'emploie pas non plus le nitrate d'argent, dont l'eschare est molle et très superficielle. Il se sert uniquement de l'acide chromique qui, sous la forme de perle à l'extrémité d'un stylet, arrête rapidement l'hémorragie en amenant la destruction du vaisseau qui en était la cause. (*Rev. intern. de méd. et de chir.*, n° 12, 25 juin 1898.) Dr BRINDEL.

Un cas de polype malin du nez *(Case of malignant polypus of the nose)*, par le Dr H. MACKENZIE.

Il s'agit d'une femme âgée de soixante ans, sans antécédents suspects et de bonne santé générale et qui était atteinte depuis [illegible] mois d'obstruction nasale accompagnée d'hémorragies [illegible]ntes. Depuis huit jours la narine gauche était obstruée [illegible] polype visible à l'intérieur.

[illegible] examen on trouve dans la fosse nasale droite des polypes [illegible]t ordinaire; dans la fosse nasale gauche ils sont très

nombreux, de coloration foncée, grise par place, et saignent au moindre attouchement. Il n'existe ni douleur, ni engorgement ganglionnaire.

L'ablation des polypes de la fosse nasale gauche fut faite en partie à l'anse froide, en partie à l'anse chaude. Chaque intervention était suivie d'une hémorragie abondante. Les polypes ne tardèrent pas à récidiver et la fosse nasale s'en trouva obstruée de nouveau. La malade déclinait toute intervention plus radicale. Les polypes se transformèrent bientôt en une masse dense, noire, ayant envahi la fosse nasale droite, l'antre gauche avec tuméfaction de la joue et occlusion de l'œil. Il s'en écoulait une sécrétion fétide, sanguino-purulente. La malade avait eu de la fièvre pendant les deux derniers mois de sa vie, mais n'a éprouvé de douleurs à aucun moment.

Cette tumeur a été soumise, à trois reprises, à l'examen microscopique. Les deux premières fois, alors qu'elle présentait encore l'aspect d'un simple polype muqueux, le microscope ne révéla rien de particulier. La troisième fois il montra qu'il s'agissait d'un sarcome à cellules rondes, très vasculaire.

L'intérêt de ce cas réside d'abord dans la coexistence de polypes bénins dans une fosse nasale et de polypes malins dans l'antre; et ensuite dans la transformation spontanée des tumeurs bénignes de la narine gauche en tumeurs malignes. L'auteur dit spontanée parce que cette transformation s'est opérée avant toute intervention.

Les hémorragies spontanées ou non, et le siège de la tumeur peuvent quelquefois permettre de poser le diagnostic, sinon au début de l'affection, du moins à une période assez peu avancée, pour qu'une intervention plus ou moins radicale puisse avoir quelques chances de succès. (*British med. Journ.*, 9 juillet 1898.)

Dr S. Jankelevitch.

LARYNX ET TRACHÉE

De la laryngite exsudative *(Die laryngitis exsudativa)*, par le Dr Schech.

L'auteur réunit sous ce nom toutes les affections du larynx caractérisées soit par l'exsudation plus ou moins abondante de liquide renfermé dans des vésicules, soit par une hyperémie

ou une tuméfaction de la muqueuse, avec légère imbibition séreuse. A ces affections appartiennent : les vésicules miliaires, l'herpès : ce dernier, caractérisé par la présence de vésicules de dimension d'une lentille entourées d'un foyer d'inflammation et renfermant un liquide tantôt clair comme de l'eau, tantôt trouble; la rupture de ces vésicules est suivie de la formation de dépôts aphtiformes. Il existe une forme chronique, récidivante de cette affection, très rebelle au traitement. La varicelle et la variole, également accompagnées de manifestations laryngées, qui provoquent quelquefois des troubles respiratoires assez graves nécessitent la trachéotomie.

L'auteur ne fait que mentionner la stomatite aphteuse chez l'homme et s'arrête plus longtemps sur les manifestations laryngées du pemphigus. Le diagnostic de ces manifestations n'est pas difficile lorsqu'il existe en même temps des symptômes cutanés; le pronostic est très défavorable, car le traitement est impuissant et les malades succombent par affaiblissement progressif. Dans un cas de Schrötter, une variole intercurrente a amené la guérison du pemphigus. L'urticaire du larynx est une affection très rare qu'on peut facilement confondre avec un phlegmon. Le lichen rubra, l'impétigo herpétiforme et l'érythème noueux et multiforme n'affectent qu'exceptionnellement le larynx. (*Münch. med. Woch.*, n° 26, 1898.)

Dr S. Jankelevitch.

Syringomyélie avec troubles laryngés graves, par le Dr Druault, interne des hôpitaux.

Les troubles laryngés sont fréquents dans la syringomyélie. L'auteur rapporte un cas dont il donne un longue observation; en voici le résumé :

Il s'agit d'une femme de vingt-deux ans ayant un bon état général, atteinte depuis cinq ans de troubles nerveux ayant débuté par une diminution de la sensibilité à la douleur et à ·empérature au niveau des mains. Il y a un an, elle a subi ıblation d'un goitre. Actuellement le symptôme prédomi- ıt de son état est une paralysie des dilatateurs de la glotte .raînant une gêne respiratoire grave. Il existe en outre e paralysie incomplète du voile du palais. Pas d'autres

troubles moteurs. Les réflexes rotuliens et massétérins sont exagérés.

Aux membres supérieurs, à la tête et sur une partie du tronc il existe des troubles marqués de la sensibilité : anesthésie à la figure, au froid et au chaud, avec conservation de la sensibilité au toucher. La malade présente en outre une scoliose légère. Elle n'a ni atrophie musculaire, ni troubles trophiques, ni troubles du côté des réservoirs.

Les troubles nerveux peuvent-ils tous être rattachés à une cause unique? La paralysie laryngée ne pourrait-elle pas être due à une compression des récurrents par une adénopathie ou par un fragment de goitre, ou encore à une lésion de ces nerfs pendant l'opération qu'a subie la malade?

L'absence de lésions pulmonaires, l'extirpation complète du goitre, la persistance de la suffocation toujours égale permettent d'exclure l'idée d'une compression par des ganglions, par un goitre aberrant, ou par lésions du récurrent.

La malade ne présente aucun stigmate d'hystérie.

Les troubles moteurs du larynx et du voile du palais, l'anesthésie partielle doivent être rattachés à une lésion du bulbe ou de la moelle.

Après avoir éliminé le diagnostic de sclérose en plaques, de sclérose latérale amyotrophique, de pachyméningite cervicale hypertrophique, l'auteur s'arrête au diagnostic de syringomyélie. (*Ann. des mal. de l'oreille*, n° 5, mai 1898.)

Dr Berbineau.

De la transmission héréditaire de troubles organiques et fonctionnels de la parole *(Die Vezerbung organischer und funktionneller Sprachstörungen)*, par le Dr H. Gutzmann.

1° En ce qui concerne *la surdi-mutité*, l'auteur a pu relever dans la littérature qui existe à ce sujet les chiffres suivants :

724 mariages de sourds-muets (dans lesquels ou un seul ou les deux parents étaient atteints de cette infirmité) ont donné 1,580 enfants dont 20 sourds-muets, c'est-à-dire une proportion de 1,3 °/₀, quant au chiffre total des enfants, et 28 °/₀ quant au chiffre des mariages. La proportion devient encore plus petite, lorsqu'un seul des parents était sourd-

muet; elle est de 0,6 %, quant au nombre d'enfants, et de 1,3 % pour celui de mariages. Cette proportion devient plus considérable dans les cas où les deux parents étaient sourds-muets: 4,6 % pour le nombre d'enfants, 7,7 % pour celui de mariages.

L'auteur a pu relever dans les registres de l'Institution de sourds-muets de Berlin 548 cas, dont 262 filles, 286 garçons. Sur ce nombre, la surdi-mutité était congénitale dans 238 cas (45 %), acquise dans 278 cas (50 %), de nature indéterminée dans les autres (5 %). Dans les 238 cas de surdi-mutité congénitale, l'hérédité jouait un rôle incontestable 41 fois (17,2 %); surdi-mutité chez les grands-parents maternels 1 fois, chez le père 1 fois, chez la mère 1 fois, chez les deux parents 12 fois, dans 26 cas il y avait surdi-mutité chez des frères et des sœurs; dans 5 cas sur 41, enfin, la surdi-mutité pouvait être attribuée en outre à la consanguinité.

Dans une statistique se rapportant à l'année 1877, l'auteur a trouvé pour les cas de surdi-mutité pouvant être attribuée à la consanguinité une proportion de 17,7 %.

Quant à la question des races, il existe à Berlin 3 sourds-muets sur 1,000 catholiques, 6 sur 1,000 protestants, et 27 sur 1,000 juifs.

2° *Anomalies congénitales du palais.* Les renseignements sont assez difficiles à obtenir à ce sujet, sur 287 malades examinés l'auteur n'a pu constater l'hérédité que dans 5,2 % des cas. Il donne en revanche deux tableaux assez instructifs empruntés à sa clientèle privée. Le premier de ces tableaux comprend un père atteint d'un bec-de-lièvre congénital; il épouse une femme saine, sans la moindre anomalie; de ce mariage naissent quatre enfants, dont deux filles saines et deux garçons atteints de bec-de-lièvre. Dans le deuxième tableau on voit des parents sains donner naissance à trois garçons atteints de fissure du palais avec bec-de-lièvre. Ces trois garçons [illegible] des femmes saines; il naît de ces trois mariages [illegible] enfants, dont une fille atteinte d'une division congéni- [illegible] palais. Il existe des tableaux analogues de Meckel [illegible] l'influence de l'hérédité dans la transmission d'ano- [illegible] du palais.

3° *Sigmatisme latéral.* Ce vice de prononciation a pour cause une tendance à porter le bout de la langue derrière les dents supérieures, comme lorsqu'on prononce la lettre L, avec cette différence qu'au lieu de se trouver au milieu, le bout de la langue est porté soit à gauche, soit à droite. Cette anomalie a pour corollaire anatomique la disposition en arc de la moitié correspondante du maxillaire supérieur. Cette disposition a été constatée par l'auteur 90 fois, 3 °/₀ de cas examinés (83, dont 50 hommes et 33 femmes). Le même vice de prononciation put être constaté trente-deux fois chez des parents des malades examinés. La disposition particulière des dents fut constatée beaucoup plus souvent, mais n'était pas toujours accompagnée du vice en question qui demande probablement, pour être transmis héréditairement, une certaine prédisposition.

4° *Bégaiement.* 569 cas examinés (422 hommes, 147 femmes), dont 162 seulement avaient des bègues dans leur famille; sur ces 162 cas, 47 cas provenaient d'hérédité directe.

5° *Mutité sans surdité.* 289 cas (160 hommes et 129 femmes); l'hérédité existait cent sept fois (37 °/₀); l'influence du père était prépondérante. Les végétations adénoïdes existaient dans 152 cas (52,6 °/₀). (*Deuts. Med. Wochens.*, n° 29, 1898.)

Dr S. Jankelevitch.

VARIA

Nouvelles communications sur l'application des rayons de Rœntgen en rhinologie et laryngologie, par le Dr Max Scheier, de Berlin.

L'auteur a déjà montré dans une commmunication antérieure (rapport fait au Congrès des naturalistes de Francfort-sur-le-Mein) l'importance des rayons X pour déterminer le siège des corps étrangers dans le nez, dans les sinus et dans le larynx.

Il présente une communication nouvelle sur l'application des rayons X : 1° au sondage du sinus frontal; 2° à l'étude de la physiologie de la voix et du langage; 3° à la physiologie de la déglutition.

a) Le sondage du sinus frontal. — L'auteur fait l'histo-

rique de la question; il résume ainsi les opinions diverses. « Pour les uns, le cathétérisme du sinus frontal est facile *per vias naturales;* pour les autres, il est difficile, impossible même dans la plupart des cas, sans une opération qui le prépare. De plus, il est difficile de savoir sur le vivant si la sonde est dans le sinus ou si elle est dans une des cellules ethmoïdales se prolongeant dans les parties supérieures.

L'éclairage de la tête au moyen des rayons X permet d'affirmer s'il est possible de pénétrer dans le sinus avec une sonde.

De ses expériences il conclut que le sondage du sinus frontal est praticable sur le vivant.

b) Application des rayons X à l'étude de la physiologie de la voix et du langage. — Dans un endroit obscur, on tourne le visage de l'observateur vers le tube de Rœntgen, on tient un écran en platino-cyanure de baryum de l'autre côté du visage, on a une coupe parfaite de la tête, on voit les lèvres, la langue, le voile du palais, le larynx, l'épiglotte. L'auteur donne des détails de technique que nous laissons de côté; nous nous contentons de signaler les résultats de ses recherches.

L'ouverture de la bouche varie pour les différentes voyelles : elle est maxima pour A, plus petite pour O et minima pour U. Elle est plus petite pour E et I que pour A. Pour E et I les dents se rapprochent plus que les lèvres.

On voit sur l'écran la forme de la langue et sa position toujours de profil.

« Pour A, la langue s'attache au plancher de la bouche, le milieu de la partie dorsale étant très légèrement élevé. Pour I, la plus grande masse de parenchyme de la langue est attirée au milieu et s'approche fortement en forme de gros bourrelet, de la voûte du palais. »

Pour U, la masse du parenchyme se rassemble sur le fond de la langue et forme un bourrelet contre le voile du palais, tandis que la partie antérieure de la langue est affaissée.

Pour l'U bref, en allemand dans *und*, l'élévation de la langue peu considérable, mais la langue se porte plus en avant. ɔur A, la bouche a la forme d'un entonnoir s'élargissant ·devant. Pour E et I, elle a la forme d'une bouteille légère-nt bombée vers le milieu et à col long et étroit. Pour O

et U, la cavité ressemble à une bouteille étroite à col court et étroit.

Toutes les voyelles peuvent être formées, l'angle de la mâchoire restant le même; mais si l'on fait prononcer nettement chaque voyelle on constate une distance entre les mâchoires, qui varie avec chaque voyelle et selon le degré de netteté.

Pour la prononciation des consonnes il y a, en un point quelconque de la cavité buccale, fermeture ou rétrécissement, ce qui produit un bruit nettement perceptible et indépendant qui, par l'accent de la voix, se différencie du chuchotement.

Le voile du palais a sa tension minima dans l'émission de A, une tension un peu plus forte pour E, puis pour O et U; enfin pour I, il s'élève au maximum.

Si l'on fait dire U au sujet, on voit le voile du palais s'enfoncer avec une inclinaison convexe dans l'espace naso-pharyngien.

Si l'on fait prononcer des consonnes, à l'exception des demi-voyelles ou des consonnes sonores, le palais s'élève aussi haut que précédemment pour l'émission de l'I et plus haut encore.

Si l'on fait prononcer un son fermé, le voile du palais se dirige rapidement vers le haut, pour retomber aussitôt en bas, par exemple pour B et encore mieux pour K. Pour les sons à frottement F, V, il monte moins haut. Pour M, N et N, C, le voile du palais reste presque immobile, c'est à peine s'il s'élève un peu. Pour les lettres B, P, D, C, K, F, la cavité buccale est fermée aussitôt par les lèvres, la pointe de la langue, la partie supérieure de la langue, et brusquement elle s'ouvre pour laisser passer l'air, le canal nasal restant fermé.

Pour M, N, N, G, la cavité buccale est fermée brusquement au passage de l'air, par les lèvres, la pointe ou la partie supérieure de la langue, tandis que l'espace naso-pharyngien est ouvert et que l'air pénètre par l'espace naso-pharyngien et les fosses nasales. Si l'on fait prononcer les voyelles nasales qui correspondent aux syllabes françaises, *on* et *an*, l'espace naso-pharyngien reste ouvert, le voile du palais a des mouvements moins accusés.

Si l'on fait passer un chanteur d'un son grave à un son aigu, l'espace naso-pharyngien se rétrécit à mesure que le son s'élève davantage.

Dans la prononciation de A, l'os hyoïde est au repos et le larynx s'élève un peu. Le larynx est plus haut pour A que pour U, mais plus bas que pour I. Pour E, il est un peu plus bas que pour I, et pour O un peu plus haut que pour U. Si l'on saute de A à I, le larynx et l'os hyoïde conservent leur situation par rapport de l'un à l'autre, mais tous deux s'élèvent; si l'on passe de A à U, le larynx descend et l'os hyoïde va un peu en avant.

Pour A, l'espace entre le larynx, la racine de la langue, la paroi postérieure du pharynx et le voile du palais est faible. Il est plus grand pour E et surtout I. Il est le plus étroit pour U. Quand la hauteur du son augmente, le larynx s'élève et l'épiglotte se redresse ; quand la gamme descend, l'épiglotte s'abaisse.

Les rayons X offrent une nouvelle méthode pour résoudre la question des mouvements respiratoires du diaphragme. On peut observer exactement sur l'écran de platino-cyanure le diaphragme pendant l'inspiration, et son retour graduel à la position immobile après sa contraction dans son mouvement d'expiration.

Pour bien comprendre les recherches sur les mouvements du diaphragme pendant le chant, il faut distinguer trois sortes de respiration :

1° La respiration diaphragmatique; pendant l'élargissement du soufflet, elle consiste surtout dans la contraction du diaphragme en bas;

2° La respiration claviculaire ou de l'épaule; les épaules se soulèvent pour la respiration au point que, pendant la plus forte inspiration, elles montent comme des ailes des deux côtés de la tête ;

3° La respiration par les côtes; dans laquelle les côtes se soulèvent un peu et élargissent leurs intervalles, principalement la région médiane et latérale de la cage thoracique.

la véritable respiration diaphragmatique, on constate tation complète des poumons; pour la respiration culaire et costale, une dilatation partielle. Dans le première,

c'est la région supérieure; dans la seconde, la région inférieure des poumons qui est influencée.

Dans la respiration diaphragmatique, le diaphragme s'abaisse beaucoup plus profondément que dans la respiration costale.

Dans ce mode de respiration, le diaphragme, considéré dans la ligne axillaire, s'abaisse pour l'inspiration la plus profonde de plus de 8 ou 10 centimètres. Si l'on fait entonner une note dès le début de l'expiration et si l'on fait lentement expirer, on voit que le diaphragme remonte lentement et graduellement. Dans la respiration claviculaire, le diaphragme ne s'abaisse pas aussi profondément pendant l'inspiration, et il faut une lente expiration pour qu'on voie le diaphragme revenir à l'immobilité, mais par saccades irrégulières et beaucoup plus vite. Plus lentement et plus régulièrement le diaphragme reviendra de sa contraction, plus régulièrement l'air sortira des poumons. La note est dans la respiration diaphragmatique plus ferme, plus régulière, plus durable et plus riche que dans la respiration claviculaire.

c) Physiologie de la déglutition. — « On voit par l'écran comment l'aliment se réduit, puis les différents mouvements de la mâchoire inférieure : élévation, abaissement, mouvements masticatoires transversaux. On voit comment la viande est poussée du dehors par les lèvres et le masséter, à l'intérieur par la langue vers les dents. L'aliment est réduit en un petit morceau, et l'on peut observer alors très bien le mouvement de la déglutition. La pointe de la langue, le dos de la langue, la racine de la langue, sont pressés contre la voûte du palais. Pendant que le voile du palais se soulève et que l'espace naso-pharyngien se ferme, l'aliment descend avec une extraordinaire rapidité dans l'œsophage. La déglutition ne dure qu'un moment. L'élévation du voile du palais est maxima dans la déglutition à vide. Le larynx pendant la déglutition a des mouvements dirigés en avant et vers le haut, la langue est attirée en arrière, et l'épiglotte s'abaisse sur le larynx. » (*Archiv. internat. de laryngol.*, t. XI, n° 2, avril 1898.)

Dr Berbineau.

Bordeaux. — Imp. G. GOUNOUILHOU, rue Guiraude, 11.

19e ANNÉE. N° 38. 17 SEPTEMBRE 1898.

REVUE HEBDOMADAIRE
DE
LARYNGOLOGIE, D'OTOLOGIE
ET DE RHINOLOGIE

LE TRAITEMENT DES TUMEURS MALIGNES DU LARYNX, DE LA LANGUE ET DU NEZ PAR L'ACIDE ARSÉNIEUX[1]

Par le Dr **A. COSTINIU**, de Bucharest,
Médecin de l'Hôpital Pantileimon
Membre correspondant de la Société française de laryngologie et otologie.

Nous avons appliqué, dans trois cas d'épithéliome, le traitement par l'acide arsénieux, préconisé par MM. S. Cerny et C. Trunecek (de Prague)[2] et les résultats obtenus, confirmant les conclusions de ces auteurs, nous ont paru dignes de vous être signalés :

Le premier cas a trait à *un épithéliome du nez*. La femme T. G., âgée de trente-neuf ans, entre à l'hôpital Pantileimon dans le service de M. le Dr Tulbure, le 17 août 1897. Rien à noter dans ses antécédents héréditaires. Elle-même s'est toujours bien portée à part une variole à l'âge de quinze ans. Pas de syphilis.

Il y a deux ans, à la suite d'une égratignure, apparut sur le nez une petite tumeur légèrement douloureuse. Petit à petit la tumeur, qui était située à gauche sur l'aile du nez, s'agrandit, s'ulcéra. La surface de l'induration était couverte de croûtes, que la malade déta-

[1] Travail communiqué à la Société française de laryngologie,

[2] S. Cerny et C. Trunecek, de Prague : Guérison radicale du cancer [illegible] par l'acide arsénieux (*Semaine méd.*, 5 mai 1897).

chait souvent et alors il se produisait des hémorragies abondantes. Depuis lors, la tumeur augmentant continuellement de volume

Fig. 1.

Avant le traitement.

dépassa la ligne médiane et s'étendit à l'aile droite du nez, ayant tendance à monter vers la racine du nez et vers l'angle interne de l'œil.

A l'époque où la malade est entrée à l'hôpital, toute la partie cartilagineuse du nez est formée par une tumeur ulcérée à bords

Fig. 2.

Après le traitement.

is et indurés, à fond sanieux, mamelonné et saignant au moindre ouchement. Du côté droit, la tumeur remonte plus haut qu'à

gauche; elle s'étend jusqu'à l'angle interne de l'œil, mais n'est pas encore ulcérée. L'état général est excellent. Les divers organes ne présentent rien d'anormal.

Le 18 août, je commençai le traitement par l'acide arsénieux : à gauche, après dix-huit jours, la tumeur a complètement disparu, laissant à sa place une cicatrice rosée avec une petite perte de substance dans le voisinage de la cloison. (Voyez la photographie.) Du côté droit, la guérison va plus lentement et nous avons été obligé d'inciser la partie proéminente de la tumeur. L'examen microscopique pratiqué par M. Robin, chef du laboratoire des hôpitaux, confirma notre diagnostic d'épithéliome pavimenteux; enfin, le 15 février 1898, la guérison est complète des deux côtés.

Pendant le traitement, la malade ne s'est jamais plainte de douleurs. Depuis lors, la guérison se maintient et nous nous proposons de suivre encore longtemps la malade pour nous rendre compte des résultats éloignés de ce traitement.

Le deuxième cas concerne *un cancer du larynx*. Le 23 avril 1897, je fus appelé en consultation, avec le Dr Clément, chez le général F..., âgé de soixante-sept ans.

A cette époque, il avait subi déjà depuis cinq mois la trachéotomie, et portait encore la canule.

Cachexie extrême, téguments jaune paille; complètement aphone, il se faisait comprendre par l'écriture; dysphagie intense; même les liquides passaient difficilement, quelquefois il les rejetait par le nez.

On me raconte que la maladie avait débuté, quatorze mois auparavant, par une raucité de la voix, sans gêne à la déglutition. Au mois de mai 1896, il est allé à Vienne pour consulter un spécialiste; là on ne lui trouve rien de particulier.

Il est à noter que cet homme n'a eu d'autre maladie que la syphilis, mais il a mené une vie désordonnée. Les nuits, il les passait au club où il fumait beaucoup et prenait quelques petits verres.

Au mois de septembre 1896, il prit part à une revue militaire et, quelques jours plus tard, sa voix commença de nouveau à devenir rauque. A la suite, la respiration et la déglutition deviennent de plus en plus difficiles de sorte que l'on est obligé de pratiquer la trachéotomie.

Cependant, le malade perd les forces et maigrit à vue d'œil. A cette époque, le médecin qui le soignait, examinant le larynx trouva les aryténoïdes tuméfiés; il essaya de faire la dilatation graduée de Schröter, mais sans résultat appréciable.

Lorsque je fus appelé auprès du malade, je constatai que l'épiglotte peu mobile était rougeâtre et tuméfiée, surtout à la base. A la place des cartilages aryténoïdes, il y avait une tumeur grosse comme un œuf de pigeon, bilobée, lisse et non ulcérée.

Rien du côté des amygdales, le pharynx nasal est intact. Le larynx n'est pas dévié. Les ganglions sous-maxillaires et hyoïdiens sont indurés sans être très volumineux. La déglutition très difficile, douloureuse, le malade ne peut avaler que des liquides et par petites gorgées. Rien du côté des poumons, les autres organes sont normaux. Le malade crache, de temps en temps, du sang et souvent en dormant il laisse couler par la bouche une salive sanguinolente.

Etant donné l'état de cachexie avancée, nous écartâmes tout d'abord l'idée d'une opération sanglante, nous contentant simplement de calmer les douleurs et de relever les forces du malade. Mais la dyspnée et la dysphagie devenant de plus en plus intenses et le malade en proie à des souffrances atroces, demandant à être soulagé, je lui fis, le 26 mai, des attouchements avec la solution d'acide arsénieux à 1/150, bien entendu après cocaïnisation préalable, et le malade n'a presque pas eu de douleurs. Après sept badigeonnages, je parvins facilement à pénétrer entre les deux lobes de la tumeur, ce que je n'avais pas pu faire auparavant, et à sentir même la canule trachéale avec le porte-coton monté d'ouate. Au laryngoscope, je constate alors que la tumeur avait diminué de volume et qu'il existait une petite ulcération du côté droit. Le malade avale mieux, il écrit qu'il éprouve un grand soulagement. Malheureusement son état général empire et il succombe le 7 juin.

Le troisième cas concerne un *cancer de l'amygdale* et *de la base de la langue*. Le 9 mai 1897, je fus consulté par M. E. C..., âgé de cinquante ans, qui se dit malade depuis deux ans. Sa maladie débuta par des douleurs dans l'amygdale droite qui s'irradiaient du côté de l'oreille. L'amygdale devint de plus en plus volumineuse et bientôt la tuméfaction gagna la base de la langue. Au bout de cinq mois, la mastication était devenue difficile et la déglutition très douloureuse. La langue ne pouvait plus faire aucun mouvement.

D'une bonne santé antérieure, n'ayant jamais été malade, il commence à maigrir et à perdre ses forces. Entré à l'hôpital en 1895, il en sort dans le même état.

Lorsque je le vis pour la première fois, il était dans un état de faiblesse extraordinaire; sa bouche exhalait une odeur fétide qui

empestait tout l'appartement. Le malade ne peut pas articuler un mot, il émet des cris et des sons incompréhensibles. Par la bouche s'écoule un liquide fétide, sanguinolent. Les mouvements du maxillaire inférieur sont très limités; le malade ne peut avaler que des liquides.

Avec beaucoup de peine, je parviens à constater que la langue, depuis la base jusqu'à la pointe, était comme fixée au plancher de la bouche. D'une dureté ligneuse, cet organe est devenu presque cylindrique. A la partie latérale gauche de la base de la langue, on peut voir une ulcération, comme une pièce de 50 centimes, qui saigne abondamment.

L'amygdale droite est remplacée par une tumeur volumineuse, dure, rouge foncé et ulcérée à sa partie inférieure. La luette libre est déviée à gauche.

L'amygdale gauche est presque normale et le pharynx rouge est un peu œdématié. Les ganglions sous-mentonniers, sous-maxillaires et hyoïdiens sont tous pris; ils sont volumineux, d'une dureté ligneuse et formant, avec le plancher de la bouche et avec la langue, un seul bloc. Ils sont douloureux à la pression et ces douleurs s'irradient du côté de l'oreille droite. Les autres organes sont normaux; les battements du cœur faibles.

Ici le diagnostic d'épithéliome s'imposait, et la thérapeutique était absolument impuissante, étant donné l'état avancé des lésions.

J'essaie néanmoins l'acide arsénieux en solution à 1/150, tout en prescrivant au malade des toniques et des fortifiants.

Après six jours, je pus constater une modification étendue de la tumeur, qui, onze jours plus tard, était éliminée en masse, laissant à sa place une surface bourgeonnante et très propre. La langue tout entière était éliminée, parce qu'elle était malade.

A la suite, la bouche put être désinfectée, l'odeur disparut en grande partie; l'alimentation devint moins pénible, quoique se faisant avec la cuillère, et l'état général du malade s'améliorait, lorsque le 30 mai il succomba tout à coup à la suite d'une abondante hémorragie.

Conclusions. — Dans le premier cas (épithéliome du nez), le résultat est identique à ceux signalés par MM. Cerny et Trunecek, et la guérison nous paraît définitive.

Dans les deux autres cas (épithéliome du larynx et de la langue), l'état général des malades ne permettait de se faire aucune illusion sur l'issue de la maladie et, si nous avons tenté

le traitement par l'acide arsénieux, c'est dans un but purement palliatif, celui de soulager les patients. Nous croyons néanmoins que ce traitement, appliqué de bonne heure dans des cas semblables, peut rendre de réels services. D'après les expériences que j'ai faites, l'acide arsénieux n'a d'action que sur les parties malades, comme l'acide lactique, et c'est là la supériorité du traitement par ce médicament. Tout ce qui est tumeur est enlevé par lui. C'est à désirer qu'il soit essayé dans plusieurs cas, et par d'autres confrères, pour pouvoir juger et apporter des preuves certaines. Si la guérison définitive pouvait être obtenue, bien entendu quand le traitement sera appliqué au commencement de la maladie, on comprend très bien quel succès ce sera pour la thérapeutique de ces terribles maladies. La méthode que j'ai suivie, c'est presque celle de Cerny : pensulations pour les premier et troisième cas ; des attouchements dans le deuxième. Il faut noter que nous n'avons observé aucun phénomène d'intoxication, que l'application de l'acide arsénieux n'a provoqué que très peu de douleurs dans le troisième cas et de durée très courte.

UN CAS DE RHINOLITHE[1]

Par le Dr C. MIOT.

Eu égard aux nombreuses observations qui, depuis Mathias de Gardi en 1502, ont été publiées par Bartholin, Clauder, Kern, Reidlinus, Wepfer-Ruysch, etc., aux excellentes monographies de Demarquoy (1845), de Charazac (1888) et à la thèse de Mounié (Bordeaux, 1889), etc., je n'aurais pas publié l'observation suivante, si elle ne prouvait jusqu'à quel point la gêne de la respiration nasale peut agir sur une personne nerveuse et comment un corps

1. Travail communiqué à la Société française de laryngologie, en 1898.

étranger, séjournant longtemps dans une fosse nasale, peut déterminer de réflexes :

A l'âge de vingt-quatre ans, par une nuit d'été (1867), en Algérie, M. X...[1] remarqua une gêne respiratoire de sa narine gauche[2], lorsqu'il était couché sur le côté droit. A partir de ce moment, la difficulté de respirer alla en augmentant rapidement, et, lorsqu'il se couchait sur le côté droit, la respiration forcée par la bouche amenait vite la sécheresse du pharynx, des cauchemars et le réveil.

Dès la fin de 1867, il n'avait plus de nuit sans réveil toutes les deux heures au moins. Après chacun de ces réveils, ce malade avait la plus grande difficulté à rendre libre la narine droite, obstruée par des mucosités très visqueuses. Il se souvient avoir passé des heures entières, pendant la nuit, accoudé sur le bras gauche et cherchant par des expirations forcées à rendre perméable la narine droite. Pendant la nuit, son existence n'était plus qu'un supplice, et il lui fallut plusieurs années pour s'y habituer. Le jour, au contraire, sa respiration était plus facile, et il ne songeait guère à son infirmité. Toutefois, le caractère du malade s'en ressentit; il devint triste, hypocondriaque. Au lieu de continuer les exercices physiques qu'il aimait beaucoup, il devint casanier, sortant peu et délaissant même la chasse, pour laquelle il avait une véritable passion. En même temps, la migraine, qu'il avait eue rarement avant 1866, devint de plus en plus fréquente. Il se souvient nettement qu'en 1869, à Alger, trois jours sur sept, il restait enfermé dans sa chambre, au milieu de l'obscurité, en proie à des migraines accompagnées de vomissements. Il essaya de tous les moyens pour parvenir à respirer la nuit. Au commencement de cette année, il prit l'habitude d'avoir près de lui, pendant la nuit, cinq à six morceaux de sucre; chaque fois qu'il se réveillait, il en mettait un dans sa bouche pour provoquer la salivation et faciliter le retour du sommeil aussitôt que le pharynx était lubrifié.

Rentré en France au mois de mai 1869, il introduisit dans la narine gauche un bout de sonde en gomme pour soulever l'aile du nez et permettre à cette narine de laisser passer un peu d'air, sans le laisser à demeure pendant la journée. En septembre 1869, par suite d'une pression sur l'aile gauche du nez, ce petit tube pénétra plus profondément dans la fosse nasale. Ne pouvant le retirer lui-même, il alla consulter un chirurgien de Strasbourg, qui ne vit pas le

1. Médecin militaire.
2. J'emploie le mot « narine » pour « fosse nasale ».

corps étranger et lui répondit qu'il avait dû tomber dans l'arrière-gorge. Il crut ce chirurgien sur parole et n'y pensa plus.

En 1870, sur le conseil d'une personne qui le voyait souffrir beaucoup de cette difficulté de respirer, il se mit à priser du tabac et en retira un vrai soulagement le jour et la nuit par le dégagement de sa narine droite. Il supporta ainsi le siège de Strasbourg, la campagne de la Loire et de Paris avec un réel répit.

En 1873, à Montpellier, il essaya sans succès l'application d'un ressort en acier pour soulever l'aile gauche du nez le jour et la nuit. Toujours en proie à des migraines, il éprouva vers cette époque le besoin irrésistible de manger du pain sec : c'était une vraie boulimie. Ce besoin était si impérieux qu'il demanda au propriétaire de la maison qu'il habitait la permission de prendre dans la cuisine un morceau de pain, la nuit, quand la fringale le saisirait.

En 1874, il remarqua que les ongles de ses mains étaient devenus d'un gris foncé en l'espace d'une journée. Croyant avoir touché à des substances susceptibles de les salir, il les râcla sans pouvoir leur redonner leur couleur normale; et ce n'est qu'en repoussant qu'ils la reprirent. Ce trouble trophique se reproduisit à trois reprises différentes.

Vers la même époque, il ressentit, de temps en temps, sans cause appréciable, du gonflement des gencives et des contractions spasmodiques de l'orbiculaire des paupières. Comme il s'observait beaucoup, tous ces phénomènes l'inquiétaient outre mesure.

En novembre 1878, il remarqua, pour la première fois, des contractions fibrillaires du premier interosseux dorsal de la main gauche, assez fortes pour remuer l'index, ainsi que des battements de cœur. A partir de ce moment, ces deux symptômes augmentèrent et se firent journellement sentir. Ses contractions spasmodiques s'étendirent au bras gauche, au deltoïde, aux pectoraux et à divers autres muscles. En même temps des plaques d'hyperesthésie se manifestèrent en divers autres endroits de la peau.

Ce médecin devint de plus en plus triste, s'attribua un certain nombre de maladies. D'abord, il se crut atteint d'une affection médullaire, d'un commencement d'atrophie musculaire (sans qu'il eût cependant constaté d'atrophie) et consulta Onimus et Charcot, qui le rassurèrent. Charcot attribua tous ces phénomènes à l'anémie. Ensuite, il se crut affecté d'une maladie de la prostate ou de la vessie, puis d'une angine de poitrine, à cause d'envies fréquentes d'uriner et de douleurs aiguës dans la région du cœur, etc. Il finit par s'habituer à cet état de choses avec des paroxysmes ou des accalmies qui lui faisaient espérer la guérison.

En 1883 et 1885, il fit une saison à Forges-les-Eaux et en retira beaucoup de bénéfice au point de vue des symptômes nerveux de l'estomac et des migraines qui devinrent moins fréquentes et moins pénibles. Mais sa respiration nasale ne s'étant pas améliorée, ses nuits étant aussi mauvaises, il s'adonnait de plus en plus à l'usage du tabac à priser. Contre les migraines, il avait trouvé un remède dans le café et la caféine qui déterminaient parfois des contractions de l'estomac et l'issue de quelques gaz. Ces éructations étaient l'indice certain de la migraine. Il avait toujours la tête lourde et fatiguée.

Au commencement d'*avril 1889*, il se fit examiner à la clinique de Fauvel, où l'on reconnut un corps étranger dans la narine gauche. Deux jours après, il vint à ma clinique où je constatai la présence d'une masse pierreuse, située peu profondément, mais à peu près complètement cachée par une muqueuse très rouge et tuméfiée. Ce corps étranger, touché avec un stylet et un crochet, ne cédait pas à l'effort de ces instruments tant il était enclavé dans la narine. Des pressions exercées sur lui pour essayer de le déplacer déterminèrent des éructations stomacales et une attaque de migraine.

19 avril 1889. — Après cocaïnisation, au moyen de pinces à griffes, je fis l'extraction de ce corps étranger, constitué par un bout de sonde entouré de couches calcaires stratifiées formant une masse à surface grumeleuse, à volume assez considérable puisqu'elle avait 3 centimètres de longueur, 15 millimètres de largeur et 10 millimètres d'épaisseur. Ce bout de sonde était dénudé sur une petite étendue parce que j'en avais détaché une masse calcaire avec la pince à griffes, dans le but de le déplacer et de l'extraire plus facilement. Comme il y avait un épaisissement considérable de la cloison formant un éperon volumineux et transformant la plus grande partie de la fosse nasale en une fente étroite, je fis trois séances d'électrolyse à vingt jours d'intervalle, au moyen d'aiguilles en cuivre fichées dans la cloison.

12 juillet. — Ce malade n'a plus de migraines. Ses idées tristes diminuent de jour en jour. Sa respiration nasale s'améliore progressivement, mais n'est pas encore parfaite, à cause du gonflement des tissus, consécutif à la dernière séance d'électrolyse, faite il y a huit jours.

19 août. — La guérison peut être considérée comme définitive puisque l'état général et local est excellent.

Réflexions. — On a cru les rhinolithes formées seulement

de mucus et de phosphate de chaux (Prout, 1884). Mais Acmann a démontré par l'analyse que ces masses sont plus complexes et renferment des matières animales, du phosphate et du carbonate de chaux, du carbonate de magnésie, des traces de muriate de soude et d'oxyde de fer. Creswer-Babel y a de plus trouvé du carbonate de fer et du phosphate d'ammoniaque.

Ma rhinolithe a été analysée, au bout de plusieurs mois, au laboratoire de la rue Lavoisier, par un chimiste distingué, M. G. Hérisson.

Voici sa composition :

Eau	0gr0820	
Matières organiques	0 2630	Pour 1gr25 de sédiment.
Carbonate de chaux	6 0755	
Sulfate de chaux	0 2925	
Chaux	0 4265	
D'un acide organique non déterminé et combiné à la chaux	0 1130	

D'après la plupart des auteurs, les corps étrangers déterminent, dans la fosse nasale qui les renferme, une sécrétion nasale avec gêne respiratoire en rapport avec le gonflement de la muqueuse et la quantité de produits de sécrétion. Chez mon malade, la fosse nasale était absolument imperméable à l'air, très hyperémiée, et réagissait fortement sur l'autre. Ils ont aussi noté des douleurs sourdes, gravatives, irrégulières en général, et pouvant affecter la forme de migraine ou de névralgie faciale. Par suite de l'extension du processus inflammatoire à la trompe d'Eustache et même à la cavité tympanique, il peut y avoir de la surdité qui a été constatée par Grüber, Deschamps, etc. Rohrer va même plus loin, en disant que la surdité est produite quelquefois par une sclé-e de l'oreille moyenne avec affection labyrinthique secon-re, qui disparait après l'extraction du corps étranger. Si n'ai pas constaté de surdité chez ce malade, un autre que i soigné en avait une assez prononcée qui dépendait d'une

tuméfaction de la muqueuse de la trompe avec sécrétion séro-muqueuse, état vertigineux et abolition de la perception osseuse à la montre, ne dépendant pas d'une affection labyrinthique, mais d'un enfoncement de la platine de l'étrier dans la fenêtre ovale. Quant à la sclérose de l'oreille moyenne, admise par Rohrer, je ne puis l'admettre, attendu qu'une sclérose ne disparaît pas d'elle-même. Rohrer a pu voir un tympan épaissi chez un malade ayant une surdité prononcée et une diminution de la perception osseuse, mais cet épaississement tympanique dépendait d'une myringite antérieure. Il n'est pas rare, en effet, de voir des personnes qui entendent bien et ont cependant des tympans ou à peu près complètement calcaires, ou épaissis dans une étendue plus ou moins grande. Chez le malade de Rohrer, il y avait une diminution de la perception osseuse au diapason et une abolition à la montre tenant à des conditions statiques anormales, déterminées probablement, comme je l'ai dit ci-dessus, par l'enfoncement de l'étrier dans la fenêtre ovale et un peu d'hyperémie du labyrinthe, qui disparurent avec la guérison de l'inflammation et la perméabilité de la trompe. De là à une affection labyrinthique secondaire il y a loin.

Autant les troubles réflexes sont fréquents dans les affections du nez, autant ils sont rares avec les corps étrangers. On a cependant signalé des accès de toux ou d'éternuement, une rougeur vive de l'œil gauche avec légère exophtalmie (Ruault), une sudation de la moitié du corps correspondant à la fosse nasale obstruée, pendant cinq ans, chaque fois que le malade s'animait (Schmiegelow). Ce symptôme disparut, d'après cet l'auteur, probablement par suite de la compression lente et progressive de la rhinolithe sur les éléments nerveux qui s'atrophièrent et détruisirent l'excitation vasodilatatrice réflexe.

Très exceptionnellement, on a vu se produire des accès épileptiformes et choréiformes ou des troubles urinaires.

Chez mon malade, il y a eu des symptômes nombreux qui peuvent être divisés en :

Névroses des fonctions intellectuelles (hypocondrie) et digestives (boulimie);

Troubles trophiques (coloration des ongles, gonflement des gencives);

Réflexes sensitifs, hyperesthésie de la peau; moteurs (contractions spasmodiques des orbiculaires).

S'il est facile de voir certains corps étrangers lorsqu'ils sont à demeure depuis très peu de temps et enfoncés superficiellement, il n'en est plus de même dès qu'ils ont déterminé une sécrétion abondante et du gonflement de la muqueuse, car ils sont fréquemment invisibles. Donc la première indication est de pratiquer dans la narine une injection suffisamment chaude pour bien nettoyer la région et de badigeonner la muqueuse avec une solution de cocaïne (Bryson-Delavan) qui anesthésie, décongestionne la muqueuse en quelques minutes et facilite ainsi le désenclavement du corps étranger. Pour annihiler les effets dangereux de la cocaïne, j'emploie la solution de cocaïne mélangée à la trinitine, suivant la formule du Dr Gauthier, de Charolles. La région étant insensibilisée et le champ visuel agrandi, il est plus facile de pratiquer la rhinoscopie antérieure et de faire une exploration avec un stylet à extrémité libre, droite ou recourbée en forme de crochet mousse. Cette exploration est d'autant plus utile qu'elle permet non seulement d'avoir la sensation d'une surface inégale, pierreuse, que ne peut donner un os dénudé ou un séquestre, mais de reconnaître le siège qu'occupe ce corps étranger et sa position, en se rendant compte de son degré d'enclavement.

L'examen du pharynx nasal doit être pratiqué au moyen
ir (rhinoscopie postérieure), bien qu'il donne le plus
un résultat négatif : les rhinolithes n'étant, pour
jamais situées près des choanes.

rps étrangers peuvent séjourner un certain temps

sans déterminer de symptômes sérieux, il n'en est pas moins vrai qu'ils réagissent profondément sur l'état général du sujet et produisent une inflammation plus ou moins vive de la muqueuse nasale susceptible de s'étendre à l'oreille moyenne, ainsi qu'aux divers sinus aboutissant aux fosses nasales.

Traitement. — Koch a conseillé l'emploi des injections d'eau tiède dans les narines, dans le but de décongestionner la muqueuse et de diminuer ainsi l'enclavement du corps étranger.

On rend ces injections aussi efficaces que possible en salant l'eau suffisamment (deux cuillerées à café de sel par litre d'eau), afin d'empêcher l'imbibition de l'épithélium et de donner à ce liquide, si ce n'est au commencement, du moins à la fin de l'injection, une température aussi élevée que possible (30 à 40° centigrades et même plus).

Pour éviter la pénétration du liquide dans l'oreille moyenne, quand une des narines est obstruée ou très sensiblement rétrécie, non seulement il faut faire tirer au dehors la langue au malade qui doit respirer par la bouche, mais introduire l'embout nasal dans la narine renfermant le corps étranger afin que l'eau ressorte, sans pression, par la narine opposée, ce qui serait le contraire, si l'embout était placé dans cette dernière.

A la rigueur, on pourrait mettre l'embout dans la narine libre, mais il faudrait alors injecter très doucement l'eau afin que celle-ci puisse sortir avec une pression faible par la narine rétrécie.

C'est en ne prenant pas ces précautions que les malades s'introduisent de l'eau dans une des oreilles moyennes, parfois dans les deux, et infectent ces cavités qui deviennent le siège d'une inflammation aiguë avec extension aux cellules mastoïdiennes dans quelques cas, ainsi que je l'ai constaté 70 fois.

Après le lavage, on imbibe avec une solution de cocaïne les parties tuméfiées au niveau du corps étranger qui devient généralement plus ou moins accessible aux instruments nombreux dont on fait usage pour l'extraction. C'est ainsi qu'on a conseillé l'emploi de la curette, de pinces à polypes, de la pince à deux branches de Bonnafont, de la pince à corps étrangers de S. Duplay, d'une pince à os (Morell-Mackenzie), ou d'un lithotriteur dont la forme et la grandeur sont adaptées aux fosses nasales, etc. Les cavités nasales ayant des dimensions très restreintes et les rhinolithes étant souvent logées dans une fosse nasale préalablement rétrécie, c'est une vue théorique de croire qu'il est possible de se servir d'un instrument volumineux comme un lithotriteur *ad hoc*, ou une puissante pince à os pour broyer ou couper un corps étranger logé dans une fosse nasale étroite et n'y formant pas une saillie, autour de laquelle il existe un espace suffisant pour y introduire les branches de l'instrument. A part quelques exceptions rares, ces instruments ne valent rien. Il est donc nécessaire d'employer ceux qui sont solides, de peu de volume et de peu de longueur en général, parce qu'ils n'ont pas besoin d'être introduits profondément, les rhinolithes étant ordinairement renfermées dans les parties antérieures des fosses nasales.

Dans les cas où il serait impossible d'extraire une rhinolithe par-devant, faudrait-il la pousser dans le pharynx, comme l'a fait Héring, afin que le malade puisse la cracher? Elle peut être avalée et produire des accidents graves, comme l'a fait remarquer Gérart-Marchant.

Si le corps étranger était placé dans les parties postérieures des fosses nasales et visible au moyen du rhinoscope, on pourrait le saisir avec un crochet (Hickmann) ou une [illegible]ce.

A moins d'avoir affaire à un corps bien volumineux, il y a [illegible]jours moyen de détacher de sa masse des morceaux de [illegible] calcaires au moyen de crochets ou de pinces à griffes,

de le déplacer ensuite afin de le mettre dans une position convenable et de l'extraire par le méat nasal antérieur. J'ai enlevé ainsi, non seulement la rhinolithe décrite ci-dessus, mais trois autres gros corps étrangers absolument enclavés dans une des fosses nasales et ayant séjourné de huit jours à six semaines dans le nez.

La rhinolithe enlevée, il suffit de quelques injections antiseptiques pour guérir la rhinite. Cette guérison obtenue, on reconnaît s'il y a une atrésie et quelle en est la cause, ou un autre état pathologique afin de le faire disparaître. C'est ainsi que chez le malade faisant l'objet de cette observation j'ai rendu la narine libre après avoir détruit l'éperon de la cloison, et que chez un autre j'ai traité une inflammation aiguë de l'oreille moyenne.

FACULTÉ MÉDICO-CHIRURGICALE DE L'ÉTAT DE MARYLAND[1]

CENTIÈME RÉUNION ANNUELLE

Tenue à Baltimore du 26 au 29 avril 1898.

MM. Henry et Thomas. — **Les paralysies faciales périphériques** *(Peripheral facial paralysis).*

Le travail de l'auteur est basé sur une étude de 85 cas de paralysies faciales périphériques ou paralysie de Bell, tous observés au dispensaire du John's Hopkins Hospital. Sur ce nombre il y avait 49 femmes et 36 hommes, ce qui est à peu près la proportion habituelle. Une femme avait eu deux attaques successives du même côté (droit); 43 malades étaient paralysés du côté droit, 33 du côté gauche et 2 des deux côtés. Au point de vue de l'âge et en dehors d'un cas congénital, les paralysies se partageaient de la façon suivante : 5 entre un et dix ans; 17 entre onze et vingt ans; 17 entre vingt et un et trente ans; 21 entre trente et quarante ans; 13 entre quarante

1. D'après *Med. Record*, 21 mars 1898.

et un et cinquante ans; 7 entre cinquante et un et soixante, et 4 au-dessus de soixante ans. Quant aux causes probables de ces paralysies, dans 47 cas les malades n'ont pu en donner aucune; dans 17 cas, il s'agissait apparemment d'une paralysie *a frigore*, mais dans bien d'autres la cause n'a pu être élucidée. Le traumatisme pouvait être incriminé dans 28 cas, des causes chirurgicales dans 25 et accidentelles dans 3 cas. Dans un cas la paralysie paraissait être due à l'ablation d'une oreille, dans un autre à un corps étranger de l'oreille moyenne, dans un troisième cas à un traumatisme du maxillaire inférieur et enfin dans un quatrième à l'ablation d'une tumeur auriculaire. Chez un malade la paralysie a été occasionnée par l'injection dans le maxillaire d'une émulsion d'huile iodoformée pour une blessure. L'auteur pense que les traumatismes ne sont pas une cause aussi manifeste des paralysies faciales que certains traités nous l'enseignent. Par contre, l'état névropathique y jouerait un rôle considérable.

Dans tous les cas observés par M. Thomas les symptômes n'étaient pas très marqués. Un certain nombre de malades souffraient de légères douleurs, d'autres se plaignaient de troubles de la vision ou de l'ouïe.

M. Harry Friednwald. — **Ablation des osselets pour otite moyenne suppurée chronique** *(Excision of ossicles for chronic purulent otitis media).*

L'auteur présente un malade et lit une communication portant le titre ci-dessus.

Personne, dit-il, ne conteste plus aujourd'hui la gravité de ces cas, et, pour ce qui est de la conduite à tenir, elle consiste à présent à ouvrir au pus une issue aussi large que possible au dehors. La cavité de l'oreille moyenne étant petite, irrégulière et contenant des osselets et des membranes, se prête difficilement au drainage. Dans le cas en question l'affection était survenue à la suite d'une diphtérie. L'attique était carié, et le malade âgé de seize ans, souffrait de douleurs dans l'oreille. A l'examen on y trouva un gros polype qui saillait au dehors par l'orifice externe du conduit auditif externe. Le polype a été enlevé et ensuite les osselets qui étaient manifestement cariés.

Une amélioration ne tarda pas à survenir et finalement le malade guérit complètement et, à présent, il ne garde pour toute trace de son ancienne maladie qu'une très légère surdité.

M. Frank Sawyer. — **L'importance du diagnostic précoce des hypertrophies de l'amygdale pharyngienne** *(The importance of the early recognition of enlargements of the pharyngeal tonsil).*

Dans son travail, l'auteur s'occupe particulièrement des troubles de cette affection tels qu'ils se manifestent chez les enfants; il parle ensuite des symptômes et des fâcheuses conséquences auxquelles on s'expose lorsqu'on persiste à ne pas réclamer un traitement radical qui est pourtant si facile, mais si souvent négligé.

M. Edward Schaffter dit que la question est très importante et qu'il n'est pas fâché qu'elle soit venue en discussion. L'orateur montre l'extrême ignorance du public dans cette matière et demande que celui-ci soit renseigné sur les dangers que courent les enfants inopérés quand ils sont porteurs de grosses végétations adénoïdes du naso-pharynx.

M. William Asler dit que les médecins sont également blâmables de ces négligences et que le plus grand nombre d'entre eux n'ont pas, sur ce chapitre de pathologie, de notions plus exactes que le public lui-même. Il lui arrive d'observer chaque année 8 ou 10 cas de troubles graves dus à la négligence du médecin qui aurait dû forcer les parents de l'enfant à faire opérer celui-ci par un spécialiste. Le diagnostic est toujours très facile. Un enfant qui respire la bouche ouverte et ronfle en dormant est presque à coup sûr un adénoïdien et doit être immédiatement confié aux soins d'un médecin spécialiste.

D'ailleurs chaque spécialiste des maladies de la gorge et du nez ne pourrait pas, dans des cas pareils, instituer, sans se déconsidérer, un traitement médical qu'il saurait inutile. Quoi qu'il en soit, la question telle qu'elle se présente a une grande importance et il serait à désirer que le corps médical aussi bien que le public soient éclairés sur ce point.

Trivas.

ANALYSE DE THÈSE

Contribution à l'étude de l'ozène, par le Dr Carlos B. Oquendo A.

L'auteur fait d'abord un court historique de l'ozène, historique qui se rapporte seulement à la période prérhinologique. Il y expose en quelques lignes les différentes affections qu'on rangeait autrefois sous cette dénomination.

Il définit ensuite l'ozène : « une maladie produite par la localisation et le développement sur la muqueuse nasale d'un micro-organisme particulier bien décrit depuis les recherches de Lœwenberg, caractérisée cliniquement par une odeur spéciale et, anatomiquement, par une sclérose diffuse de la muqueuse, ne déterminant, au cours de son évolution, ni ulcération de la muqueuse, ni nécrose du squelette des fosses nasales. »

Ainsi posée et résolue, la nature de l'ozène serait des plus simples. Malheureusement, il n'en est rien et la définition catégorique de l'auteur ne saurait plus être admise aujourd'hui, ce qui enlève à son travail une grosse part de son intérêt.

Mais poursuivons :

L'ozène est plus fréquent dans l'enfance et à l'époque de la puberté, plus fréquent également chez la femme. Cette affection étant de nature microbienne pour l'auteur, les cas observés dans une même famille se sont transmis par contagion et non par hérédité. Les maladies contagieuses (variole, rougeole) favorisent son éclosion ou activent son développement.

Pour ce qui a trait à l'anatomie pathologique, M. Oquendo cite les diverses lésions décrites par Gottstein, Zuckerkandl, Potiquet, Schuchart, Voltolini, Grünwald, et qui toutes se bornent à la constatation d'une sclérose atrophique de la muqueuse avec ses différents éléments, et du squelette extéur et intérieur sur lequel repose cette muqueuse. Il énumère diverses théories mises en avant pour expliquer la fétidité croûtes. Enfin, il reste convaincu que les lésions des ités accessoires concomitantes à l'ozène sont infiniment

plus rares qu'on ne le croit et sont toutes consécutives à la lésion nasale. « Nous avons nous-même, dit-il, chaque fois que l'occasion s'en est présentée, examiné à l'éclairage électrique les sinus frontaux et maxillaires des ozéneux que nous avons vus, et jamais nous n'avons trouvé de lésions appréciables; sans nier absolument l'existence de ces lésions, nous sommes persuadé qu'elles sont consécutives à l'ozène et produites, soit par une extension directe du processus à la muqueuse des cavités sinusales, soit par auto-inoculation produite par des lavages mal pratiqués. »

Un peu plus loin, M. Oquendo décrit le bacille de Lœwenberg, la manière de le cultiver, ses réactions sur les animaux, l'*odeur agréable qui se dégage, dans la majorité des cas*, de ses cultures sur gélatine, sur pomme de terre, etc. Il mentionne en passant, mais sans y insister, la découverte de Belfanti et Della Vedova qui fait jouer au bacille pseudo-diphtéritique, rencontré fréquemment chez les ozéneux, un rôle spécifique dans la production de l'ozène.

De la symptomatologie exposée par l'auteur et bien connue de tous nous ne retiendrons qu'un fait, c'est que l'auteur se range à l'avis des spécialistes qui reconnaissent fréquemment à l'atrophie de la muqueuse une phase antérieure hypertrophique, comme le défend depuis longtemps notre maître, le Dr Moure, que l'auteur ne cite pas du reste en cette occurrence.

L'auteur passe ensuite en revue les complications auxquelles peut donner lieu l'ozène. Il énumère successivement : la dacryocystite, la kératite simple et avec hypopyon, les sinusites « qui ne présentent, dans le cas particulier, ni une symptomatologie particulière, ni une évolution spéciale »; les otites catarrhales chroniques, les otites moyennes aiguës, la pharyngite sèche, la pharyngite chronique diffuse, la pharyngite folliculaire, la laryngite sèche, l'ozène trachéal. A ce propos, l'apparition de croûtes serait rare dans le larynx. Comme autres complications, l'auteur cite la possibilité des affections pulmonaires et de la tuberculose en particulier, des troubles digestifs (anorexie, éructations, vomissements pituiteux), de l'érysipèle à point de départ nasal.

Le diagnostic, au début, doit être fait avec la rhinite atrophique simple (dans ce dernier cas on ne trouverait pas le bacille de Lœwenberg), avec les rhinites scrofuleuses, impétigineuses, la syphilis, la rhinite sèche antérieure, les rhinolithes, la morve, la lèpre, enfin avec les sinusites.

Le traitement est palliatif et curatif. Le premier comprend le nettoyage des croûtes au moyen d'irrigations abondantes et répétées.

Dans le traitement curatif, rentrent les insufflations de poudre antiseptique(?), les badigeonnages de la muqueuse, le massage vibratoire qui, au dire de l'auteur, ne serait guère employé actuellement, en raison de la grande habitude qu'il réclame et du peu de résultats qu'il donne.

M. Oquendo consacre un petit chapitre à l'électrolyse cuprique. Il donne, comme *devant suffire ordinairement, une intensité de 18 à 50 milliampères.*

Les malades que j'ai électrolysés, et dont je rapporte les observations dans le travail que l'auteur me fait l'honneur de citer, n'ont pu supporter, malgré une cocaïnisation préalable, plus de 12 à 14 milliampères. Par contre, je me range complètement à l'avis de M. Oquendo lorsqu'il dit : « Ce mode de traitement, dans le cas le moins favorable, détermine presque toujours une hyperémie de la muqueuse qui semble lui rendre un peu de vitalité, que ce traitement palliatif exactement continué contribue à maintenir. »

A propos de la sérumthérapie, l'auteur, avec preuves à l'appui, démontre son inefficacité.

Le chapitre du traitement, d'une façon générale, est un peu écourté et les spécialistes qui le liront s'étonneront à bon droit, de ne pas voir figurer même le nom du Dr Moure qui fit, entre autres travaux sur ce sujet, un rapport très documenté et complet à la Société française de laryngologie (1897), rapport que l'auteur n'aurait dû ni ignorer, ni au moins passer sous silence. (Thèse de doctorat. Paris, Henri Jouve, imprimeur, 1898.)

Dr Brindel.

REVUE GÉNÉRALE ET ANALYSES

NEZ ET PHARYNX NASAL

Un cas d'absence congénitale de l'œil droit et de fissure du nez *(Congenital absence of the right eye and fissure of the nose)*, par le Dr W. G. Nash.

Ce phénomène a été observé par l'auteur sur un enfant de six mois. La fissure palpébrale droite était très petite, et, en soulevant la paupière supérieure, on voyait une cavité semblable à celle qu'on observe après l'énucléation, et le centre de cette cavité était occupée par un petit corps pigmentaire.

Le côté droit du nez présentait une fissure qui s'étendait jusqu'au bord inférieur de l'os nasal. L'os nasal droit est légèrement séparé de son congénère, et il en résulte un relâchement de la peau du dos du nez. Il existe près du lobule du nez un petit nodule qui rappelle les pavillons d'oreille surnuméraires observés si souvent.

L'auteur voit là un arrêt de développement de l'œil et du nez que la mère attribue à une frayeur qu'elle a éprouvée au troisième mois de sa grossesse. *(Lancet*, 1er janvier 1898.)

Dr S. Jankelevitch.

Un cas de syphilis nasale avec symptômes de compression simulant la méningite *(A case of nasal syphilis with pressure symptoms simulating meningitis)*, par Geo Richards.

Le malade, âgé de trente-deux ans, de bonne santé générale, souffrait depuis quelques mois d'obstruction nasale à droite, accompagnée de maux de tête violents. Le médecin traitant enleva de la fosse nasale droite une excroissance, mais le malade ne s'en sentit pas soulagé. On lui ordonna alors un traitement contre la céphalée et il fut renvoyé à l'auteur pour l'affection nasale. A la première visite, l'auteur trouva la fosse nasale droite remplie de tissu granuleux, surtout aux deux bouts, antérieur et postérieur, du cornet inférieur. La fosse nasale fut nettoyée jusqu'à ce que la respiration devînt parfaitement normale, mais les céphalées, au lieu de diminuer, n'ont fait que gagner en intensité et résistaient à tout traitement.

La santé générale s'altéra considérablement. A la prochaine visite, on put constater la présence de nécrose osseuse au milieu des cellules ethmoïdales antérieures du côté droit; on pratique le curettage de cette région. Ce n'est qu'à ce moment que l'auteur eut l'idée de questionner le malade sur ses antécédents; il apprit alors que le malade a eu, il y a sept ou huit ans, un chancre syphilitique.

Les céphalées étaient toujours intenses, et le malade présentait tous les symptômes d'une compression cérébrale. Ayant alors endormi le malade, l'auteur pratiqua un curettage radical de toute la région du méat supérieur et des cellules ethmoïdales du côté droit; il alla si loin qu'il craignit un instant avoir entamé la voûte de la cavité nasale et l'os cribriforme. Il n'en fut rien. Les céphalées disparurent quelques heures après l'opération. La sécrétion s'arrêta au bout de huit jours, et le traitement antisyphilitique acheva la guérison.

Il est plus que probable que si l'intervention avait été encore retardée, le malade aurait succombé à une infection méningitique. (*Laryngoscope*, n° 5, 1898.) Dr S. Jankelevitch.

Un corps étranger de la fosse nasale gauche ayant pénétré dans le sinus maxillaire *(Foreign body in the left nasal cavity, etc.)*, par le Dr H. Beaudoux.

Il s'agit d'une fillette de six ans qui était atteinte de fétidité nasale. A l'examen, on trouva la fosse nasale gauche remplie de débris de coloration gris-verdâtre et de matières calcaires. Après avoir enlevé la plus grande partie de ces débris à l'aide d'une pince, on eut recours à la curette pour compléter l'intervention. Ce qui frappa tout de suite l'auteur, c'est la facilité avec laquelle tous les tissus cédaient à la curette. Les deux tiers antérieurs du cornet inférieur ont ainsi disparu, sans que l'auteur ait déployé un bien grand effort; et il a pu tout aussi facilement traverser la cloison. Comme il était ·nvaincu qu'il s'agissait là d'un corps étranger, qu'il ne uvait cependant pas, il s'attaqua avec la curette à la paroi ıerne de la fosse nasale; après deux ou trois raclages, cette roi se trouva perforée. En introduisant, à travers cette ıverture, une sonde dans le sinus maxillaire, il eut la

sensation d'un corps dur qui fut immédiatement extrait et se trouva être un bouton de soulier. Il a été impossible de savoir depuis combien de temps le corps séjournait dans le sinus maxillaire. L'enfant n'accusait aucune douleur dans cette région et l'éclairage par transparence avait donné un résultat négatif.

Après avoir enlevé tous les débris que renfermait le sinus, l'auteur institua un traitement antiseptique et stimulant, et, au bout de très peu de temps, l'orifice naso-antral artificiel se trouva refermé. La perforation de la cloison existe toujours et le cornet inférieur ne s'est pas régénéré. L'odeur fétide a complètement disparu, et la petite malade peut être considérée comme guérie. (*Laryngoscope*, n° 5, 1898.)

Dr S. Jankelevitch.

LARYNX ET TRACHÉE

Contributions au diagnostic et au traitement du carcinome du larynx *(Beiträge zur Diagnose und Therapie des Larynxkrebses)*, par le Dr Chiari, de Vienne.

C'est là un travail très documenté, basé sur un grand nombre d'observations personnelles de l'auteur, et dans lequel celui-ci s'attache à formuler quelques conclusions en ce qui concerne le diagnostic et le traitement des tumeurs malignes du larynx.

Toutes les fois qu'on se trouve en présence d'une tumeur suspecte ou douteuse, il ne faut pas hésiter d'avoir recours à l'examen microscopique de morceaux excisés, qui seul est capable de nous fournir des données certaines. Il ne faut pas se contenter d'un seul examen et se hâter de conclure à la nature bénigne de la tumeur lorsque le premier ou même le deuxième examen fournissent un résultat négatif.

En fait de diagnostic différentiel des carcinomes du larynx, il faut tenir compte du papillome, de la pachydermie, de la tuberculose et de la syphilis de cet organe, qui affectent souvent les allures de tumeurs malignes.

Les papillomes de nature bénigne sont le plus souvent pédiculés, et, dans les cas où ils sont sessiles, ils ne pénètrent jamais dans la profondeur des tissus, ne déterminent jamais d'infiltration ni de tuméfaction du tissu propre de l'organe. La mobilité des cordes vocales n'est atteinte en rien dans les

papillomes bénins. Après l'extirpation, les récidives surviennent aussi bien dans les cas de papillomes bénins que dans le carcinome papillomateux ; mais, dans le premier cas, les récidives se font souvent en des points éloignés du point primitif et d'une façon très lente. Les papillomes bénins sont durs et peu vasculaires; le carcinome papillomateux est mou et très vasculaire, et son extirpation entraîne des hémorragies souvent très abondantes. Mais il ne faut pas oublier que le papillome bénin peut se transformer en carcinome papillomateux ou exister simultanément avec cette dernière tumeur.

En ce qui concerne la pachydermie, elle est le plus souvent bilatérale et a ses sièges de prédilection sur les apophyses vocales et la paroi postérieure du larynx, dans l'espace interaryténoïdien. La mobilité des cordes vocales peut, en effet, être endommagée aussi bien dans la pachydermie que dans le carcinome. En outre, l'examen histologique est souvent capable de nous induire en erreur, en nous révélant une énorme prolifération épithéliale dans la pachydermie. Tout dépend de la direction des coupes. Le diagnostic différentiel présente les plus grandes difficultés lorsque la pachydermie est localisée ailleurs que sur la portion postérieure des cordes vocales (l'auteur en a observé un exemple).

Le carcinome du larynx peut encore être confondu avec une tumeur gommeuse, avant la période d'ulcération. Les deux néoplasmes se présentent au début comme des tumeurs circonscrites, arrondies, accompagnées d'infiltrations assez étendues. Et comme on s'abstient avec raison d'exciser des morceaux de tumeur syphilitique, on se trouve souvent dans l'embarras. Dans ces cas, il faut avoir recours au traitement antisyphilitique. Mais il ne faut pas oublier que les tumeurs carcinomateuses diminuent souvent sous l'influence de ce traitement. Toutefois, cette diminution est de courte durée et la tumeur arrive vite à une période stationnaire, malgré l'emploi du traitement spécifique.

liagnostic différentiel avec la tuberculose est relativement
Mais on connaît des cas où des larynx ont été extirpés
l'on croyait se trouver en présence du carcinome, alors
amen microscopique pratiqué après coup a montré

qu'il s'agissait de tuberculose. Il existe d'autres cas où l'examen microscopique de morceaux excisés par la voie endolaryngée révéla le carcinome, alors qu'il s'agissait, en réalité, de tuberculose. Les causes de cette confusion résident d'abord dans la présence de proliférations papillaires dans le carcinome et dans la transformation possible de la tuberculose en tumeur maligne.

En ce qui concerne *le traitement* des tumeurs malignes du larynx, M. Chiari arrive aux conclusions suivantes :

1° La méthode endolaryngée doit être réservée aux excisions exploratrices et à l'extirpation de tumeurs peu étendues, à malignité peu prononcée et siégeant sur les cordes vocales. Encore faut-il que le malade soit surveillé aussi souvent que possible, pour être à même de revenir à la charge dès qu'il y a commencement de récidive. Toutefois, l'extirpation radicale s'obtient rarement avec la méthode endolaryngée;

2° Dans le carcinome des cordes vocales ou des bandes ventriculaires, la laryngofissure avec extirpation des parties molles seulement doit être considérée comme la méthode de choix;

3° Dans le carcinome des autres portions du larynx, avec ou sans participation des cordes vocales, il ne peut être question que d'excision partielle ou totale du larynx. La première donne un meilleur résultat fonctionnel, la seconde un plus grand nombre de guérisons sans récidive. Mais les cas de mort sont plus fréquents après l'extirpation totale qu'à la suite de l'extirpation partielle. D'une façon générale, il faut donner la préférence à l'extirpation partielle toutes les fois qu'on peut espérer un résultat radical au moyen de ce procédé.

4° Avant de déclarer un carcinome du larynx inopérable, il faut se demander si, même en ayant recours à l'opération la plus grave, on ne pourra pas enlever radicalement tout ce qui est malade. Il faut, bien entendu, tenir compte du degré de résistance du malade et le prévenir sur les suites que l'opération entraînerait au point de vue de la parole.

A l'article est annexé un tableau résumant les résultats obtenus dans 12 cas de carcinome du larynx opérés par l'auteur. (*Archiv f. Laryngol.*, VIII, 1.)

Dr S. Jankelevitch.

Du traitement endolaryngé du carcinome du larynx *(Zur Frage der endolaryngealen Behandlung der Kehlkopf-Krebsers)*, par le Dr Noltenius.

Le malade, âgé de cinquante-neuf ans, se présente avec une raucité de la voix ayant débuté il y a un an. A l'examen on constate l'existence d'un polype sur le bord de la corde vocale droite, un peu au-devant de l'apophyse vocale. La corde vocale est parfaitement mobile, et le polype a toutes les apparences d'un polype bénin. Il est enlevé avec la pince de Schrötter, son point d'insertion est cautérisé avec le galvanocautère.

Le malade se porte ensuite bien pendant plus d'un an, lorsqu'il se présente de nouveau avec les mêmes symptômes que la première fois. Mais cette fois, le polype étant inséré sur la surface inférieure de la même corde vocale, on le détruit avec le galvanocautère.

Dix mois après, il se présente pour la troisième fois avec une nouvelle récidive. Cette fois la tumeur a une allure plus suspecte; elle n'est plus lisse et nettement délimitée, mais plutôt diffuse et à surface irrégulière. L'examen microscopique montre qu'elle est de nature cancéreuse.

Se trouvant encore sous l'impression d'un travail récent de Fränkel sur le traitement endolaryngé des tumeurs malignes du larynx, l'auteur se décide à appliquer ce procédé dans son cas.

La tumeur est extirpée à deux reprises au moyen de la curette de Landgraf; tout se passa bien, l'hémorragie immédiate ne fut pas bien grave, lorsqu'une demi-heure après la seconde intervention, l'auteur est appelé en toute hâte auprès du malade, qui se trouvait dans un état très inquiétant; il rendait des quantités considérables de sang coagulé, et entendait à distance les râles que produisait le sang accumulé dans la trachée. Il était évident qu'on se trouvait en présence d'une hémorragie consécutive à l'opération, la cocaïnisation ayant favorisé l'écoulement et l'accumulation du sang de la trachée, s provoquer la toux réflexe qui aurait pu en faciliter l'expul-. On administre de la glace *intus et extra* et finalement on tique la trachéotomie. L'inspection la plus minutieuse ne rmit pas de découvrir la lumière d'un vaisseau. On tam-na la trachée au-dessus de la canule. Pendant quelques

jours tout semblait rentrer dans l'ordre, lorsque subitement l'état du malade s'aggrava, et il est mort brusquement, sans avoir eu le temps de prononcer une parole.

L'examen du larynx montra qu'il s'était agi là d'une hémorragie en nappe. Autre résultat important : *la tumeur a été enlevée dans sa totalité.* (*Archiv f. Laryngol.*, VIII, 1.)

Dr S. JANKELEVITCH.

OREILLES

Un nouveau procédé de mobilisation de l'étrier *(Nuovo processo di mobilizzazione della staffa)*, par le Dr FARACI.

Tous les procédés de mobilisation de l'étrier connus jusqu'ici entraînent nécessairement une lésion plus ou moins grande d'une ou de plusieurs parties de l'appareil de transmission.

Or, par de nombreuses expériences pratiquées sur des individus atteints de surdité, l'auteur est arrivé aux conclusions suivantes :

1° La chaîne des osselets est la principale voie par laquelle les sons, quels qu'en soient les caractères physiques, arrivent au labyrinthe.

2° C'est une erreur que de baser le diagnostic d'une lésion de l'acoustique sur la seule absence de la perception de sons élevés.

3° La myringotomie et la myringectomie, sur une oreille à appareil de perception normal, réduit l'ouïe d'une fraction assez limitée, et cette réduction s'étend à tous les sons, simples ou harmoniques, quels qu'en soient le timbre et la hauteur, avec cette différence que la diminution de l'ouïe est plus sensible pour les diapasons graves qui ne dépassent pas 512 vibrations par seconde, moins pour la voix aphone et la montre, très peu pour les sons aigus. Si, au contraire, il existe une lésion de l'oreille interne, et selon le degré de cette altération, la perte de l'ouïe pour les sons graves peut s'étendre jusqu'à ceux à 18,000 vibrations par seconde.

4° A la suite de la désarticulation et de l'extraction du marteau, la diminution de la faculté auditive est plus considérable, et, dans une oreille atteinte seulement d'une lésion du nerf acoustique avec un appareil de transmission normal, on peut avoir,

selon le degré de l'altération nerveuse, soit une perte considérable de l'ouïe, soit une surdité complète pour tous les sons.

5° Les résultats de la mobilisation de l'étrier dépendent exclusivement des conditions fonctionnelles de l'appareil de perception. Si celui-ci est normal, l'opération aura toujours pour résultat une amélioration positive de l'ouïe; si, au contraire, cet appareil est lésé et qu'il contribue, concurremment avec l'ankylose ou la rigidité de l'étrier, à déterminer la surdité, les résultats seront différents, selon la part qui revient à chacun de ces facteurs dans les troubles fonctionnels : ou une légère amélioration de l'ouïe, ou un résultat négatif, ou encore une aggravation pouvant aller à la surdité complète.

6° Vu l'importance des organes de transmission des sons dans le phénomène de l'audition, il serait désirable de trouver un moyen de mobilisation qui laisserait intacte la chaîne des osselets, ce qui donnerait des résultats supérieurs à ceux obtenus jusqu'ici.

7° Attendu qu'il est souvent très difficile de faire un diagnostic exact des conditions anatomiques et fonctionnelles de l'acoustique, et, quel que soit l'état de l'oreille interne qui contribue à provoquer la surdité, on est toujours sûr de ne causer aucun dommage au malade en lui laissant sa chaîne des osselets intacte.

Partant de tous ces principes, l'auteur propose de faire la mobilisation de l'étrier par un procédé qui permet, pour ainsi dire, d'opérer à ciel ouvert et qui laisse intacte la chaîne des osselets. Ce procédé consiste à pratiquer la myringectomie et la résection de la paroi externe de l'*aditus ad antrum*. Après l'opération, le lambeau tympanique est remis en place. L'auteur se sert d'un instrument semblable à celui qu'emploient les oculistes pour la discision de la cataracte, avec cette différence que la lancette peut exécuter différents mouvements autour de l'axe de l'instrument, de façon à en rendre le maniement plus

ıteur a opéré par ce procédé deux malades avec des ·ts très satisfaisants. (*Archiv. ital. di otol., etc.*, VII, 4.)

Dr S. Jankelevitch.

De la surdité dans le tabes *(Ueber tabische Taubheit)*, par le Dr A. A. LERNER.

L'auteur communique l'observation d'un malade, âgé de cinquante ans, sans antécédents héréditaires et qui fut pris, en septembre 1897, des premiers symptômes du tabes ; six ou sept mois plus tard, apparurent des troubles auditifs ; le malade a eu pendant cinq ou six jours des bourdonnements qui, d'ailleurs, ne l'empêchaient pas d'entendre aussi bien qu'auparavant ; il lui semblait même, pendant ces quelques jours, que les gens parlaient plus haut que d'habitude; il avait éprouvé, en outre, quelques accès de vertige. Puis, tout d'un coup, il devint complètement sourd; il entend bien lorsqu'on lui parle à très haute voix, mais il ne distingue pas ce qu'on lui dit. La surdité n'a été précédée ni de douleur ni de fièvre; le malade n'a pris ni quinine ni salicylate, et il nie toute affection vénérienne.

L'examen de l'ouïe révèle les résultats suivants : surdité complète bilatérale pour la montre et la voix; perception des tons élevés disparue, celle des tons graves conservée; Weber non latéralisé; Rinne positif des deux côtés avec diminution de la conductibilité des os du crâne; la durée de la perception osseuse varie de sept à huit secondes des deux côtés.

Les bourdonnements et les vertiges persistent; le malade éprouve de temps en temps des douleurs violentes dans les oreilles, qui durent plusieurs heures. Les tympans sont normaux.

Le début brusque de la surdité chez un individu à ouïe jusque-là parfaitement normale, au cours d'un tabes défini, l'absence de douleurs et de fièvre, le degré de la surdité, l'absence de phénomènes hystériques ou neurasthéniques, de troubles cardiaques, etc., permettent d'exclure comme cause de la surdité des affections telles que la labyrinthite primitive aiguë, la surdité hystérique ou neurasthénique, la surdité par embolie de l'artère auditive interne, l'otite moyenne aiguë survenue au cours du tabes, etc. Il s'agit donc là d'une surdité tabétique, c'est-à-dire d'une surdité qui peut être considérée comme une manifestation locale d'une affection générale. La base anatomique de cette surdité réside certainement dans une lésion du centre nerveux. Mais il est difficile de dire si l'on se trouve en présence d'une lésion des noyaux bulbaires de l'auditif ou du nerf lui-même.

Le pronostic de la surdité tabétique est assez défavorable. Toutefois, l'auteur pouvait obtenir une disparition passagère des bruits subjectifs par l'application de courants de faible intensité. Quant à l'ouïe elle-même, on ne peut en obtenir la moindre amélioration, ni par l'électricité, ni par le cathétérisme, ni par l'emploi de l'iodure, etc.

L'auditif réagissait au courant galvanique de 14 milliampères par une sensation que le malade comparait au bruit que produit la vapeur. (*Klin. therapeut. Wochens.*, n° 30, 1898.)

Dr S. JANKELEVITCH.

CROUP ET DIPHTÉRIE

Un cas de diphtérie pharyngée, nasale et auriculaire (*A case of faucial, nasal and aural diphtheria*), par le Dr Ch. BURNETT.

Le petit malade, âgé de trois ans, fut atteint le 1er février 1898 de diphtérie pharyngée, confirmée par l'examen bactériologique. Il existait en même temps un écoulement nasal et une suppuration des deux oreilles, qui persistèrent après que la diphtérie pharyngée fut complètement guérie. L'examen bactériologique de l'écoulement nasal, pratiqué le 17 février, révéla la présence de bacilles de Klebs-Löffler, de streptocoques et de staphylocoques. Le petit malade est pris d'une nouvelle attaque de diphtérie pharyngée qui guérit par le traitement antitoxique.

La sécrétion auriculaire fut examinée le 12 mars et on y trouva des bacilles diphtériques. Dans la sécrétion nasale les mêmes bacilles pouvaient être constatés du 17 février au 2 mars, mais le 3 mars il n'y en avait plus trace. Il est évident que si l'antitoxine a pu amener la guérison de la diphtérie pharyngée et nasale, elle n'a pas fait disparaître les bacilles que renfermait l'écoulement auriculaire. Il est encore probable que la seconde attaque de diphtérie pharyngée était due à une réinfection par les doigts du malade.

guérison de l'oreille s'effectua sans incidents, grâce à des ...ations de formaldéhyde (1 °/oo d'une solution à 40 °/o). ...iladelphia, *Polyclin.*, 21 mai 1898.)

Dr S. JANKELEVITCH.

VARIA

A propos de l'étude des voyelles par M. Marage, par le Dr Paul OLIVIER.

Après avoir passé en revue les procédés, les résultats et les interprétations de M. Marage sur l'étude des voyelles par les flammes manométriques de Kœnig, le Dr Olivier termine sa critique par les conclusions suivantes :

« Le travail de M. Marage, appuyé sur une méthode qui date de plus de dix ans, et à laquelle M. Doumer avait apporté une tout autre précision, ne démontre d'aucune façon qu'on puisse classer les voyelles en voyelles à une flamme, à deux flammes et à trois flammes. Il est en désaccord avec les résultats obtenus par de nombreux expérimentateurs que l'auteur ignore ou a voulu ignorer. Les photographies reproduites ne sont pas aussi nettes qu'on le prétend. Les voyelles chantées restent caractérisées, comme les voyelles parlées, partout, sauf dans les essais de M. Marage. Et la théorie trop ingénieuse des trois résonateurs : bouche, nez, pharynx, fonctionnant tous ensemble, en combinaison par deux, ou isolément, n'est rien moins que probable. En somme, la question des voyelles, controversée depuis si longtemps, étudiée sous toutes ses faces sans résultats bien précis, attend encore sa solution, et ne la trouvera pas dans le mémoire que nous venons d'analyser...

» Peut-être trouvera-t-on que nous avons examiné bien en détails une étude dont les idées restent toutes personnelles à l'auteur, et dont on ne saurait raisonnablement attendre aucun progrès scientifique. Mais M. Marage ne peut que nous savoir gré d'avoir essayé de faire entendre cette petite note modeste, au milieu du bruit que, par ses communications aux Sociétés savantes (analysées dans les journaux quotidiens), par ses conférences à la Sorbonne, par ses opuscules largement distribués, il a voulu créer autour de son nom. » (*Rev. internat. de rhinol., otol., etc.*, n° 6, juin 1898.) Dr BRINDEL.

Bordeaux. — Imp. G. GOUNOUILHOU, rue Guiraude, 11.

19e ANNÉE. N° 39. 24 SEPTEMBRE 1898.

REVUE HEBDOMADAIRE
DE
LARYNGOLOGIE, D'OTOLOGIE
ET DE RHINOLOGIE

CONSIDÉRATIONS SUR UN CAS D'ANGINE DIPHTÉROÏDE GANGRÉNEUSE COMPLIQUÉE DE MASTOÏDITE TRÉPANATION, GUÉRISON[1]

Par le Dr L. BAR, de Nice.

La diphtérie maligne gangréneuse, disait autrefois Trousseau[2] et peut-on dire encore aujourd'hui, est une maladie si épouvantablement grave que les cas de guérison sont toujours intéressants à noter.

Une jeune fille de neuf ans, issue de parents bien portants et parfaitement constituée elle-même, fut atteinte, en octobre 1897, d'une scarlatine bénigne qui guérit bientôt. Une vingtaine de jours après, un mal de gorge survint brusquement, intense, avec engorgement cervical ganglionnaire et production de fausses membranes rapidement noirâtres. Mandé à Antibes, auprès de cette malade, par notre excellent confrère le Dr Preneux, nous observions, dans la soirée du 18 novembre, cette fille en proie à une vive anxiété sous le coup d'une fièvre intense, avec une teinte anémique remarquable et dont la décoloration profonde des téguments de la face était seulement interrompue par l'aspect de bubons cervicaux tuméfiés, rouges, ulcérés et couverts de fausses membranes diphtéritiques.

examinant la bouche, nous trouvions le voile du palais repoussé

Travail communiqué à la Société française de laryngologie, 1898.

1. TROUSSEAU, *Clinique de l'Hôtel-Dieu*, Paris.

en avant comme en cas d'angine phlegmoneuse et le voile membraneux recouvert d'une exsudation couenneuse. Cette couenne se prolongeait sur le pilier du voile du palais, se perdait dans une espèce de megma putrilagineux grisâtre d'où s'exhalait une odeur relativement peu fétide. Sur la luette ulcérée, refoulée complètement à gauche en raison de la tuméfaction des parties malades, nous voyions une concrétion noirâtre qui l'enchâtonnait. L'amygdale droite ulcérée, anfractueuse et saignante, portait également des taches d'un blanc jaunâtre et noirâtre, tandis que la gauche était mieux épargnée.

Nous jugeâmes que nous avions affaire non pas à une angine gangréneuse primitive, vraie gangrène du pharynx, mais à une angine diphtéroïde gangréneuse, maladie des plus terribles et dont la malignité n'est pas moindre que celle de la précédente. Il ne s'agissait point toutefois de diphtérie vraie, car l'examen bactériologique, fait aussitôt au Bureau d'hygiène de Nice, indiquait des coccus divers, sans le bacille de Klebs-Lœffler qui, on le sait, spécifie la diphtérie véritable.

En présence de cet état sérieux nous portâmes un pronostic grave, car bien qu'il n'y eût encore aucun écoulement sanieux nasal, les bubons sous-maxillaires équivalaient à eux seuls au plus funeste augure.

Persuadé que le salut de la malade dépendait d'un traitement rigoureux autant que rigoureusement suivi; ayant écarté l'idée d'injection sérothérapique, qu'en l'absence du bacille de Lœffler rien ne justifiait pour ce traitement, nous prescrivîmes de faire dans la gorge, chaque deux heures, une irrigation d'une solution de chlorate de soude à 25 °/₀, suivie de badigeonnages au sulforicinate de soude phénique. Nous ordonnâmes des préparations au quinquina et au perchlorure de fer, alternativement avec les préparations au chlorate de potasse à prendre à l'intérieur et nous insistâmes sur ce point d'alimenter l'enfant de gré ou de force : potages, café, lait, œufs, grogs.

Trois jours après, l'état, loin de s'être amélioré, se trouvait aggravé localement par l'extension de fausses membranes aux gencives, à la commissure des lèvres et, chose plus grave, par la présence d'exsudations caractéristiques dans les fosses nasales. Il y eut de l'otalgie, de l'otorrhée, de l'engorgement des ganglions préauriculaires : signes évidents de propagation de l'inflammation spécifique aux trompes d'Eustache. La malade, en proie à une agitation extrême et fébricitant, paraissait cependant résister. Sous l'influence de badigeonnages au nitrate d'argent 1/15, des lavages

pharyngiens au chlorate de soude, de l'administration interne de salol, l'aspect de la gorge parut devenir plus satisfaisant et la malade put bénéficier d'une semaine de trêve. Ce ne fut que temporaire; car, bien que l'engorgement ganglionnaire fût notablement diminué et les ulcérations buboniques en pleine voie de cicatrisation, bien que le nez lui-même allât mieux, ne sécrétant plus cet ichor fétide qui en découlait auparavant, bien que l'angine pharyngienne fût guérie et que nous n'eussions guère, en ce moment, à redouter la propagation de la maladie au larynx, il n'y avait dans tout ceci qu'une amélioration trompeuse.

Le 3 janvier, en effet, après six jours de ce mieux-être, on nous rappelait pour de grandes douleurs que la malade éprouvait aux oreilles. L'otorrhée à droite, la tuméfaction avec rougeur érisypélateuse de la peau de la région mastoïdienne indiquaient suffisamment un phlegmon profond dans ces parties. Il n'y avait, toutefois, aucun phénomène méningitique, mais une température de 39° avec 120 et 130 pulsations. — Privé de toute instrumentation chirurgicale parce que nous étions dans une ville voisine et pressé par les circonstances où était la malade, nous fîmes sur-le-champ une simple incision de Wilde, libératrice de la collection purulente et revînmes le lendemain faire une trépanation mastoïdienne nécessaire. La table externe de la mastoïde n'avait pas cédé, mais l'os était noirâtre et de mauvais aspect. Il s'écoula de la brèche que nous y fîmes un pus fétide et plus abondant que d'ordinaire pour un pareil cas. L'antre fut curetté, aseptisé; malgré les soins, l'état demeurait le même le lendemain de l'opération, et quatre jours plus tard, la respiration devenue anxieuse, l'agitation fébrile, l'accélération du pouls à 130, une augmentation de température avec douleur dans l'autre oreille, indiquaient que l'économie déjà si profondément troublée subissait un surcroît de trouble. Un écoulement de l'oreille gauche s'ensuivit.

En présence d'aussi redoutables symptômes, bien que l'angine pharyngienne fût presque complètement guérie, nous ne pûmes que porter un pronostic funeste. Il fut indiqué de continuer le traitement habituel et de remplacer le salol par les sels de quinine. Une détente de l'état fébrile se produisit bientôt, et, tandis que la cicatrisation mastoïdienne avait tendance à se faire malgré certains [illegible]ts de nécrose de la brèche osseuse et persistance d'écoulement [illegible]lent, l'oreille gauche voyait son otorrhée, son gonflement péri[illegible]stoïdien disparaître. Quinze jours après, l'enfant était en pleine [illegible]alescence et recouvrait bientôt la santé générale, mais le pro[illegible] morbide qui avait occasionné tous ces accidents graves

ayant continué sa destruction, avant et après l'évidement mastoïdien, les surfaces osseuses périphériques à la brèche ont subi une influence nécrosante. Le périoste et les bourgeons charnus ainsi arrêtés dans leur marche et n'ayant pu aboutir à une cicatrisation parfaite, il persiste encore, trois mois après, une fistule mastoïdienne que nous devons opérer et dont le curettage soigné sera suivi enfin de la guérison définitive.

Cette observation, intéressante surtout par la rareté de guérison d'accidents aussi redoutables, nous paraît entre autres justifiée par une question de diagnostic qui se présentait au début de l'affection et, dans la suite, par l'opportunité d'une intervention chirurgicale.

Dès le début d'un affection semblable, il est, en effet, souvent difficile de déterminer à quel genre d'angine gangréneuse on a affaire, et personne n'ignore que les discussions sur ce sujet ne trouvent souvent de solution que dans les antécédents morbides, dans la marche et l'évolution de la maladie pour laquelle ou discute. L'angine gangréneuse primitive et l'angine diphtéroïde gangréneuse sont, au point de vue symptomatique, d'une ressemblance telle que ces deux maladies ont été longtemps confondues, et qu'on a pu au temps de Bretonneau, sous les auspices de descriptions vagues, affirmer, dit Peter[1], la non-existence de la gangrène primitive de la gorge. Trousseau, cependant, réussit à la faire admettre, mais en notant son extrême rareté, car aussi bien les signes d'infection générale: prostration, état fébrile, facies anémique, etc., que les symptômes locaux de sphacèle et même de fétidité de l'haleine[2], tout se ressemble quelquefois au point qu'il ne ressort rien de pathognomonique de l'analyse exacte des phénomènes cliniques. Quant au microscope, nous ne pouvons lui demander que de connaître l'existence ou la non-existence du bacille de Klebs-Lœffler et d'indiquer ainsi la nature diphtéritique vraie de l'angine, car

1. Peter, *Dictionnaire des sciences médicales*, 1886.
2. Morell-Mackenzie, *Maladies du larynx, pharynx*, 1882.

en son absence, l'angine diphtéroïde gangréneuse et la gangrène primitive n'ont rien de bactériologiquement différentiel. Elles ont[1] toutes deux des streptocoques, des staphylocoques, des bactéries rondes ou en bâtonnets auxquelles s'associent des micro-organismes saprogènes qui n'ont rien de particulier. Dans les 30 °/₀ des cas, le bacille de Klebs-Lœffler manque aux angines diphtéroïdes.

Mais quelle que soit la nature de ces affections gangréneuses, parallèlement à leur gravité se présente l'importance du traitement qui, dans toutes ces circonstances, doit être d'une énergie extrême ; à cette condition seule le salut est possible. C'est ainsi que les soins médicaux et bien ordonnés doivent être administrés aux malades et que l'état précaire du patient ne doit point arrêter devant la nécessité d'interventions chirurgicales. De celles-ci peut résulter la guérison complète du malade. C'est à une indication de ce genre que nous avons obéi.

REMARQUES
SUR LE MOMENT OPPORTUN DE LA TRÉPANATION
DANS LA MASTOÏDITE[2]

Par le Dr **POLO**, de Nantes.

Depuis ces dernières années, l'otologie est devenue peu à peu chirurgicale. Les connaissances approfondies de l'anatomie topographique ont permis d'aller chercher les lésions de plus en plus profondément et de les guérir. Le progrès est certain. Mais il y a une limite, dans cette nouvelle voie, qu'il ne faudra pas dépasser. Les gynécologistes n'enlèvent plus

1. Cornil et Babes.
2. Travail communiqué à la Société française de laryngologie, i 1898.

les ovaires aussi souvent qu'il y a cinq ans, et je crois qu'ils ont raison.

Pour ce qui nous regarde, Lucae dit « qu'un assez grand nombre d'auristes sont atteints actuellement d'une véritable manie d'opérer, et que beaucoup de cas pourraient être guéris par un nettoyage minutieux et un traitement local de l'oreille »[1]. C'est dur, mais peut-être vrai.

Je voudrais appeler aujourd'hui votre attention sur la trépanation de la mastoïde et de l'antre pétreux. Je crois qu'avec l'ablation des végétations adénoïdes, cette opération est la plus belle de l'otologie. Je ne parle pas du nouveau mode d'ouverture des sinus né d'hier et qui a déjà des succès à son actif.

Une simple ouverture de la mastoïde m'a donné une satisfaction des plus grandes qu'on puisse avoir dans la pratique de notre profession.

En décembre 1888, peu après mes débuts, je fus appelé chez M. C..., entrepreneur à Nantes, atteint de douleurs terribles dans tout le côté gauche de la tête à la suite d'une suppuration de l'oreille, fièvre, étourdissement, anorexie, douleur à la pression derrière l'oreille, mais pas de gonflement appréciable. Je pensais qu'une trépanation immédiate s'imposait comme seule chance de salut. Mon idée fut acceptée à contre-cœur par la famille. Aidé du Dr Poisson et du médecin traitant, j'attaquais l'os à la gouge et au marteau. Au point d'élection je trouvais une apophyse extrêmement dure, mais ce que je ne trouvais pas, c'était le pus; à un centimètre de profondeur, l'os était absolument sain; à ce moment, le médecin de la famille, excellent praticien, mais un peu ennemi de la chirurgie, jugeant dangereux de creuser davantage, s'opposa à la continuation de l'opération. J'avais, du reste, atteint la profondeur maxima admise à cette époque. Persuadé cependant qu'il existait du pus profondément, j'obtins l'autorisation d'enlever un dernier copeau d'os, ce qui fut fait; à ce moment, un flot de pus (du pus louable, d'après l'expression des vieux classiques) sortit du fond de la plaie osseuse. Après le curettage des cellules mastoïdiennes et le pansement ordinaire terminé, le malade réveillé éprouva un

1. *Traitement conservateur et opératoire des suppurations chroniques de la caisse.*

soulagement immédiat. La guérison fut complète en quelques jours. M. C... vit encore et jouit d'une santé excellente.

Son médecin me disait dernièrement que cette opération avait contribué à le réconcilier avec la chirurgie dont il avait vu tant de fois l'abus. J'estime que la trépanation des cellules mastoïdiennes et de l'antre, avec ouverture complète de l'oreille moyenne, peut être une excellente intervention.

Mais est-elle toujours sans danger?

Je ne le crois pas. Malgré toutes les précautions topographiques prises, vous savez que l'ouverture du sinus latéral est toujours possible. On est arrivé par la radiographie à voir les sinus de la dure-mère. Mais cet examen délicat n'est pas encore passé dans le domaine de la pratique. Bien que l'ouverture du sinus ne soit pas fatale, c'est une chose fâcheuse dans le cours d'une opération. Il en est de même de la blessure du nerf facial qu'on peut atteindre au niveau de courbe si l'incision osseuse a été faite un peu bas. Les suites de l'opération ne sont pas toujours bénignes. Dans les ouvertures de la mastoïde, a dit M. Lubet-Barbon, dont l'autorité est si grande en la matière, c'est bien moins l'opération qui présente des difficultés que les soins consécutifs qui doivent être souvent longs et minutieux.

M. Castex a fait remarquer ici même que le pus que recèlent les cavités mastoïdiennes semble particulièrement infectieux. Sa mise en liberté est souvent suivie de complications (érysipèle, septicémie) qui ne se montrent guère dans la chirurgie des autres parties du corps, sans que, bien entendu, la cause en pût être trouvée dans les fautes d'antisepsie.

L'opération faite avec succès peut aussi ne pas sauver le
e. Vous avez dû voir, comme moi, des trépanés chez
ls la suppuration s'éternisait parce que la lésion (quand
out elle est de nature tuberculeuse) continuait à se
pager dans les tissus sains.

Le Dr Sklifossowski, sur une statistique de vingt-cinq trépanations pratiquées à l'hôpital militaire de Moscou, dit qu'il eut dix-sept guérisons et huit morts (méningite, thrombose des sinus, pyohémie). Il est vrai que trois des cas mortels étaient atteints de maladies graves avant l'opération. (*Biblioteka Vratcha*, n° 1, 1885.) Je suis certain que la moyenne générale des cas de mort n'est pas aussi grande. Mais on ne peut vraiment pas dire que la trépanation de la mastoïde et du temporal soit sans aucun danger.

Agrandissement de la perforation tympanique, si cette perforation est trop petite. Traitement sec ou humide de l'otorrhée ou, à mon avis, traitement mixte, c'est-à-dire lavages faits profondément et à chaud, alternant avec l'introduction à travers la perforation d'une mèche d'ouate ou de gaze antiseptique, selon le procédé de M. Gradenigo et de M. Hamon du Fougeray, irrigations par les trompes (MM. Hugues et Ménière), ablation des osselets cariés, intervention si facile par la méthode de M. Delstanche, enfin, grattage de la caisse s'il existe des fongosités, tels sont, en résumé, les principaux traitements qui doivent être essayés dans les vieilles otorrhées avant d'ouvrir les cavités du rocher.

Un point que vous connaissez bien, mais qu'on oublie peut-être un peu trop en ce moment, c'est que non seulement une vieille otite suppurée, mais encore une mastoïdite consécutive à l'otorrhée peut guérir sans trépanation. Quand des manifestations se produisent du côté de la mastoïde, la trépanation n'est pas toujours immédiatement indiquée. On objecte qu'attendre fait perdre un temps précieux et qu'alors les lésions peuvent devenir plus graves. La remarque n'est pas sans valeur; mais, d'un autre côté, si la collection purulente augmente dans l'os, malgré un traitement inoffensif, il arrive presque toujours que le pus cherche à sortir en dehors, et que la tumeur mastoïdienne, devenue saillante et mieux limitée, rendra l'opération très simple et sans danger.

Il y a quelques années, je fus appelé près d'un enfant de dix ans dont l'oreille suppurait depuis trois ou quatre semaines. Lorsque je le vis pour la première fois, la suppuration était abondante, la perforation paraissait de dimension moyenne, mais ne pouvait être limitée, à cause du pus concrété sur ses bords. Ce qui dominait était une vive douleur rétro-auriculaire, avec gonflement assez considérable de la région et tous les signes classiques de la mastoïdite. Le traitement médical ne paraissant pas produire de résultat, je parlai au père d'une intervention possible. Une consultation eut lieu avec le médecin de la famille M. Heurtaux et M. Gouraud. Le résultat fut que nous pouvions encore attendre, d'autant plus que, le jour de notre réunion, il n'existait pas de fièvre. Moins de deux semaines après, l'enfant était absolument guéri sans opération.

Je ne veux pas multiplier des exemples analogues à celui-ci. Presque tous vous devez en avoir de présents à la mémoire. Qu'il me suffise de rappeler trois observations très complètes, publiées en 1898 par notre confrère Vacher, d'Orléans, trois cas de mastoïdites guéries par le traitement médical.

Je conclus :

1° Que l'ouverture large de l'apophyse mastoïde est une excellente opération;

2° Qu'elle n'est pas toujours sans danger;

3° Que si le malade n'a pas de symptômes cérébraux et si la tumeur mastoïdienne n'est pas bien limitée, il faut *savoir attendre*, exception faite pour le cholestéatome bien déclaré.

UN CAS D'ANGINE ÉPIGLOTTIQUE ANTÉRIEURE[1]

Par le Dr **MOLL**, d'Arnheim.

Le titre de ma communication suffit pour vous désigner quoi il s'agit. C'était en 1878 que Michel de Cologne a nommé ainsi une affection laryngienne, localisée à la face

1. Travail communiqué à la Société française de laryngologie, i 1898.

antérieure de l'épiglotte, une forme d'œdème avec inflammation ou plutôt une inflammation avec œdème. Le nombre des cas publiés reste toujours encore très restreint; non seulement à cause de cette rareté, mais surtout à cause d'une particularité observée dans mon cas, je l'ai cru assez intéressant pour vous le communiquer. C'était bien connu que les œdèmes du larynx pour la plupart n'occupent point le larynx entier, mais restent localisés à certaines parties; il est démontré par Hajek, qui par des injections sous-muqueuses dans le cadavre a imité les œdèmes, qu'il existe une certaine règle dans la marche des œdèmes, qu'il y a certaines limites ou barrières qu'ils respectent et qui se trouvent dans l'arrangement anatomique du tissu cellulaire sous-muqueux. C'est par cet arrangement du tissu cellulaire sous-muqueux de la face antérieure de l'épiglotte que l'œdème ne passe pas à la face inférieure (laryngienne) de l'épiglotte, sinon l'inflammation ne passe pas par le cartilage même de l'épiglotte. Aux deux côtés les ligaments pharyngo-épiglottiques limitent le tissu cellulaire de la face antérieure, de sorte que l'œdème ne passe que difficilement aux ligaments ary-épiglottiques.

Pourtant il y a des observations dans lesquelles l'œdème a franchi les barrières. Dans les cas où il y a une cause générale, comme dans les affections rénales, cette règle ne vaut pas. — La cause d'un tel œdème inflammatoire, de cette angine épiglottique antérieure est encore plus connue. Moriz Schmidt remarque qu'elle s'associe souvent à l'inflammation des amygdales linguales et aussi à l'angine aiguë simple. Puis, il soupçonne que très souvent il faut admettre une origine traumatique et, en vérité, quand on pense comment une petite lésion peut passer inaperçue, la possibilité d'une telle lésion ne peut guère être niée. Mais alors il faut, comme Schmidt le propose, enregistrer l'affection plutôt dans le cadre des œdèmes aigus. L'affection dont il s'agit dans mon observation est d'une autre nature.

Il s'agit d'un homme d'environ cinquante ans, qui, sauf une légère pharyngite chronique pour laquelle je le traitais de temps à autre, jouissait d'une bonne santé. Il mène une vie conforme aux règles de l'hygiène; il monte à cheval presque tous les jours, il prend journellement des bains froids et se porte très bien. Depuis quelques jours pourtant il n'a pas d'appétit, il a des frissons, se trouve très souffrant sans pouvoir préciser son mal. Tout d'un coup, dans la nuit, il sent une véhémente douleur dans la gorge et ne peut presque pas avaler. Il prend un gargarisme avec de la glycérine boriquée que je lui avais prescrit autrefois et applique un cataplasme au cou. Les symptômes ne changeant en rien, il me demande de venir le voir. Je le trouve très mal portant avec un aspect malade, fiévreux, crachant du mucus sanguinolent, et, avec une telle douleur quand il tâchait d'avaler, qu'il lui fallait prendre sa tête entre ses mains. En l'entendant parler, je croyais d'abord avoir affaire à un abcès péritonsillaire; il en avait la voix typique. Pourtant, en examinant la gorge, je ne pouvais découvrir rien d'anormal dans le pharynx. C'était avec le laryngoscope que la cause de sa souffrance se présentait; l'épiglotte était tuméfiée, rouge, inclinée en arrière et immobile; ni l'entrée, ni les autres parties du larynx ne sont visibles. La tuméfaction s'étendait surtout vers la base de l'épiglotte et de la langue, sans que celle-là prît part à l'affection ou fût gênée dans ses mouvements; elle était tout à fait normale. J'ordonnai de la glace, des pulvérisations avec de l'ichtyol un tiers % toutes les demi-heures, un laxatif et, tous les soirs, une application hydropathique du corps.

Le jour suivant, l'état général est amélioré, la déglutition un peu moins gênée, la tuméfaction comme hier. Le troisième jour du traitement, j'observais un point jaune au côté droit de l'épiglotte près la base de la langue; par une incision, je fais sortir quelques gouttes de pus. Le jour suivant, s'est formé un autre point jaune à côté du ligament glosso-épiglottique, d'où sortent, par une incision aussi, quelques gouttes de pus, et encore un jour plus tard le même jeu se répétait à l'autre côté du ligament. J'avais continué avec le même traitement, seulement j'y avais ajouté des badigeonnages avec du ioduasogène, un remède que j'emploie beaucoup et qui m'a 'u souvent de grands services. Après cette troisième incision, tenant que l'œdème va diminuant et disparaît enfin, on à la base de l'épiglotte des gonflements circonscrits, non ants, qui, comme des papilles, s'élèvent de l'entourage. En inuant avec les badigeonnages de ioduasogène, l'hyperémie et

les gonflements disparurent, de sorte qu'en huit jours l'épiglotte fut tout à fait normale. Le malade lui-même se trouvait encore une quinzaine de jours fatigué, abattu et accablé.

Comme étiologie, quelle cause pourra-t-on établir dans ce cas? Quand on met en ligne de compte l'état du malade avant la manifestation de l'angine, les frissons, ses plaintes confuses, son état de faiblesse persistant après la guérison, et quand on prend en considération qu'il y avait dans son entourage plusieurs cas d'influenza, je n'hésite pas pour accepter dans ce cas comme cause étiologique la grippe. Or, l'influenza aime bien le larynx; depuis quelques années qu'elle a reparu chez nous, elle a envahi le larynx plusieurs fois et de différentes manières. Une seule fois, j'ai observé un abcès du larynx se développer au début de l'influenza; dans les autres cas, ce fut toujours dans le cours de cette maladie polymorphe que le larynx fut attaqué. Divers auteurs ont publié leurs observations; parmi eux je ne veux citer que Fränkel qui a vu 33 fois une affection du larynx dans 48 cas d'influenza qui s'étaient présentés à la policlinique. Un de ces cas avait une forme particulière : la muqueuse enflammée était discrètement parsemée de gouttelettes blanches, que l'on voyait surgir des orifices glandulaires. La forme de mon cas me semble en avoir quelque ressemblance, car ces petits abcès circonscrits, se formant l'un après l'autre, sont dus, sans doute, à des glandes enflammées et infiltrées. Enfin, il me faut encore insister, surtout sur ce point, dans mon observation qu'il y avait une intégrité absolue de la langue, qu'il n'y avait pas une trace d'amygdale linguale, que le toucher de la langue pouvait s'effectuer sans la moindre douleur et que les mouvements se faisaient sans peine; qu'on a donc affaire à une affection infectieuse primitive de l'épiglotte, à une véritable angine épiglottique antérieure.

CINQUIÈME RÉUNION ANNUELLE

DES

LARYNGOLOGISTES DE L'ALLEMAGNE DU SUD

Tenue le 28 mai à Heidelberg[1].

Discussion de la communication de M. SCHECH sur **la laryngite exsudative**[2].

M. BARTH demande pourquoi l'auteur désigne les différentes manifestations laryngées mentionnées dans sa communication sous le nom de laryngite exsudative, alors qu'il s'agirait là plutôt, d'après la nomenclature commune, de transsudation, le nom d'exsudats étant appliqué de préférence aux manifestations croupales et autres analogues. L'auteur ne croit pas qu'il soit possible de désigner par le même nom les différentes affections de nature infectieuse tropho-névrotique, etc., décrites par M. Schech.

M. SCHECH. — Le nom de laryngite exsudative peut évidemment prêter à confusion, et je ne demanderais pas mieux que de le remplacer par un autre moins équivoque ; mais il est évident que toutes les éruptions vésiculeuses et noduliformes doivent être réunies sous la même dénomination générale et anatomique.

Discussion de la communication de M. SCHECH sur la **pathologie de la carie du sphénoïde**[3].

M. KILLIAN a observé dernièrement une tumeur dans la région de la cavité sphénoïdale et de la partie la plus postérieure de l'orbite. Il existait une légère exophtalmie et une anesthésie partielle des première et seconde branches du trijumeau. L'affection aboutit à une atrophie du nerf optique et à la phtisie du globe de l'œil. La rhinoscopie médiane permit d'obtenir de très bonne heure un peu de tissu morbide de la région de la paroi antérieure du sinus sphénoïdal. L'examen microscopique révéla un cylindrome (?). On n'osa pas intervenir chirurgicalement, vu le peu de chances qu'il y avait d'extirper toute la tumeur.

M. KILLIAN. — **Anatomo-pathologie des sinusites.**

a sinusite maxillaire chronique présente deux phases bien

Daprès *Münch. med. Wochens.*, n° 27, 1898.
Analysée dans la *Revue*.
Idem.

différenciées au point de vue anatomo-pathologique. Pendant la première phase, on observe des phénomènes œdémateux, et en général les mêmes phénomènes que dans la sinusite aiguë. Cette phase peut durer pendant des années. Mais l'affection arrive progressivement à la seconde phase pendant laquelle les parties œdématiées subissent une transformation fibreuse. Dmochowski a très bien décrit ses cas. Les deux préparations que je vous présente confirment ses conclusions.

Sur la première préparation, vous voyez la muqueuse transformée en tissu fibreux cicatriciel, très épaissie et à surface inégale. Quelques-unes des proéminences correspondent à des kystes plus ou moins volumineux. Les parois osseuses du sinus maxillaire étonnent par leur épaisseur et leur consistance éburnée. Le cornet inférieur présente, à partir de son tiers moyen jusqu'à son bout postérieur, une hypertrophie lobulaire.

Il en est de même de la seconde préparation. On y observe les mêmes altérations de la muqueuse et des parois osseuses. La surface de la première présente de nombreuses stries. L'os présente de nombreuses ostéophytes, soit sous forme d'irrégularités ou d'épines, soit sous forme de plaques osseuses libres et de petites masses osseuses dentelées déposées dans les couches profondes de la muqueuse. L'apophyse linguale et la bulle ethmoïdale présentent une hypertrophie polypoïde.

La cavité du sinus sphénoïdal présente sur la même préparation des altérations analogues à celles du sinus maxillaire. Il existait donc ici en même temps une sinusite sphénoïdale chronique, à la phase fibreuse. La muqueuse a subi un considérable épaississement par formation de tissu fibreux, il existe également un épaississement osseux à la paroi antéro-inférieure du sinus, de sorte que la lumière du sinus se trouve notablement rétrécie.

M. Schech a observé les mêmes altérations dans un cas d'empyème du sinus frontal avec perforation spontanée des parois du sinus. La muqueuse du sinus se trouvait transformée en une masse épaisse semblable à du chorion. La malade, une vieille dame, est morte par rupture d'un abcès cérébral ancien.

M. Jansen a observé dans presque tous les cas opérés par lui les

altérations de la muqueuse décrites par M. Killian; le tableau reste le même, quel que soit le sinus dont il s'agisse.

M. Killian. — Il ne doit pas être facile de se rendre compte sur le vivant, et par la simple trépanation, s'il s'agit de la phase fibreuse ou œdémateuse de la sinusite maxillaire chronique. Les ostéophytes peuvent être prises pour des séquestres.

M. Jurasz (Heidelberg). — **Un cas de carcinome du larynx opéré par la voie interne** *(Vorstellung eines Falles von endolaryngeal operirtem Carcinom des Kehlkopfes).*

Mme C. R..., âgée de quarante-quatre ans, se présente le 19 janvier 1897 pour un enrouement ayant débuté un an auparavant. A part quelques maux de tête localisés à la moitié gauche du crâne, elle ne présente aucun trouble marqué. La voix est presque aphone. A l'examen microscopique, on trouve un épaississement irrégulier de la corde vocale droite, qui est ulcérée à sa surface. Le reste du larynx est normal, la mobilité est intacte. Quoique le malade n'accuse pas d'antécédents héréditaires suspects, l'aspect de la tumeur joint à l'état général assez mauvais de la malade ayant fait songer à la tuberculose, on examine ses poumons et on constate que le sommet gauche est un peu atteint. Il existait, en effet, à ce niveau de la matité et un affaiblissement du bruit respiratoire. On pose alors le diagnostic de tuberculose laryngée et on commence le traitement avec du phénol sulforiciné, qui était alors à l'essai.

Pas de modifications jusque vers le milieu de février. On se décida alors à intervenir chirurgicalement. L'épaississement fut enlevé au moyen d'une pince fenêtrée tranchante, mais se reforma bientôt, de sorte qu'on fut obligé d'intervenir de nouveau au mois de mars. L'examen microscopique des morceaux enlevés ne donna pas de résultat satisfaisant, qui permit de poser le diagnostic avec quelque certitude.

Pendant les mois suivants, l'état local ne faisait qu'empirer et les troubles vocaux s'aggraver. L'examen des poumons ne ..va pas l'existence d'une tuberculose manifeste, mais aississement de la corde vocale s'étendait toujours en avant n arrière et présentait toujours la forme d'une infiltration granuleuse. Pendant les mois août-septembre, on pratiqua

à plusieurs reprises le curettage et on examina les morceaux enlevés au microscope. Les préparations ainsi obtenues présentèrent bien par place l'aspect d'une tumeur maligne, mais comme on observe quelquefois ce même aspect dans les altérations tuberculeuses très prononcées, on ne tint pas grand compte de ce résultat.

Au mois d'octobre, l'image laryngoscopique se trouvait tout à fait changée. L'infiltration granuleuse était étendue à toute la portion ligamenteuse de la corde vocale droite, et la corde gauche se trouvait à son tour uniformément épaissie et rouge. Il n'existe ni engorgement ganglionnaire, ni dysphagie, ni aucun autre trouble, sauf l'aphonie.

L'auteur pratiqua alors un curettage très énergique, afin d'obtenir des morceaux plus volumineux et les soumettre à un nouvel examen microscopique. Cette fois on put se rendre compte d'une façon incontestable qu'il s'agissait d'un épithélioma. Dès ce moment, la croissance de la tumeur fut rapide, et au mois de novembre la commissure antérieure était envahie à son tour.

On proposa alors à la malade une intervention chirurgicale, la laissant libre de choisir entre l'opération endolaryngée et la laryngofissure. La malade préféra la première, avec cette condition que, si cette opération se montre insuffisante, elle sera soumise à la laryngofissure. On prévint en même temps la malade qu'elle n'avait pas à compter sur une voix absolument claire.

Le 8 décembre, la corde vocale droite fut enlevée, sous l'anesthésie locale, à partir de la commissure antérieure jusqu'à l'apophyse vocale, au moyen d'un instrument que l'auteur présente en même temps. On détruisit ensuite, au moyen du galvanocautère, l'épaississement de la corde gauche et de la commissure antérieure. Mais comme l'auteur craignait que le galvanocautère ne fût insuffisant, il coupa, dans une séance ultérieure, la partie antérieure de la corde gauche et l'infiltration de la commissure antérieure. L'opération se passa sans hémorragie et sans douleurs marquées

Le traitement post-opératoire consistait en inhalations d'eau salée et insufflations de poudres antiseptiques (acide borique,

europhène). La cicatrisation s'effectua assez rapidement, avec régénération des cordes vocales. La guérison était terminée en février de cette année. Les cicatrices formèrent deux membranes analogues aux cordes vocales et qui n'avaient que ce seul défaut qu'elles étaient adhérentes à leur partie antérieure.

La voix, tout en restant rauque, est cependant assez nette. Il est probable que, sauf une récidive et après le rétablissement de la commissure antérieure, la voix ne fera que s'améliorer.

On ne pourra parler de guérison définitive que lorsque la malade aura passé deux ou trois ans sans récidive.

Les points les plus intéressants de cette observation peuvent être résumés dans les trois propositions suivantes :

1° L'épithélioma a débuté sur la corde vocale droite et amené par contact des modifications analogues sur la portion correspondante de la corde gauche. C'est donc là un cas d'autoinoculation qui a été déjà constatée par Semon et Butlin.

2° L'extirpation d'un carcinome du larynx, alors qu'il est encore local et circonscrit, peut, en se servant d'instruments appropriés, s'effectuer aussi bien et d'une façon aussi radicale par la voie interne que par la voie externe. L'instrument dont l'auteur s'est servi permet d'exciser, non seulement les vraies cordes vocales, mais encore les bandes ventriculaires, et de faire le nettoyage de toute la cavité du larynx.

3° Dans certaines circonstances, les cordes vocales extirpées peuvent se régénérer aux dépens du tissu cicatriciel, jusqu'à atteindre une restitution totale.

M. Noltenius a eu, dans un cas d'extirpation endolaryngée d'un carcinome du larynx à ses débuts, une hémorragie veineuse tellement abondante qu'il a été obligé de faire la thyrotomie immédiate et de pratiquer l'extirpation d'un caillot sanguin qui obstruait la trachée et menaçait d'asphyxie. Le malade n'en mourut pas moins trois jours plus tard, sans qu'il ait eu une nouvelle hémorragie. Il est évident que cette complication ne peut servir de contre-indication au traitement endolaryngé.

M. L. Wolff met en garde contre les hémorragies dans les opérations endolaryngées ; il cite un cas personnel d'hémorragie très grave suite d'un curettage de masses tuberculeuses et un autre de Schmidt où, également à la suite d'un curettage de masses tuberculeuses, l'hémorragie fut tellement grave qu'elle amena la mort.

M. Schmidt. — Les hémorragies mortelles survenant dans l'espace de dix minutes, comme dans mon cas cité tout à l'heure, sont à peine admissibles; mon malade est mort de la rupture d'un anévrysme d'une caverne pulmonaire. Pour que la mort survienne, il faut une hémorragie plus longue. Dans le cas de M. Noltenius, il s'agissait peut-être d'altérations du cœur. Il ne faut pas hésiter d'opérer par la voie interne des cas appropriés comme celui de M. Jurasz; les résultats, comme vient de le prouver B. Fraenkel, sont meilleurs que ceux obtenus par les opérations externes. J'ai observé à plusieurs reprises une régénération des cordes vocales, surtout après la guérison d'ulcérations tuberculeuses qui étaient accompagnées de pertes de substances; cette régénération peut ne se produire qu'au bout de plusieurs années.

M. Killian rappelle un cas publié par Grünwald et où une intervention insignifiante fut suivie d'une hémorragie mortelle.

M. Fischenich fait ressortir la proportion insignifiante des hémorragies laryngées par rapport au grand nombre des opérations intra-laryngées sanglantes. Son expérience personnelle lui permet de confirmer ce qui vient d'être dit sur la grande tendance des cordes vocales à la régénération. Il a observé notamment une régénération complète de la corde vocale droite, enlevée jusqu'au niveau de l'apophyse vocale lors de l'ablation endolaryngée d'une tumeur.

M. Wolff, répondant à l'observation de M. Schmidt sur les causes possibles de la mort dans les opérations endolaryngées, dit que la mort peut être due à l'asphyxie causée par un caillot.

M. Barth. — A propos de la cicatrisation des cordes vocales au niveau de la commissure antérieure, je puis citer un cas assez rare et capable de porter quelque lumière dans cette discussion. Chez un tuberculeux qui presentait des ulcérations de la paroi postérieure du larynx et des apophyses vocales et des granulations sur les cordes vocales, la commissure antérieure présentait les particularités suivantes : le bord interne de la corde vocale gauche s'insinuait sous la corde droite et se trouvait ainsi probablement fixé à droite dans une position forcée. Dans l'inspiration profonde, la partie antérieure de la corde vocale gauche s'élargissait et se trouvait attirée en avant, sous la corde vocale droite, ce qui amenait un rétrécissement de la fente glottique. On voyait alors que cet élargissement était dû à une portion amincie de la corde vocale située entre son bord interne et son point d'insertion. La glotte présentait alors un aspect complètement interverti : rétrécissement dans l'inspiration, dilatation dans l'expiration. L'auteur croit qu'à

la suite des ulcérations, il s'est formé, dans ce cas, une adhérence entre le bord antérieur de la corde vocale gauche et la surface inférieure de la corde droite; la tension de la corde gauche s'opérait alors, ou par l'action du muscle interne droit ou par celle du crico-thyroïdien.

M. Jurasz. — Je suis d'accord avec M. Schmidt en ce qui concerne les hémorragies consécutives aux curettages du larynx. Je n'ai jamais observé d'hémorragies sérieuses dans les nombreux curettages que j'ai pratiqués. Dans le cas d'extirpation des cordes vocales cité tout à l'heure, l'hémorragie fut insignifiante. En ce qui concerne la régénération des cordes vocales, je dois observer qu'il ne s'agissait pas, dans mon cas, d'une de ces petites pertes de substance qui, comme on sait, se réparent facilement, mais d'une ablation totale de la corde vocale, ce qui, d'ailleurs, n'en a pas empêché la régénération.

M. Siegele. — **Un cas de kyste dermoïde d'une corde vocale** *(Ein Fall von Epidermoid des Stimmbandes).*

Il s'agissait d'une femme, âgée de trente-quatre ans, qui depuis des années avait la voix légèrement couverte. Elle a eu la diphtérie à l'âge de quatorze ans. Personne dans sa famille n'a jamais eu de tumeur quelconque.

En janvier 1897, elle fut atteinte d'enrouement et d'aphonie. Elle se fit soigner par un spécialiste, et, au bout de dix jours de traitement, sa voix redevint ce qu'elle était auparavant. Au mois d'août de l'année dernière, l'enrouement devint de nouveau très prononcé, sans que l'état général de la malade ait changé, sans qu'elle se trouvât atteinte en même temps de toux ou de mal de gorge. Lorsqu'elle se présenta à la clinique, le 7 octobre, on constata les modifications suivantes :

La voix est couverte et de temps en temps bitonale. Le tiers antérieur de la surface de la corde vocale droite est le siège d'une petite tumeur lisse, d'une blancheur de neige, sessile; les vaisseaux de la corde vocale sont légèrement injectés. A la phonation on observe une parésie de la corde vocale droite, et ɔclusion de la glotte est incomplète. La tumeur fut enlevée 28 octobre par M. Jurasz, ce qui amena une amélioration médiate. La malade s'est présentée de nouveau, il y a trois maines. Sa voix est encore un peu voilée, ce qui tient à la

parésie persistante de la corde droite. Le reste du larynx est normal, le point d'insertion de la tumeur n'est plus visible.

La tumeur enlevée fut plongée dans l'alcool, puis dans de la celloïdine. L'examen microscopique des coupes montre qu'il s'agissait d'un kyste dermoïde (athérome).

Ce cas est intéressant à un double point de vue. La localisation de la tumeur paraît d'abord rare, on ne connaît pas du moins, dans la littérature, d'autre cas d'épidermoïde d'une corde vocale. Ce cas présente ensuite une contribution intéressante à l'étude de l'athérome.

La tumeur enlevée offre, en effet, exactement l'aspect de ce qu'on est convenu de désigner sous le nom d'athérome. Il existe dans le tissu conjonctif sous-épithélial de la corde vocale un sac clos, avec des cellules épithéliales plates, disposées en plusieurs couches, et, ce qui n'est pas rare dans les athéromes, des papilles très nettes dans l'intérieur. Sur une des coupes on voit une de ces papilles atteinte dans son axe formé par le tissu conjonctif. Le reste du sac est rempli de masses molles qui sont les produits de décomposition des cellules épithéliales détachées, dans les différentes phases de leur dégénérescence.

La masse de détritus est traversée par des sillons où se trouvait la cholestéarine que l'alcool a dissoute.

Jusqu'en ces derniers temps, la désignation d'athérome s'appliquait à des tumeurs histologiquement analogues, mais différentes au point de vue génétique. Partant de ce fait que les athéromes ont pour siège de prédilection les parties du corps recouvertes de poils, on croyait qu'ils provenaient de glandes sébacées ou sudoripares par obstruction de leur conduit excréteur, c'est-à-dire qu'on les considérait comme des kystes par rétention ou des comédons de grand volume. Ceci est vrai au moins pour une certaine catégorie d'athéromes, ceux qui ont leur siège sur les parties velues du corps, dans les couches superficielles de la peau et où on peut aisément retrouver un conduit excréteur obstrué.

Mais les travaux récents de Franke, Zeis, Chiari, Ruge et autres ont montré que les athéromes peuvent se former dans les couches cutanées profondes, sans aucun rapport avec les couches superficielles. On a décrit ensuite des athéromes sur

des parties du corps dépourvues de glandes sébacées ou sudoripares. On considérait ces tumeurs comme de vrais néoplasmes dus à des germes épidermiques d'origine embryonnaire. Les auteurs nommés plus haut proposèrent alors de renoncer à la dénomination d'athérome, comme ne signifiant rien, et d'adopter pour les tumeurs de la première catégorie le nom de *kystes folliculaires*, pour celles de la deuxième catégorie celui de *dermoïdes*, comme étant de vrais néoplasmes d'origine épidermique.

Vu la localisation de la tumeur dans le cas que je viens de citer, il ne peut pas être question de follicules pilaires ni de glandes sébacées. Mais la troisième coupe donne une explication très intéressante quant à l'origine de cette tumeur. Vous y voyez l'épithélium de la corde vocale présentant un enfoncement en forme d'entonnoir et allant rejoindre l'épithélium stratifié du cul-de-sac de la tumeur. Cet enfoncement n'a pu s'opérer que pendant la vie embryonnaire, ou sous l'influence d'un traumatisme subi dans la vie post-embryonnaire. Il est probable que les attouchements de la gorge, que le malade avait subis lorsqu'à l'âge de quatorze ans elle était atteinte de diphtérie, avaient déterminé une lésion de l'épithélium de la corde vocale, ce qui a servi ensuite de point de départ à la tumeur dermoïde.

M. Joel (Gotha) présente un **larynx extirpé il y a quatorze jours et appartenant à un homme âgé de soixante-deux ans**, dont l'examen laryngoscopique révéla une infiltration intense de l'aryténoïde droit, du repli ary-épiglottique et de la bande ventriculaire; la corde vocale, pas visible, paraissait presque lisse. L'excision exploratrice d'une portion de la corde vocale examinée au microscope montre qu'il s'agissait de carcinome. L'extirpation totale du larynx fut pratiquée le 8 mai 1898; pendant les huit jours qui suivirent l'opération, le malade se portait assez bien et passait la plus grande partie de [illegible]ps hors du lit. Au neuvième jour, le malade se sentit [illegible] et son pouls monta à 120, la température restant nor[illegible] Mort le onzième jour. L'autopsie ayant été refusée et vu [illegible]normal des poumons constaté pendant la vie, il ne reste

qu'à attribuer à une insuffisance cardiaque la cause de la mort.

Le larynx extirpé montre, outre l'infiltration décrite plus haut, des végétations carcinomateuses en choux-fleur au-dessous de la corde vocale droite, nouvelle preuve de ce fait qu'on trouve les lésions du larynx beaucoup plus étendues à l'opération qu'à l'examen laryngoscopique. Dr S. JANKELEVITCH.

ANALYSE DE THÈSE

La commotion du labyrinthe, par le Dr WETTERWALD.

De l'ensemble de son travail, l'auteur tire les conclusions suivantes :

Le traumatisme qui ébranle le labyrinthe peut se produire suivant deux mécanismes différents :

1° En comprimant le liquide qui baigne les terminaisons nerveuses du nerf auditif (voie aérienne);

2° En commotionnant la partie du crâne (rocher) qui abrite l'oreille interne (voie osseuse).

Les lésions préexistantes de l'oreille moyenne et de la trompe favorisent les excès de pression brusques dans le labyrinthe et, par suite, la commotion.

Il y aurait avantage à examiner, au point de vue de l'intégrité de l'appareil auditif, les mécaniciens et employés de chemins de fer et à renouveler fréquemment cet examen (Castex). Du bon état de leur oreille dépendent souvent la sécurité des voyageurs et leur propre santé, une oreille dont la trompe ou la caisse sont malades étant plus aisément atteinte de surdité labyrinthique qu'une oreille saine.

Les lésions anatomiques sont difficilement constatables : elles ne consistent pas toujours en une hémorragie des canaux ou du limaçon. Il y a parfois de la desquamation épithéliale. Les lésions des fibres nerveuses aboutissent à l'atrophie.

Même l'hémorragie, si elle a lieu, ne donne pas forcément lieu au syndrome de Ménière, si elle se produit dans des parties sans importance au point de vue fonctionnel. Pour que les

accidents éclatent, il faut que l'extravasation ait lieu dans le domaine des terminaisons nerveuses (Politzer, Steinbrugge).

La marche des troubles consécutifs est généralement progressive, quant à l'affaiblissement de la fonction, décroissante pour les troubles réflexes et les bruits subjectifs, indépendamment de toute médication.

Le pronostic est favorable « *quoad vitam* », avec cette réserve que la mélancolie, due à l'intensité et à la persistance des bruits subjectifs, peut conduire le patient au suicide. Mais la surdité définitive est l'aboutissant ordinaire de toute lésion du labyrinthe.

Le travail est accompagné de douze observations dont six personnelles. Parmi ces dernières, il en est quelques-unes qui ne sont peut-être pas tout à fait démonstratives au point de vue de la commotion labyrinthique comme l'observation III, par exemple, où le diagnostic repose uniquement, chez un individu qui eut le tympan rupturé par un soufflet, sur la constatation d'un Rinne positif. (Thèse de doctorat, Paris, Henri Jouve, 1898.)

Dr Brindel.

REVUE GÉNÉRALE ET ANALYSES

NEZ ET PHARYNX NASAL

Des rapports entre les affections du nez et des yeux *(Ueber die Beziehungen zwischen Nasen und Augenerkrankungen)*, par le Dr Seifert, de Würzbourg.

Pour peu qu'on veuille se donner la peine d'examiner le nez des malades atteints d'affections oculaires, on ne manquerait pas d'être frappé de la relation étroite qui existe entre les affections de ces deux organes.

L'auteur a fait traiter cette question dans deux thèses : une de Gruhn, qui renferme une statistique de 38 cas de dacryocystites purulentes, sur lesquels 2 seulement étaient exempts de toute lésion nasale; une autre, celle de Gluck, renfermant 3 observations de différentes affections de l'appareil lacrymal chez des malades qui, tous sans exception, étaient atteints de quelque affection nasale.

Il ne s'agit donc pas là d'une simple coïncidence. Tout porte à croire que, dans la plupart des cas, c'est l'affection nasale qui détermine l'affection oculaire.

Les maladies de l'appareil lacrymal en particulier reconnaissent le plus souvent pour causes les processus atrophiques du nez (avec ou sans ozène), d'un côté, et, de l'autre, l'hypertrophie, partielle et diffuse, du cornet inférieur, et, en général, tout ce qui peut causer une obstruction des fosses nasales (y compris les végétations adénoïdes).

Les mêmes affections nasales déterminent souvent des inflammations de la conjonctive oculaire, localisées toujours au côté correspondant à la fosse nasale atteinte.

Le lupus de l'œil est souvent dû à une propagation de l'affection lupique du nez à travers le canal naso-lacrymal.

Les différentes affections du nez déterminent, en outre, des affections oculaires par voie réflexe. C'est ainsi que l'auteur a observé l'épiphora, le blépharospasme dans des cas de rhinite atrophique ou hypertrophique, ou de polypes du nez. Il a observé 2 fois une nécrose du nerf ciliaire due à des synéchies nasales. (*Münch. med. Wochens.*, n° 29, 1898.)

Dr S. Jankelevitch.

LARYNX ET TRACHÉE

De la bronchoscopie directe *(Ueber directe Bronchoskopie)*, par le Dr Killian, de Freiburg.

Partant de ce principe que les bronches constituent des tubes nullement rigides, mais élastiques, extensibles et pouvant se déplacer assez facilement, l'auteur a eu l'idée d'essayer la bronchoscopie directe au moyen de tubes rigides, de calibre déterminé, qui, introduits dans les bronches principales, à partir du point de bifurcation de la trachée, peuvent être poussés assez loin pour permettre d'inspecter sous un éclairage convenable aussi bien ces bronches elles-mêmes que leurs ramifications.

Il a pratiqué à cet effet la bronchoscopie inférieure, c'est-à-dire en introduisant son tube par une plaie trachéale, et la bronchoscopie supérieure ou bucco-laryngée. Dans le premier cas, il introduisit dans la plaie un tampon d'ouate trempé

dans une solution de cocaïne à 10 %; en poussant ce tampon en bas, il arrivait dans la bronche principale droite. En s'éclairant de la lampe frontale de Kirstein ou de la lampe à main de Casper, il introduisait ensuite son tube enduit d'huile, la tête du malade étant penchée un peu de côté et en arrière. Il s'est servi, sur un malade dont la longueur du corps était de 168 centimètres, d'un tube de 10 millimètres de diamètre. Il a pu pousser son tube jusqu'à 5 centimètres au-dessous de la bifurcation, et cela sans la moindre difficulté. Le bout du tube devait se trouver à peu près dans le quatrième espace intercostal, sans que le malade ait éprouvé la moindre gêne, et sans la moindre hémorragie. Il put inspecter tour à tour les ramifications que la bronche principale droite envoie aux lobes supérieur, moyen et inférieur du poumon droit.

Pour la bronche gauche qui part de la trachée sous un angle plus prononcé, il fallut d'abord amener le tube jusqu'à l'orifice de cette bronche et introduire le tampon de cocaïne à travers ce tube. Une fois la muqueuse insensibilisée, on put pousser le tube jusqu'à une distance de 4 centimètres et demi à partir de la bifurcation. L'inspection réussit très bien, à la condition de tenir le tube fortement incliné à droite.

L'auteur examine avec le même succès un garçon âgé de six ans. Le calibre du tube était de 7 millimètres 5.

Pour la bronchoscopie supérieure, l'auteur s'est servi d'un tampon à manche droit, imbibé d'une solution de cocaïne à 20 % et introduit le long de la paroi postérieure par la voie autoscopique. Il est bon d'attirer un peu l'épiglotte en avant, et on est quelquefois obligé d'introduire le tube muni d'un mandrin. Le tube pénètre à une distance de 5 centimètres au-dessous de la bifurcation, pour la bronche droite; il est alors retiré un peu, amené vers l'ouverture de la bronche gauche, qui est alors insensibilisée comme dans la bronchoscopie gauche inférieure, et le tube est poussé dans la direction de
[illegible] bronche. Dans ce dernier cas, il faut tenir le bout supé-
[illegible]r du tube au niveau de la commissure droite des lèvres. Le
[illegible] pénètre à 4 centimètres au-dessus de la bifurcation.

[illegible]is que la bronchoscopie inférieure réussit dans toutes
[illegible]ditions, la bronchoscopie supérieure directe ne réussit

que chez les malades chez lesquels on pratique facilement l'autoscopie. Pour faciliter la bronchoscopie supérieure, on peut avoir recours à l'autoscopie latérale, qui consiste à attirer fortement l'angle de la bouche vers le côté opposé à celui qu'on veut inspecter.

L'auteur pratique de la même façon l'œsophagoscopie. Le malade, assis, tient son tronc droit et incline sa tête en arrière et à gauche jusqu'à ce que ses molaires droites supérieures arrivent au-dessus du sinus pyriforme gauche. L'opérateur introduit son spéculum en se tenant à la droite du malade. L'auteur préfère pour cette opération des tubes à parois minces de 9 millimètres de diamètre pour les hommes.

L'application de la bronchoscopie directe peut être féconde en résultats, non seulement dans les cas de corps étrangers des voies respiratoires supérieures, mais encore dans le diagnostic et le traitement des affections pulmonaires. (*Münch. med. Wochens.*, n° 27, 1898.) Dr S. Jankelevitch.

Extirpation du larynx et excision partielle du pharynx dans un cas d'épithélioma du larynx *(A case of epithelioma of the larynx, laryngectomy and partial pharyngectomy)*, par le Dr E. L. Shurly.

Une femme âgée de quarante-cinq ans, bien portante jusque-là, fut prise en février 1897, à la suite d'une grippe, de troubles respiratoires, de dysphagie et d'enrouement. Ces symptômes, au lieu de diminuer sous l'influence des différents traitements qu'elle avait subis, n'allaient qu'en s'aggravant, et lorsque l'auteur l'examina, en janvier 1898, il trouva le larynx rempli d'une tumeur lobulée, qui paraissait insérée sur le côté droit de l'organe et cachait à la vue les bandes ventriculaires, les cordes vocales et les aryténoïdes. Il n'y avait pas de ganglions cervicaux engorgés. L'état général de la malade était très mauvais. Rien du côté des poumons.

L'opération fut pratiquée de la façon suivante : au moyen de deux incisions, une verticale et l'autre horizontale, on énucléa pour ainsi dire la partie antérieure du larynx, et lorsqu'on arriva sur le bord postéro-latéral droit du larynx, on trouva la partie inférieure du cartilage perforée par la tumeur qui avait ainsi envahi la portion adjacente du pharynx. On décida

d'exciser cette portion du pharynx en même temps que le larynx. On détacha ce dernier organe de ses insertions supérieure et inférieure et on le disséqua ensuite de gauche à droite. Pour fournir un appui à l'œsophage et prévenir la pénétration de matières septiques dans le médiastin, on conserva l'arc postérieur du cricoïde qui paraissait sain, après en avoir enlevé l'arc antérieur. On enleva en même temps les quelques ganglions engorgés qui se trouvaient derrière la paroi droite du pharynx. La portion restante de la paroi antérieure du pharynx fut suturée au repli qui supportait les restes de l'épiglotte et on introduisit dans l'œsophage un tube en caoutchouc dont le bout supérieur fut amené à l'angle supérieur gauche de la plaie extérieure. Chacun des bouts de la portion inférieure de la plaie extérieure fut replié et suturé à la trachée, selon la méthode de Solis-Cohen, et la portion supérieure de la plaie, après avoir été saupoudrée par un mélange d'acide borique et d'iodoforme, fut refermée au moyen de sutures au catgut.

La malade est morte dix jours après l'opération, par épuisement sans doute, puisqu'on n'a pu constater ni pneumonie ni septicémie. (*N.-Y. med. Journ.*, 16 juillet 1898.)

Dr S. Jankelevitch.

Un cas de dyspnée rythmique et spastique se produisant à l'aspiration (*Ein Fall von expiratorischen fonctionnellen Stimauritzenkrampf*), par le Dr Ukermann (Christiania).

Il s'agit d'une femme âgée de quarante-deux ans, hystérique et alcoolique, et qui, après s'être exposée au vent, fut prise subitement de dyspnée. Lorsque l'auteur la vit pour la première fois, il la trouva assise dans son lit, ne pouvant parler qu'à voix basse. L'inspiration s'accomplissait normalement, mais l'expiration était prolongée et se terminait par un son assez net, de tonalité élevée. Ni fièvre, ni toux, ni expectoration. Hyperesie du pharynx (existait toujours, d'après la malade). A la ngoscopie, on voit une injection des tubercules de Santorini le la paroi postérieure du larynx; les cordes vocales sont males, s'écartent à l'inspiration au degré voulu et se prochent avec la même rapidité que normalement; à

l'expiration, au contraire, elles se trouvent fortement rapprochées et arrivent au contact complet, à la fin de l'expiration, avec production d'un son striduleux. L'expiration s'en trouve deux fois plus prolongée qu'à l'état normal. A la phonation, les mouvements et le rapprochement des cordes vocales sont normaux, sauf un peu en arrière, où existe de la parésie du muscle transverse. Sauf lorsqu'elle tousse, la malade est complètement aphone parce que, dit-elle, elle souffre en parlant. Après un attouchement avec une solution de cocaïne à 20 °/₀, le bruit respiratoire disparaît, mais le mouvement d'adduction pendant l'expiration et l'aphonie persistent. La malade reçut 1 gramme de salicylate de soude pendant quelques jours, ce qui amena la disparition des phénomènes décrits ci-dessus. Elle a eu plus tard deux autres accès semblables, que son médecin considérait comme étant de nature hystérique. A l'examen laryngoscopique, on put constater chaque fois un spasme de la glotte se produisant à l'expiration.

L'auteur considère ce cas comme un cas de toux nerveuse sans toux. La persistance du spasme après un attouchement avec une solution assez forte de cocaïne est pour lui une preuve qu'il s'agissait là non d'un simple spasme de nature réflexe, mais bien d'une irritabilité exagérée du domaine respiratoire du système nerveux central. (*Archiv f. Laryngol.*, VIII, 1.)

Dr S. Jankelevitch.

OREILLES

Compte rendu de 77 opérations radicales exécutées à la clinique d'otologie de Strasbourg, du 1er avril 1896 au 1er avril 1898 *(Bericht über 77 Radicaloperationen)*, par les Drs Manasse et Wintermantel.

Les facteurs suivants sont considérés comme indications de l'intervention opératoire dans les otites moyennes chroniques :

1° Complications intra-craniennes, réelles ou possibles ;

2° Fistules et abcès rétro-auriculaires et abcès plongeants de toutes sortes ;

3° Abaissement prononcé de la paroi postéro-supérieure du conduit ;

4° Suppurations chroniques et cholestéatomes de l'oreille moyenne, avec ou sans carie, ayant résisté pendant des mois et des années au traitement médical.

Le traitement médical usité à la clinique consiste en instillations répétées trois fois par jour d'un mélange d'alcool absolu et de sublimé à 1 °/₀₀. On instille chaque fois dix à quinze gouttes, après avoir bien séché l'oreille, et on introduit ensuite un tampon d'ouate sèche.

En fait de traitement chirurgical, on emploie le plus souvent le procédé de Zaufal-Jansen; lorsque le sinus se trouve situé trop en avant, on opère par le procédé de Stacke.

L'autoplastie est exécutée selon les indications de Körner, le plus souvent d'après le procédé de Jansen.

On cherche, dans tous les cas, à obtenir une occlusion aussi complète que possible de la plaie rétro-auriculaire, c'est-à-dire que, lorsque les parties molles recouvrant l'os ne présentent aucune modification pathologique, on suture toute la plaie avec des fils de soie; lorsqu'il existe des abcès et des fistules derrière l'oreille, on ne suture qu'une partie de la plaie; on laisse enfin celle-ci complètement ouverte, lorsqu'il existe de la carie étendue du labyrinthe et des complications intra-craniennes.

L'âge des malades opérés est renfermé dans les limites de deux à cinquante ans. Il existe dans le nombre 36 opérés au-dessous de l'âge de quinze ans; 46 opérés appartiennent au sexe masculin, 31 au sexe féminin.

Sur 77 malades opérés, 40 ont guéri, 21 sont encore en traitement, 8 sont morts, 8 ont été perdus de vue. Pour les 40 malades guéris, la durée moyenne de la guérison a été de dix-sept à dix-huit semaines.

Au point de vue fonctionnel, on a eu 17 améliorations, 1 aggravation, et dans 6 cas le *statu quo* a été conservé. Les autres n'ont pas été soumis à l'épreuve fonctionnelle. L'amélioration variait pour la voix basse (chiffres) de 0 à 14 mètres.

[illegible] servé dans un cas une périchondrite du pavillon de [illegible], qui a été traitée au moyen d'une incision et de [illegible]sses humides, mais ne guérit qu'à la longue, avec [illegible]n d'une partie du cartilage et déformation de l'oreille.

De nouvelles membranes du tympan se sont formées dans 5 cas, dans le voisinage immédiat du promontoire, toujours avec une diminution de l'acuité auditive.

Des abcès périsinusiens ont été observés dans 2 cas, des fistules du canal semi-circulaire horizontal dans 9 cas.

Il existait dans un cas une exostose de l'antre, insérée par une large base sur la paroi postérieure de ce dernier et s'avançant sous forme d'une proéminence dure, blanche, hémisphérique dans la cavité.

La paralysie faciale à la suite de l'opération a été observée 5 fois avec 4 guérisons. (*Zeits. f. Ohrenheilk.*, XXXIII, 1.)

Dr S. Jankelevitch.

Un cas d'hémorragie grave ayant suivi une paracentèse du tympan *(Case of severe hemorrhage following paracentesis of the drum membrane)*, par le Dr James M'Kernon.

La malade, une jeune fille âgée de treize ans, fut prise, après avoir sauté à la corde pendant plus d'une demi-heure, de douleurs violentes à l'oreille droite. A l'examen, on trouva une proéminence des quadrants antéro-supérieur et antéro-inférieur du tympan; une autre proéminence, plus petite, se trouvait au quadrant postéro-inférieur. La coloration des parties proéminentes était rouge bleuâtre.

Il s'agissait, à n'en pas douter, d'une otite moyenne aiguë. Avec toutes les précautions antiseptiques, l'auteur pratique la paracentèse du tympan. Mais à peine l'aiguille a-t-elle perforé la membrane qu'un flot de sang jaillit de l'oreille inondant la malade et le médecin. On pratique à la hâte un premier tamponnement, puis un second, sans arriver à arrêter l'hémorragie. L'hémorragie n'était pas continue, mais synchrone aux pulsations radiales. La compression de la carotide arrête l'hémorragie; on peut alors se rendre compte de la position de la perforation et on introduit à travers celle-ci un tampon de gaze iodoformée dans la caisse et on tamponne ensuite le conduit. L'hémorragie finit par s'arrêter et l'on peut suspendre la compression de la carotide qu'on avait pratiquée pendant plus d'une demi-heure. Au bout de trois jours, le tamponnement devint inutile.

L'hémorragie a été évidemment artérielle; la coloration rouge du sang et l'hémorragie par saccades correspondant aux pulsations de la radiale en sont la preuve.

Quant aux causes de cette hémorragie, l'auteur ne croit pas, à moins d'anomalie artérielle, pouvoir incriminer directement la paracentèse; il existait probablement une rupture artérielle provoquée par un exercice exagéré (jeu de corde). La source de l'hémorragie était probablement dans la branche tympanique de la maxillaire interne ou dans l'anastomose entre cette branche, d'un côté, et la stylo-mastoïdienne et la pétreuse superficielle (branches de la méningée moyenne), de l'autre, ou enfin dans la branche tympanique de la carotide interne. (*Laryngoscope*, n° 5, 1898.) Dr S. JANKELEVITCH.

Quelques mots sur un nouveau traitement des bourdonnements, par le Dr GOURGUES.

L'auteur s'occupant de la récente communication de MM. Robin et Mendel au Congrès de la Société française d'otologie et de laryngologie sur l'emploi en otologie du *Cimifuga racemosa,* fait observer qu'il a lui-même employé et vu employer, il y a bien longtemps déjà, à Mexico, la plante en question contre les bourdonnements.

Ce serait le Dr Semeleder, ancien médecin de l'empereur Maximilien, qui aurait signalé et utilisé le premier les propriétés particulières de l'*Actea racemosa,* dont le *Cimifuga* n'est qu'une variété.

Les Américains emploient l'*Actea racemosa* comme décongestionnant des centres nerveux et comme médicament vasculaire, modérateur de l'excitabilité réflexe.

L'auteur a expérimenté en France le médicament et en a obtenu des résultats remarquables qu'il se réserve de publier prochainement.

Il espère voir généraliser bientôt son emploi. (*L'Actualité méd.*, n° 6, 15 juin 1898.) Dr BRINDEL.

VARIA

**cas de mort presque subite par hypertrophie compen-
ce du thymus chez un enfant avec une rate rudimen-**

taire *(Epikrise eines Falles von nicht ganz plötzlichem Thymustod, verursacht durch vicarierende Thymus-Vergrosserung bei rudimentär kleiner Milzanhage)*, par le Dr G. Avellis.

Il s'agit d'un enfant de quatre ans, bien constitué, *très grand pour son âge*, de très bonne santé générale. Un matin, après avoir déjeuné avec son père, il est pris de dyspnée très intense avec tirage. L'examen du pharynx ne révéla rien d'anormal. Au bout d'une quinzaine de mouvements respiratoires, l'enfant était mort. Toute la scène n'a pas duré plus de deux heures, et le petit malade n'a pas eu la moindre convulsion. A l'autopsie, on trouva tous les organes normaux et sains. Seul le thymus présentait une hypertrophie considérable, avec, dans son intérieur, une cavité des dimensions d'une cerise, remplie d'un liquide épais, puriforme. Le volume de la rate ne dépassait pas celui d'un ongle de pouce, elle avait une épaisseur de 3 à 4 millimètres.

Sans vouloir affirmer d'une façon catégorique que c'est bien l'hypertrophie du thymus qui était la seule cause de la mort de l'enfant et sans vouloir entrer dans des détails quant au mécanisme par lequel l'hypertrophie du thymus peut amener la mort, l'auteur n'en croit pas moins que l'état de l'enfant, jusque-là parfaitement sain, l'absence de toute autre cause de sténose laryngée et trachéale permettent d'attribuer à l'hypertrophie du thymus, accompagnée d'une atrophie de la rate, une certaine part dans la production de la mort. (*Archiv f. Laryngol.*, VIII, 1.)

Dr S. Jankelevitch.

NOUVELLES

L'inauguration du monument international érigé à Hans Wilhelm Meyer aura lieu à Copenhague le 25 octobre prochain.

Le Dr Félix Semon prononcera le discours inaugural, au nom du Comité international.

— Nous apprenons avec plaisir que le Dr Saint-Clair Thomson vient d'être nommé médecin du Throat Hospital, Golden square.

Bordeaux. — Imp. G. Gounouilhou, rue Guiraude, 11

19e ANNÉE. N° 40. 1er OCTOBRE 1898.

REVUE HEBDOMADAIRE
DE
LARYNGOLOGIE, D'OTOLOGIE
ET DE RHINOLOGIE

LE CATARRHE PHARYNGÉ POSTÉRIEUR CHRONIQUE

ET SON TRAITEMENT PAR LE CURETTAGE

Par le Dr **Aristide MALHERBE**, de Paris.

Il existe chez l'adulte une affection caractérisée par une hypersécrétion muqueuse et muco-purulente et par son accumulation dans l'espace rétro-nasal. La plupart du temps on la considère comme un des symptômes de la rhinite.

Je ne pense pas que ce soit là une compréhension exacte, et je crois qu'elle constitue bien plutôt une maladie spéciale.

Il est évident qu'on peut rencontrer dans le pharynx postérieur des produits de sécrétion plus ou moins modifiés qui sont déversés par la muqueuse tapissant soit les fosses nasales, soit les sinus : l'ethmoïdal ou le sphénoïdal ; on peut les trouver dans la rhinite hypertrophique, les déviations de la cloison, les polypes et autres tumeurs des fosses nasales ou du naso-pharynx, mais, dans l'immense majorité des cas, le catarrhe provient de l'hypertrophie plus ou moins marquée de la membrane muqueuse, à l'endroit même où siège l'amygdale de Luschka.

[illegible]t de vue étiologique, si on interroge les malades, [illegible]re, la plupart du temps, dans leurs antécédents

[illegible]vail communiqué à la Société française de laryngologie, [illegible]

personnels des signes de végétations adénoïdes manifestes. Presque tous respirent peu ou mal par le nez.

Au moment de la puberté, l'involution de l'amygdale hypertrophique ne se fait jamais complètement et laisse subsister le catarrhe pharyngé postérieur chronique susceptible, comme les végétations adénoïdes de l'enfant, de poussées inflammatoires aiguës ou subaiguës.

Les lésions anatomo-pathologiques du catarrhe pharyngé postérieur proprement dit consistent dans l'hypertrophie de la muqueuse avec modification de la structure et de la physiologie des glandes. En effet, les glandes en tube s'atrophient, tandis qu'au contraire les masses lymphoïdes deviennent le siège d'une prolifération et d'une hypertrophie très marquées, surtout au niveau de l'amygdale pharyngée.

Cette hypertrophie revêt l'aspect d'une masse indurée, en forme de coussin avec des cryptes et des fissures. Le produit de sécrétion est visqueux, épais. Certaines de ces glandules peuvent s'obstruer et donner lieu à la formation de véritables kystes.

Souvent l'hyperplasie du tissu adénoïde de la voûte donne aussi lieu à un écoulement épais et muco-purulent.

Le symptôme qui caractérise surtout cette affection est une sécrétion muqueuse ou muco-purulente épaisse, dont les malades se rendent bien compte, et qui, agissant comme un véritable corps étranger, les poussent à faire des mouvements de râclage pour essayer de désobstruer leurs voies aériennes. Parfois ces efforts s'accompagnent de toux, de nausées et de véritable ténesme pharyngé.

Les malades font tout ce qu'ils peuvent pour se débarrasser de cette gêne pénible; *ils toussent du nez et se mouchent dans leur langue.*

Signalons encore une sensation de mauvaise odeur dans la bouche, des maux de tête, de l'aprosexie.

La surdité due au catarrhe de la trompe d'Eustache ne reconnaît pas souvent d'autres causes, sans compter l'otite

moyenne aiguë qui peut être causée par une poussée inflammatoire.

De nombreux troubles fonctionnels s'observent chez la plupart des malades.

Par suite de l'obstruction plus ou moins grande du naso-pharynx, la respiration est *buccale* et détermine de *la sécheresse* de la gorge et de la bouche le matin au réveil.

Il existe souvent des troubles de la phonation, du manque de résonance de la voix, de la fatigue vocale, de l'impossibilité de donner certaines notes. D'autres fois, les malades se plaignent d'enrouement et de toux.

En pratiquant la rhinoscopie postérieure, on constate que la muqueuse est généralement recouverte d'amas muqueux ou muco-purulents. Si on nettoie toute cette cavité naso-pharyngienne, on constate une hypertrophie en forme de coussinet de l'amygdale pharyngienne, ainsi que l'existence d'un bouchon de mucus épais dans un de ses orifices.

Par le toucher digital on sent, la plupart du temps, une masse arrondie, unique, à surface lisse, à consistance plutôt dure, à pédicule large, très comparable comme aspect général à un polype fibreux de la même région; c'est encore le doigt qui pourra révéler, par la fluctuation, la présence d'une cavité kystique, s'il en existe.

Comment peut-on soulager ces malades et les débarrasser de cette affection pénible?

Faut-il leur donner des pommades, des douches, des pulvérisations? Faut-il leur faire des badigeonnages plus ou moins variés?

Je ne le pense pas et j'estime qu'il n'existe qu'un traitement vraiment efficace, c'est le *curettage* du naso-pharynx, car seul il peut déterger complètement la muqueuse ryngée des masses infectes qui l'obstruent.

ici comment je pratique : le malade, préparé à l'opération ouché, est endormi au bromure d'éthyle. Cela me paraît oute nécessité, car c'est par un curettage énergique que

l'on pourra détruire seulement les cryptes folliculaires et les glandes.

Quand le malade est dans la résolution, il est attiré vers l'une des extrémités de la table, de façon que, les épaules sur le bord de cette table, la tête pende dans l'extension forcée.

Je procède alors au curettage en abaissant convenablement la main et en remontant aussi haut que possible; je ne retire la curette que quand le naso-pharynx est complètement détergé.

Il est nécessaire de déployer un effort assez grand pour atteindre l'implantation des masses parfois assez dures que rencontre l'instrument. Ces masses tombent soit dans la bouche, soit dans les fosses nasales, d'où elles sont expulsées par une irrigation boriquée chaude.

L'écoulement de sang qui se produit s'arrête presque aussitôt.

J'ai pratiqué sept fois avec succès ce curettage et ce sont ces observations résumées que je vous apporte.

Je crois qu'il peut être avantageux de faire, au bout de huit jours, un premier attouchement du naso-pharynx avec un tampon d'ouate imbibée de la solution suivante:

Iode.	1	gramme.
Iodure de potassium . .	3	—
Eau distillée.	40	—

et de répéter une ou deux fois encore cet attouchement dans le but seulement de compléter le traitement curatif.

Le curettage agit ici non seulement en enlevant des masses encombrantes et gênantes, mais encore en désinfectant le naso-pharynx des sécrétions muco-purulentes contre lesquelles les lavages et les badigeonnages seuls seraient impuissants.

Il en est des glandes de la muqueuse pharyngienne comme des glandes de toutes les muqueuses exposées aux infections chroniques, la muqueuse utérine par exemple;

elles s'hypertrophient, s'allongent dans la profondeur, et ce n'est qu'en les râclant, qu'en vidant leur contenu, et en donnant libre accès jusqu'au cul-de-sac aux substances antiseptiques, qu'on a raison de leur sécrétion.

Observation I. — Mme W..., vingt-huit ans. Se plaint d'une gêne dans la gorge et de cracher surtout le matin des paquets glaireux plus ou moins épais dont elle a peine à se débarrasser. Le matin, la gorge est sèche. La respiration nasale se fait difficilement. La malade est atteinte de catarrhe tubo-tympanique et fait souvent des poussées inflammatoires qui retentissent sur ses trompes.

Depuis quelque temps ces poussées sont plus fréquentes et elle a remarqué que, quand elle chante, sa voix a baissé et qu'elle éprouve une grande difficulté à attraper les notes aiguës.

La rhinoscopie postérieure et le toucher montrent une masse dure, légèrement saignante à sa partie supérieure.

Curettage sous le bromure d'éthyle, le 10 janvier 1898.

Tous les troubles ont disparu, plus de crachats glaireux, plus de gorge sèche, plus de maux de gorge; la malade respire avec beaucoup plus de facilité par le nez. Enfin depuis l'opération les notes élevées sont données sans aucun effort. La voix est maintenant plus timbrée et n'est plus sujette à s'enrouer.

Obs. II. — Mlle V. B..., vingt-deux ans. Vient consulter pour des masses glaireuses lui tombant dans la gorge qu'elle a peine à détacher.

Dort la bouche ouverte.

La voix est enrouée.

En examinant le pharynx, on aperçoit sur la paroi postérieure une traînée jaunâtre très adhérente à la muqueuse. Le nez est normal. Le toucher et la rhinoscopie révèlent la présence de masses dures, médianes, recouvertes de mucus et saignant facilement.

Curettage sous le bromure le 28 janvier 1898.

La malade ne présente plus de catarrhe pharyngé, respire facilement par le nez et la voix est devenue à peu près normale.

Obs. III. — Mathilde G..., quinze ans et demi. Vient à la [illegible]tation spéciale de l'hôpital Bichat pour sécrétion et chute de [illegible]sités dans le pharynx.

[illegible] jamais bien respiré par le nez. La voix est constamment [illegible] couverte et son enrouement s'accentue encore quand elle [illegible]

Le naso-pharynx est encombré de mucosités purulentes recouvrant la muqueuse hypertrophiée.

Curettage le 2 février 1898, avec le bromure d'éthyle.

Actuellement la malade est débarrassée de son catarrhe pharyngé.

Obs. IV. — Mme H..., trente-huit ans.

Étant jeune, raconte qu'elle a toujours eu de la difficulté à respirer par le nez. Elle se plaint de la sensation de mucosités qui lui descendent du nez dans la gorge; voix enrouée.

On aperçoit sur son pharynx la traînée caractéristique.

Le toucher révèle une obstruction existant aux dépens de la muqueuse pharyngée à sa partie tout à fait supérieure.

Curettage le 9 février 1898, comme précédemment.

Revu la malade, le pharynx est libre et la voix n'est plus enrouée.

Obs. V. — M. Étienne F..., trente-deux ans.

Même symptomatologie : gêne dans la gorge, glaires impossibles à détacher, gorge sèche, voix enrouée.

La rhinoscopie et le toucher montrent des lésions identiques à l'observation précédente.

Malade endormi au bromure et curettage le 16 février 1898.

Le malade sent sa gorge libre, respire facilement par le nez, n'a plus de glaires et sa voix n'est plus enrouée.

Obs. VI. — Mlle Blanche D..., vingt-cinq ans.

Vient se plaindre d'avoir depuis une dizaine d'années des matières qui lui tombent du nez dans la gorge et qu'elle a toutes les peines du monde à cracher.

Sa bouche est sèche le matin; elle respire assez difficilement par le nez. Un peu d'hypertrophie des cornets inférieurs. Depuis quelque temps sa voix est altérée, elle se fatigue, ne peut chanter, ni donner de notes basses.

Mêmes lésions caractéristiques.

Curettage sous le bromure le 23 février 1898.

Après l'opération la malade se déclare guérie; plus de catarrhe postérieur, la respiration est beaucoup plus facile et elle chante sans difficulté.

Obs. VII. — Mlle J. D..., vingt-six ans, présente une sécrétion muco-purulente qui descend sur la paroi postérieure du pharynx, lui déterminant une gêne et une sensation de corps étranger dont

elle ne peut se débarrasser; sa gorge est sèche au réveil, sa voix s'enroue facilement, se fatigue et ne peut monter.

Il y a un an, a eu une poussée inflammatoire et une otite moyenne aiguë accompagnée de vives douleurs.

L'examen direct du pharynx révèle un catarrhe très prononcé; la rhinoscopie postérieure et le toucher digital montrent qu'on est en présence de masses assez dures, vestiges indéniables de végétations de l'enfance.

Curettage le 17 avril 1898.

Depuis l'intervention la malade ne présente plus aucun signe de catarrhe, et, comme dans les autres observations, sa voix peut donner sans effort des notes élevées, ce qui lui était impossible avant.

ANALYSE DE THÈSE

Étude sur les bourdonnements et les bruits d'oreille, par le Dr A. Bouchard.

Le premier chapitre de ce travail est consacré à un rapide historique de l'étude des maladies de l'oreille depuis Hippocrate jusqu'à nos jours. On y voit, entre autres choses intéressantes, que les injections de liquide par la trompe ont été inventées par Guyot, maître de poste à Versailles, en 1720 ou 1724, et que la perforation du tympan a été préconisée pour la première fois par un autre Français, Dienert, en 1748.

Au deuxième chapitre, l'auteur donne la définition, la nature, les caractères et les variétés des bourdonnements.

« Les bruits subjectifs, dit-il, sont des sensations auditives qui n'ont point pour cause des sons extérieurs; ils résultent soit de l'irritation du nerf auditif (dans son origine, son trajet ou ses expansions terminales), soit de la perception des bruits et sons qui se produisent dans l'oreille ou les régions voisines; ces derniers bruits sont appelés bruits internes, et la plupart perceptibles en même temps par le malade et le médecin, sont à la fois subjectifs et objectifs. »

Les bruits subjectifs varient à l'infini de caractère et d'intensité. Hartmann distingue les bruits comme suit :

1° *Tintement d'oreille à tonalité élevée.*

Ce tintement s'observe surtout dans les hyperémies actives

ou passives de l'organe auditif, quand il existe une participation du labyrinthe.

2° *Bourdonnements d'oreille, bruissement, ronflements à tonalité grave.*

Les bourdonnements doivent, dans bien des cas, être considérés comme des bruits d'origine nerveuse, ceux particulièrement qui surviennent lors de tumeurs cérébrales, d'affections limitées au labyrinthe et aussi lors d'affections de l'oreille moyenne avec participation de l'appareil nerveux.

3° *Bruits entotiques.*

Ces bruits sont perçus lorsque les conditions de résonance de l'oreille sont particulièrement favorables (obstruction du conduit, sécrétions dans la caisse) et lorsqu'il y a hyperesthésie du nerf acoustique.

4° *Mélodies.*

Phénomène rare qui provient d'un état d'excitation de l'encéphale.

On divise encore les bruits en bourdonnements proprement dits, bruits musicaux, bruits intermittents, continus. Ces bruits s'accompagnent ou non de surdité.

Comme causes indirectes des bourdonnements, l'auteur parle de l'influence de l'âge, du sexe, des professions, des maladies générales.

Comme causes déterminantes, il faut noter, dans le conduit, la présence de cérumen, des corps étrangers vivants ou inertes, de l'eau; les otites externes, les tumeurs, les fractures et enfoncements du conduit auditif.

Le bourdonnement s'explique, dans ces conditions, par la fermeture du conduit, fermeture qui fait de ce dernier un appareil de résonance, ou encore par pression sur la membrane du tympan et augmentation de la pression intra-labyrinthique, ou enfin par action réflexe : action sur le trijumeau, réaction par l'acoustique.

Les affections du tympan donnant naissance aux bruits subjectifs sont : les troubles causés par la présence des corps étrangers, les traumatismes, la contraction du muscle tenseur du tympan, l'enfoncement général de la membrane et ses inflammations diverses.

Les affections de la caisse sont la cause la plus fréquente des bruits subjectifs; parmi elles il faut noter : les corps étrangers, les traumatismes, les affections catarrhales tubaires, l'otite moyenne aiguë, l'otite moyenne chronique suppurée, l'otite sèche, la sclérose, les polypes, les cholestéatomes, l'obstruction de la trompe d'Eustache. Ces diverses lésions agissent par augmentation de pression intra-labyrinthique ou par éréthisme et développement pathologique des vaisseaux capillaires.

Du côté de l'oreille interne, il faut noter les traumatismes du labyrinthe, son anémie ou son hyperémie, l'hémorragie, les labyrinthites aiguës ou chroniques (rhumatisme, syphilis).

Ces diverses causes amènent un changement dans l'état du nerf acoustique, congestion, névrite, ou simple excitation. Il en est de même des bruits doux ou violents longtemps prolongés.

Dans son trajet intra-cranien, le nerf de la huitième paire est susceptible d'être irrité ou comprimé et de réagir par des bourdonnements et des vertiges. Agissent sur ce nerf : les méningites, les tumeurs intra-craniennes, la carie du rocher, les tumeurs prenant naissance sur le nerf lui-même, les tumeurs du cervelet ou de la moelle allongée, les névrites de voisinage, en particulier celles de la cinquième paire dans le tabes.

Les bruits d'oreille peuvent encore être d'ordre réflexe : queues de cornet, névralgies du trijumeau, névralgie dentaire, glaucome, ophtalmies, migraine, affections de l'utérus, de l'estomac, du rein, du foie, bourdonnements nerveux des neurasthéniques et des hystériques.

Il existe des bruits compatibles avec l'intégrité de l'appareil auditif : bruits vasculaires, bruits de frottement dans l'articulation temporo-maxillaire, claquement tubaire, contraction du muscle tenseur du marteau.

Les bourdonnements, au début, sont parfois localisés au dehors ; rapidement les malades arrivent à les localiser, soit le plus souvent dans l'oreille, soit à la tempe, au front, à l'occiput ou dans l'intérieur du crâne.

[illegible] du système nerveux, l'état général et l'état moral du [illegible] influent constamment sur l'intensité des bourdonne-[illegible]

[illegible]ouvent difficile de connaître la cause du bourdonne-

ment. On s'entourera de toutes les probabilités que donnent un examen fonctionnel complet et un examen direct de l'oreille et des organes de voisinage; on essaiera au besoin le nitrite d'amyle.

On sait que l'ennui occasionné chez certains malades névropathes par les bourdonnements devient la cause déterminante de la folie, entraîne au suicide ou occasionne des hallucinations de l'ouïe, de la mélancolie, etc.

En général, l'intégrité parfaite de l'oreille des aliénés est rare. Le traitement des maladies de cet organe joue un rôle important dans la marche de la maladie, notamment chez les héréditaires.

L'indication du traitement varie selon la nature de la lésion qui occasionne le bourdonnement; il sera donc subordonné au diagnostic de la cause.

En ce qui concerne les otites sèche et scléreuse, l'auteur, partant de ce principe que les bourdonnements qui s'y rattachent sont dus dans la grande majorité des cas à une augmentation de la pression labyrinthique, préconise les moyens propres à déterminer cette tension (insufflations d'air dans la trompe, injections intra-tympaniques d'huile de vaseline, massage externe du tympan, myringotomie et myringodectomie, plicotomie, ténotomie, ablation des osselets, mobilisation de l'étrier, extraction du même os, électrisation, ingestion de thyroïdine, etc.).

L'auteur recommande beaucoup l'emploi de la quinine qui exagérerait d'abord, diminuerait ensuite les bourdonnements, non seulement dans l'otite sèche et scléreuse, mais encore dans la maladie de Ménière. (Thèse de doctorat. Paris, Henri Jouve, 1897.)

Dr Brindel.

REVUE GÉNÉRALE ET ANALYSES

BOUCHE ET PHARYNX BUCCAL

Angine rhumatismale, par le prof. Potain.

A propos d'une jeune fille de vingt ans, atteinte d'un rhumatisme poly-articulaire aigu, qui avait été précédé d'une

angine, l'auteur étudie les relations qui existent entre le rhumatisme et l'inflammation aiguë de l'arrière-gorge.

Cette angine, signalée et décrite magistralement par Lasègue, débute avec de la fièvre, un état gastrique assez prononcé, une courbature générale. Les urines peuvent être albumineuses. Une rougeur diffuse envahit les piliers, le voile du palais, les amygdales; elle s'accompagne d'une tuméfaction œdémateuse plus ou moins accentuée qui donne à la muqueuse un aspect brillant; enfin, elle s'atténue sur les bords, peu à peu, jusqu'à la muqueuse normale.

Cette atténuation de la teinte différencie la rougeur de l'angine rhumatismale et la rougeur semblable de l'érysipèle. Dans deux ou trois cas seulement on a constaté des exsudats.

Les amygdales sont modérément tuméfiées. Les ganglions voisins restent intacts. La pression n'est douloureuse qu'en un point : à l'extrémité de la corne de l'os hyoïde.

La durée de ces premiers accidents est d'une huitaine de jours. Et c'est alors, quand la pharyngite s'éteint ou est éteinte, que le rhumatisme apparaît.

Ordinairement, l'angine existe encore très atténuée quand l'arthropathie commence; parfois aussi elle a totalement disparu.

Dr BRINDEL.

NEZ ET PHARYNX NASAL

Un cas de corps étranger du naso-pharynx *(A case of foreign body in the naso-pharynx)*, par le Dr W. MILLIGAN.

Les cas de corps étrangers des fosses nasales antérieures sont assez fréquents, surtout parmi des enfants, mais des corps étrangers du naso-pharynx sont, par contre, rares.

Un enfant de trois ans a été amené à l'auteur par sa mère affirmant qu'il avait avalé il y a quelques heures un morceau de marbre. A première vue, l'enfant paraissait en parfaite santé, mais à l'examen du pharynx on trouva que le voile du palais était légèrement soulevé en avant et un peu tendu. La rhinoscopie antérieure n'a révélé rien de particulier. L'exploration à l'aide d'une sonde a tout de suite montré qu'on se trouvait en présence d'un corps dur, résistant et lisse siégeant dans le naso-pharynx. On administra du chloroforme et une

fois l'enfant endormi, le naso-pharynx fut de nouveau exploré avec soin. Au toucher on sentait très bien la surface arrondie et lisse du marbre, qui était solidement bloqué dans le naso-pharynx entre la cloison et la paroi postérieure du pharynx. A l'aide d'une pince rétro-nasale introduite en arrière du voile du palais et en exerçant de la pression au moyen d'une sonde passée par les fosses nasales antérieures, on parvint à déloger le corps étranger qui n'était, en effet, autre chose qu'un morceau de marbre rouge. (*The Journ. of laryngol.*, n° 6, juin 1898.)

TRIVAS.

LARYNX ET TRACHÉE

Abcès rétropharyngien ayant ulcéré la carotide(?) interne gauche, suivi d'une hémiplégie droite avec aphasie. Guérison *(Retropharyngeal abscess ulcerating into the left internal carotid artery, followed by right-sided hemiplegia, with aphasia, and recovery)*, par le Dr MELVIN FRANKLIN.

Le malade, âgé de sept ans, était atteint d'une simple angine avec léger œdème de la paroi postérieure du pharynx. Le second jour, se produisit une subite et abondante hémorragie du nez et de la bouche, et une tumeur pulsatile apparut sur le côté gauche du cou. A l'examen de la cavité buccale, on voyait du sang sourdre par un point situé en arrière du pilier de l'amygdale gauche. Afin d'arrêter l'hémorragie, on tamponna le pharynx avec un gros morceau d'éponge, à l'aide d'une sonde passée par le nez.

Quelques heures plus tard le malade fut frappé d'aphasie avec paralysie droite de la face et du bras; la paralysie envahit rapidement tout le côté droit du corps. Aphasie et perte de la sensibilité complète. Pendant trois jours, l'état du malade demeura stationnaire; pourtant la tumeur pulsatile du cou diminuait graduellement.

On enleva le tampon; il s'en est suivi une légère hémorragie dont on eut facilement raison. L'état de l'enfant s'améliora progressivement, et au bout d'un mois, il était à même de se tenir debout, mais encore incapable de marcher sans aide, ni d'articuler distinctement.

Douze mois après, le malade avait complètement recouvré la

parole, ayant conservé seulement une légère faiblesse dans le bras droit et les pieds en varus équin. (*Med. News*, 19 fév. 1898.)

TRIVAS.

Nouvelles recherches sur le rôle du larynx dans les consonnes sourdes et sonores (voix haute, voix chuchotée, voix respiratoire), par le Dr ROSAPELLY.

Au moyen de tracés graphiques l'auteur avait déjà montré qu'on pouvait différencier les consonnes sonores des consonnes sourdes par les vibrations laryngiennes qui accompagnent l'émission des premières dans la parole ordinaire.

De nouvelles recherches lui ont permis d'établir que la glotte conservait, aux différentes hauteurs de l'échelle musicale, une disposition identique, soit qu'elle émette des voyelles, soit qu'elle émette des consonnes sonores; que cette disposition change, au contraire, pour les consonnes sourdes.

Dans le chuchotement, le bruit qui remplace les vibrations laryngiennes est identique à lui-même, qu'il s'agisse de voyelles ou de consonnes sonores. Ce bruit prend également naissance dans le larynx.

Au contraire, dans la *voix* ou *parole* respiratoire, la glotte conserve le même aspect pour les voyelles et les consonnes sourdes ou sonores.

Des tracés graphiques accompagnant le travail de M. Rosapelly permettent de se rendre un compte exact de ces similitudes ou de ces dissemblances.

Des schémas indiquent les modifications d'aspect de la glotte au moment de la prononciation des consonnes et des voyelles. Afin d'examiner le larynx pendant l'émission des consonnes, émission qui s'accompagne de la fermeture presque complète de la bouche, M. Rosapelly, aidé de M. Coupard, plaçait, entre les mâchoires, des bouchons de liége destinés à les empêcher de se rapprocher. En même temps il attirait la langue au dehors comme pour un examen laryngoscopique ordinaire.

De cette façon les auteurs ont pu voir pour les consonnes [illegible]s la glotte se réduire, comme pour les voyelles, à une [illegible] linéaire, s'ouvrir, au contraire, largement, pour les [illegible]onnes sourdes. Ces expériences, faites pour la voix haute [illegible] voix chuchotée, ont donné les mêmes résultats. La seule

différence réside dans le rapprochement des cordes vocales, plus complet à haute voix (pour les voyelles et les consonnes sonores), moins complet dans la parole chuchotée. (Extrait des Mémoires de la Société de linguistique de Paris, E. Bouillon, édit., *in Arch. internat. de laryngol., d'otol, etc.*, n° 5, septembre-octobre 1897.)

Dr Brindel.

Végétations adénoïdes et spasme laryngé *(Adenoid vegetations and laryngeal stridor)*, par le Dr Eustace Smith.

Il y a quelque temps, l'auteur a exprimé l'opinion que le stridor laryngé, semblable à bien d'autres phénomènes nerveux de l'enfance, était parfois dû à une irritation produite par des végétations adénoïdes et pouvait être heureusement traité par leur ablation. A cette époque il n'était pas à même de soutenir son opinion par des preuves solides, mais à présent il est en état de rapporter un cas de croassement congénital très prononcé qui avait disparu peu de jours après l'ablation des végétations adénoïdes.

Un enfant âgé d'un mois fut admis à l'hôpital pour un spasme laryngé. Il a été établi que la respiration était bruyante dès la naissance et que parfois le coassement était si fort et la respiration si gênée que l'on craignait pour la vie de l'enfant. Le coassement était continu. Néanmoins, de temps à autre, surtout après avoir tété ou pendant la nuit, la respiration devenait excessivement bruyante et striduleuse. Au cours de ces accès, la face de l'enfant devenait livide, la paroi thoracique se rétractait profondément et il était évident que le petit malade souffrait de manque d'air. Après un temps variant de vingt minutes à une heure, la dyspnée disparaissait graduellement et l'enfant revenait à son état ordinaire, coassant à chaque respiration, mais ne présentant aucun signe de gêne. Même dans ces intervalles de calme relatif, il existait un enfoncement marqué des côtes inférieures et de l'épigastre, et tous les espaces intercostaux étaient rétractés. Le stridor était un long et traînant, coassement bruyant à l'inspiration, mais moins fort, bien qu'aussi distinct, à l'expiration. Il ne cessait jamais, même pendant le sommeil. De temps à autre l'enfant toussait, mais sa toux ne ressemblait en rien à l'obviement laryngé, et

le cri était naturel et clair. L'examen de la poitrine a montré que le murmure vésiculaire était égal des deux côtés. On entendait à l'auscultation des ronchus disséminés. Pendant les accès de suffocation, la lividité et la gêne étaient si grandes qu'on jugeait prudent de tenir prêts les instruments indispensables pour le cas où la trachéotomie deviendrait nécessaire. La température restait normale et ne se modifiait pas par les attaques de dyspnée.

Le toucher digital révèle l'existence dans le naso-pharynx de petites végétations adénoïdes. A cette époque, on ne fit aucune tentative pour enlever les végétations, mais on se contenta de prescrire des irrigations nasales avec une solution à 2 % de résorcine contre le catarrhe rétro-pharyngien. Cependant, le coassement n'a point diminué à la suite de ce traitement, bien que la toux eût cessé. Après un séjour de quelques semaines à l'hôpital, l'enfant a été réclamé par sa mère qui promit de l'y rapporter si les symptômes ne s'amendaient pas.

Trois mois plus tard, l'enfant fut de nouveau admis à l'hôpital. Son état général était moins satisfaisant qu'auparavant. Il était faible, abattu et refuse le sein. Les végétations ont été enlevées sous chloroforme. Pendant l'anesthésie on constata que le coassement avait cessé et que la respiration était devenue parfaitement calme et naturelle. Quelques jours plus tard, l'examen permit de se rendre compte de l'état du larynx et voici ce que l'on constata : L'épiglotte était fortement repliée sur elle-même, de sorte que les faces postéro-latérales se trouvaient en apposition complète. Elle était pâle, un peu plus épaisse qu'à l'état ordinaire. Les replis ary-épiglottiques étaient tendus. Ils étaient amincis et rapetissés, rapprochant ainsi les cartilages aryténoïdes et rétrécissant l'orifice supérieur du larynx.

Quant aux cordes vocales, seule une petite portion de leur extrémité postérieure était visible; elles étaient apparemment saines.

epuis l'ablation des végétations adénoïdes, l'enfant n'a plus l'attaques de dyspnée. Le stridor diminuait peu à peu pour devenir perceptible qu'au moment de profondes inspirations en criant. (*The Lancet*, 19 mars 1898.) TRIVAS.

CROUP ET DIPHTÉRIE

De l'étiologie du pseudo-croup *(Die Aetiologie des Pseudo-croup)*, par le Dr G. ZIMMERMANN, de Dresde.

L'auteur a observé; dans ces deux dernières années, 16 cas de pseudo-croup, dans lesquels les végétations adénoïdes paraissaient être la seule cause de cette affection. Sur ces malades, 11 seulement, il est vrai, ont été examinés à fond et dès le lendemain de l'accès (3 malades ont même été examinés demi-heure à deux heures après l'accès). L'âge des enfants variait de deux ans et demi à sept ans.

Les végétations adénoïdes n'ont pas toujours été assez volumineuses au point d'occasionner une obstruction complète des choanes. Deux enfants avaient, en outre, des végétations adénoïdes, une laryngite, et un autre une rhinite.

L'auteur se figure de la façon suivante le mécanisme par lequel les végétations adénoïdes peuvent amener un spasme du larynx : dans la position horizontale de l'enfant, les mucosités passent du naso-pharynx dans le larynx et provoquent là un rapprochement spasmodique des bandes ventriculaires, de la même manière que les attouchements du larynx provoquent un spasme de la glotte; il se produit alors un accès de toux rauque, grâce auquel les bandes ventriculaires s'écartent, pour aussitôt se rapprocher de nouveau, avant que l'enfant ait eu le temps de faire une inspiration profonde. Il se produit alors un accès de suffocation par manque d'oxygène; ce n'est que lorsque la contraction des bandes ventriculaires cesse à la suite de l'intoxication par l'oxyde de carbone que la respiration se trouve rétablie.

Quant à la tuméfaction sous-glottique que beaucoup d'auteurs considèrent comme la cause du pseudo-croup, elle serait plutôt secondaire, due à une hyperémie *ex vacuo*, avec transsudation dans le tissu sous-muqueux lâche.

Des six malades opérés par l'auteur, aucun n'a jamais présenté, depuis l'opération, d'accès de pseudo-croup; chez une fillette de trois ans, un accès est survenu huit jours après l'opération, mais elle n'en a plus eu depuis. (*Münch. med. Wochens.*, n° 29, 1898.)

Dr S. JANKELEVITCH.

Bordeaux. — Imp. G. GOUNOUILHOU, rue Guiraude, 11.

19e ANNÉE. N° 41. 8 OCTOBRE 1898.

REVUE HEBDOMADAIRE
DE
LARYNGOLOGIE, D'OTOLOGIE
ET DE RHINOLOGIE

INFECTION DU SINUS FRONTAL
PAR LA SINUSITE MAXILLAIRE[1]

Par le Dr Ch. LENHARDT, du Havre.

L'empyème du sinus frontal s'accompagne presque toujours de suppuration de l'antre d'Highmore correspondant; le cas contraire « est exceptionnel, étant donnée la participation habituelle du sinus maxillaire à la suppuration primitivement limitée au front »[2]. Cette conception de la suite des accidents inflammatoires est évidemment la plus naturelle et cette marche est celle que le pus doit suivre dans la généralité des cas. Le sinus supérieur laisse couler son contenu dans le méat moyen où s'ouvre la porte du sinus inférieur, qui suppure à son tour, et donne son contingent à l'écoulement, premier symptôme de la maladie. Cependant, de même qu'on peut trouver une sinusite frontale isolée, de même on peut comprendre que l'inflammation de l'antre d'Highmore puisse se propager de bas en haut, et qu'elle soit la cause de la suppuration frontale. Ce processus est évidemment difficile à vérifier chez un malade atteint d'affection des deux cavités, supérieure et inférieure, mais il

[1] Travail communiqué à la Société française de laryngologie, 1898.
[2] Luc, Communication à la Soc. franç. de laryngol. (*Archiv. de laryngol.*, 1897).

n'est peut-être pas fort rare. Les sujets des observations qui suivent se sont placés d'eux-mêmes dans les meilleures conditions d'expérience pour me renseigner.

Avant la publication des travaux de tous ceux qui ont introduit les procédés de la vraie chirurgie dans notre spécialité, et surtout avant la séance pendant laquelle je vis M. le Dr Luc faire plusieurs opérations dans sa maison de santé, j'appliquais, comme tous mes confrères probablement, aux sinusites maxillaires les traitements ordinaires. J'ai essayé le lavage par l'orifice naturel, dont je n'ai pas su tirer un aussi bon parti que M. le Dr Garel, et j'ai perforé beaucoup d'alvéoles et quelques fosses canines, dont les orifices devaient rester ouverts jusqu'à desséchement du sinus incriminé. Comme tout le monde, peut-être moins que tout le monde, j'ai eu des succès avec ces procédés, principalement lorsque j'avais affaire à des affections récentes, et j'ai eu des insuccès. C'est parmi ces derniers cas que se placent ceux qui m'occupent aujourd'hui.

Observation I. — Au commencement de l'année 1892, M. E. O..., soixante ans, vint me consulter pour un ensemble de symptômes qu'il appelait rhume des foins. C'était un homme riche et fort instruit, atteint de la manie de lire des traités de médecine. Après examen, je dus le détromper et lui affirmer que la sensibilité de sa muqueuse nasale, le larmoiement et les coryzas ininterrompus étaient causés et entretenus par un empyème du sinus maxillaire droit, maladie dont le traitement rationnel était une opération de peu d'importance suivie de soins particuliers.

D'ailleurs, le méat moyen était bourré de petits polypes, et une des molaires de la mâchoire supérieure droite était cariée et sensible; M. O... portait un dentier.

Le lendemain, il se rendait chez un chirurgien de grande valeur, que la science avait suscité à cette époque pour corriger les erreurs de ses confrères du Havre. Après avoir écouté les explications de mon client, mon honorable confrère lui déclara qu'il n'y avait pas lieu à opération, et qu'il désirait s'en expliquer devant moi; ce qui se fit peu de temps après. M. O... avait évidemment le coryza caséeux décrit par Cozzolino et Duplay et devait se contenter de faire des lavages antiseptiques avec le siphon de Weber.

Entre parenthèses, je dirai que ce coryza caséeux doit être une affection rare, car, depuis la fin de l'année 1884, époque à laquelle je suis entré comme aide à la clinique de mon maître le Dr Baratoux, je n'en ai pas vu un seul cas. — Bref, au bout de peu de semaines, M. O... vint me retrouver, me disant qu'il avait lu Moldenhauer et qu'il était résolu à l'opération.

Avec l'aide du Dr Sombret, médecin de la famille, la première grosse molaire du côté droit étant enlevée, je fis la perforation par l'alvéole et je plaçai une canule (sans couvercle). Le pus coula largement, et les suites furent normales, c'est-à-dire que, sous l'influence de grands lavages boriqués, répétés trois fois par jour, la quantité du pus rendue diminua rapidement; les polypes du méat moyen furent enlevés à la curette, le cornet inférieur très hypertrophié fut cautérisé et, trois mois environ après l'ouverture du sinus, je pus conseiller à mon malade de retirer la canule et de la remplacer par un obturateur. Mais j'avais affaire à un dialecticien de première force, qui réfuta tous mes arguments par les suivants : depuis qu'il avait une ouverture buccale, son sinus le laissait en repos; il ne mouchait plus de pus et le retour du printemps ne lui avait pas ramené son rhume des foins ; enfin, l'occlusion complète de l'orifice était obtenue par un tampon d'ouate hydrophile introduit dans la canule et comprimé par le dentier. Chaque soir, le coton était retiré, et, après examen de sa couleur, on faisait un lavage ou bien on remettait un tampon propre. A plusieurs reprises, la suppuration se trouva tarie pendant des périodes de trois à quatre semaines, et je ne mets pas en doute que la guérison eût été obtenue si le malade eût voulu fermer sa fistule buccale.

Plus de cinq ans après, au mois de janvier dernier, M. O... revint à ma consultation. Depuis cinq ou six semaines, me dit-il, le pus, à peine visible sur le coton de la canule et dans le liquide des lavages, sortait en grande quantité avec les mucosités nasales sans lui causer aucune douleur. L'examen me montra un boursouflement des lèvres du méat moyen et, après cocaïnisation, ce méat plein de pus, qui fut essuyé et remplacé presque aussitôt par un nouveau flot.

La lampe électrique placée sous l'arcade orbitaire donnait à gauche une transparence normale, à droite une opacité complète. La cloison de séparation était portée un peu vers la gauche. La uppuration du sinus frontal droit me paraissant évidente, j'essayai, ns pouvoir y parvenir, de faire passer une sonde flexible de ifundibulum dans le sinus.

10 février. — Pendant le mois qui vient de s'écouler, le malade

a été atteint par l'épidémie de grippe actuellement régnante et se plaint de douleur dans l'oreille droite. L'audition est très diminuée, la montre est à peine entendue au contact. Rougeur du manche du marteau et de la membrane flaccide. Cet examen a lieu au domicile du malade, qui est trop faible pour se déplacer.

Je passe sur le traitement de l'otite moyenne, bains, paracentèse, douches d'air, et j'arrive au 17 février, jour où l'état général, ainsi que l'état de l'oreille, sont assez améliorés pour que mon client puisse venir dans mon cabinet. Depuis quelque temps il mouche du pus par la narine gauche, il a des douleurs vagues dans la tempe droite. Le sinus frontal gauche s'est infecté à son tour. En présence de Mme O..., je représente au malade la gravité de son état et les conséquences que peut avoir son opiniâtreté à refuser l'opération. Le lendemain a lieu une consultation sans résultats avec le Dr Sombret; la peur du chirurgien, jointe aux lectures mal comprises de traités multiples, font repousser toute intervention.

Pendant la fin du mois de février et le commencement de mars, examen tous les deux jours; cathétérisme et lavages faciles du sinus gauche; essais infructueux du côté droit.

10 mars. — L'oreille est guérie, l'audition améliorée; cependant M. O... se plaint de légers vertiges et de douleurs temporales, qu'il attribue à l'oreille. Craignant une propagation endo-cranienne, je lui propose, s'il n'a pas en moi une confiance suffisante, de lui donner une lettre pour un spécialiste de Paris. Cette proposition n'est acceptée que le 12, à la condition expresse que le spécialiste ne sera pas un chirurgien. Pendant ce temps, l'écoulement purulent continue par les deux narines, les douleurs sus-orbitaires et temporales droites n'ont pas cessé, mais sont toujours mises sur le compte de l'oreille, qui ne doit pas être guérie intérieurement. Le départ pour Paris aura lieu le 22 prochain, pour consulter seulement et non pour être opéré.

15 février. — Mêmes symptômes. Etat général, bon appétit revenu; les promenades sont faites sans fatigue et les forces reviennent.

17 février. — A huit heures du matin, le malade est pris de vomissements subits; il parle tranquillement en signalant sa douleur au niveau de la tempe droite. Le Dr Sombret demandé arrive à dix heures et constate un abattement profond, un pouls à 120; la température à 39°5. Les réponses aux questions posées sont lentes mais nettes. Une demi-heure après, quand j'arrive, le malade ne parle plus, ouvre à peine les yeux, et après trois ou quatre questions sur le siège de sa douleur, lève la main vers l'œil droit.

La complication prévue est arrivée; je l'annonce à la famille, qui accepte l'opération comme chance unique de salut.

A deux heures le Dr Sombret donnant le chloroforme, et mon ami le Dr Engelbach, chirurgien de l'hôpital de l'Est, ayant bien voulu m'assister, je pratique l'ouverture des sinus suivant la méthode d'Ogston-Luc. L'asepsie de la peau étant assurée et la région sourcilière rasée, une incision de quatre à cinq centimètres est menée le long du sourcil à partir de la racine du nez, comprenant la peau, les fibres musculaires et le périoste. Celui-ci est refoulé en haut et en bas à la rugine et l'hémostase est facilement obtenue au moyen de quelques pinces et d'un tamponnement provisoire de la plaie. Puis la paroi antérieure du sinus est attaquée au-dessus de l'arcade sourcilière avec la gouge et le maillet, et nous trouvons une cavité remplie de pus et de fongosités très serrées. Il faut agrandir l'incision vers le prolongement externe qui s'étend assez loin; le canal nasal est complètement oblitéré et, même après curettage, il est difficile d'y faire passer une sonde. La cavité, absolument nette, est tamponnée, et nous passons au côté gauche, semblablement garni de fongosités, mais dont le canal nasal libre permet à la sonde courbe de traverser jusqu'à la narine. De ce côté, la plaie est suturée, puis nous enlevons les tampons, du côté droit. La cavité, cependant très sèche, ne laisse voir sur sa paroi profonde aucune solution de continuité. L'avis de nos confrères n'est pas que nous essayions l'ouverture des méninges et la ponction du lobe frontal; d'ailleurs, la famille s'y est opposée. L'opération se termine donc par le placement de nouveaux tampons à la gaze iodoformée; la plaie reste ouverte pour permettre une intervention encore possible.

A cinq heures, le malade est toujours dans un état comateux dont il n'est plus sorti; le pouls est tombé à 100; la température à 38°. Rien de nouveau à neuf heures du soir. La mort arrive à six heures du matin.

Obs. II. — M. E. L..., vingt-huit ans, vient à ma consultation au mois de mars 1895. Il est atteint d'empyème du sinus maxillaire droit, d'origine dentaire, car presque toutes les dents de la mâchoire supérieure sont cariées de ce côté. Quoiqu'il soit très ...eux et difficile, il accepte l'extraction de la deuxième petite ...aire et la perforation de l'alvéole, qui sont pratiquées avec ... du Dr Caron, médecin des hôpitaux du Havre. Le malade veut ...es lavages lui-même, malgré mon avis; l'opération a cependant ... suites assez bonnes et le pus se tarit facilement. Mais

lorsque je conseille de quitter la canule, je me heurte au même refus que précédemment, et M. L... continue à se laver le sinus à l'eau boriquée. Après quelques mois il retrouve un jour un peu de pus sur le coton qui sert d'obturateur, et revient me trouver, fort mécontent. Cependant, l'examen m'ayant démontré que l'écoulement par le nez a disparu, que la muqueuse des cornets est normale et la respiration facile, qu'il n'y a aucune douleur, je fais remarquer au malade qu'il doit mettre cette légère rechute à son actif et non au mien, et je le laisse partir.

Nouvelle visite au mois de novembre 1897. Le coton est à peine taché, mais les mucosités nasales sont pleines de pus et une légère douleur est fixée dans la région sus-orbitaire. Examen du sinus maxillaire vide; un stylet promené dans tous les sens par l'ouverture alvéolaire n'y rencontre rien sur les parois; aucun liquide ne s'en écoule. Dans le nez, les cornets sont gonflés; grâce à la rétraction cocaïnique, le méat moyen paraît garni de petits polypes et laisse suinter un peu de pus. Enfin, l'éclairage par transparence montre un sinus frontal droit obscur. Le diagnostic est facile; j'en fais part au malade, qui disparaît et que je n'ai plus revu.

Je n'entamerai pas une discussion sur l'opération du malade de l'observation I, persuadé que cette opération a été arrêtée avant la fin, et que la recherche d'une collection purulente sous-méningée ou intra-cérébrale en était le complément nécessaire. Il n'y avait peut-être pas une chance de succès; mais, l'abstention ne laissant guère de place qu'à une issue fatale, j'ai eu tort de ne pas ouvrir la paroi cranienne. Cette question mise à part, il reste à retenir de ces deux observations que la sinusite frontale a été amenée par la persistance de la suppuration maxillaire. L'infection de tout un système de cavités par un seul point malade n'est certainement pas une nouveauté, mais le chemin qu'elle suit n'est pas toujours aussi clairement tracé. Or, si dans ces deux cas la prolongation de l'écoulement a été causée par les malades eux-mêmes, faudra-t-il toujours aussi longtemps (de deux à cinq ans) pour que la propagation se produise? Sous l'influence d'une grippe vulgaire, les accidents peuvent se succéder très rapidement. C'est pendant une attaque de

grippe que le malade de l'observation I a vu son sinus gauche et son oreille droite envahis. Au cours de cette épidémie, les otites suppurées n'ont pas manqué, mais je crois qu'elles auraient été plus communes encore, si toutes les personnes atteintes avaient eu préalablement le pavillon de la trompe arrosé de pus. D'autres causes, moins connues que la grippe, peuvent donner le coup de fouet à l'infection. Par conséquent, lorsqu'on se trouve en face d'une sinusite maxillaire, il faut, dans les limites du possible, diminuer la période pendant laquelle son extension est à craindre. Les procédés opératoires qui demandent, dans le cas d'empyème chronique, un minimum de deux à trois mois pour amener la guérison, lorsqu'ils l'amènent, ces procédés sont non seulement incertains, mais dangereux pour le sinus voisin. Ils doivent être résolument abandonnés et remplacés par les moyens rapides, l'ouverture large et provisoire de la paroi buccale et la contre-ouverture nasale destinée au drainage de la cavité; et cela, non pas parce que ces moyens donnent une plus grande facilité pour le curettage complet de la muqueuse sinusienne, mais parce que, grâce à eux, on supprime le rôle de l'orifice naturel, et qu'on réduit au minimum le temps nécessaire à la guérison. Or, une semaine gagnée sur l'inflammation peut sauvegarder l'intégrité du sinus frontal et la vie du malade.

SOCIÉTÉ AUTRICHIENNE D'OTOLOGIE[1]

Séance du 28 juin 1898.

M. F. Alt présente **un chien auquel il a enlevé l'écorce du lobe temporal gauche il y a quatre semaines et celle du lobe temporal droit il y a quatre jours.** L'examen fonctionnel le plus minutieux révèle actuellement une

[1] D'après *Monatsch. f. Ohrenheilk.*, juillet 1898.

surdité complète. L'auteur communique ce résultat, parce qu'il se rapporte aux recherches qu'il poursuit en ce moment, tout en laissant de côté la question de savoir si la surdité obtenue de cette manière sera durable ou non.

M. Hammerschlag ne croit pas qu'on puisse obtenir une surdité durable grâce à l'extirpation d'une partie quelconque de la substance corticale et base sa supposition sur des données qui existent dans la littérature. Lui-même et beaucoup d'autres expérimentateurs ont observé que la surdité chez le chien suivant de près l'intervention opératoire, mais cette surdité a toujours été de courte durée.

M. Alt fait observer que la deuxième intervention qui a entraîné la surdité n'a été pratiquée qu'il y a quatre jours et il croit lui-même que tôt ou tard il y aura retour plus ou moins complet de la fonction.

M. Gruber. — **Un papillome opéré du conduit auditif externe** *(Operirtes Papillom vom ausseren Gehörgange).*

Cette préparation appartient au malade présenté avant l'opération dans la séance du 9 mars 1897. La tumeur se trouvait insérée sur la paroi postérieure du conduit, avait une base large, sa forme était sphérique et elle présentait les dimensions d'une grosse noix; elle était un peu éraillée, avait une coloration livide et remplissait le tiers externe du conduit auditif. L'auteur se prononça déjà à cette époque-là pour un papillome et proposa l'ablation opératoire. L'opération fut exécutée en octobre 1897 au moyen du bistouri, la tumeur n'ayant pu être enlevée au moyen d'une ligature. L'hémorragie fut insignifiante, le point d'insertion fut cautérisé avec du nitrate d'argent et la guérison de la plaie s'effectua dans l'espace de quelques jours. L'examen microscopique confirma le diagnostic clinique. Sur les préparations que je vous présente, on voit dans les mailles du réseau de Malpighi de nombreuses papilles, en partie de nouvelle formation, à ramifications multiples; dans les papilles se trouvent des vaisseaux coupés soit dans leur longueur, soit transversalement, et en plusieurs points on aperçoit des foyers de cellules épithéliales entourés de papilles qui représentent des coupes du réseau de Malpighi.

M. Gruber. — **Carie et cholestéatome du temporal gauche. Opération. Mort à la suite d'un abcès cérébral de date assez ancienne. Préparations** *(Carie und Cholesteatom in linken Schläfenbein. Radicaloperation. Tod in Folge eines lang bestehenden Kleinhirnabscesses. Demonstration der bezuglichen Praparate).*

Le malade, âgé de trente ans, était atteint d'otorrhée depuis l'âge de six ans. A l'âge de huit ans, il a eu dans la région mastoïdienne un abcès qui s'est ouvert spontanément et a guéri dans l'espace de quelques semaines. Depuis quelques semaines le malade souffre de vertiges et de maux de tête. Le malade a un peu de fièvre; la veille de son admission il a eu un frisson prolongé. L'oreille droite est normale; l'examen de l'oreille gauche donne les détails suivants : le conduit auditif est rétréci à cause de la tuméfaction des parties molles de sa paroi postérieure; en refoulant avec la sonde ces parties molles, on aperçoit au fond du conduit des proliférations granuleuses. La trompe d'Eustache est très rétrécie. La douche d'air ne produit pas de bruit de perforation. Après avoir appliqué pendant quelque temps et sans succès le traitement palliatif, on résout d'intervenir chirurgicalement.

On trouva la substance osseuse très éburnée, de sorte qu'il fallut trépaner beaucoup pour arriver au foyer morbide. L'antre et les cellules qui l'avoisinent, ainsi que la cavité de la caisse, et particulièrement la voûte de cette cavité qui fut mise à nu après l'ablation de la paroi supérieure du conduit, sont remplis d'exsudat épais et de masses cholestéatomateuses. La paroi postérieure du conduit ayant été trouvée atteinte de carie, fut enlevée à son tour. La cavité de la caisse, le conduit et les cellules mastoïdiennes ont été ainsi transformés en une seule et même cavité; osselets et membrane du tympan n'existaient plus. Pendant l'opération sont survenues à plusieurs reprises des contractions intenses des muscles innervés par le facial. Malgré les recherches les plus minutieuses, on ne put décou- ucune communication entre le foyer morbide et la cavité ne, et tout semblait indiquer que tout le tissu osseux nt avait été enlevé. Pansement iodoformé.

lendemain et le surlendemain de l'opération le malade vait soulagé. La température tomba à 38°3.

Au cinquième jour après l'opération, le 19 juin, le malade accusa de nouveau des maux de tête violents. En changeant le pansement, on trouva la plaie en très bon état. On chercha de nouveau une communication possible avec la cavité cranienne, mais on ne trouva rien.

Le lendemain, le 20 juin, le malade était apyrétique et en pleine connaissance; mais les maux de tête persistaient avec la même intensité, s'accentuant surtout lorsque le malade changeait de position. Il n'existait rien qui pût faire soupçonner une lésion d'un nerf cérébral quelconque. Pulsations : 76. Les veines de la rétine sont injectées un peu plus qu'à l'ordinaire, hyperémie légère de la papille.

Le 22 juin, l'apyréxie se maintient, mais il existe de la somnolence. Pulsations : 68. Parésie du facial gauche. Le malade bâille de temps en temps.

Le 23 juin, le malade se trouve abattu. L'examen ophtalmoscopique ne révèle toujours rien d'anormal. Absence de nouveaux phénomènes de paralysie. Pas de fièvre, ni de convulsions. Le malade meurt le 24 juin.

L'autopsie révèle un abcès de l'hémisphère cérébelleux gauche, abcès de conformation irrégulière et des dimensions d'un œuf de poule; l'existence d'une capsule solide autour de cet abcès montre qu'il n'est pas de date récente. Dans le voisinage de cet abcès, la substance cérébrale est rouge, atteinte d'inflammation récente. Tout le reste de l'encéphale est complètement normal. Aucune anomalie du côté des vaisseaux de la dure-mère, sauf un léger caillot sanguin dans le sinus sigmoïde gauche.

L'existence d'une inflammation circonscrite de la dure-mère à la surface postérieure du rocher, entre l'ouverture de l'aqueduc du vestibule et le sillon sigmoïde, montre qu'il y a un certain rapport entre l'abcès cérébelleux et l'affection de l'oreille. Ce point correspond justement à la partie où l'inflammation et l'abcès du cervelet ont pris naissance. Il est singulier que, malgré la destruction étendue du temporal et précisément au point où se trouvait la portion de la dure-mère en état d'inflammation, il n'y ait pas eu de perforation osseuse. Après l'ablation de la dure-mère qui était très adhérente en ce point,

on aperçut, au niveau de l'axe longitudinal de la pyramide, et s'étendant d'avant en arrière vers le sillon sigmoïde, une dépression en forme d'arc, à parois lisses et, au niveau de la partie supérieure de cette dépression, un bourrelet de tissus mous s'étendant de l'os à la dure-mère. Ce bourrelet était rouge et enflammé, et c'est par cette voie que l'inflammation s'était propagée vers l'intérieur du crâne. Le point désigné de la paroi postérieure de la pyramide est précisément celui où s'effectue assez souvent la perforation de l'os par carie; dans le cas dont il s'agit, il n'existe pas trace de perforation; la substance osseuse y est complètement intacte et, malgré la formation d'un aussi volumineux abcès cérébelleux, l'inflammation s'est propagée par la voie indiquée plus haut et sans aucune destruction osseuse. La voûte de la caisse est intacte. La dure-mère qui se trouve au-dessus est amincie, de consistance normale et adhérente.

L'examen du temporal montre l'existence de la cavité décrite plus haut et due à l'intervention chirurgicale. La trompe d'Eustache est, dans sa portion osseuse, tellement rétrécie par du tissu osseux de nouvelle formation qu'elle laisse à peine passer une sonde très mince. Le promontoire et le vestibule n'existent plus. Le canal de Fallope est ouvert dans sa partie horizontale et le facial se trouve à nu sur une étendue de 5 millimètres.

Ce cas est intéressant sous plusieurs rapports. D'abord, l'inflammation s'est propagée de l'oreille moyenne à la dure-mère et au cervelet, sans usure de l'os et en un point où la perforation osseuse ne s'effectue pas souvent, lors même qu'il s'agit de carie.

Ensuite, on se trouve en présence d'un abcès datant depuis assez longtemps, sans se manifester par aucun symptôme subjectif ou objectif. Ce n'est que tout récemment que le malade commença à souffrir de vertiges et de maux de tête, ıptômes qu'on observe également dans l'otite moyenne ple. Dans ces conditions, il était d'autant moins facile de se mettre quelque supposition quant à la localisation d'un ès possible. C'est pourquoi l'auteur n'a pu se décider à pour-ivre plus loin l'opération, jusque dans la cavité cranienne.

Mais, s'appuyant sur cette observation, l'auteur croit que toutes les fois qu'on se trouve en présence d'une otorrhée chronique compliquée de céphalée localisée et lorsque le malade a toujours une tendance à incliner sa tête vers le côté malade, lorsque en outre (fait qui n'est pas arrivé dans ce cas) la percussion du crâne au niveau de la partie malade exagère les douleurs : dans tous ces cas il ne faut pas hésiter à poursuivre l'opération et à aller à la recherche d'un abcès du cerveau possible. Chez le malade de l'auteur, où le développement de l'abcès était si prononcé et où il existait, autour de cet abcès, une nouvelle zone d'inflammation, l'opération n'aurait pas donné de résultats bien favorables. Mais dans d'autres cas il peut en être autrement.

A la suite de la communication de M. Gruber, s'engage une discussion à laquelle prennent part MM. Politzer, Urbantschitsch et Gruber.

M. Panzer fait remarquer que dans un travail publié dans *Archivio italiano di otologia*, et intitulé : *Contributo alla diagnosi dell ascesso cerebrale otitico*, M. Gradenigo a consigné quelques-unes de ses expériences sur ce sujet, il y décrit notamment un cas qui, par ses symptômes, ressemble à celui de M. Gruber. Il attribue une grande importance à l'état de somnolence de plus en plus accentué, en l'absence même de tout phénomène d'irritation ou de paralysie. Quant au diagnostic différentiel entre un abcès du lobe temporal et un abcès du cervelet, il peut être posé avec plus ou moins de vraisemblance d'après la localisation de la destruction osseuse. Lorsqu'en effet les altérations les plus considérables se trouvent dans la région de la caisse, de sa voûte ou de l'os épitympanique, il s'agirait d'un abcès du lobe temporal ; lorsque la lésion osseuse se trouve dans la région mastoïdienne, dans celle de l'antre ou de la paroi du sinus, il faut penser à un abcès du cervelet.

M. Politzer présente **la pyramide appartenant à une oreille normale** où l'on voit, au-dessus de la niche de la fenêtre ronde, un canal large de 1 millimètre et demi, long de

5 millimètres et qui s'étend transversalement à travers la paroi inférieure de la caisse, pour se mettre en communication, au-devant de la fosse jugulaire, avec un groupe de cavités cellulaires pneumatiques qui, commençant au-dessous du limaçon, s'étendent le long de la paroi inférieure de la pyramide, jusqu'au sommet de celle-ci. L'auteur relève ce fait que, malgré les grandes variations de l'étendue des espaces cellulaires pneumatiques du temporal, l'existence d'espaces aussi grands sur la paroi inférieure de la pyramide est très rare, et qu'en cas de rétention de pus dans ces espaces, le voisinage immédiat du bulbe de la veine jugulaire et du canal carotidien peut créer des complications fatales.

M. Politzer présente ensuite **un nouveau cornet acoustique** construit par le Dr Kugel, de Bukarest, et M. Reiner, de Vienne. Ce cornet diffère des autres instruments acoustiques construits jusqu'ici en ce que le pavillon destiné à recevoir les sons est remplacé par un sillon ou un demi-pavillon qui, sous un volume moindre, concentre les rayons acoustiques tout aussi bien qu'un pavillon entier. Ce nouvel instrument reproduit le sillon acoustique qui chez certains animaux, le cheval, l'âne, sert de réceptacle pour les sons et peut être dirigé, au moyen d'un groupe musculaire approprié, vers la source d'où émanent les sons. Une montre tenue à une certaine distance de l'oreille est entendue aussi bien au moyen d'un demi-tube en caoutchouc qu'au moyen d'un tube entier. L'auteur trouva que beaucoup de sourds entendent le tic-tac d'une montre à une distance assez considérable lorsqu'on applique sur la région cervicale latérale un centimètre en bois, large de 15 millimètres, et cela sans qu'il y ait contact entre le centimètre et la montre. Un autre avantage du cornet de Kugel consiste en ceci que les bruits de résonance qui agissent d'une façon si gênante dans les anciens instruments, sont supprimés dans le [illegible] instrument, en partie grâce à la configuration du [illegible] décrite ci-dessus, en partie grâce à l'existence de [illegible]breux trous dans le tube conducteur.

[illegible]UBER a également essayé le cornet de M. Kugel et a pu

s'assurer à son tour que les bruits accessoires se trouvent supprimés par l'emploi de ce cornet, ce qui ne parle qu'à son avantage.

M. Politzer présente **une malade âgée de vingt-deux ans admise à la clinique le 21 mai pour une otite moyenne aiguë droite, avec participation de l'apophyse mastoïde.**

L'affection avait débuté trois jours auparavant par des douleurs violentes dans l'oreille droite; l'otorrhée s'établit le lendemain, accompagnée de fièvre, d'anorexie; la malade a eu ce jour-là un seul frisson.

La malade fut opérée immédiatement et on trouva dans l'apophyse mastoïde deux petits abcès remplis d'un pus très liquide. Malgré l'opération, la température continuait à se maintenir entre 39°7 et 38°3. L'examen du fond de l'œil révéla un effacement des limites papillaires et une névrite optique au début. Le sixième jour après l'opération, la malade eut un frisson et le septième jour apparurent une tuméfaction douloureuse du côté droit du cou et une induration à la partie inférieure du trajet de la veine jugulaire.

La malade fut de nouveau opérée le 15 mai, avec mise à nu du sinus sigmoïde. La paroi du sinus apparut normale et l'aspiration avec une seringue donna un sang liquide qui ne contenait aucun microbe pathogène. Il est intéressant de remarquer que la température, qui avant l'opération était encore à 39°3, descendit le même jour à 36°9 pour ne plus dépasser 38°3, de sorte que le quatrième jour la fièvre était complètement terminée. Les phénomènes du côté de la jugulaire disparurent lentement après l'opération et indépendamment de celle-ci, et la malade sortit le 23 juin complètement guérie.

Aujourd'hui, la plaie opératoire se trouve considérablement diminuée grâce à la formation de tissu granuleux; le sinus n'est plus visible; il existe encore une légère résistance au cou. La suppuration de l'oreille moyenne subsiste toujours.

M. A. Singer présente **un cas de périchondrite phlegmoneuse post-opératoire.**

Il s'agit d'un homme âgé de trente-deux ans, atteint d'otor-

rhée à gauche depuis le mois d'août 1897. Il accuse comme cause de cette otorrhée un traumatisme : Au moment où il soulevait un poids trop lourd, il ressentit dans l'oreille gauche une douleur lancinante, suivie immédiatement d'hémorragie et plus tard d'écoulement de pus. Il avoue cependant que depuis son enfance il entendait moins bien de l'oreille gauche que de la droite. Le 11 mars 1898 est survenue une tuméfaction derrière l'oreille gauche. Un spécialiste pratiqua alors la paracentèse du tympan, incisa l'apophyse mastoïde dont il pratiqua un simple raclage. Comme son état ne s'en trouva pas amélioré et qu'il éprouvait depuis quelque temps des maux de tête, des nausées et des vertiges, il vint consulter l'auteur et fut opéré le 19 avril de cette année. On trouva le périoste très adhérent à l'os. Il a suffi de quelques coups de ciseau pour ouvrir l'antre qu'on trouve rempli de masses cholestéatomateuses fétides, décomposées. Le volume de l'antre est le triple de ce qu'il est à l'état normal; tout le reste de l'apophyse mastoïde est rempli des mêmes masses cholestéatomateuses putrides décomposées, qui descendent jusqu'au sinus transverse, et il en résulte une cavité dont le plus grand diamètre horizontal a une longueur de 4 centimètres et demi, le plus grand diamètre vertical une longueur de 2 centimètres et demi. Le marteau et l'enclume n'existent qu'à l'état de traces. Pendant son séjour à l'hôpital le malade reste sans fièvre, mais a quelquefois un sommeil agité, un bon appétit, de légers maux de tête et des douleurs dans l'oreille. La guérison de la plaie s'effectuait depuis six semaines sans incident, lorsqu'à la fin du mois de mai survinrent une rougeur et une tuméfaction du pavillon de l'oreille et du conduit auditif, qui firent tout d'abord penser à un eczéma dû à l'iodoforme; plus tard la température atteignit un degré très élevé, le malade commença à éprouver des douleurs violentes dans le pavillon gauche qui devint tuméfié et sur lequel on pouvait constater l'existence d'une fluctuation localisée en un point. On pratiqua le 6 juin ne incision qui donna issue à une certaine quantité de pus. s douleurs diminuèrent pour bientôt atteindre la même ensité qu'avant l'opération, et cet état se maintenait malgré nplication de compresses de Burow. La veille de cette séance

les douleurs devinrent tout à fait insupportables; le malade passa une nuit sans sommeil, la tuméfaction du pavillon devint plus prononcée; on pratiqua une nouvelle incision avec évacuation d'une quantité de pus plus grande que la première fois.

La tuméfaction occupe presque toute l'étendue du pavillon qui apparaît irrégulièrement augmenté de volume, de sorte que très peu de ses parties sont reconnaissables. Cette tuméfaction est d'un rouge livide, très sensible à la pression, dure en général, de consistance pâteuse par places et présente une température élevée. La peau du lobule est en état d'inflammation. La lumière du conduit auditif est considérablement rétrécie, mais à l'aide du spéculum on peut en pratiquer l'inspection. A la surface inférieure de cette tuméfaction, au dessus de l'ouverture du conduit, existe une petite plaie due à l'incision et de laquelle la pression fait sourdre une certaine quantité de pus. La sonde arrive à travers cette plaie jusque sur l'anthélix où elle tombe dans une cavité circonscrite par des parois lisses. La surface postérieure du pavillon est également très tuméfiée, mais le lobule est libre.

M. Panzer a décrit un cas analogue dans une des premières séances de l'année dernière où il a présenté l'oreille ratatinée d'une malade âgée de seize ans qui fut atteinte de périchondrite du pavillon à la suite d'une opération radicale. Chez cette malade les douleurs, la rougeur et la tuméfaction se sont également établies six semaines après l'opération.

M. Panzer présenta le cas alors que le processus était terminé, le pavillon diminué de volume et ratatiné. Dans le cas dont il s'agit aujourd'hui, l'affection est à son summum.

Grunet, dans sa *Contribution à l'ouverture opératoire des cavités de l'oreille moyenne*, mentionne, parmi les incidents désagréables qui surviennent dans le cours de la convalescence après l'opération, la périchondrite du pavillon observée par lui plusieurs fois et qu'il attribue à cette circonstance que, lors de la formation de lambeaux et dans le but d'obtenir un conduit auditif aussi large que possible, on pratique une incision qui, à travers la paroi postérieure cutanée du conduit, s'étend trop en dehors vers les cartilages du pavillon. L'auteur

ne considère pas cette explication comme suffisante, vu qu'à la clinique de Vienne où on pratique justement de ces incisions étendues, il n'a observé que deux cas de périchondrite à la suite de l'opération.

M. A. Singer. — **Cholestéatome de l'apophyse mastoïde.**

Le malade prétend que l'otorrhée dont il est atteint ne date que de six semaines, et cependant tout porte à croire qu'elle date de son enfance. Lorsqu'il s'est présenté il y a huit semaines environ, il avait une tympanite suppurée chronique bilatérale. Le conduit auditif droit était rempli de granulations abondantes, et, lorsqu'on proposa au malade de se faire opérer, il refusa disant qu'il reviendrait dans trois semaines. Mais deux jours plus tard survint une paralysie faciale complète à droite, et le malade fut obligé de se faire opérer immédiatement. A l'opération pratiquée le 11 juin, on trouva l'apophyse mastoïde et l'antre remplis de masses cholestéatomateuses entourées d'une matrice. Carie étendue du tegmen tympani qui était perforé sur une certaine surface où la dure-mère se trouvait à nu. La tête du marteau était détruite et son manche diminué de volume, aminci, atteint de carie.

La convalescence s'effectua sans incidents, les douleurs étaient insignifiantes, le malade n'éprouvait que des bruits très intenses dans la moitié droite de la tête.

Le 23 juin, on vit, en changeant le pansement, la dure-mère exposée et animée de pulsations.

M. Bing présente **quelques modifications du cornet acoustique** qui concernent son bout interne destiné à être introduit dans l'oreille. On sait que le cornet acoustique agit en utilisant une quantité de force vive beaucoup plus considérable que celle qui arrive à l'appareil de transmission sans termédiaire d'aucun réceptacle artificiel. Dans ce dernier , en effet, l'appareil auditif reçoit un faisceau de rayons ustiques dont la base correspond à la coupe transversale de rane; lorsqu'au contraire on interpose entre l'oreille et la

source sonore le pavillon d'un cornet dont la surface est généralement plus étendue que celle du pavillon de l'oreille, on obtient un faisceau plus considérable capable au besoin de vaincre les obstacles que l'appareil de transmission oppose à la perception des sons. Dans les cornets acoustiques existants le tube destiné à être introduit dans le conduit est généralement très épais, ce qui diminue le calibre du conduit et favorise par son étroitesse la production du phénomène de l'interférence qui rend les sons étouffés et peu distincts. Il ne s'agit pas ici comme dans une lentille, de concentrer le son en un seul point, mais de faire arriver au conduit les sons qui viennent frapper le réceptacle, c'est à dire le pavillon du cornet.

Aussi l'auteur propose-t-il de ne pas introduire du tout le cornet dans le conduit, mais de le tenir à une certaine distance en l'appliquant solidement contre la surface interne du pavillon, au point où commence le conduit auditif.

Modifié de cette façon, l'appareil paraît donner de bons résultats, en ce sens que, d'après les malades, il fait paraître le timbre de la voix plus agréable et plus net. L'auteur se propose de perfectionner son appareil en y adjoignant une plaque creuse qui serait appliquée à l'apophyse mastoïde et favoriserait ainsi la conductibilité osseuse.

M. Urbantschitsch présente **des échantillons d'écritures qui montrent l'influence exercée par différents sons musicaux sur l'écriture humaine.** On voit sur ces échantillons que les sons musicaux graves provoquent un sentiment de relâchement musculaire, les caractères deviennent alors plus grands, plus arrondis, on voit apparaître des crochets qui n'existent pas généralement et toute l'écriture paraît hésitante, incertaine. Les sons aigus produisent le plus souvent l'effet contraire. On observe tout d'abord une tension plus grande des muscles du bras qui rend quelquefois l'écriture difficile, les caractères deviennent petits, les crochets que certaines d'entre elles comportent disparaissent, les points sur les *i*, *ö*, *ü* sont oubliés, toute l'écriture paraît tendue, gênée; le *w* est souvent dans ces cas transformé en *v*. Un autre point intéressant, c'est que certaines personnes écrivent, sous l'influence de sons graves,

au-dessous de la ligne rayée, et au-dessus sous l'influence de sons aigus. Les personnes sur lesquelles ont été faites ces expériences ne savaient pas de quoi il s'agissait.

Dr S. JANKELEVITCH.

BIBLIOGRAPHIE

De la valeur des exercices auditifs chez les sourds et les sourds-muets *(Ueber das Wesen und der Werth der Hörübungen bei Taubstummen und hochgradig Schwerhörigen)*, par le Dr TREITEL, de Berlin.

Après avoir exposé le procédé d'Urbantschitsch, l'auteur arrive à cette conclusion que les résultats obtenus par ce procédé sont loin de compenser la perte de temps énorme que nécessite son application. La surdi-mutité n'est pas une maladie fonctionnelle : les résultats d'autopsies pratiquées par Holger Mygind montrent qu'il s'agit, dans la surdi-mutité, de lésions irréparables du labyrinthe et des fenêtres sur lesquelles les exercices auditifs resteront nécessairement sans résultat. En ce qui concerne les expériences des auteurs, tels que A. Goldstein, Astier, Achkinasi, les publications de ces auteurs ne font qu'enregistrer ce qu'ils ont vu chez Urbantschitsch. Aussitôt après les premières publications de ce dernier auteur, Politzer et Gruber ont élevé, à la Société des médecins de Vienne, quelques doutes sur la valeur tant vantée des exercices auditifs. Trois ans et demi après ses premières recherches, Bezold soumit à un nouvel examen les pensionnaires de l'Institut Royal des sourds-muets de Munich et trouva que ceux même d'entre eux qui subissaient depuis des mois des exercices auditifs, ne présentaient aucune amélioration de l'ouïe. Heimann, de Varsovie, déclare les résultats insignifiants et passagers. Köbrich, de Halle, avait institué ces exercices chez -- enfants et trouva les résultats médiocres au point de vue de gnement, presque nuls pour la vie pratique. La prononn même s'améliore à peine, puisque la plupart des des n'entendent pas leur propre voix. Gutzmann nie

absolument l'utilité des exercices auditifs, il les croit même nuisibles. Dans l'Institution des sourds-muets de Posnanie, des exercices ont été pratiqués, pendant six mois et conformément aux prescriptions d'Urbantschitsch, sur 17 élèves : les résultats furent nuls. La prononciation des sourds-muets ne s'améliore pas, les mots appris n'ont aucune valeur pour la vie pratique parce qu'ils sont trop peu nombreux et s'oublient extrêmement vite. Un professeur de l'Institution des sourds-muets de Breslau, envoyé exprès à Vienne pour apprendre la nouvelle méthode, apprécie cette dernière en disant qu'elle n'améliore nullement ni l'ouïe ni la prononciation des sourds-muets, mais qu'il s'agit là de combinaisons psychiques. Et il cite comme preuve de ce fait que les enfants n'ayant pas subi d'exercices, mais auxquels fut appliqué l'enseignement par la vue, étaient capables de répéter sans difficulté des mots et des phrases ; soumis plus tard à des exercices auditifs prolongés, ils saisissaient bien les mots et les phrases déjà appris et connus et n'accusaient aucun résultat dès qu'il s'agissait de choses inconnues pour eux.

Les exercices institués par Bezold sur 7 enfants qui possédaient une ouïe suffisante pour l'intelligence de la parole restèrent également sans résultat.

Les mêmes résultats négatifs des exercices auditifs chez les sourds-muets ont été constatés par Uckermann dans un rapport présenté au Congrès international de Moscou.

Du moment donc qu'il ne peut pas être question d'augmentation réelle de l'ouïe, les améliorations enregistrées par quelques auteurs doivent être attribuées, en partie, aux sensations tactiles engendrées par le courant d'air expiré par celui qui parle, en partie à des combinaisons psychiques grâce auxquelles les malades devinent des mots et des phrases sur une ou plusieurs voyelles.

L'auteur insiste sur ce fait que les résultats obtenus disparaissent dès qu'on suspend les exercices. Il résulte de la plupart des publications, qu'il existe à peine un cas où l'audition des phrases ait été suffisante pour que le malade pût se risquer à prendre part à une conversation. Il arrive, en outre, le plus souvent que les sourds-muets ayant subi des exercices

auditifs et capables de répéter certains mots et certaines phrases lorsque c'est le professeur qui parle, ne peuvent plus répéter les mêmes mots et les mêmes phrases lorsque c'est une personne étrangère qui les prononce.

L'auteur analyse ensuite les cas de surdité psychique qui ne doit pas être confondue avec la surdi-mutité. Le traitement de cette affection donne déjà de meilleurs résultats que celui de la surdi-mutité.

Les résultats favorables obtenus par les exercices auditifs dans la surdité consécutive à la méningite cérébro-spinale ne doivent pas nous donner le change, puisque là les exercices sont institués peu de temps après la guérison et que l'amélioration qu'ils procurent survient souvent, d'après Politzer, d'une façon spontanée.

D'après ce que nous savons sur les résultats obtenus par les exercices auditifs chez des adultes atteints de surdité acquise, ils ne sont pas bien brillants. Des 5 malades d'Urbantschitsch, plusieurs étaient atteints, certainement, de surdité hystérique, et chez les autres les résultats ne furent que passagers et ne comprenaient qu'une légère amélioration de l'ouïe pour certains mots et certaines phrases. Les exercices auditifs n'auraient de la valeur pratique que si l'on pouvait, grâce à eux, obtenir une amélioration de l'ouïe pour la conversation courante et à une certaine distance. Et, puisqu'il n'en est pas ainsi, il vaut encore mieux s'en tenir comme par le passé à l'enseignement par la vue. (*Klin. Vorträge aus dem Gehörte der Otol., etc.*, herausgegeben von Dr Hang, Band II, Heft II. Iena, Verlag Fischer, 1898.)

Dr S. Jankelevitch.

ANALYSE DE THÈSE

De quelques rapports du nerf facial et de l'oreille, par Dr Nemtzoglou.

Quels sont anatomiquement les rapports du nerf facial et de l'appareil de l'ouïe? Quels sont-ils physiologiquement? Enfin, pathologie, comment se comporte le facial en regard de certaines affections de l'oreille? Ce sont là trois points de vue

différents qui font l'objet des trois principaux paragraphes du travail de l'auteur.

I. Dans le chapitre d'anatomie, celui-ci rapporte ce qui se trouve décrit à ce sujet un peu partout dans les traités classiques. Il insiste cependant sur les coupes osseuses du rocher et pense qu'il n'est rien de tel pour être fixé sur la topographie du nerf. Sur des coupes horizontales à 2 millimètres environ en arrière de la paroi postéro-supérieure de la caisse, se trouve le facial dans son canal osseux, immédiatement au-dessus de la fenêtre ovale, à 15 millimètres environ de la surface de l'os. Mais en coupe horizontale passant par le bord supérieur du conduit auditif, on ne touche pas ce nerf, car, à ce niveau, il est situé plus profondément et son trajet se traduit sous forme d'un relief osseux. Sur une coupe passant par le milieu du conduit osseux, on le voit se mettre en rapport avec la paroi postérieure de ce canal. Enfin, une coupe antéro-postérieure fait constater que le facial émerge de l'os dans un plan plus extérieur que celui par lequel il est entré. Cette intimité des rapports anatomiques explique comment on peut, pour le plus grand ennui de l'opérateur, dit l'auteur (il semble qu'on puisse ajouter : et surtout celui de l'opéré), être exposé à intéresser le facial en intervenant : 1° par le conduit (curettage de la caisse, ablation des osselets) ; 2° par l'apophyse mastoïde. Dans ce dernier cas, on doit éviter la partie antérieure de l'apophyse mastoïde qui répond au bord postérieur du conduit dans son tiers inférieur.

II. Au point de vue physiologie normale et pathologique, on doit se souvenir que le facial innerve les muscles du pavillon de l'oreille et celui de l'étrier.

Il est difficile d'admettre que chez l'homme ce nerf puisse produire des effets notables au point de vue du déplacement des différentes parties du pavillon, tandis que chez l'animal qui possède à un état de développement parfait ces muscles que l'homme a simplement à l'état de débris ancestraux, ils peuvent modifier la forme générale du pavillon. Malgré les expériences de Ziemssen et Duchesne tendant à faire admettre que les muscles du tragus et de l'antitragus sont les muscles constricteurs du conduit, ceux de l'hélix et de l'anthélix des

dilatateurs, on ne peut établir de règle ; en effet, ce que l'électricité peut provoquer, la volonté est impuissante à le reproduire. Cependant, O. Berger a observé un malade qui avait normalement la faculté de mouvoir ses oreilles et la perdit pendant toute la durée d'une paralysie faciale. Mais, si les mouvements, généralement étendus chez les animaux, sont faibles chez l'homme, cela ne tient pas au défaut d'innervation, mais à la transformation fibreuse d'une partie ou de tout le muscle.

Le chien est le type idéal d'expérimentation quand on veut avoir une idée de l'action que peut avoir ce nerf sur l'audition. A l'état normal, en effet, le pavillon est entièrement mobile, au point qu'il peut le diriger par un mouvement volontaire dans la direction du bruit. Or, quand par la section du nerf on arrive à supprimer l'action du facial, l'oreille reste pendante et ne peut exécuter aucun mouvement.

Le muscle de l'étrier reçoit son innervation du facial et Politzer, utilisant la voie expérimentale, a démontré aussi que le muscle du marteau était innervé par le trijumeau. D'autre part, cliniquement on observe que, dans les lésions du facial quelles qu'elles soient pourvu qu'elles siègent au-dessus du filet du muscle de l'étrier, il survient une finesse anormale de l'ouïe. L'explication qu'on en donne est la suivante : la paralysie faciale entraîne la suppression physiologique du muscle de l'étrier ; celle du muscle du marteau devient alors prépondérante puisque l'innervation en est due au trijumeau ; toute la chaîne des osselets est entraînée vers la caisse et l'étrier s'enfonce dans la fenêtre ovale, augmentant la pression labyrinthique et produisant ainsi l'hyperacousie. Cette explication est contestée par Urbantschitsch et Gellé qui prétendent démontrer, par l'épreuve du bâillement, que dans la paralysie faciale le petit muscle de l'étrier joue encore son rôle d'antagoniste, ce qui prouverait que l'innervation exclusive du muscle pour le facial serait très contestable.

g a signalé, dans la paralysie faciale, la production d'un subjectif lorsqu'on essaie de faire contracter les muscles face, qui serait dû à la contraction du muscle de l'étrier, irradie l'influx nerveux qui ne peut parvenir aux

muscles de la face. Enfin, Gellé aurait constaté dans la paralysie faciale l'absence des réflexes de l'accommodation binauriculaire.

III. L'auteur pense que chez certains prédisposés nerveux un traumatisme, un rien sur l'oreille peut devenir de la paralysie faciale.

Mais quand il s'agit de lésions du facial *cum materia*, deux conditions lui paraissent favoriser la participation du facial : la déhiscence du canal de Fallope et les phénomènes de congestion de l'artère stylo-mastoïdienne qui, participant aux phénomènes de congestion des vaisseaux du voisinage dans une affection aiguë de l'oreille, devient plus volumineuse et comprime le nerf dans son conduit osseux.

La participation du facial se traduit par des contractions spasmodiques musculaires ou par des phénomènes de paralysie réflexe ou essentielle. Les premières sont exceptionnelles, les seconds très fréquents, et l'auteur passe en revue les affections auriculaires qui peuvent les provoquer :

1° *Refroidissement limité à la région de l'oreille;*

2° *Affections locales de l'oreille*	Pavillon.....	Surtout *paralysie réflexe.*
	Conduit.....	*Paralysie réflexe :* bouchon. *Paralysie vraie :* corps étranger. Polypes.
	Oreille moyenne..	Catarrhe séreux aigu. Catarrhe purulent. Épanchement sanguin. Otites scarlatineuses et diphtéritiques Néoplasmes.
	Oreille moyenne et interne.....	Otorrhée, otite purulente ancienne avec carie.
	Oreille interne ...	Néoplasmes. Tumeur de la base du cerveau pénétrant dans le conduit interne. Hydrocéphalie. Méningites. Hyperostose.

3° *Traumatisme;*

4° *Agents chimiques;*

5° *Leucocythémie;*

6° *Syphilis.*

(Thèse de doctorat. Bordeaux, imprimerie du Midi, 1898.)

LIARAS.

REVUE GÉNÉRALE ET ANALYSES

NEZ ET PHARYNX NASAL

Des kystes du plancher du nez *(Cysts of the floor of the nose)*, par le Dr A. Brown Kelly.

La variété des kystes du nez qui font l'objet de ce travail ne doit pas être confondue avec les kystes qu'on trouve accidentellement dans les polypes, pas plus qu'avec les soi-disant kystes de la cloison ou du cornet moyen.

Les trois cas de kystes du plancher du nez décrits par l'auteur avaient atteint diverses phases de développement. Les trois malades étaient des femmes âgées respectivement de vingt-sept, cinquante-huit et trente-deux ans. Dans chaque cas, la tumeur a paru exactement au même point et notamment à l'extrémité antérieure du plancher du nez, juste en arrière au point de jonction de la peau et de la muqueuse.

Dans le premier cas, la malade ignorait absolument l'existence du kyste qui avait été découvert par hasard. Il était du volume d'un pois, gris clair, fluctuant et hémisphérique et siégeait sur le plancher, à l'extrémité antérieure du cornet inférieur. Le kyste ne donna lieu à aucun symptôme. Une ponction donna issue à un liquide clair jaune pâle. Peu après la tumeur disparut et le méat inférieur reprit son aspect normal. La malade, revue deux mois plus tard, ne présentait aucune trace de récidive.

La deuxième malade vint consulter l'auteur pour une tumeur siégeant au-dessous de l'aile gauche du nez. Cette tumeur s'est développée il y a environ vingt-deux ans à la suite d'un abcès gingival, et après avoir persisté pendant plusieurs années, elle se vida en laissant échapper du nez un liquide jaunâtre. Il y a deux ou trois mois, la malade, sans éprouver un trouble ou une gêne quelconque, s'aperçut que le kyste se reproduisait. examen on trouva l'aspect intérieur du nez exactement le me que dans le premier cas, mais la proéminence était ucoup plus grande. Une incision a amené un affaissement mplet du sac, de sorte qu'il fut impossible d'extirper un

morceau de la paroi. La malade guérit rapidement et trois mois après il n'y avait pas encore la moindre récidive.

Le troisième se rapporte à une femme âgée de trente-deux ans. Le kyste était arrivé à un degré assez avancé de développement et avait donné lieu à une déformation marquée de la face et à une grande douleur. La malade déclara que pendant plusieurs mois elle avait souffert à la face, à la tempe et au-dessus de l'œil du côté gauche. Trois semaines avant de venir réclamer les soins de l'auteur, une vive douleur se localisa dans le voisinage de l'aile gauche du nez, et une semaine plus tard elle remarqua qu'il y avait en cet endroit une petite grosseur qui avait graduellement augmenté. A la première inspection, l'aile gauche du nez était proéminente et l'orifice nasal correspondant était ouvert plus que d'ordinaire.

Dans le nez il y avait un gonflement considérable de la peau bordant la partie inférieure et extérieure du vestibule et de la muqueuse sous l'extrémité antérieure du cornet inférieur. La saillie, très tendue et douloureuse, se mouvait librement dans la fosse canine par rapport à l'os et à la peau. Après une ponction de la partie proéminente dans le nez, une certaine quantité d'un liquide jaune pâle et transparent jaillit au dehors, puis un peu de pus quand on pressa sur le sac. La malade éprouva un soulagement immédiat et le nez reprit son apparence normale. Un écoulement modéré, aqueux d'abord, purulent ensuite, se produisit après. Puis le kyste fut incisé dans le sillon gingivo-labial; on le trouva appliqué contre le périoste et l'os dans la fosse incisive. Le sac fut enlevé, il était gros comme une noisette, avec une paroi d'environ 1 à 2 millimètres d'épaisseur. La malade guérit après l'opération.

L'examen microscopique fait par le Dr Southerland a montré que la paroi du kyste était limitée par un épithélium stratifié. Les cellules de la couche la plus profonde avaient une forme plus ou moins cubique et étaient situées sur une large membrane basale. Les noyaux épithéliaux avaient un contour oval ou circulaire et étaient fortement colorés. La couche sous-épithéliale était en grande partie composée de tissu fibreux lâche parcouru par de nombreux vaisseaux dilatés. Çà et là ce tissu

était envahi par des cellules rondes. La portion charnue était formée de tissu glandulaire altéré.

D'après le caractère identique des particularités cliniques et la marche de développement, l'auteur se croit autorisé à classer ces cas dans une catégorie distincte qui diffère des autres variétés de kystes nasaux et représente la forme la plus typique des kystes qu'on observe dans les fosses nasales. (*The Journ. of laryngol.*, n° 6, juin 1898.) TRIVAS.

LARYNX ET TRACHÉE

Nécrose du larynx au cours d'une fièvre typhoïde *(Laryngeal Necrosis in enteric fever)*, par le Dr George DUFFEY.

A la séance du 28 janvier 1898 de l'Académie royale de médecine d'Irlande, l'auteur fit une communication sur une rare complication observée par lui dans un cas de fièvre typhoïde très grave, caractérisée par de hautes températures, de la bronchite et une grande prostration. Au cours du cinquième septenaire, quand le malade paraissait entrer en convalescence, il se plaignit un matin de maux de gorge et de difficulté de respirer. Ces symptômes, après s'être légèrement amendés sous l'influence d'un traitement approprié, récidivèrent en revêtant un caractère beaucoup plus grave et accompagnés d'une respiration striduleuse, enrouement, dysphagie et prostration. L'épiglotte, quoique très abaissée, n'empêchait pourtant pas l'entrée de l'air dans les poumons. Le malade mourut le dix-septième jour après l'apparition des symptômes laryngés.

A l'autopsie on trouva dans l'iléon des ulcérations typiques de la fièvre typhoïde en voie de cicatrisation et une tuméfaction des ganglions mésentériques et de la rate. Le larynx présentait à la face postéro-externe du chaton du cricoïde une petite macule jaune sale dont l'incision a ouvert un abcès contenant près d'un demi-drachme de pus. La cavité de l'abcès séparait le périchondre tuméfié du cartilage sous-jacent qui était érodé et dur. L'auteur rappelle un cas analogue relaté par lui il y a [illegible]ns (v. Dublin, *Journ. of med. sciences*, vol. LXXI) [illegible]a rareté relative de cas de cette nature dans la Grande [illegible]agne et en Irlande. (*The Lancet*, p. 442, 12 février 1898.)

TRIVAS.

Obstruction de la trachée par un ganglion bronchique caséeux *(Plugging of trachea by a caseous gland)*, par le Dr George F. Longbotham.

Un enfant âgé de huit ans fut admis à l'hôpital dans un état cyanosé, sans connaissance et atteint évidemment d'une obstruction de la respiration. Pas d'histoire de corps étranger introduit dans les voies respiratoires. L'administration de chloroforme a amené un léger soulagement. L'intubation à l'aide d'un cathéter n'a pas amendé les symptômes, mais elle donna une indication très nette sur l'existence d'une obstruction considérable dans l'arbre respiratoire. On pratiqua la trachéotomie, mais avant qu'elle fût terminée, l'enfant cessa de respirer. Des insufflations d'air à l'aide d'un long tube en caoutchouc n'ont donné aucun résultat. On essaya alors d'irriter la muqueuse de la trachée et des bronches au moyen d'une sonde, sur quoi l'enfant fit une profonde inspiration et de nouveau cessa de respirer. Les battements cardiaques devenaient maintenant moins perceptibles et de plus en plus rapides, mais on n'en a pas moins continué à employer tous les moyens (respiration artificielle, courant galvanique, etc.) pour faire respirer l'enfant. Tout d'un coup, par un effort de toux, celui-ci expulsa une matière caséiforme du volume d'une noisette, après quoi le malade se mit à respirer librement. Il fit une prompte guérison, bien que dans la suite il rejetât à plusieurs reprises des morceaux de cette même matière caséiforme. Celle-ci a dû être, à n'en pas douter, une portion d'un ganglion bronchique qui, s'étant ulcéré, avait obstrué la trachée au niveau de sa bifurcation. (*The Lancet*, 19 mars 1898.)

Trivas.

Végétations adénoïdes et spasme laryngé *(Adenoid vegetations and laryngeal spasme)*, par le Dr H. Lambert-Lack.

L'article dont nous allons donner ici une analyse succincte est une critique du travail du Dr E. Smith, paru dans *The Lancet* du 19 mars 1898. A cette occasion, nous devons rappeler que MM. Lambert et G.-A. Sutherland ont, il y a environ un an, publié un travail (*The Lancet*, 11 septembre 1897) où ils cherchaient à prouver que l'affection communément désignée sous le nom de spasme ou stridor congénital du larynx

dépendait d'une malformation congénitale de l'orifice supérieur de cet organe, malformation à laquelle venait s'ajouter une flaccidité de ses parties constitutives chez l'enfant.

Donc, d'après M. Lambert-Lack, si, comme le prétend M. Smith, les végétations adénoïdes sont la cause déterminante de cette affection, il est étonnant que ni M. M. Bride ni l'auteur, qui avaient observé le premier 6 cas et le second 12, n'aient pu en trouver dans aucun des cas observés par eux. La thèse soutenue par M. Smith perdrait de sa valeur, puisqu'il avoue lui-même qu'ayant toujours pensé que ces cas étaient dus à des végétations adénoïdes, il n'en avait pourtant aucune preuve matérielle avant d'avoir observé le cas sur lequel il s'appuie pour asseoir son opinion. La classe typique des cas décrits par MM. Thomson, Southerland et l'auteur, forme un groupe *per se* qui doit être soigneusement différencié des cas de spasme laryngé dus à des végétations adénoïdes ou à une autre forme d'obstruction nasale. A part le résultat du traitement, plusieurs détails du cas de M. Smith montrent qu'il appartient au dernier groupe. Ainsi le stridor a cessé sous l'influence de la narcose chloroformique, il s'aggravait beaucoup pendant le sommeil où la bouche était fermée au moment de la succion ; de plus, le malade était sujet à des attaques de dyspnée excessivement violentes. Tous ces symptômes sont caractéristiques des végétations adénoïdes, et s'observent rarement dans l'affection décrite par M. Lambert et M. Southerland sous le nom d'obstruction congénitale du larynx. Ainsi donc, le cas du Dr Smith ne controverse en aucune façon l'opinion de ces auteurs, en ce qui concerne la pathologie de cette dernière affection. Finalement, à l'affirmation de M. Smith, d'après laquelle l'affection serait due à une contraction spasmodique des replis ary-épiglottiques qui serait, elle-même, le résultat d'une irritation provoquée par les végétations adénoïdes du naso-pharynx, l'auteur répond que chez ce malade le spasme était probablement dû à une irritation provoquée avec le doigt ou le miroir laryngé introduit dans le larynx, réflexe qui n'est point rare. (*The Lancet*, 26 mars 1898.)

TRIVAS.

OREILLES

Un cas de fièvre scarlatine compliquée d'une otite moyenne suppurée aiguë et d'une septicémie hémorragique aiguë traitée par le sérum antistreptococcique. Guérison *(A case of scarlet fever complicated with acute suppurative otitis media and acute hæmorrhagic septicæmia treated by antistreptococcic serum; recovery)*, par le Dr HAROLD LOW.

Il s'agit d'une fillette de six ans atteinte de scarlatine. Le quatrième jour de l'éruption, la malade éprouva des douleurs dans l'oreille gauche, et, le lendemain, on constata un écoulement de cette oreille. Trois jours après, l'antre mastoïdien a été ouvert par le Dr Ballance, selon le procédé ordinaire, et le premier coup de gouge fit sourdre du pus. La cavité tympanique elle-même a été soigneusement curettée. Un drain fut laissé à demeure et la plaie fermée. La température descendit de 1°; mais, deux jours après, l'enfant fut prise de vomissements et tomba dans l'assoupissement. Quatre jours après la trépanation, M. Ballance revit la malade et jugea que son état était dû à une septicémie généralisée, mais non pas à une inflammation intra-cranienne localisée. On institua immédiatement le traitement par le sérum antistreptococcique, et, malgré l'extrême gravité de son état, la malade guérit. La convalescence a été interrompue par une attaque de purpura. Des cultures sur bouillon du sang de la malade ont révélé la présence de streptocoques virulents.

Nous croyons intéressant de reproduire en entier la notice suivante, ajoutée par M. Ballance :

« Ce cas montre ce qu'on peut obtenir avec de la persévérance et une attention soutenue. L'ouverture de l'antre a été entreprise dans le but non seulement de diminuer les douleurs et de donner issue au pus, mais aussi dans l'espoir de sauver d'une destruction complète la structure délicate du tympan. Le 23 mai, l'état de l'enfant était extrêmement grave. L'absence de parésie, de névrite optique et de vomissements cérébraux fit rejeter l'idée d'une inflammation intra-cranienne diffuse ou circonscrite. De plus, la septicémie généralisée ne paraissait pas dépendre d'une infection de l'os temporal, infection qu'une opération convenablement exécutée sur le sinus latéral et la veine jugulaire aurait dû arrêter. La fièvre intense, le pouls et

la respiration rapides, l'ictère, l'assoupissement, l'incontinence d'urine, la distension de l'abdomen, la diarrhée fétide et, plus tard, les hémorragies plaidèrent en faveur d'une septicémie aiguë généralisée, d'origine scarlatineuse. L'enfant aurait certainement succombé sans l'emploi du sérum antistreptococcique, et les injections continuèrent lors même que la vie de la malade était hors de danger. Le sérum a abaissé la température, amélioré la respiration, régularisé le pouls, dissipé l'obnubilation intellectuelle, nettoyé la langue et ajourné l'issue fatale, qui était imminente. Dans les septicémies aiguës, tous les efforts doivent tendre à vaincre la phase aiguë, car dans les septicémies chroniques le pronostic est bon. Les hémorragies n'avaient rien à faire avec le traitement par le sérum, mais elles étaient dues à une altération du sang provoquée par le processus septique. L'état hémorragique a été traité par du chlorure de calcium, du lait frais et des fruits. (*The Lancet*, 19 mars 1898.) TRIVAS.

Pachyméningite purulente interne consécutive à une otite suppurée moyenne *(Purulent internal pachymeningitis complicating middle-ear disease)*, par le Dr LESZYNSKY.

L'auteur rapporte le cas suivant :

Le malade, âgé de vingt-quatre ans, était atteint depuis plusieurs années d'une otite moyenne suppurée chronique double. Il se plaignait de douleurs dans l'oreille droite et à la région mastoïdienne. Il avait de la fièvre, une température élevée et d'abondantes sueurs, signes ayant fait supposer une thrombose sinusienne infectieuse. L'exploration du sinus et de l'apophyse mastoïde a donné des résultats négatifs. Ces symptômes persistèrent sans s'amender, et bientôt survinrent une stupeur croissante, une névrite optique double avec aphasie motrice, paralysie faciale droite et hémiplégie droite. Point de troubles de la sensibilité. Le malade ne se plaignait pas de maux de tête et il n'y avait aucun autre symptôme indiquant une poussée aiguë du côté de l'oreille gauche. Le lobe temporo-sphénoïdal gauche a été exploré en entier, mais on n'a trouvé une trace d'abcès. La mort est survenue au bout de vingt-quatre heures.

L'autopsie a révélé une pachyméningite purulente interne limitée à la dure-mère, correspondant à la région rolandique gauche, avec ramollissement des circonvolutions centrales du même côté. Du côté gauche, le tympan était entièrement détruit et les sinus désorganisés, tandis qu'à droite ces derniers avaient conservé leur aspect normal.

M. Leszynsky s'étend ensuite sur les difficultés qu'on éprouve fréquemment à localiser exactement la lésion dans des cas comme celui qu'il vient de rapporter. (Assoc. amér. de neurol., d'après *Med. Record*, p. 61, 9 juillet 1898.)

TRIVAS.

NOUVELLES

— IIe Congrès espagnol d'oto-rhino-laryngologie. — Le IIe Congrès espagnol qui devait avoir lieu à Barcelone ce mois de septembre est renvoyé en 1899, à une date qui sera ultérieurement fixée.

Barcelone, 13 août 1898. *Le Secrétaire général,*
J.-A. MASIP.

— VIe Congrès international d'otologie, Londres 1899.

Avis préliminaire. — Nous apprenons que le VIe Congrès international otologique se tiendra à Londres, les 8, 9, 10, 11 et 12 août 1899.

Le Congrès sera présidé par M. le Dr Urban Pritchard, professeur d'otologie, « Kings College, » Londres. M. A.-E. Cumberbatch s'est chargé des fonctions de trésorier.

Le Comité d'organisation anglais a décidé qu'en dehors de toutes questions ayant trait à l'otologie, il pourra intervenir une discussion générale sur *Indications for opening the mastoid in otitis media suppurativa chronica.*

Le Comité se tient à la disposition de tous ceux qui lui feront l'honneur d'adhérer au Congrès pour donner tous les renseignements qui pourraient être demandés.

POUR LE COMITÉ :
E. CRESSWELL BABER
Secrétaire Hon.
46, Brunswick Square, Brighton (Angleterre)

Bordeaux. — Imp. G. Gounouilhou, rue Guiraude, 11.

19 ANNÉE. N° 42. 15 OCTOBRE 1898.

REVUE HEBDOMADAIRE
DE
LARYNGOLOGIE, D'OTOLOGIE
ET DE RHINOLOGIE

TUMEUR DU PAVILLON DE L'OREILLE

(ADÉNO-ÉPITHÉLIOME D'ORIGINE SÉBACÉE)[1]

par le Dr M. LANNOIS.

La nommée Grat.., âgée de soixante-quinze ans, était hospitalisée depuis cinq ans aux Femmes caduques, lorsqu'elle est morte d'une pneumonie au mois de janvier 1898. Je l'avais examinée il y a trois ans en prenant le service, et j'avais constaté sur l'oreille gauche une tumeur que la malade savait porter depuis plusieurs années. Elle ne pouvait préciser l'époque du début, mais, d'après les renseignements fournis par d'autres personnes, celui-ci avait précédé de huit à dix ans l'entrée à l'hôpital. La tumeur avait donc au moins douze ans de date lorsque la malade mourut.

Cette tumeur était constituée par une masse dure, de consistance à peine rénitente, elle avait le volume d'une petite mandarine. Elle était complètement recouverte par la peau non ulcérée et d'un aspect violacé; sur la partie la plus externe qui faisait une saillie sur le fond de la tumeur comme on le voit bien sur la planche annexée, on notait petites dépressions où la peau paraissait amincie et rente aux plans sous-jacents, ce qui lui donnait un

[1] Travail communiqué à la Société française de laryngologie, 1898.

aspect mamelonné et chagriné. Légère desquamation épidermique à ce niveau.

L'insertion se faisait derrière la branche montante de l'hélix, exactement au niveau de la partie moyenne de la fossette scaphoïde. Il y avait un véritable pédicule formé par la peau distendue, de telle sorte qu'il était évident que le cartilage n'était pas en cause et qu'il eût été très facile de faire l'ablation de toute la tumeur d'un simple coup de ciseaux. Mais la malade qui ne voulait même pas se laisser examiner et portait toujours son bonnet de façon à cacher son oreille, se refusa à toute intervention. Elle ne ressentait d'ailleurs aucune douleur et accusait seulement quelques démangeaisons.

La tumeur avait nettement augmenté de volume dans les six derniers mois de l'année et était d'un tiers au moins plus grosse que ne le montre la photographie, celle-ci ayant été prise en 1895, mais ses caractères n'avaient aucunement changé. A l'examen macroscopique sur une coupe, elle avait un aspect charnu, uniformément violacé, paraissait très vasculaire, n'avait pas de suc comme un cancer.

M. Duplant, préparateur au laboratoire d'anatomie pathologique, voulut bien se charger de l'examen histologique, et voici ce qu'il a constaté sur des coupes d'un fragment de la tumeur durci à l'alcool et à la gomme, après coloration soit à l'hématéine-éosine, soit au picrocarmin.

Une vue d'ensemble avec un grossissement faible (obj. 3, ocul. 3, Reichert) permet de constater que la tumeur est formée d'alvéoles de dimensions variables remplies de cellules rondes à noyau volumineux et vivement coloré. Par places dans l'alvéole existe une sorte de dentelure claire dont l'explication nous sera fournie par un objectif plus puissant.

Le tissu conjonctif du stroma dans son ensemble est à peine coloré par le picrocarmin : il prend l'éosine et forme des traînées rosées, assez apparentes, régulièrement circu-

laires dans la plus grande partie de la préparation. De loin en loin on voit quelques vaisseaux. Il existe une infiltration sanguine, prédominante au pourtour de la tumeur.

La *peau* forme un revêtement continu, mais elle est

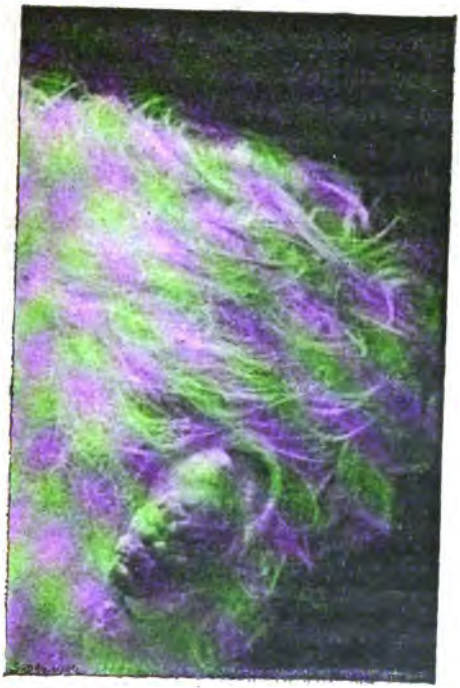

étirée, amincie, comme le prouve la disparition des sinuosités papillaires. La couche pigmentée est très nette, les cellules épidermiques ont leurs caractères normaux, la couche cornée est assez épaisse.

Le *tissu cellulaire* sous-dermique est normal, il semble ne un peu épaissi. Il existe de nombreuses fibres élastiques caractéristiques. Ce n'est qu'au dessous de cette couche e commence la tumeur elle-même.

Un grossissement plus fort permet d'analyser les éléments anatomiques de ces différents tissus. Au pourtour des alvéoles les cellules forment un revêtement régulier et ont une forme cubique. La cellule néoplasique est petite et arrondie, son protoplasma rarement visible a l'hématéine-éosine, l'est mieux grâce au picrocarmin. Dans beaucoup d'éléments, à côté ou au pourtour du noyau, se trouve une tache réfringente correspondant à la sécrétion normale d'une glande sébacée et qui permet de considérer la tumeur comme provenant de glandes de cette nature. Cette interprétation histogénique a été soumise au contrôle de M. le prof. Bard qui l'a confirmée. Les noyaux sont ronds, assez volumineux, vivement colorés, quelques-uns présentent plusieurs nucléoles.

Le *tissu conjonctif* de l'alvéole ne possède qu'une vague fibrillation très pâle, sans qu'aucun élément élastique y soit reconnaissable. Dans ses mailles les cellules espacées de loin en loin sont fusiformes, leur noyau est vivement coloré par les réactifs.

Il existe par places des cellules plus rondes, groupées soit par îlots, soit autour des vaisseaux. S'agit-il de leucocytes indiquant une légère inflammation, ou bien est-ce le point de départ d'une alvéole nouvelle? Il est difficile de le dire.

Les *vaisseaux* ont en grande partie des parois embryonnaires; ils sont dispersés dans le tissu des alvéoles. Sur les limites de la tumeur, la plupart sont dilatés et quelques-uns présentent des ruptures de leurs parois qui ont produit les hémorragies déjà signalées.

En somme, il s'agit d'une tumeur à type relativement *bénin*, comme le prouve la limitation exacte des alvéoles; mais l'aspect des cellules remplissant les cavités, leurs volumineux noyaux indiquent une tendance à l'évolution épithéliomateuse. C'est le nom d'adéno-épithéliome et, dan l'espèce, d'adéno-épithéliome d'origine sébacée qui lui convient.

M. Bard croit que si ces néoplasmes ne présentent que

très exceptionnellement la généralisation lymphatique, ils sont cependant sujets à des récidives locales.

Il est bon de faire remarquer qu'à la bénignité histologique a correspondu une égale bénignité symptomatique, la tumeur ayant évolué pendant plusieurs années sans donner d'autre symptôme que la gêne due à son poids qui entraînait en bas la partie supérieure du pavillon et l'obstruction du conduit auditif, ce qui déterminait de la surdité par obstacle mécanique. Haug, en rapportant récemment un cas de cylindrome du pavillon, faisait remarquer que la tumeur avait également mis douze ans pour passer du volume d'une cerise à celui d'un œuf de pigeon. Il semble que les très rares cas de tumeurs non ulcérées du pavillon qui ont été rapportés, aient eu également une évolution assez lente.

En résumé, cette malade a présenté une tumeur du pavillon à évolution extrêmement lente et l'examen histologique a démontré qu'il s'agissait d'un adéno-épithéliome d'origine sébacée. C'est probablement la première fois qu'une tumeur de cette nature est signalée au niveau du pavillon et c'est la raison qui m'a engagé à en publier l'observation.

NOTE

SUR LES RELATIONS ENTRE L'OUÏE ET LA PAROLE[1]

Par le Dr **CHERVIN**,
Directeur de l'Institut des bègues, de Paris.

Parmi les troubles du langage, il en est quelques-uns qui paraissent avoir une relation assez étroite, de cause à effet, avec les fonctions de l'audition. Tantôt la lésion de l'ouïe cause directement le trouble de la parole; c'est le cas de la dité chez de très jeunes enfants, amenant comme consé- nce fatale, la mutité. Tantôt la pratique d'un défaut de

[1] ail communiqué à la Société française de laryngologie, 28.

prononciation comme le zézaiement, le chichement ou toute autre blésité finit par amener une accoutumance telle pour l'oreille que le malade ne s'aperçoit plus de son vice de prononciation.

Mais, il y a plus. Il m'arrive souvent de rencontrer des enfants et même des adultes qui ne distinguent pas une consonne correctement prononcée de la même consonne incorrectement articulée. Je prononce, par exemple, la syllabe SA et le sujet répond CHA, ou quelque chose dans ce genre. Je répète un certain nombre de fois SA, SA, SA en l'invitant à dire comme moi; il essaye vainement et ne peut arriver qu'à prononcer CHA. Comme je lui demande s'il perçoit la différence entre SA et CHA, il m'avoue que non. Mais ce n'est pas seulement sur les consonnes soufflées que le fait se produit, je l'ai constaté également pour toutes les lettres. C'est ainsi qu'un sujet qui prononçait *ta*nif pour *ca*nif ne saisissait pas la différence qu'il y a entre *ta* et *ca*, même lorsque je répétais l'une après l'autre et un grand nombre de fois ces deux syllabes : *ta, ca — ta, ca — ta, ca*, etc.

On comprend que, chez ces sujets, le traitement de ces défauts de prononciation présente des difficultés plus grandes que lorsqu'il s'agit de quelqu'un ayant parfaitement conscience qu'il prononce mal. Mon premier soin, dans ces cas de blésité compliqués de l'imperfection de l'ouïe dont je viens de parler, est donc de faire, préalablement, l'éducation de l'oreille. C'est seulement lorsque le malade distinguera un son pur d'un son incorrect, que je pourrai aborder l'étude des lettres mal prononcées.

Si je poursuivais mon examen dans le domaine du chant, je pourrais rappeler qu'il y a une foule de personnes qui, non seulement ne sont pas capables de chanter un air, aussi simple soit-il, sans chanter faux ou détonner, mais encore qui n'ont pas l'oreille désagréablement impressionnée lorsqu'elles entendent chanter ou jouer faux ou qu'elles chantent faux elles-mêmes.

A quelle cause faut-il attribuer cette imperfection de l'ouïe?

Y a-t-il là une lésion organique?

Je ne le crois pas. Et, jusqu'à présent du moins, la chose ne paraît pas démontrée.

Je crois qu'il s'agit là d'une imperfection native, souvent héréditaire, de l'oreille pour l'analyse des sons, imperfection qu'une éducation raisonnée peut faire disparaître. La preuve qu'il s'agit là d'une sorte de prédisposition héréditaire, c'est que ce ne sont pas seulement les porteurs du défaut de prononciation qui sont atteints de cette imperfection de l'ouïe, mais encore leur entourage. Voici, par exemple, des faits dont je suis assez souvent témoin et avec la mise en scène que j'indique.

Je reçois la visite d'une grand'mère qui m'amène sa petite fille (les différentes formes de blésité sont beaucoup plus fréquentes chez les filles que chez les garçons; c'est le contraire pour le bégaiement), en me demandant mon avis sur la manière de parler de l'enfant.

Mon examen terminé, je déclare que la fillette est atteinte, quelquefois même à un haut degré, de zézaiement ou de toute autre blésité. Et la bonne grand'mère de s'écrier : « Enfin! je suis contente de voir que vous partagez mon avis. Figurez-vous, Monsieur le Docteur, que ma fille, qui est la mère de cette enfant, prétend qu'elle parle parfaitement! j'avais beau affirmer qu'elle zézayait horriblement, ma fille haussait les épaules en prétendant que c'était une idée de ma part. Je vous ai amené l'enfant, en cachette, pour en avoir le cœur net. Mais je reviendrai avec les parents de l'enfant, afin qu'ils entendent de votre bouche l'affirmation que la fillette prononce mal et qu'elle est atteinte d'un défaut de prononciation qu'on peut corriger. »

A quelque temps de là, je reçois, en effet, la visite de la persistante grand'mère, accompagnée de l'enfant et de ses parents, lesquels se présentent chez moi avec l'air résigné et

de mauvaise humeur de gens qui ne viennent que contraints et forcés. « Ma mère m'a dit que vous *prétendez, à ce qu'il paraît,* que ma fillette aurait un défaut de prononciation. Je dois vous dire que ni mon mari, ni moi, nous ne nous en apercevons. » Par une série d'expériences de prononciation je m'efforce de faire, pour ainsi dire, toucher du doigt aux parents l'imperfection de langage de leur fillette. Quelques uns finissent par se rendre compte de la vérité et reconnaissent leur erreur. D'autres, plus entêtés, ne veulent avouer, ni à eux-mêmes, ni aux autres, qu'ils ne s'étaient pas aperçus de la mauvaise prononciation de leur enfant. Mais, dans la plupart des cas, je vois bien que j'ai affaire à des gens parfaitement sincères lorsqu'ils déclarent ne pas s'apercevoir du défaut de leur enfant.

Cela tient à l'insuffisance de l'éducation de l'oreille chez ces personnes, et je crois qu'il y aurait de ce côté quelques réformes à tenter dans l'éducation des enfants. D'autant plus que beaucoup d'entre eux non seulement sont inhabiles dans l'appréciation des finesses des sons de la voix parlée ou chantée, mais finissent par mal entendre et mal comprendre ce qu'on leur dit, ce qui leur porte préjudice à eux et aux autres. Il en est même qui écrivent comme ils parlent.

Pour me résumer, je dirai que l'absence de l'ouïe, comme la surdi-mutité, la finesse de l'ouïe, les accents locaux et les inflexions de voix héréditaires, et enfin l'imperfection de l'ouïe, amène les défauts de prononciation tels que le zézaiement, le chichement, etc.

On voit donc combien sont nombreuses et délicates les relations qu'il y a entre les perceptions auditives et les fonctions du langage.

J'appelle toute la compétence des otologistes sur ce point de pédagogie spéciale qui est de leur compétence.

SUR UN CAS DE MYXOME DU LARYNX

Par le Dr G. CLÉMENT, de Paris.

Les tumeurs bénignes du larynx ne sont pas chose rare, et si les spécialistes sont en désaccord sur le point de savoir laquelle des variétés de polypes du larynx est la plus fréquemment observée, en faisant la moyenne des statistiques récentes, on est autorisé à admettre que papillomes, myxomes et fibromes se rencontrent dans des proportions qui ne diffèrent pas sensiblement.

Dans les deux ans et demi de notre pratique personnelle, nous avons eu l'occasion d'observer 5 cas de polypes du larynx; l'examen microscopique, chaque fois pratiqué, nous a donné 4 fois du papillome et une fois du myxome.

C'est de ce dernier cas que nous avons eu l'idée d'écrire l'histoire, celle-ci nous ayant paru intéressante à plusieurs points de vue.

M. X..., quarante-deux ans, ténor, a chanté au théâtre les rôles d'opéra et d'opéra-comique pendant quinze ans. Durant cette période de temps, il ne lui est arrivé qu'une seule fois, en 1892, d'être tenu éloigné de la scène pour quelques jours, la présence de nodules sur les cordes vocales ayant nécessité, de l'avis du médecin traitant, un repos absolu.

Depuis l'année 1895, sans cause connue, invoquée par notre client, ce dernier est sujet à des enrouements passagers et subits qui le mettent dans l'impossibilité de manier sa voix à son gré, principalement dans la demi-teinte, dont auparavant il se servait avec une grande facilité, aussi bien dans le registre élevé que dans le registre grave.

A ce moment, le spécialiste consulté constate l'existence d'une laryngite catarrhale subaiguë et pratique hebdomadairement des [illegible]ıchements endo-laryngés avec une solution de nitrate d'argent [illegible] de chlorure de zinc.

[illegible] traitement, suivi à peu près régulièrement pendant plusieurs

Travail communiqué à la Société française de laryngologie, [illegible]

mois, n'apporte pas d'amélioration sensible, et le malade, de son plein gré, cesse de consulter et se remet à chanter pour donner des leçons et dans les concerts.

En *mars 1898*, sentant de plus en plus décroître ses moyens vocaux, M. X... vient nous demander conseil.

Au point de vue des antécédents, nous notons que le père et la mère vivants en bonne santé, sont tous deux arthritiques avec des manifestations eczémateuses; le malade lui-même, chez lequel on ne relève aucune trace de syphilis ni de tuberculose, présente des taches de psoriasis sec, localisées de préférence à l'articulation du coude.

Il n'a jamais toussé, et, comme plus haut nous l'avons signalé, il nous déclare qu'il n'a jamais eu d'affections sérieuses du larynx.

Bien que n'éprouvant aucun trouble de la respiration, aucune gêne de la déglutition, il se plaint assez souvent d'une légère douleur au niveau des cartilages du larynx, s'accompagnant de sensation de corps étranger avec chatouillements, picotements et besoin de « râcler » violemment pour expulser des petits crachats collants et noirâtres, auxquels, ces jours derniers, se sont mêlés quelques filets de sang.

La voix devient dure et change de timbre; les notes graves semblent plus faciles cependant; mais, dans le registre élevé, les sons restent voilés, presque éteints même, ce qui fait dire à notre malade « qu'il devient baryton ».

Mais il se préoccupe surtout d'avoir la sensation nette d'un obstacle à surmonter chaque fois qu'il veut donner une note : « Je chante, dit-il, par-dessus quelque chose. »

A l'examen, nous trouvons dans les fosses nasales un certain degré de rhinite catarrhale, un peu de rhino-pharyngite, pas de queues de cornets. Le pharynx, rouge, est granuleux et le siège d'une vascularisation excessive. Rien à l'amygdale linguale.

Au laryngoscope, l'épiglotte et la muqueuse vestibulaire apparaissent normales. Les sinus pharyngo-laryngés ne présentent rien de particulier. La corde vocale inférieure gauche est saine; la droite, au contraire, offre une coloration rouge sombre dans toute son étendue, et, sur sa face supérieure, au niveau de l'union du tiers moyen et du tiers antérieur, on distingue une petite masse arrondie, unilobée, un peu allongée dans le sens antéro-postérieur, du volume total d'un pois, d'aspect brillant et rosé, tranchant sur la teinte foncée du reste de la corde qui supporte la tumeur.

Cette dernière, à large base d'implantation, déborde la corde en dedans, mais non pas du côté ventriculaire, elle ne paraît pas mobile.

Sa surface, parfaitement lisse, ne présente aucune des aspérités qui caractérisent les polypes papillaires. Si l'on examine plus attentivement, le larynx étant au repos, la muqueuse de la corde vocale semble relâchée et former sur son bord libre comme un mésentère qui encastre toute la portion glottique de la tumeur. Malgré cette disposition, le malade étant invité à pousser la voyelle *é*, nous constatons que, dans la phonation, l'affrontement des lèvres de la glotte est complet, et que la corde droite chevauche manifestement sur sa congénère.

Pendant huit jours, le malade, mis au repos absolu, fait des pulvérisations antiseptiques et astringentes, en même temps que nous soumettons son larynx à un entraînement régulier.

A ce moment, notre maître et ami le Dr Poyet veut bien nous éclairer de ses conseils. Son examen confirme notre diagnostic de myxome sessile de la corde vocale inférieure droite.

Nous conseillons l'ablation, qui est pratiquée le 23 mars, sans anesthésie préalable, avec la grosse pince laryngienne de Fauvel.

La douleur est presque nulle, et il ne se produit pas d'hémorragie.

Immédiatement après l'intervention, la voix n'est pas sensiblement améliorée.

Trois jours après, nous constatons que l'abrasion a été complète, malgré un petit lambeau de muqueuse du volume d'une tête d'épingle, qui persiste à la partie postérieure de la surface d'implantation de la tumeur, et qui devra tomber spontanément par mortification.

Les *26, 27, 29, 31 mars*, attouchements de la corde malade avec une solution de chlorure de zinc, d'abord à 1/30, puis à 1/20.

Bientôt la voix, moins rauque, reprend du timbre et nécessite moins d'efforts pour l'émission.

Au miroir, la corde apparaît à peu près rectiligne sur son bord libre; c'est à peine s'il persiste une très faible excavation à l'endroit où siégeait le polype. A ce niveau, la muqueuse est plus rouge que sur le restant de la corde, qui a repris sa coloration normale.

Cet état va s'améliorant de jour en jour jusqu'au milieu du mois de juin, époque à laquelle nous congédions notre malade, en lui permettant de chanter de nouveau, même au théâtre, son larynx ant complètement sain.

L'examen histologique de la tumeur, fait le lendemain de l'ablan par un de nos confrères, révéla nettement l'existence d'un u muqueux réticulé, caractéristique du myxome.

De cette observation clinique, il nous semble rationnel de tirer les conclusions suivantes :

1° Myxome du larynx longtemps méconnu, bien que l'examen objectif, relativement facile, permît de faire le diagnostic du siège et de la nature de la tumeur;

2° Polype rétrécissant l'aire de la glotte et pourtant ne déterminant aucune gêne de la fonction respiratoire;

3° Au contraire, altération de la fonction vocale : la voix n'est pas abolie, mais modifiée dans son timbre et dans son étendue;

4° L'intervention chirurgicale reste le traitement de choix, et, bien conduite, ne doit pas entraver pour l'avenir la fonction de l'organe.

ASSOCIATION AMÉRICAINE DE LARYNGOLOGIE

XXe CONGRÈS ANNUEL

Tenu à Brooklyn du 16 au 18 mai 1898.

M. J. N. Mackenzie. — **Des néoplasmes trachéo-laryngés de la tuberculose** *(The laryngo-tracheal neoplasms of tuberculosis).*

Le larynx et la trachée sont le siège de formes variées de néoplasmes, qui peuvent être divisés en trois groupes. Le premier comprend les hyperplasies granuleuses; la seconde variété de tumeurs peut être désignée sous le nom de variété papillomateuse; elle est moins fréquente que la précédente et s'observe surtout à la partie postérieure du larynx. L'auteur n'a trouvé dans la littérature médicale qu'une seule relation d'examen microscopique de ces tumeurs, et, dans ce cas, le néoplasme était du tissu papillomateux. En raison de ce fait que la nature de ces néoplasmes reste encore à déterminer, M. Mackenzie a jugé intéressant de rapporter brièvement l'histoire du cas suivant : il s'agit d'un homme atteint de tuberculose pulmonaire. La partie postérieure du larynx était remplie de masses ressemblant à des pièces de corail. A l'inspection, on trouva sur la

corde vocale droite une tumeur qui s'étendait sous la corde et provenait apparemment de son bord libre. Au moment de la phonation elle passait au-dessous de la corde du côté opposé. Plusieurs morceaux furent enlevés à fin d'examen. Le microscope laissait voir des nodules papillomateux entrecroisés et un épithélium en partie nécrosé, de même que de nombreuses cellules rondes avec quelques cellules géantes. Dans les couches sous-muqueuses, le tissu normal était remplacé par du tissu de nouvelle formation. Ce cas représentait parfaitement le type du néoplasme laryngé tel qu'on le trouve dans la tuberculose. Microscopiquement il montrait du tissu papillomateux infecté de tubercules.

La troisième variété est la tumeur tuberculeuse vraie. En 1882, l'auteur appela le premier l'attention sur cette variété de tuberculose qui frappe la portion laryngo-trachéale des voies respiratoires, et il a été le premier à en donner une description détaillée. Par tumeur tuberculeuse, il entendait une tumeur isolée, nettement définie, se développant indépendamment des ulcérations ou de l'infiltration tuberculeuse et revêtue d'une muqueuse normale, avec peu ou point de tendance à s'ulcérer. Ces tumeurs sont très rares, et M. Mackenzie n'en a observé que trois cas. On doit les différencier de l'infiltration ordinaire, et tout d'abord par leur apparence grossière; histologiquement le tissu tuberculeux s'y trouve dans les parties profondes de la tumeur, tandis que dans l'infiltration ordinaire la masse tuberculeuse est située sous l'épithélium. Eu égard au diagnostic, la tumeur peut être confondue avec un néoplasme malin, et l'examen microscopique est le seul moyen sûr de les différencier. La coloration, la situation, la présence de tuberculose dans l'organisme sont autant de données précieuses, mais l'unique moyen capable d'établir le diagnostic est l'examen anatomo-pathologique.

Ce serait assumer une grande responsabilité que de soulever la question d'une intervention chirurgicale. Comme nous ons de le montrer, ces tumeurs suivent une évolution lente : peu de tendance à l'ulcération, et, à moins que les troubles tionnels ne deviennent menaçants, mieux vaut les abanner à elles-mêmes; chez un homme à la dernière période

de la tuberculose, une opération serait beaucoup plus néfaste qu'utile. Quant au traitement, on fera des applications d'acide lactique ou de la galvanocautérisation. Au cas où l'articulation serait atteinte et que tout le larynx paraîtrait plus ou moins affecté, la question d'extirpation pourrait être agitée.

M. Delavan se range à l'avis de l'auteur, qu'une intervention est susceptible de faire beaucoup de mal. Il pense que des injections hypodermiques ou sous-muqueuses d'acide lactique valent plus que tout autre mode de traitement.

M. Rice rapporte l'histoire d'un cas qu'il avait observé il y a dix-huit mois, et où avait existé le tissu granuleux caractéristique entre les cartilages aryténoïdes. Il y a quelques semaines, la tumeur s'est ouverte légèrement par en bas, et l'on vit apparaître une ulcération superficielle. Le néoplasme était de coloration grisâtre, intéressait les deux bandes ventriculaires et remplissait la partie postérieure du larynx. Il n'a pas été fait d'examen microscopique.

M. Swain dit que c'est sur une malade tuberculeuse qu'il a observé la plus grosse tumeur de l'espace inter-aryténoïdien qu'il ait jamais vue. En apparence, elle ressemblait à un papillome, et le microscope y a révélé de l'hypertrophie papillaire. La malade fut envoyée à Adirnodacks, où elle est restée environ un an et demi; elle est revenue chez elle presque guérie; plus tard, la malade fit de la tuberculose de l'articulation du poignet.

M. W. F. Chapell. — **Du traitement climatérique de la tuberculose laryngée** *(Climatic treatment of laryngeal tuberculosis).*

L'auteur parle des conditions climatériques de Liberty et décrit la méthode de traitement, aussi bien local que général, en usage au sanatorium de Loomis.

M. E. Mayer dit que le traitement de ces cas l'a conduit aux mêmes conclusions que M. Swain, et notamment que les malades envoyés aux sanatoria doivent y être gardés le plus longtemps possible. Il est d'avis qu'on doit adopter un système de petits bâtiments isolés, cottages ou cabines, pour y faire coucher les malades.

Le choix d'un climat sec et froid ou d'un climat chaud est de la plus haute importance, et, chaque fois qu'on aura à résoudre cette question, il faudra avoir recours aux conseils d'un médecin compétent.

M. Thomas French est favorable au système de construction préconisé par M. Meyer. Dans son esprit la question est résolue : tous les sanatoria ne doivent se composer que de petits bâtiments, d'une ou de deux chambres chacune.

M. W. K. Simpson. — **L'éponge de Bernay comme hémostatique dans le nez et le nasopharynx** *(Bernay's sponge in nose and nasopharynx as a hemostatic).*

L'auteur fait la démonstration de l'éponge de Bernay qui, dit-il, consiste en un morceau de coton soumis à une pression de plusieurs centaines de livres et comprimé en disque d'un soixantième de pouce d'épaisseur. L'éponge gonfle 15 fois son volume et absorbe 12 fois son poids de liquides. Son efficacité en chirurgie générale dépend de son pouvoir absorbant, qui la met à même d'être employée comme agent aseptique et de tamponner la plaie. Grâce à son pouvoir absorbant et à l'augmentation de volume, l'éponge exerce une pression limitée par le volume de la cavité qu'elle est destinée à remplir.

Dans le tamponnement des orifices antérieurs et postérieurs du nez, ces éponges se sont montrées beaucoup plus efficaces que le coton ou la gaze qui ont l'inconvénient de ne pas toujours tenir pendant le temps nécessaire. Le faible pouvoir absorbant de la gaze ou de l'ouate ne présentait aucune garantie contre l'hémorragie. Dans le cas d'épistaxis, l'éponge de Bernay peut être coupée en morceaux de forme semi-circulaire et introduite dans les fosses nasales, la convexité tournée en haut. Un fil attaché à l'éponge permettra de la retirer plus facilement. Pour le tamponnement des orifices postérieurs, on fera usage d'un disque entier non taillé. En parlant des autres circonstances où l'éponge de Bernay peut trouver son emploi, l'auteur la recommande comme une excellente attelle dans le dernier temps de l'opération de Asch pour déflexion de la cloison. On peut aussi l'utiliser dans des cas de fracture. Recouvertes de gutta-percha et introduites dans le nez, les éponges de Bernay empêchent la formation d'adhérences post-opératoires. Elles peuvent également être utilisées comme véhicules de médicaments aux différentes parties du nez. Comme dans le cas de tout tamponnement nasal, leur enlèvement peut être suivi

d'hémorragie; on peut se prémunir contre cet inconvénient en induisant l'éponge, avant son introduction, d'une pommade antiseptique.

M. Mackenzie demande si la dilatation subite de l'éponge ne cause pas de douleurs.

M. Swain demande si l'éponge se contracte de façon qu'on puisse la sortir sans difficulté.

M. Simpson, en réponse à la question de M. Mackenzie, dit qu'il n'a pas constaté qu'elle causât de vives douleurs. L'augmentation de volume de l'éponge est en proportion de l'abondance de l'hémorragie. La cavité du nez est vite remplie par l'éponge, mais la douleur est insignifiante. Les éponges trouvent surtout leur application dans les cas où il y a nécessité absolue qu'aucune hémorragie ne survienne après l'opération. En répondant au Dr Swain, l'orateur dit que les éponges ne se contractent pas; elles continuent à se dilater et sont soumises aux mêmes règles que tous les autres modes de tamponnement.

M. J. W. Gleitsmann. — **L'autoscope de Kirstein** *(Kirstein's autoscope).*

L'usage de cet instrument serait recommandé, selon l'auteur, dans les cas où le miroir laryngoscopique ne montrerait pas suffisamment la paroi postérieure du larynx. Cet autoscope peut être employé quand on est certain de ne pouvoir découvrir tout le larynx. Dans le Dispensaire allemand, il a été constaté que les malades sur lesquels cet instrument a été expérimenté n'y sont plus retournés. L'auteur lui-même l'a employé à la clinique du Dr Kirstein et il trouva qu'on ne pouvait s'en servir utilement sans avoir préalablement anesthésié le malade. L'instrument ne peut être laissé *in situ* un temps suffisamment long pour obtenir une bonne vue du larynx.

M. Reverly Robinson. — **Hypertrophie de l'amygdale linguale comme cause de toux** *(Enlargement of the lingual tonsil a cause of cough).*

Depuis plusieurs années, dit l'auteur, il a été reconnu que l'hypertrophie de l'amygdale linguale était une cause de toux. Son début est insidieux, surtout chez les adolescents. Le plus souvent il arrive que la toux, persistant depuis quelques heures,

on appelle le médecin praticien, et celui-ci examine d'abord la poitrine et ensuite la gorge; cet examen étant négatif, il conclut à une toux d'origine gastrique ou réflexe. L'auteur insiste surtout sur ce fait qu'une mauvaise santé générale ou la persistance d'un état catarrhal en sont des causes prédisposantes. L'anémie, la constipation, des habitudes d'intempérance en matière d'aliments et de boissons, etc., peuvent être les causes de cette affection. La suralimentation et les abus de pâtisserie provoquent chez les enfants une congestion de l'amygdale linguale. Les dyscrasies rhumatismales des adultes doivent également être considérées comme des agents déterminants. Les symptômes de congestion aiguë de l'amygdale linguale sont les mêmes que ceux d'une toux irritative, et l'inspection nous apprend peu de choses. Au commencement, il y a une légère expectoration qui, dans la suite, devient muco-purulente et, plus tard, sanguinolente; ce sang provient de l'amygdale linguale enflammée. Tous ces symptômes s'aggravent la nuit. Quelquefois le malade, endormi depuis deux ou trois heures, est subitement réveillé par un violent accès de toux que l'action de calmants n'apaise que pour très peu de temps. Dans ces cas, l'auteur a observé que l'amygdale était rouge et tuméfiée et que le côté gauche était beaucoup plus fréquemment atteint que le droit. Il a trouvé la *fossa* complètement remplie de glandes tuméfiées qui recouvraient les bords de la glotte. Une fois en présence d'un malade, le médecin doit rechercher si quelque dyscrasie ne se cache pas derrière l'affection locale, et, dans ce cas le traitement doit être dirigé contre celle-là. On devra toujours soupçonner la goutte ou le rhumatisme. Les médicaments béchiques n'ont aucune action sur la toux. Un mélange de teinture d'iode, de glycérine et d'eau à parties égales, appliqué localement tous les jours, diminue les phénomènes inflammatoires. Le changement d'air est une condition essentielle du traitement. S'il existe de l'insuffisance rénale, on emploiera avec profit la liqueur de Mindererus; s'il y a eu antérieurement accidents paludéens, la teinture de Warburg rendra de nds services. Contre l'hypertrophie l'auteur recommande ord l'électrocautérisation, ensuite l'anse, et en dernier lieu, neillotomie.

M. James E. Newcomb conseille d'employer localement de la glycérine boriquée et à l'intérieur de l'oxalate de cerium; ce dernier médicament doit être administré à raison d'un drachme dans les vingt-quatre heures.

M. Clarence Rice dit que l'amygdale linguale ne s'hypertrophie pas chez les enfants. En ce qui concerne les inflammations aiguës, celles-ci sont souvent méconnues des médecins qui les prennent pour des glossites. L'auteur ne croit pas que les enfants localisent les inflammations de l'amygdale linguale qui ne sont pas secondaires à une inflammation du voisinage.

M. Swain rappelle qu'en 1885 il relata 66 cas d'hypertrophie de l'amygdale linguale et que son étude était accompagnée d'un examen histologique de ces tumeurs et de leur développement. A la naissance, il n'existe point de tissu adénoïde à la base de la langue. A la suite d'affections zymotiques chez les enfants, il se produit une congestion et une hypertrophie du tissu adénoïde de la voûte du pharynx et secondairement une hypertrophie de l'amygdale linguale.

M. John Roe dit que l'amygdale linguale a la même structure que les amygdales buccale et pharyngienne, et que, lorsqu'il se produit une hypertrophie de l'une, il y a hypertrophie de l'autre. Il y a quelques années, il a inventé pour l'ablation de l'amygdale linguale un tonsillotome qui par sa forme rappelle celui du Dr Mackenzie. Chez les adultes, l'instrument fonctionne très bien Il parle ensuite de l'état variqueux qu'on observe souvent à la base de la langue. Parfois on y trouve une masse nodulaire qui se fragmente facilement; il est donc alors préalable d'enlever la tumeur à l'anse froide. L'opération ne cause que peu de douleurs, surtout si le malade a été préalablement cocaïné.

M. J. W. Gleistmann rapporte le cas d'une femme atteinte d'une toux rebelle et soulagée après l'ablation de son amygdale. Plus tard la toux revint, et un nouvel examen a révélé une petite tumeur, en partie dissimulée, dont l'ablation a amené la guérison. L'auteur n'a pas l'occasion d'observer des cas sur des enfants chez lesquels la toux aurait été déterminée par une hypertrophie de l'amygdale linguale.

M. John Roe. — **Fracture et affaissement de la paroi antérieure de l'antre d'Highmore avec restauration de l'affaissement** *(Fracture and depression of the anterior wall of the maxillars antrum with restoration of the depressed wall).*

Le 15 février dernier, une femme, âgée de trente-cinq ans,

eut une altercation avec un homme qui lui donna un violent coup de poing et lui fractura la paroi antérieure de l'antre maxillaire. L'auteur a vu la malade trois jours après l'accident; La face présentait alors un aspect uni, par suite de la cavité qui était située dans la joue. On procéda à une opération. La lèvre supérieure a été disséquée et rabattue en haut. L'hémorragie a été peu abondante. On pratiqua dans l'antre une ouverture par la fosse canine et, à l'aide d'une sonde recourbée, on remit la paroi affaissée en position droite. Le pansement a été enlevé le sixième jour. Il n'y eut aucun trouble; la guérison fut parfaite et le contour de la face devint entièrement normal.

M. Jonh O. Roe. — **Le traitement des fractures du nez** *(The treatment of fractures of the nose).*

Ces fractures sont rares par suite de la flexibilité de la cloison cartilagineuse. Elle sont la conséquence de violences extérieures et s'accompagnent ordinairement de fracture du maxillaire supérieur et d'abondantes hémorragies. Les fractures du nez sont habituellement bilatérales et se divisent en simples, composées et comminutives. Les traumatismes de l'appareil lacrymal affectent la résonance de la voix, et l'examen en doit être fait avec la plus grande attention. La réduction devra être faite aussi rapidement que possible après la production du traumatisme. On évitera une trop grande tuméfaction par l'emploi de moyens antiseptiques. Si la fracture est composée, les parties lésées seront aseptisées et la plaie réunie par des sutures. Pour la réduction des fragments on emploiera conjointement la sonde et le petit doigt. On mettra à profit des pinces à tiges plates, mais sans toutefois déployer une trop grande force. Si la cloison est fracturée, on réduira celle-ci en même temps. Les parties réduites seront maintenues en place à l'aide d'attelles. L'externe en aluminium ou en cuivre sera façonnée sur le contour normal du nez et assez large pour le couvrir en entier.

Les extrémités de cette attelle seront fixées à l'aide d'un morceau de plâtre adhésif, tandis qu'un autre morceau en attachera tout l'appareil du côté de la face. L'attelle interne était formée de deux bras dont l'un venait s'appliquer sur le

plancher du nez et l'autre exerçait une pression générale du dehors. Les deux bras sont ajustés de façon qu'ils puissent être réglés à l'aide d'une vis. Grâce à cette pression parfaitement suffisante, les parties lésées ont pu être amenées à leur position normale.

M. Casselberry emploie un appareil plâtré et se déclare en être très satisfait. Les parties lésées s'adaptent très proprement. Dans la fosse nasale, il emploie de la gaze iodoformée qui s'y maintient assez bien sans grande réaction inflammatoire.

M. Payson Clark fait mention de l'attelle inventée par M. Cobb, qui consiste en une bande en coiffe, se moulant sur la tête comme le fait un chapeau. De la partie antérieure de cette bande en descendent deux autres dont une peut faire de la pression au point nécessaire.

M. Georg Leland rappelle le cas d'un malade qui à la suite d'un accident de voiture eut une fracture du nez. Le maxillaire supérieur a été refoulé en arrière dans l'antre. Dans ce cas, l'intérieur du nez proéminait en avant en laissant un grand espace pour introduire le doigt et réduire les fragments. L'auteur conseille l'emploi du doigt de préférence à tout autre instrument. Il insiste sur l'importance de la réduction intra-nasale plutôt qu'extra-nasale; aussi doit-on employer des attelles dans l'intérieur du nez bien plus que sur les parties externes.

M. H. L. Wagner. — **Le diagnostic précoce de la coqueluche** *(Early diagnosis of whooping-cough).*

Dans un grand nombre de cas et en adoptant des mesures appropriées, on peut abréger la durée et empêcher la propagation de cette affection. Cela n'intéresse pas seulement le praticien en général, mais aussi et surtout les rhinologistes et les oculistes qui sont souvent consultés pour cette affection à sa période de début. Le diagnostic peut être fait immédiatement à l'aide de l'examen bactériologique des sécrétions. Celles-ci, provenant d'une muqueuse normale, ne contiennent que très peu de bactéries, tandis que dans la coqueluche on trouve un grand nombre de bactéries de nature diverse. Ces bactéries sont caractéristiques : elles sont complètement développées, deux ou trois fois plus longues que larges, arrondies et quelquefois épaissies à leurs extrémités et apparemment divisées sur la ligne médiane; de plus, elles sont entourées d'une capsule

analogue à celle du pneumocoque de Friedländer. La méthode de coloration est une solution d'acide acétique à 1 % et ensuite la liqueur de Lœffler : fuchsine, 1 ; acide phénique, 5 ; glycérine, 50 ; eau, 100. L'auteur a également employé les matières colorantes ordinaires d'aniline. On peut aussi se servir d'une solution d'argonine qui colore les bactéries en bleu et les cellules en rouge.

M. Swain demande si l'auteur a trouvé des bactéries dans chaque cas de coqueluche et combien de temps auparavant les malades commencèrent à tousser.

M. Wagner répond en disant qu'il avait trouvé des bactéries dans tous les cas. Il considère les bactéries comme la cause réelle et primitive de la maladie ; on peut en trouver dans le pharynx, mais leur siège le plus habituel est le nez, dans les sécrétions duquel le microscope peut toujours les déceler avant l'établissement de la coqueluche.

M. H. L. Wagner. — **Ulcère lépreux de la lèvre** *(Leprous ulcer of the lip).*

Cette affection a été considérée comme très rare et jusqu'à présent il n'en a été publié qu'un seul cas. Aux différents Congrès internationaux il a été admis que le siège primitif de cette maladie contagieuse est la muqueuse des voies respiratoires supérieures. La maladie peut se communiquer par le contact. Le cas relaté par l'auteur concerne un Européen, d'âge moyen établi en Chine. Le malade vint consulter M. Wagner pour un ulcère décrépit avec de petits nodules sur la lèvre inférieure. L'ulcère existait depuis plusieurs mois ; il n'y avait que peu de douleur. L'auteur suspecta la syphilis. Le nez et la gorge du patient ne présentaient rien d'anormal. Il racla légèrement la surface de l'ulcération et en soumit les morceaux à un examen microscopique. Celui-ci révéla la présence d'un grand nombre de bacilles de la lèpre et de nombreux bacilles pyogènes. Les bacilles de la lèpre étaient situés au milieu de staphylocoques et de streptocoques. Ces illes étaient situés partie en dehors, partie en dedans des les.

t à cela que se borne l'observation de l'auteur qui perdit ade de vue, celui-ci n'étant plus revenu.

M. Emil Mayer. — **L'emploi de la solution de Schleich comme anesthésie dans les opérations du nez et de la gorge** *(The use of Schleich's solutions for anesthesia in nose and throat operations).*

En 1885, Schleich présenta les résultats de ses expériences avec cette nouvelle substance. Son usage, d'après les expériences de l'auteur, ne donne pas lieu à une phase d'excitation et ne provoque ni asphyxie ni cyanose. Les bronchites et les bronchopneumonies ne sont pas non plus à craindre.

Son administration s'accompagne rarement de vomissements, et les malades reprennent connaissance après un laps de temps extrêmement court. L'auteur a employé cette méthode d'anesthésie dans 23 cas.

L'auteur préfère la solution NI qui ne détermine pas d'excitation; la tension du pouls augmente considérablement; la respiration est calme, et, trois à cinq minutes après la suspension de l'anesthésie il y a retour complet à la connaissance. Les plus jeunes malades opérés sous cette narcose avaient deux ans. Schleich a employé cette méthode dans plus de mille cas et toujours sans complications.

M. Mayer tire les conclusions suivantes : La théorie de Schleich sur l'adaptation du point d'ébullition de l'anesthésie à la température du corps serait amplement prouvée; cette substance conviendrait bien à de petites opérations. Il n'y a pas de phase d'excitation; la tension du pouls augmente; le malade reprend rapidement connaissance.

M. Simpson pense que la rapidité avec laquelle les malades sont insensibilisés et celle avec laquelle ils reprennent connaissance sont deux points importants en faveur de ce nouveau composé.

(A suivre.) Trivas.

BIBLIOGRAPHIE

De l'hypertrophie de l'amygdale pharyngée, ou végétations adénoïdes du naso-pharynx *(Die Hyperplasie der Rachenmandel und die adenoïden Vegetationen des Nasenrachenraumes)*, par le Dr Gustav Abeles.

Peu de questions ont eu le privilège d'attirer autant

l'attention des spécialistes que celle des végétations adénoïdes du naso-pharynx. Depuis que leur existence a été la première fois signalée par Meyer, le nombre des observations s'en est multiplié à l'infini et tous les jours nous voyons signaler un nouveau symptôme, jusque-là inaperçu et causé par cette affection. Mais en même temps que la symptomatologie, l'anatomie pathologique des végétations adénoïdes a été étudiée à son tour, et nous savons quelle part revient sous ce rapport à l'école de Bordeaux. Vient ensuite la question du traitement qui a également été l'objet de nombreux travaux, quoique, actuellement tout le monde paraisse d'accord sur l'inefficacité complète du simple traitement médical et sur la nécessité du traitement chirurgical. Reste la question de l'instrument, et nombreux sont ceux qui ont été inventés et proposés à ce jour. On peut dire qu'autant de chirurgiens, autant d'instruments, et le débutant se trouve vraiment embarrassé devant le nombre d'instruments soumis à son choix et dont chacun présente ses avantages et ses inconvénients.

Le petit livre que M. Abeles publie dans la collection de la *Medizinische Bibliothek* renferme un exposé aussi complet que possible de toutes nos connaissances relatives à la question des végétations adénoïdes. C'est un bon guide pour le médecin non spécialiste, n'ayant pas l'habitude de l'examen local du naso-pharynx et grâce auquel il pourra souvent, sur un ou plusieurs symptômes, poser à distance le diagnostic de cette affection protéiforme.

Nous ne pouvons mieux faire que de transcrire ici les conclusions que l'auteur formule à la fin de son livre :

1° L'hyperplasie de l'amygdale pharyngée et les végétations lymphoïdes du naso-pharynx sont constituées par une accumulation excessive de tissu lymphoïde ou adénoïde, principalement sur les parois supérieure et postérieure du pharynx. Les dénominations si variées de cet état morbide dépendent surtout du groupement des différentes parties des masses ...énoïdes.

2° Les végétations adénoïdes déterminent une gêne de la ...spiration nasale, avec ses conséquences, telles que catarrhe ...es voies respiratoires, des oreilles et des yeux, dans quelques

cas des troubles plus éloignés, tels qu'affaiblissement de la mémoire, frayeurs nocturnes, incontinence d'urine, etc. Les symptômes de l'insuffisance de la respiration nasale sont surtout prononcés pendant l'enfance et la première adolescence.

3° Certains troubles occasionnés par les végétations adénoïdes diminuent souvent d'une façon spontanée après l'âge de la puberté, mais l'opération seule peut en déterminer la disparition complète. Les altérations anatomiques une fois survenues ne disparaissent plus.

4° L'opération-type est celle qui se pratique avec le couteau annulaire de Gottstein; c'est une intervention sanglante peu douloureuse et de courte durée, grâce à laquelle il est possible, dans les cas favorables, de tout enlever en une seule séance; dans d'autres cas, une ou plusieurs interventions secondaires sont nécessaires.

5° Après une opération réussie, tous les symptômes morbides disparaissent. Le pronostic de cette affection est donc favorable d'une façon générale. (Leipzig, Verlag Naumann, 122 pages.)

Dr S. Jankelevitch.

REVUE GÉNÉRALE ET ANALYSES

BOUCHE ET PHARYNX BUCCAL

Du traitement de l'hypertrophie amygdalienne par le massage interne *(Behandlung der Tonsillenhypertrophie mit innerer Massage)*, par le Dr Kantorowicz.

Voici comment l'auteur opère : il introduit le bout de l'index aussi loin que possible derrière l'amygdale et exécute d'abord quinze à vingt mouvements circulaires autour de l'amygdale et ensuite autant de mouvements de haut en bas. Ces mouvements ont pour but d'amener un affaissement des espaces lymphatiques qui se vident de leur contenu. Après tous les trois ou quatre mouvements l'auteur accorde au malade une pause de une ou deux secondes. La durée de la séance ne dépasse pas quelques minutes. Les attouchements de l'amygdale doivent

être assez forts, parce que l'irritation qu'ils produisent est moindre que celle que produisent les mouvements légers. Les sensations désagréables éprouvées par les malades pendant ce traitement diminuent de jour en jour d'intensité.

L'auteur a vu, grâce à ce traitement, des amygdales très volumineuses et rouges, diminuer de volume au bout de quatorzes séances, au point de ne pas dépasser le niveau du pilier antérieur.

Pour éviter les morsures, l'auteur se sert d'un protecteur en caoutchouc, de préférence au protecteur métallique qui gêne les mouvements.

En terminant, l'auteur donne les chiffres suivants en ce qui concerne les rapports qui existent entre la carie dentaire et l'hypertrophie des amygdales : dans 75 cas d'hypertrophie bilatérale des amygdales, il a pu constater 296 dents atteintes de carie et dans 24 cas d'hypertrophie unilatérale 101 dents cariées. Sans vouloir baser une théorie sur ces chiffres, l'auteur se demande si une hygiène plus soignée des dents ne serait pas capable d'amener une diminution du nombre de cas d'hypertrophie des amygdales. (*Deuts. med. Zeit.*, n° 63, 1898.)

Dr S. Jankelevitch.

NEZ ET PHARYNX NASAL

Des végétations adénoïdes chez les adultes (*Ueber adenoid Wucherungen bei Erwachsenen*), par le Dr P. Hellat.

Tandis que les végétations adénoïdes de l'enfance se manifestent par des symptômes tellement nets que le diagnostic en peut souvent être posé à distance, la symptomatologie de cette affection chez l'adulte est encore loin d'être bien définie et analysée. C'est peut-être cette variabilité des manifestations des végétations adénoïdes de l'adulte qui explique que la plupart des traités et manuels ne parlent pas du tout de cette affection ou ne la mentionnent que superficiellement. On admet généralement que les végétations adénoïdes ·ophient pendant la puberté. L'auteur croit cependant ·l ne s'agit pas là d'une disparition complète, mais plutôt ·ut au plus d'une certaine involution ; comme, d'un autre ·il existe des végétations qui ne s'atrophient pas du tout.

L'auteur, ayant eu l'occasion d'observer un certain nombre d'adultes atteints de végétations adénoïdes, s'est proposé la tâche d'établir une symptomatologie plus ou moins systématique de cette affection. Tous les malades accusent soit des sensations anormales subjectives et plus ou moins vagues, soit des troubles réels qui peuvent être constatés par le médecin. Les troubles neurasthéniques occupent cependant le premier rang : maux de tête, apathie, affaiblissement de la mémoire, troubles respiratoires, altérations de l'odorat et du goût, sans autres modifications pathologiques objectives que l'hypertrophie du tissu adénoïde. En second lieu, on peut constater des troubles considérables du côté des oreilles, du nez, du naso-pharynx et du larynx. Dans ce dernier cas, les malades sont atteints soit de surdité, de douleur et d'inflammation des oreilles, soit de coryza, d'obstruction nasale, d'épistaxis, de sécrétion muqueuse, de troubles de la voix, de toux, etc. Il existe des cas où certaines manifestations éloignées, telles qu'un eczéma général, des sueurs plantaires, des douleurs survenant sur différentes parties du corps, semblent être en rapport avec les végétations adénoïdes.

Le nombre des cas observés par l'auteur pendant ces dernières années est de 70 dont 39 ont été opérés. Dans la plupart des cas opérés, il y eut une amélioration incontestable, plus ou moins prononcée; dans d'autres, dont le nombre est d'ailleurs très petit, l'amélioration fut nulle. L'auteur n'a jamais observé d'aggravation ou une complication quelconque.

L'opération peut se faire soit au moyen du galvanocautère, soit par arrachement, par curettage, soit enfin par excision. D'après l'expérience de l'auteur, l'excision avec un couteau constitue la méthode de préférence. Le nombre des instruments construits dans ce but est très grand. Le couteau annulaire de Gottstein est celui qui rend les meilleurs services. Mais les modifications nombreuses de cet instrument, ainsi que les nouveaux instruments proposés tous les jours, montrent suffisamment que nous sommes encore loin de posséder un instrument parfait. L'auteur a, de son côté, modifié légèrement le couteau de Gottstein, en donnant à l'anneau une forme plus quadrangulaire, l'anneau étant inséré sur le manche, sous un

angle obtus, et sa partie tranchante tournée plus en dehors. Cet instrument permettrait, d'après l'auteur, de faire d'un seul mouvement l'abrasion des parois supérieure et postérieure du pharynx. Chez les adultes, l'opération est généralement très peu sanglante, toujours moins sanglante que chez les enfants. Dans un seul cas, l'hémorragie a été grave, au point de nécessiter le tamponnement. Il est toutefois préférable de pratiquer l'opération avec l'aide d'un assistant. Les douleurs accusées par les malades sont généralement supportables et localisées dans la nuque. L'évolution est toujours favorable, la guérison de la plaie s'obtient au bout de deux ou trois semaines. Lorsqu'on a laissé quelque portion de la glande ou des végétations, on peut la détruire soit avec le galvanocautère, soit avec la cuiller tranchante, soit enfin avec le même couteau annulaire. Les fossettes de Rosenmuller et les orifices des trompes sont les plus difficiles à nettoyer, car le galvanocautère n'est pas applicable ici, par crainte d'adhérences. Les portions non enlevées peuvent être prises pour de la récidive; la récidive réelle est rare cependant, lorsque la glande a été totalement enlevée. (*Petersburger med. Wochens.*, nos 25-26, 1898, et *Deuts. med. Zeit.*, n° 71, 1898.) Dr S. Jankelevitch.

De l'angio-myxome des fosses nasales et de son traitement, par le Dr Gaudier.

A propos d'une tumeur de ce genre rencontrée chez un garçon de quatorze ans et insérée à la partie antérieure du plancher de la fosse nasale gauche, l'auteur donne sa manière de faire en pareille occurrence.

La tumeur en question munie d'un pédicule mince saignait spontanément et au moindre contact, et obstruait la fosse nasale.

L'auteur l'enleva à l'anse froide maniée lentement et serrée très progressivement, de préférence à l'électrolyse et à l'anse chaude. Il toucha ensuite le pédicule avec l'eau gélatinisée de Carnot.

La tumeur, recouverte d'un épithélium pavimenteux stratifié, était uniquement composée de larges vaisseaux à parois minces et munis d'un endothélium, séparés par des travées de tissu muqueux. (*L'Écho méd. du Nord*, n° 36, 4 sept. 1898.)

Dr Brindel.

LARYNX ET TRACHÉE

Un cas de dyspnée spasmodique *(Case of spasmodic dyspnea)*, par le Dr J.-E. Barnett.

Le malade était âgé de trois mois et demi et présentait une respiration striduleuse dès les premiers jours de sa naissance. On pratiqua une trachéotomie, mais l'enfant mourut cyanosé trois semaines après. A l'autopsie on trouva que le thymus était considérablement hypertrophié. Il est donc à supposer que cette hypertrophie en irritant les récurrents a dû occasionner le spasme et que celui-ci a été d'abord atténué par la trachéotomie. Mais la glande continuant à s'accroître occasionna une pression directe et fatale sur la trachée. Il n'y avait ni ulcération de la trachée, ni papillome du larynx. (*The Lancet*, 30 avril 1898.) Trivas.

Du spasme inspiratoire typique des nourrissons *(Was ist der sogenannte typische inspiratorische Stridor der Säuglinge)*, par le Dr Avellis.

L'auteur a observé 4 cas de cette affection. Chez 3 de ces petits malades l'affection a débuté quatorze jours à quatre semaines après la naissance, dans le quatrième cas elle était congénitale.

Les malades atteints de cette affection ne sont pas malades au sens propre du mot, mais éprouvent une gêne continuelle qui devient très prononcée lorsqu'ils avalent des liquides ou font des mouvements plus ou moins brusques. Le rétrécissement glottique devient quelquefois tellement prononcé qu'il survient de la cyanose et un léger degré de suffocation. Cette affection présente une certaine analogie avec le laryngospasme ou la laryngite striduleuse, avec laquelle elle a été malheureusement trop souvent confondue. Mais elle en diffère par l'absence de contractions éclamptiques ou tétaniques, de phase apnéique ; et par ce fait qu'elle ne survient pas par accès mais présente de temps en temps une aggravation de la sténose déjà existante des voies respiratoires supérieures ; cette aggravation ne se termine pas, comme l'accès de laryngospasme, par une inspiration profonde, bruyante, après laquelle le bruit respiratoire redevient normal, mais cesse peu

à peu, après quoi les voies respiratoires conservent toujours un certain degré de sténose. La toux manque complètement, lorsque l'affection n'est pas compliquée de bronchite. Les enfants se portent en général bien et conservent leur état pendant des mois. La guérison est de règle.

Après avoir cité et analysé la plupart des théories émises jusqu'à ce jour afin d'expliquer la nature de cette affection, l'auteur arrive à cette conclusion que l'ensemble des symptômes énumérés plus haut est déterminé par une sclérose trachéale ou trachéo-bronchique due elle-même à une compression par le thymus.

Les faits suivants plaident en faveur de cette théorie: l'âge des enfants, la guérison le plus souvent spontanée qui survient vers la deuxième année, l'affection ayant duré plusieurs mois; la nature souvent congénitale de cette affection, la nature de la guérison (le spasme survenant de nouveau lors de mouvements brusques), la disparition occasionnelle du spasme lorsque le corps change d'attitude, le résultat négatif fourni par l'examen laryngoscopique, la situation élevée du larynx, le fait que l'air pénètre avec plus d'intensité dans une bronche que dans l'autre, de sorte que la dépression de la paroi thoracique et le bruit respiratoire diffèrent d'un côté à l'autre.

Quelques résultats opératoires viennent encore confirmer cette théorie. Il s'agit des 3 cas suivants :

1° Celui de Rehn où la guérison a été immédiate après la luxation du thymus au dehors ;

2° Celui de König, guérison après excision partielle et luxation du thymus;

3° Cas de Glöckler autopsié et présenté par Weigert.

Le diagnostic différentiel entre la sténose trachéo-bronchique par compression thymique et celle par engorgement des ganglions médiastinaux ne sera pas toujours facile, d'autant plus que ces deux facteurs étiologiques peuvent exister simultanément. L'engorgement des ganglions médiastinaux a [illegible]efois quelques caractères qui lui sont propres.

[illegible]me traitement, l'auteur a institué l'alimentation avec du [illegible]s et avec des tablettes contenant les parties essentielles [illegible] rate. Il n'est pas encore en mesure de dire si la guérison

survient, grâce à ce traitement, plus tôt que lorsqu'elle s'établit spontanément.

La guérison spontanée survient au bout de six à quatorze mois, non par diminution progressive du thymus, mais grâce à l'augmentation de volume des organes intra-thoraciques, et aussi grâce à l'augmentation de l'élasticité et de la résistance des cartilages de la trachée. (*Münchener medic. Woch.*, nos 30-31, 1898.)

Dr S. Jankelevitch.

OREILLES

Un cas de thrombose septique étendue du sinus latéral consécutive à l'influenza. Opération suivie de guérison. *(A case of extensive septic thrombosis of the lateral sinus following influenza; operation; recovery)*, par le Dr W. Downie.

Le malade, âgé de soixante-six ans, entre à l'hôpital en décembre 1896, se plaignant de douleurs violentes dans la région temporale droite, d'attaques fréquentes de vertiges accompagnées quelquefois de perte de connaissance, et d'amnésie survenant de temps à autre. Il existe un léger écoulement de l'oreille droite. Il y a cinq ans, le malade a eu une attaque d'influenza, antérieurement à laquelle il n'avait souffert d'aucun trouble auriculaire. Pendant la convalescence, il s'aperçut qu'il était devenu sourd de l'oreille droite, et quoiqu'il n'existât aucun écoulement, il éprouvait de ce côté une légère douleur et une sensation de froid. Quelques mois après, il a eu un écoulement de ce côté, suivi d'une tuméfaction de l'apophyse mastoïde droite, qui fut incisée et guérit. La suppuration n'en persistait pas moins, se montrant d'abord une fois par mois, plus tard tous les jours. En octobre 1896, il eut une crise de douleurs violentes avec perte de connaissance; une grande quantité de pus s'échappa de l'oreille et tout rentra dans l'ordre. Il a eu depuis quelques nouvelles crises semblables, mais sans perte de connaissance.

Le malade est complètement sourd à droite. Il existe une petite perforation du tympan, située au-dessous de la courte apophyse du marteau. L'apophyse mastoïde droite est un peu tuméfiée, sensible à la pression, mais il n'existe pas de fluctuation à ce niveau.

A l'ouverture de l'apophyse mastoïde, on trouva une grande surface d'os nécrosé, au niveau du sinus latéral. L'ouverture du sinus donna issue à une grande quantité de pus épais et fétide. Après nettoyage du sinus, qui était rempli de caillots sanguins, et après avoir enlevé toute la partie d'os atteinte de nécrose, on ouvrit toutes les autres cavités de l'oreille moyenne, de façon à s'assurer qu'elles ne contenaient pas de matières purulentes. Pendant la convalescence, le malade avait présenté pendant quelques jours de l'hypothermie. Il guérit d'ailleurs parfaitement bien. (*Lancet*, 1er janvier 1898.)

Dr S. JANKELEVITCH.

Abcès cérébral extra-dural d'origine otique, avec thrombose du sinus latéral dans laquelle le sinus n'a pas été ouvert. Opération. Guérison (*Extradural cerebral abscess of aural origine with thrombosis of the lateral sinus, in which the sinus was not apened; operation; recovery*), par le Dr Aldoph BROUNER.

Au moment où l'auteur fut appelé auprès du malade, celui-ci était dans un état demi comateux. La température s'est élevée à 38°3, et le pouls donnait 65 pulsations par minute. Les disques optiques étaient congestionnés. On ouvrit l'antre mastoïdien, mais celui-ci n'était que légèrement atteint. Pourtant l'attique était rempli de granulations et de pus fétide. On ouvrit alors la gouttière basilaire et il s'en échappa une grande quantité de pus, qui n'avait pas, cependant, très mauvais aspect. La dure-mère était de coloration grisâtre et épaissie. Le sinus latéral était dur et évidemment thrombosé. En l'absence de symptômes inquiétants et le thrombus étant, selon toutes probabilités non septique, on n'a pratiqué ni ponction ni ouverture. Le troisième jour, le pouls et la température étaient descendus à la normale, et le cinquième, la plaie extérieure était déjà fermée. La guérison a été rapide et complète. (*The Lancet*, 2 avril 1898.)

TRIVAS.

VARIA

Ostéo-périostite maxillaire et orbitaire chez un nouveau né, généralisation. Mort, par le Dr ROURE, de Valence.

Le phlegmon de l'orbite est très rare chez le nouveau-né. On n'en connaît que 4 cas dans la science : 2 de Leplat, 2 d'Arcy Power.

L'auteur rapporte l'observation d'un enfant de quinze jours ayant eu, dix jours après sa naissance, les symptômes de l'ophtalmie purulente; ces symptômes s'accompagnèrent d'exophtalmie considérable et de gonflement de la joue. Écoulement de pus par la narine droite. Sur le rebord alvéolaire du maxillaire supérieur, existence de deux ouvertures donnant issue à du pus par pression sur la joue.

Vers le dix-septième jour, il se fait une ouverture à la base de la paupière inférieure par où s'écoule du pus.

Cette ouverture communique avec le sinus maxillaire et ce dernier avec les fistules du rebord alvéolaire.

Le dix-huitième jour, on constate de la tuméfaction du sac lacrymal. L'incision est pratiquée. On intervient en faisant une incision profonde à travers la paupière supérieure, on passe un drain entre le droit supérieur et le droit externe et on le fait ressortir par l'ouverture spontanée de la paupière inférieure.

Les jours suivants, amélioration de l'abcès de l'orbite, mais le malade a une tendance à faire des abcès partout, aux bras, aux pieds. Injection de sérum antistreptococcique. Mort douze heures après.

Ces périostites du nouveau-né paraissent dues à la pénétration dans les cavités de la face de sécrétions septiques de la matrice ou du vagin. Dans l'observation que rapporte l'auteur, la mère avait eu pendant les derniers mois de sa grossesse de la métrite et de la vaginite septique. L'inoculation se fait à la suite d'égratignures, de meurtrissures consécutives à l'application du forceps.

L'infection simultanée du sinus et de l'orbite est possible, car la minceur de la paroi supérieure du maxillaire est extrême et les sutures osseuses chez le nouveau-né sont très fragiles. (*Archiv. internat. de laryngol.*, t. XI, n° 2, avril 1898.)

Dr Berbineau.

Bordeaux. — Imp. G. Gounouilhou, rue Guiraude, 11

19 ANNÉE. N° 43. 22 OCTOBRE 1898.

REVUE HEBDOMADAIRE
DE
LARYNGOLOGIE, D'OTOLOGIE
ET DE RHINOLOGIE

DE LA TRACHÉO-THYROTOMIE

DANS LE CANCER DU LARYNX[1]

Par le Dr E. J. MOURE,
Chargé de cours à la Faculté de médecine de Bordeaux.

Le cancer du larynx est certainement une des affections les plus graves et les plus rebelles que nous ayons à traiter du côté de l'organe vocal. Jusqu'à ce jour, aucun traitement médical, même l'acide arsénieux, la teinture de tuya, l'extrait de chélidoine, etc., n'a donné de résultats bien probants et assez satisfaisants pour que l'on puisse en conseiller l'usage avec quelque espoir de succès. C'est encore à la chirurgie seule qu'il faut demander le remède efficace contre un mal aussi grave quant à ses conséquences. Mais, parmi les interventions chirurgicales applicables à ces néoplasies, les unes, telles que la trachéotomie et la laryngotomie inter-crico-thyroïdienne, sont purement palliatives, tandis que les autres, plus radicales, cherchent à être curatives. Je ne crois pas que, jusqu'à ce jour, l'extirpation complète du larynx, malgré de nombreuses tentatives faites un peu de tous les côtés, ait donné de résultats bien brillants, car les statistiques rapportant à cette intervention sont partout déplorables le pourcentage des décès réellement trop considérable

1. Travail communiqué à la Société française de laryngologie, ai 1898.

pour engager les chirurgiens dans une voie aussi périlleuse. J'irai même plus loin en disant que si l'opération réussit, les malades mènent ensuite une existence si pénible et si douloureuse, qu'il vaudrait presque autant pour eux avoir succombé à l'affection dont ils étaient atteints. La survie, dans ces cas, n'est jamais très considérable, et l'on pourrait compter aujourd'hui le nombre d'opérés réellement guéris ayant survécu plus de huit à dix ans à l'ablation de leur larynx. C'est surtout pour ces motifs, je crois, que la laryngectomie totale n'est pas entrée dans la pratique courante de la chirurgie laryngée.

Une autre opération bien moins grave dans ses conséquences, et qui paraît avoir donné des résultats sérieux, est la simple ouverture du larynx (thyrotomie, laryngo-fissure), par laquelle on crée un large accès sur la tumeur, que l'on peut ensuite enlever complètement en sectionnant même les parties saines, c'est-à-dire en dépassant l'insertion du néoplasme. Une condition est nécessaire, cependant, pour que l'opération puisse avoir quelques chances de succès, c'est d'intervenir hâtivement, c'est-à-dire à la période où la tumeur encore très limitée n'a pas infiltré les tissus de voisinage et par conséquent n'a point déterminé des altérations parfois difficiles à apprécier et à délimiter, ce qui rend leur ablation totale à peu près impossible. C'est probablement pour avoir tenté des opérations radicales dans des cas trop avancés, et partant défavorables, il y a déjà plus de dix ans, que j'ai eu une série d'insuccès successifs qui, pendant assez longtemps, m'ont fait renoncer à ce mode d'intervention. J'ai rapporté, en effet, au Congrès de chirurgie de Paris en 1891[1], dans une communication faite sur ce sujet, une série de 4 observations ayant trait à des malades atteints de cancer du larynx, auxquels j'avais pratiqué l'ouverture de cet organe pour enlever des néoplasmes cancéreux déjà trop volu-

1. Publié *in extenso in Rev. de laryngol. de Moure*, n° 21, p. 641, 1891.

mineux sans doute, puisque la récidive a été la conséquence immédiate de mon intervention. Souvent même, les deux lames du thyroïde sectionné n'ont pu se réunir à nouveau, ce qui a permis à la tumeur, repullulant, de passer à travers le fibro-cartilage et venir produire à l'extérieur des champignons fétides, sanguinolents, bien faits pour rendre hésitant et m'empêcher ensuite de proposer une intervention de ce genre, que je considérais alors comme inutile.

Depuis ma communication, de nombreuses observations ont été publiées un peu dans tous les pays, rapportant des succès à l'actif de la thyrotomie dans le cancer du larynx; à tel point que je me crus autorisé de tenter à nouveau l'expérience en choisissant des tumeurs bien limitées, c'est-à-dire des lésions reconnues de très bonne heure et occupant certaines parties du larynx. Depuis cette époque, je suis loin de n'avoir obtenu que des succès, mais j'ai par-devers moi trois malades dont deux au moins peuvent être considérés comme définitivement guéris de leur cancer. Je n'ai du reste jamais eu d'insuccès opératoires immédiats, c'est-à-dire d'accidents imputables à l'opération. Depuis ce temps même je n'ai plus observé, dans les cas de récidive néoplasique, la perforation thyroïdienne et le bourgeonnement extérieur que j'avais vu se produire autrefois. Voici, du reste, deux cas opérés depuis déjà plusieurs années :

Observation I. — *Epithélioma de la corde vocale inférieure gauche. Trachéo-thyrotomie. Guérison depuis six ans et demi.*

Le premier fait se rapporte à un malade âgé de cinquante et un ans, exerçant la profession d'avocat, qui vint me consulter le 19 septembre 1892; ce malade était alors porteur d'une tumeur bourgeonnante occupant toute la longueur de la corde vocale inférieure gauche, sauf toutefois la région postérieure; la bande ventriculaire de ce côté était même un peu granuleuse sur les [illegible]oyennes de son bord libre, les mouvements des aryté-[illegible]rmaux. La tumeur était en un mot localisée sans aucune

r le travail récent du Dr Semon sur ce sujet *in Archiv f. Laryngol.*,

espèce de gonflement ou d'infiltration périphérique apparente. Ce malade fut également examiné par mon collègue et ami le Dr Cartaz qui, pour assurer le diagnostic, enleva un fragment de néoplasme, dont il confia l'examen au Dr Brault, alors chef des travaux d'anatomie pathologique à la Faculté de Paris; ce dernier confirma le diagnostic d'épithélioma que j'avais posé à l'examen laryngoscopique du malade.

La trachéo-thyrotomie acceptée par le malade et par sa famille fut pratiquée dans une même séance, le 23 octobre 1892, la tumeur ayant été enlevée aussi consciencieusement que possible, à l'aide des ciseaux et de la curette; le point d'insertion fut ensuite cautérisé au thermocautère. Les deux lames du cartilage thyroïde furent simplement maintenues rapprochées, et la plaie réunie: le plan musculaire au catgut, la peau avec un crin. Huit jours après la réunion était parfaite et j'enlevais les points de suture superficiels. La canule-tampon, introduite au moment de l'opération, fut laissée en place pendant trois jours, puis remplacée par une *canule volumineuse* (n° 8) de Mathieu; quinze jours après l'introduction de cette dernière, il se produisit sur la paroi latérale droite de la trachée une infiltration œdémateuse rougeâtre qui ne tarda pas à s'abcéder, donnant issue à du pus mélangé de sang; un moment même, je crus que ce gonflement était une récidive de la tumeur et j'avoue avoir eu alors de sombres pressentiments sur l'issue de la maladie; les douleurs devenant violentes, je remplaçai la canule n° 8 par une n° 7 et bientôt j'eus la satisfaction de voir les phénomènes inflammatoires locaux s'amender peu à peu et disparaître tout à fait. Le malade conserva ainsi sa canule jusqu'au mois d'avril 1893. A ce moment, comme le larynx était parfaitement cicatrisé, que tout allait pour le mieux, j'enlevai cette dernière avec l'espoir que mon malade resterait guéri au moins pendant quelques années.

En 1895, le malade venant me faire une nouvelle visite, m'affirma que, depuis l'opération, non seulement il ne ressentait plus rien, mais que sa voix était revenue comme autrefois. Je dois dire cependant qu'elle était moins timbrée et un peu couverte. Il avait, néanmoins, pu reprendre sa profession d'avocat, c'est dire qu'il pouvait encore se faire entendre d'un auditoire assez nombreux.

A la place de la corde vocale enlevée existait un tissu fibreux cicatriciel; les mouvements de l'aryténoïde du côté malade étaient normaux; en un mot, on retrouvait à la place de la tumeur un véritable tissu de cicatrice, faisant fonction de corde vocale. A la partie antérieure du cou on ne voyait plus de trace de l'incision,

les deux lames du cartilage thyroïde étaient absolument soudées; il n'existait qu'une simple dépression au niveau du point où avait été placée la canule trachéale.

Depuis cette époque, j'ai eu l'occasion de suivre ce malade et de l'examiner à nouveau, car il vint encore me consulter pour des polypes muqueux des fosses nasales entretenus par un empyème des deux sinus maxillaires que j'ouvris par l'alvéole et qui s'améliorèrent considérablement sous l'influence de simples lavages; peut-être même ces empyèmes préexistants avaient-ils été la cause de l'abcès trachéal observé au cours de la cicatrisation de ma plaie thyroïdienne.

Actuellement, le malade est encore en parfait état, il continue à plaider, et depuis longtemps il a oublié l'opération qui a été faite du côté de son larynx. Il y a maintenant six ans et demi qu'il a été opéré; je puis donc le considérer comme définitivement guéri.

Obs. II. — *Épithélioma de la corde vocale inférieure gauche. Trachéo-thyrotomie. Guérison depuis cinq ans.*

Le second fait a rapport à un cultivateur âgé de soixante ans qui vint me consulter le 28 septembre 1893, et qui était lui aussi porteur d'une tumeur épithéliale occupant le tiers postérieur de la corde vocale inférieure gauche sans infiltration périphérique, sans la moindre gêne dans les mouvements des aryténoïdes. L'opération fut pratiquée le 25 octobre 1893, et dans la même séance je fis trachéotomie et thyrotomie. Comme dans le premier cas, je pratiquai une réunion immédiate en avant du larynx, sans toutefois suturer les deux lames du cartilage thyroïde qui furent simplement rapprochées; bien entendu, j'avais enlevé toute la tumeur à l'aide des ciseaux, de la curette et cautérisé le point d'implantation au thermocautère.

Le lendemain de l'opération, l'examen laryngoscopique me permit de constater l'existence d'une infiltration œdémateuse assez considérable des replis ary-épiglottiques, surtout à gauche, et une immobilisation de l'articulation crico-aryténoïdienne de ce côté, par gonflement périphérique. Les points de suture furent enlevés comme d'habitude le dixième jour, mais je laissai ma canule en place jusqu'au mois de janvier 1894, surveillant dans l'intervalle la cicatrisation de ma plaie et le point d'implantation de la tumeur, pour m'assurer qu'il ne se faisait pas de récidive, auquel cas j'aurais laissé en place la canule trachéale pour éviter de la replacer quelques mois plus tard. En mai 1895, il n'existait plus en avant du larynx aucune trace de l'incision thyroïdienne, les deux lames étaient

soudées. On voyait une simple dépression sur la trachée, au niveau du point où avait été placée la canule.

L'examen histologique de la tumeur, pratiqué au laboratoire des cliniques de notre Faculté, démontra également qu'il s'agissait d'un épithélioma pavimenteux.

Depuis cette époque, j'ai eu également l'occasion de revoir ce malade; il est parfaitement guéri; il existe à la place de la corde vocale enlevée, un tissu de cicatrice blanchâtre qui permet de supposer que la tumeur ne récidivera pas. La voix, quoique un peu voilée, est cependant assez bonne. Le malade a repris ses occupations, sans plus songer au néoplasme dont il a été opéré il y a cinq ans et demi aujourd'hui.

Voici donc deux faits déjà anciens très probants au point de vue des résultats de la thyrotomie dans certains cas de cancer du larynx. Tous mes opérés ne se sont malheureusement pas comportés de la même manière, et l'un de mes deux plus récents vient ternir cette trop belle statistique.

En effet, j'ai eu l'occasion de pratiquer l'année dernière deux thyrotomies pour tumeur maligne du larynx.

Obs. III. — *Épithélioma de la corde vocale inférieure et de la bande ventriculaire gauches. Trachéo-thyrotomie. Récidive.*

Il s'agissait ici d'une dame âgée de soixante ans, atteinte d'un épithélioma occupant la corde vocale et la bande ventriculaire gauche; cette malade, un peu forte, avait été examinée par mes confrères les Drs Lubet-Barbon et Cartaz qui, tous deux, furent opposés à l'intervention chirurgicale; j'avoue moi-même m'être un moment rangé à cette manière de voir, car l'état général de la malade semblait faire craindre des accidents consécutifs à l'opération. Toutefois, le médecin de la famille et la famille elle-même ayant insisté auprès de moi pour qu'une intervention soit tentée, quel que doive en être le résultat, voulant essayer à tout prix de sauver cette malade, je pratiquai l'opération le 19 mai 1897, c'est-à-dire il y a plus d'un an. Dans la même séance, je fis comme d'habitude la trachéo-thyrotomie; l'opération se passa d'une façon normale, je pus enlever complètement la tumeur et cautériser le pédicule au thermocautère. Immédiatement après, suivant mon habitude, je fis une réunion des deux lames du cartilage thyroïde, en ayant soin, cette fois, de les suturer à l'aide d'un catgut assez

fort. Les jours suivants, les choses se passèrent d'une façon convenable, la température, sauf un seul jour, ne s'éleva guère au delà de 37/4 à 37/6. La malade eut un peu de bronchite et même de congestion pulmonaire auxquelles elle était très sujette, mais la marche de la cicatrisation fut des plus normales, la plaie se réunit par première intention, et tout alla pour le mieux au point de vue opératoire.

Actuellement, cette malade est encore porteur de sa canule, car, malheureusement, depuis quelques mois, il s'est fait, sur le point d'implantation même du premier néoplasme, une récidive qui gênerait aujourd'hui la respiration, au point de nécessiter la trachéotomie, si je n'avais eu le soin de lui laisser sa canule trachéale à demeure, désirant bien m'assurer, avant de l'enlever, que la plaie marchait vers la cicatrisation et non vers la repullulation du néoplasme.

Je n'ai pas besoin d'insister sur le résultat ultérieur de cette récidive que je n'ai pas essayé d'opérer à nouveau parce qu'elle est trop diffuse et accompagnée d'infiltration de voisinage.

Obs. IV. — *Épithélioma de la corde vocale inférieure gauche. Trachéo-thyrotomie. Récidive. Deuxième thyrotomie. Guérison depuis sept mois.*

Un autre cas concerne un homme de cinquante-trois ans, ayant été atteint, du côté gauche, d'un épithélioma assez volumineux occupant toute la longueur de la corde vocale, sans infiltration périphérique et sans immobilisation de l'aryténoïde correspondant. Ce malade, vu à la clinique de la Faculté, fut opéré par moi à l'hôpital et sa tumeur complètement enlevée par le procédé habituel. Le point d'implantation ayant été curetté et cautérisé au thermocautère, le cartilage thyroïde fut également suturé au catgut et la plaie réunie complètement : les suites opératoires furent encore des plus simples, malgré la suppuration de quelques points de suture superficiels; le malade n'eut aucune espèce de complication et sortit rapidement de l'hôpital, guéri de l'intervention, mais encore porteur de sa canule, que je lui laissai par pré-

lques mois de là, il revint me voir, présentant dans l'angle .nt du cartilage thyroïde une saillie mamelonnée, que je sai d'abord être un simple bourgeon charnu cicatriciel; dési- m'assurer de la nature de ce néoplasme, j'en fis l'ablation

partielle par les voies naturelles. L'examen histologique pratiqué par les Drs Brindel et Auché permit de s'assurer que j'étais en présence d'une récidive de la tumeur. La localisation était parfaite, les tissus voisins complètement sains, je crus pouvoir proposer au malade une seconde intervention par la voie thyroïdienne, qu'il accepta, et qui fut faite quelques jours plus tard, également à l'hôpital. Comme il était toujours porteur d'une canule trachéale ordinaire, je remplaçai cette dernière par la canule de Trendelenburg, puis j'ouvris à nouveau le cartilage thyroïde. Je dois dire que j'eus pour pratiquer l'incision autant de peine que la première fois, tellement les deux lames étaient bien réunies par du tissu cartilagineux. Une fois le larynx ouvert, j'enlevai complètement la tumeur et même, pour tâcher de mettre mon malade à l'abri d'une seconde récidive, je réséquai une partie du cartilage thyroïde. J'entaillai et je nivelai les bords, de manière à assurer la réunion complète des deux lames sectionnées; l'opération fut très simple, dura à peine vingt minutes, elle ne présenta aucune sorte d'incident; les suites furent des plus normales, car huit jours après j'enlevai les points de suture extérieurs et le malade sortait de l'hôpital, me faisant la promesse de revenir me voir un ou deux mois après. Je l'ai revu, en effet, il y a près de trois semaines et j'ai pu constater qu'il était encore porteur, toujours dans l'angle rentrant, un peu au-dessous du point déjà opéré, d'une nouvelle néoplasie que je croyais être encore un point de récidive de son néoplasme. Je me proposais donc d'enlever encore ce bourgeon charnu et au besoin de pratiquer une troisième thyrotomie, si cette saillie ne disparaissait pas sous l'influence du traitement appliqué [1].

Ces quelques faits, ajoutés à ceux qui ont été publiés un peu de tous côtés, dans la littérature médicale, démontrent d'une part la possibilité de guérir certaines tumeurs malignes

1. Le malade, revu le 15 mai, ne présentait plus au niveau de l'angle rentrant de son cartilage thyroïde aucune espèce de saillie, il y avait là un tissu fibreux cicatriciel qui me permet de croire à une guérison bien définitive cette fois. Dans ces conditions, suivant mon habitude, je laissai la canule à demeure pendant un mois encore environ, puis je l'ai enlevée en août 1898 pour laisser se refermer la plaie trachéale. Le malade a repris dès lors sa vie ordinaire.

Il s'est donc bien agi cette fois d'un simple bourgeonnement au niveau de la plaie opératoire et non d'une récidive cancéreuse, comme je le craignais d'abord. Il va sans dire que toute intervention ultérieure devient inutile chez ce dernier malade, au moins pour le moment.

du larynx par l opération à travers le cartilage thyroïde, et d'autre part le peu de gravité de cette intervention. J'ai pratiqué cette année encore, au mois de juin, en présence de mon collègue et ami le Dr Luc, une nouvelle ouverture du larynx chez un malade de soixante-douze ans, atteint lui aussi d'un épithélioma limité à la corde vocale droite. L'opération et les suites ont été tout à fait normales, et malgré l'âge du malade, les suites furent des plus simples; mais il m'est encore impossible de donner ici le résultat définitif, l'opération étant encore de date trop récente pour avoir d'autre valeur que de montrer une fois de plus l'innocuité à peu près complète de cette intervention. Il suffira, du reste, de lire les observations récentes publiées par le Dr Semon, de Londres[1], pour se convaincre de la vérité de cette assertion. On peut non seulement sans danger ouvrir le larynx, curetter son intérieur, mais enlever même des parties des cartilages aryténoïde ou thyroïde, en un mot pratiquer des laryngectomies partielles, sans que le traumatisme opératoire soit bien considérable et sans que les troubles consécutifs à l'opération soient bien sérieux. Il n'est pas douteux que tous les malades ainsi opérés ne bénéficieront pas de la même manière de cette intervention; car il existe des catégories de néoplasmes qui résistent aux opérations les plus radicales et récidivent quoi qu'on fasse; mais, ne devrions-nous guérir qu'un nombre restreint de nos opérés atteints de cancer du larynx, que je considérerais comme absolue pour nous l'obligation d'intervenir dans les cas de ce genre.

Pour ce qui concerne la réparation du fibro-cartilage, mon aide de clinique, le Dr Brindel, a démontré dans son travail inaugural[2], que la thyrotomie n'entravait en rien les fonctions du larynx et que la réparation se faisait non pas à l'aide d'un tissu fibreux cicatriciel, comme on l'a cru

1. *Loc. cit.*, vol. VI, p. 64.
2. *De la thyrotomie, ses indications, sa technique, etc.*; thèse de Bordeaux; 1895.

pendant longtemps, mais par une véritable néo-formation cartilagineuse qui, au bout d'un certain temps, ne permet même plus de reconnaître le point sur lequel a porté l'incision. On a pu voir dans une de mes observations (III) que j'ai eu, en effet, à ma seconde thyrotomie autant de difficulté que la première fois pour sectionner un thyroïde qui avait été ouvert quelques mois auparavant.

J'insisterai, en terminant, sur la technique opératoire. Mais je tiens d'abord à rappeler que depuis déjà de longues années j'ai conseillé de faire la trachéotomie et la thyrotomie en une seule et même séance, ce qui est bien préférable pour le malade. Je ne crois pas, en effet, que l'on doive s'exposer à ouvrir le cartilage thyroïde sans faire de trachéotomie préalable et sans laisser ensuite à demeure une canule qui assurera la respiration après l'intervention. C'est ainsi que chez deux de mes opérés[1], vingt-quatre heures après l'opération, l'examen laryngoscopique démontrait l'existence d'une infiltration œdémateuse assez considérable et d'une immobilisation de l'un des côtés du larynx qui n'aurait pas manqué d'amener la suffocation si la respiration n'eût été assurée par l'ouverture trachéale. Comme la trachéotomie ne complique pas beaucoup une intervention de ce genre, ce serait exposer bénévolement les malades à des accidents, que de vouloir supprimer cet orifice. D'un autre côté, dans les cas malheureux où la récidive survient après l'opération, la canule a pu être laissée à demeure pendant assez longtemps pour que l'on ait pu se borner à faire un traitement palliatif sans recourir à une seconde intervention devenue alors purement palliative.

La nécessité de la trachéotomie me paraissant être démontrée, je crois que c'est par elle qu'il faut commencer,

1. Observation II.

avant d'ouvrir le cartilage thyroïde. Voici quelle est ma façon de procéder : le malade ayant été placé sur un plan incliné, de manière à éviter, dans une certaine mesure, l'écoulement

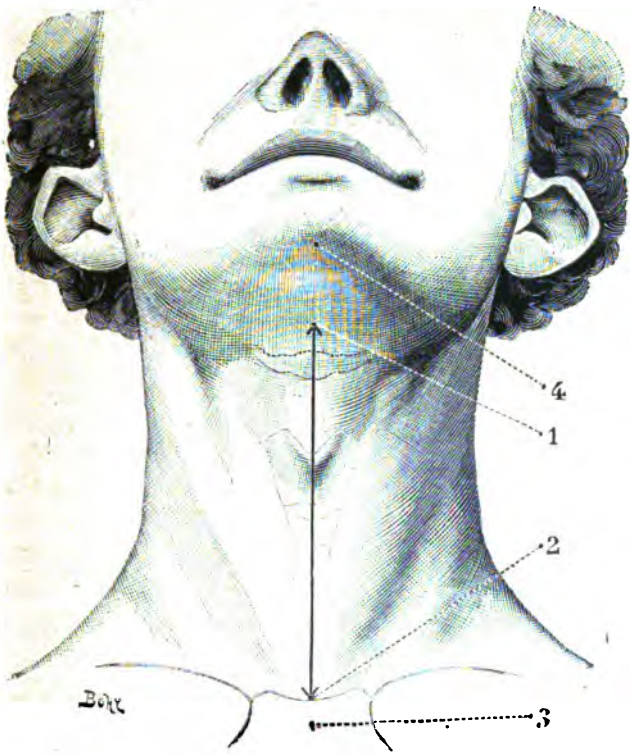

Fig. 1.

Vue extérieure de la région antérieure du cou placée dans l'extension forcée.

1 Limite supérieure de l'incision cutanée; 2 limite inférieure; 3 fourchette sternale; 4 symphyse du menton.

...g dans les voies aériennes, la tête ayant été fortement versée en arrière, à l'aide du billot à trachéotomie, le cou ıt fortement tendu, on fait à partir de l'os hyoïde une sion descendant presque jusqu'au niveau de la fourchette

sternale *(fig. 1)*, incision qui occupera autant que possible la ligne médiane. Pour cela faire, il est important de marquer l'angle de la fourchette sternale et de prier l'aide qui tient la tête de mettre la symphyse du menton sur une ligne absolument droite avec cette dépression du sternum. L'opérateur doit éviter dans ce cas de faire une incision oblique, se dirigeant vers lui, comme on tend à le faire en général. Pour éviter cet inconvénient, la peau ne doit être tendue que suivant l'axe du cou et non latéralement.

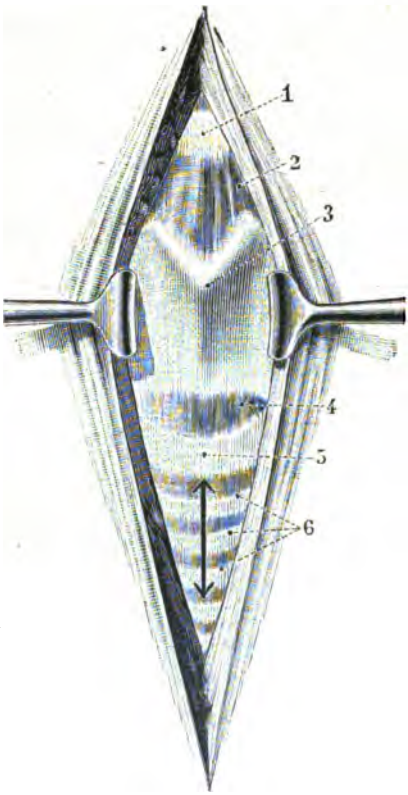

Fig. 2.

Aspect de la partie antérieure du cou, les parties molles ayant été sectionnées et écartées.

1 Os hyoïde; 2 membrane thyro-hyoïdienne; 3 angle du cartilage thyroïde; 4 membrane crico-thyroïdienne; 5 cartilage cricoïde; 6 anneaux de la trachée; ligne de l'incision pour la trachéotomie.

Au-dessous de la peau et de l'aponévrose superficielle, on rencontre très habituellement, en haut, la saillie du cartilage thyroïde, puis la membrane crico-thyroïdienne; à la partie inférieure au contraire, si l'on est bien sur la partie médiane, on trouve l'interstice musculaire que l'on sépare aisément avec l'écarteur; à ce niveau se trouvent des veines thyroïdiennes verticales et transversales que l'on ouvre fatalement et qu'il est bon de

pincer *pour les lier ensuite avant d'ouvrir le conduit aérien.* Le corps thyroïde situé au-dessous doit également être sectionné sur sa partie médiane. L'écoulement sanguin assez abondant, tout d'abord, ne tarde pas à se tarir assez vite par la compression directe et le pincement des vaisseaux les plus importants. Le champ opératoire étant parfaitement exsangue, et les lèvres de la plaie écartées, on a sous les yeux tout le conduit laryngo-trachéal, depuis la région supérieure (membrane thyro-hyoïdienne), jusqu'à sa partie inférieure, près de la fourchette sternale.

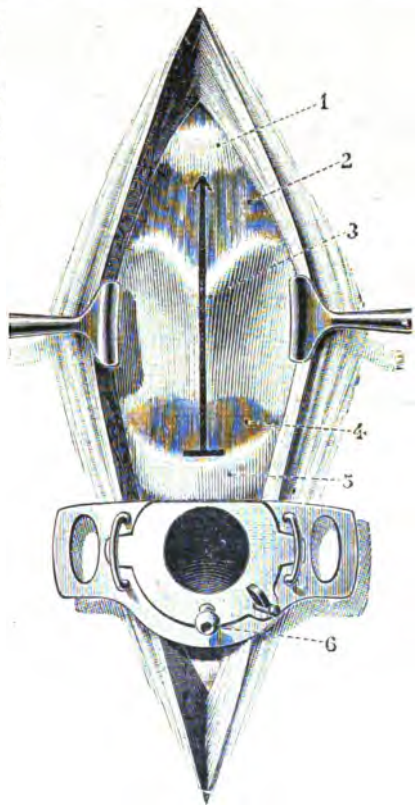

Fig. 3.
Aspect de la région antérieure du cou après la mise en place de la canule tampon.
1 Os hyoïde; 2 membrane thyro-hyoïdienne; 3 ligne de l'incision thyroïdienne; 4 membrane crico-thyroïdienne; 5 cricoïde; 6 ouverture de la canule-tampon pour insuffler la poche à air.

Avant de pratiquer l'incision trachéale, il est bon de dénuder légèrement les deux lames du cartilage thyroïde et de bien mettre à nu les membranes thyro-hyoïdiennes et crico-thyroïdiennes, de manière à ---oir complètement à nu

partie du larynx que l'on aura plus tard à inciser; ceci it, l'hémostase étant bien complète, *tous les vaisseaux ineux ou artériels susceptibles de fournir du sang* ayant

été liés, on pratique alors la trachéotomie au-dessous du cartilage cricoïde et même, si la chose est possible, au-dessous du premier anneau de la trachée. Cette trachéotomie est faite entre deux écarteurs, sous l'œil de l'opérateur, par conséquent sans le moindre à-coup et sans incident, si le champ opératoire était parfaitement exsangue au moment de l'ouverture des voies aériennes.

L'incision étant ainsi faite, on introduit une canule de Trendelenburg modifiée d'après la figure ci-contre ; on a eu quelques instants auparavant la précaution de laisser se réveiller en grande partie le malade, qui peut alors expulser, pendant les efforts de toux qui accompagnent l'introduction de la canule, le sang ou les sécrétions tombées dans l'arbre aérien. Une fois les premières quintes passées, la trachée parfaitement vidée du sang qu'elle pouvait contenir et le calme rétabli, le malade est endormi à nouveau par l'ouverture canulaire et le manchon de la canule gonflé avec la poire à air ; cette manœuvre détermine habituellement une quinte de toux à cause de la compression exercée par le caoutchouc sur les parois de la trachée ; il est même prudent, chez les malades à conduit trachéal mince, de ne pas trop forcer la dilatation de la poche en caoutchouc pour ne pas dilater outre mesure la trachée et déterminer ainsi la compression des nerfs pneumo-gastriques, car on pourrait voir se produire un arrêt de la respiration et un état syncopal alarmant. Il suffit dans ce cas de dégonfler la poche d'air pour voir les choses rentrer dans l'ordre. L'administration de chloroforme[1] doit être faite à ce moment avec précaution, car le malade l'absorbe très facilement, et, d'autre part,

1. Je dis chloroforme, parce que j'estime que c'est l'anesthésique par excellence dans ces cas, l'éther ayant l'inconvénient grave d'être trop irritant pour la muqueuse des voies aériennes en général et bronchiques en particulier ; il offre en outre, dans ce cas, l'inconvénient d'émettre des vapeurs qui risqueraient de s'enflammer au moment de la thermocautérisation de la muqueuse laryngée. C'est aussi l'avis émis par Semon dans son travail sur ce sujet.

l'opération sur cette partie des voies aériennes détermine assez facilement de la syncope. D'un autre côté, il est utile que l'opéré recouvre de temps à autre une partie de ses réflexes trachéaux, pour expulser le sang qui peut encore couler dans sa trachée, et dans tous les cas pour tenir l'opérateur au courant de ce qui se passe dans cette partie du conduit aérien ; ce sont là des précautions importantes, tant pour le succès immédiat de l'opération que pour empêcher les complications ultérieures (bronchopneumonies, etc.).

Ceci fait, on ouvre la membrane thyro-hyoïdienne à sa partie inférieure et l'on incise rapidement sur la ligne médiane le cartilage thyroïde, soit à l'aide de forts ciseaux, soit avec un bon bistouri court, ou même quelquefois des cisailles recourbées sur le champ si le fibro-cartilage est en partie ..ié ou trop dur (*fig.* 3). rive très souvent que, gré une incision minutieuse paraissant complète, au ment de l'ouverture du larynx on aperçoive un lambeau

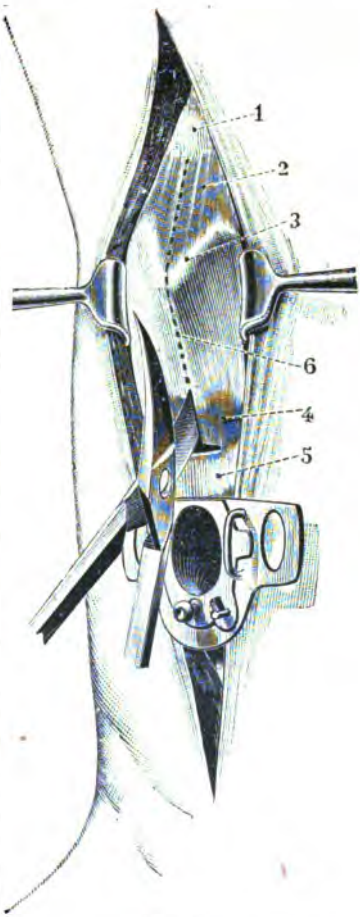

Fig. 4.

Partie antérieure du cou après la trachéotomie, au moment de la section du thyroïde (vue de profil).

1 Os hyoïde ; 2 membrane thyro-hyoïdienne ; 3 angle supérieur du thyroïde ; 4 membrane crico-thyroïdienne ; 5 cricoïde ; 6 ligne de l'incision thyroïdienne.

de muqueuse à moitié détaché flottant dans l'intérieur, qui empêche l'inspection de la cavité et fournit une quantité de sang d'autant plus désagréable pour le malade que ce dernier fait souvent des efforts et respire mal parce que ce sang pénètre au delà de la canule tampon qui remplit quelquefois assez mal son office. C'est pour ainsi dire le temps le plus difficile de l'opération, celui qu'il faut exécuter le plus rapidement possible, de manière à pouvoir écarter promptement les lames du thyroïde et introduire dans l'intérieur du larynx un tampon destiné à faire une hémostase rapide et complète. Cette incision sera faite autant que possible d'un seul coup, de bas en haut, jusqu'au sommet du fibro-cartilage. Le cricoïde ne sera pas intéressé, mais cependant on ouvrira la membrane crico-thyroïdienne. Au bout de quelques instants, deux écarteurs coudés (voir *fig.* 5) assez longs, un peu retournés sur eux-mêmes,

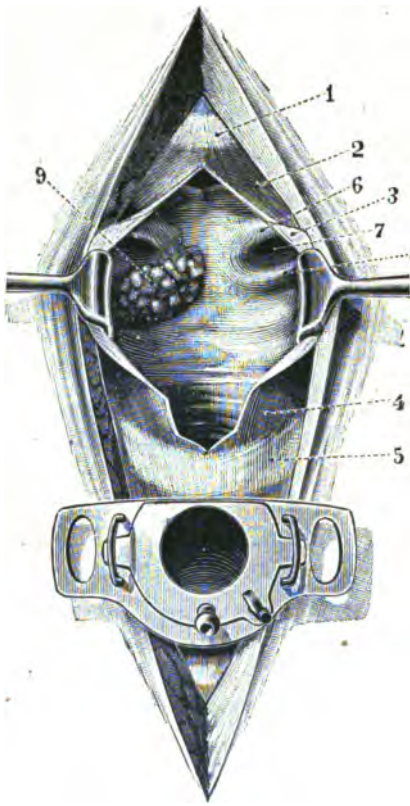

Fig. 5.
Aspect de l'intérieur du larynx après écartement des lames du thyroïde.

1 Os hyoïde; 2 membrane thyro-hyoïdienne; 3 valve du thyroïde réclinée; 4 membrane crico-thyroïdienne; 5 cricoïde; 6 bande ventriculaire gauche; 7 ventricule de Morgagni; 8 corde vocale gauche; 9 tumeur occupant la corde droite.

sont placés dans chaque lame du cartilage que l'on éloigne doucement l'une de l'autre par des tractions lentes, mais assez énergiques. Bientôt les deux valves ne tardent pas à s'écarter et l'on peut voir complètement l'intérieur de la cavité laryngienne, par conséquent le néoplasme aperçu avec le laryngoscope.

Habituellement, on a alors une certaine déception, la tumeur ayant toujours un volume beaucoup plus considérable et une insertion plus étendue que ne l'avait indiqué le miroir pendant l'examen d'en haut. On a soin, avant d'entamer le néoplasme, de placer à la partie inférieure de la plaie thyroïdienne, c'est-à-dire dans l'anneau cricoïdien, un petit tampon de gaze iodoformée ou stérilisée préparé à l'avance, ayant environ le volume du calibre de la trachée et retenu par un fil de soie.

Ce tamponnement inférieur est destiné à empêcher le sang qui s'écoulera de pénétrer dans les voies aériennes inférieures. En effet, comme j'ai eu l'occasion de le dire plus haut, il ne faut pas compter d'une manière absolue sur la canule de Trendelenburg, ou ses succédanées, pour remplir cet office; quelquefois même il est utile de passer une éponge attachée par un fil de soie à sa partie supérieure, derrière l'épiglotte, pour ne pas que la salive de la bouche vienne gêner l'opérateur pendant le curettage de l'organe vocal.

Une autre précaution utile, qui a été également recommandée par Semon, dans son travail sur ce sujet, est le badigeonnage de la muqueuse laryngée à l'aide d'une solution cocaïnée au dixième, pour obtenir une anesthésie qui permettra à la narcose de ne pas être poussée trop loin et, d'autre part, à l'opérateur de ne pas être gêné par les [illegible]xes et spasmes de la muqueuse vocale.

[illegible] différents temps de l'opération ayant été accomplis [illegible] je viens de l'indiquer, il ne restera plus qu'à enlever [illegible]eur-

L'exérèse sera faite soit avec la pince coupante, les ciseaux, les curettes, ou le bistouri, etc.; et le pédicule sera cautérisé au thermocautère, en dépassant les limites de la tumeur.

Une fois l'hémostase parfaitement assurée, les deux lames du cartilage thyroïde doivent être rapprochées aussi exactement que possible, et maintenues dans cette situation à l'aide d'un point au catgut passé à travers les lames cartilagineuses; puis la réunion des tissus pré-laryngiens peut être faite soit par étage, en suturant d'abord les muscles au catgut, puis la peau, soit tout ensemble, avec du crin de préférence. Il est bon de laisser en place pendant deux jours la canule tampon dégonflée, de manière à ce que, s'il survenait un écoulement sanguin, on pût facilement empêcher la pénétration du sang dans les voies aériennes. Dès le troisième jour, cette canule peut être remplacée par un tube ordinaire, que nous conseillons de laisser en place pendant plusieurs mois, afin de surveiller la cicatrisation de la plaie, ou au moins la marche de la récidive lorsque cette dernière tend à se produire.

Si l'on agit ainsi et si l'on opère sur des malades porteurs de tumeurs peu volumineuses et bien limitées au niveau des cordes vocales, il est à croire que les cas de guérison deviendront de plus en plus nombreux et que l'on n'abandonnera pas à eux-mêmes des malades porteurs de cancers du larynx, sous le vain prétexte que la thyrotomie est une opération grave et souvent inutile.

C'est du reste pour m'élever contre ces deux assertions pessimistes que je viens de rapporter les faits heureux et malheureux observés dans ma pratique de ces dernières années. Ils viennent s'ajouter à tous ceux publiés depuis déjà longtemps à l'étranger et encourageront, j'espère, mes confrères à entrer dans cette nouvelle voie, avec d'autant plus de confiance dans les résultats que l'intervention aura été hâtive et complète.

ASSOCIATION AMÉRICAINE DE LARYNGOLOGIE

XXe CONGRÈS ANNUEL

Tenu à Brooklyn du 16 au 18 mai 1898.

(Suite et fin.)

S.-W. LANGMAID. — **L'enrouement des chanteurs** *(The hoarseness of singers).*

Dans cet état la muqueuse nasale est tuméfiée, les cornets hypertrophiés et le larynx congestionné. Occasionnellement, il y a absence d'affection catarrhale, mais il existe une incapacité résultant d'une altération du pouvoir musculaire de la glotte. La laryngite est presque toujours de règle. L'état catarrhal aigu peut venir se greffer sur une infection préexistante de longue date de la cavité par un catarrhe nasal. Les facteurs prédisposants de cet état sont : les névroses, l'anémie, le rhumatisme, des conditions atmosphériques, etc. Dans ce cas, il existe toujours un relâchement des muscles intrinsèques : tenseurs, adducteurs et sphincters. L'auteur énumère ensuite les différents états observés tels que flexion en dedans de l'une ou des deux cordes, divergence de la portion postérieure des cordes et ce qui est plus constant, la déviation d'une ou des deux cordes mais plus souvent de l'une. Pendant quelques années il avait toujours constaté que lorsqu'une corde était déviée, c'était la gauche, mais ces dernières années, il a trouvé l'inverse vrai. M. Langmaid insiste sur l'importance qu'il y a à supprimer l'état inflammatoire, car aussi longtemps que ce dernier persiste on n'obtiendra que des résultats éphémères. Tout d'abord le traitement devra être dirigé contre l'inflammation de la muqueuse. S'il y a sténose, elle disparaîtra; la tuméfaction sera réduite. S'il y a éperon ou déviation de la cloison, on y veillera de près et au besoin on interviendra. Chez de unes personnes, les glandes situées à la partie postérieure du arynx apportent souvent une gêne considérable au chant. ontre la sécheresse ou des maux de gorge on prescrira des migations. Dans les cas de parésie musculaire, la strychnine

rendra des services appréciables. Le repos complet de la voix est nécessaire.

M. Rhodes. — **Spasme des muscles tenseurs des cordes vocales** *(Spasme of the tensors of the vocal cords).*

La dyspnée spasmodique est une affection excessivement rare et M. Mackenzie n'en avait observé que treize cas. Elle est due à un surmenage de l'organe vocal ; il faut aussi tenir compte de certains états névropathiques non encore déterminés, et de même que la crampe des écrivains elle serait une névrose professionnelle. La dyspnée spasmodique est habituellement liée à quelque affection nasale. Les symptômes frappent la phonation déjà atteinte. La voix est saccadée quand on veut passer d'une note basse à une note élevée, et il y a des éclats involontaires dans la parole. Parmi d'autres éléments étiologiques il faut noter des troublés des réflexes et l'hystérie. Le pronostic est défavorable. Le traitement par des attouchements locaux, la strychnine, les pulvérisations, etc., ne donnent point de résultats encourageants. Le meilleur traitement est le repos, des toniques tels que le fer, l'arsenic, l'iodure de potassium, l'électricité, etc. Les astringents employés sous forme d'attouchements rendent parfois quelques services. L'emploi de cocaïne dans le nez soulage pour quelque temps le spasme, mais il va de soi que ce médicament ne peut être recommandé.

M. Simpson dit que les chanteurs atteints de raucité de la voix ne viennent réclamer les soins du médecin que pour pouvoir se livrer au plus vite à leurs occupations et gagner leur vie. Il est arrivé à la conclusion que le larynx humain n'est pas fait pour le chant, mais simplement pour la conversation, et c'est cette méconnaissance de son rôle physiologique qui serait la cause principale de la laryngite des chanteurs. Oui, le larynx humain n'est pas destiné au chant, cela est vrai aussi bien pour les amateurs que pour les professionnels ; même les de Reszké sont obligés de temps à autre de suspendre l'usage de leur voix. La cause fondamentale de cet état est le surmenage de la voix. L'auteur prend pour exemple une voix de baryton normale limitée pour des notes basses et élevées ; si un baryton fait un effort pour accentuer des tons bas ou hauts, il détermine un état appelé tension des cordes vocales. Quand donc est le moment propice pour commencer l'usage de la voix? En réponse

à cette question M. Simpson cite le cas d'une jeune fille qui commença à chanter étant encore très jeune. Au bout de trois ou quatre ans elle était absolument incapable de chanter. Il y eut dans ce cas une absence de tension des cordes vocales. La malade était fatiguée et surmenée. L'auteur raconte l'histoire d'un cas qui montre l'autre extrême : une femme âgée de cinquante-cinq ans et ayant des aspirations musicales se mit à apprendre le chant. Elle passa par la même école que bien d'autres et devint bientôt fortement enrouée. A l'examen on constata une tuméfaction considérable des deux aryténoïdes.

M. Mackenzie rapporte le cas d'un jeune homme de seize ans qui, dès l'âge de la puberté, a toujours eu des troubles de la voix changeant en voix de tête. Il était en traitement depuis deux ans quand l'auteur l'a vu pour la première fois. A l'examen il trouva une obstruction nasale déterminée par un éperon de la cloison qui lui occasionnait une gêne de la respiration. Le larynx s'élevait à un pouce et demi et M. Mackenzie pensa que ses muscles devaient être trop contractés. Il plaça alors un doigt sur la pomme d'Adam, en introduisit un autre dans la bouche et repoussa le larynx dans sa position normale. Presque aussitôt la voix revint meilleure que jamais. Le malade rentra chez lui et quinze jours après il chanta avec une superbe voix de poitrine. L'auteur croit que le traitement de tous ces cas doit consister en un entraînement musculaire. Dans sa clinique il a une femme exclusivement préposée à apprendre les mouvements musculaires.

M. Delavan pense qu'un autre facteur de cet état morbide est un affaiblissement de l'organisme en général et de l'organe vocal en particulier. Il s'élève contre l'emploi de la cocaïne à cause de sa nature séduisante et de la facilité avec laquelle on s'y habitue.

M. Hinkel. — **Lipome du larynx** *(Lipoma of the larynx).*

Il s'agit d'un homme âgé de cinquante-cinq ans qui, en 1895, avait une excellente santé. En 1883, le malade vint consulter M. Roswell Park pour une tumeur du dos de la langue qui lui fut enlevée. Elle avait 3/4 de pouce de long et 1/2 pouce de diamètre. Quelques années plus tard il y eut une récidive
luelle de tous les symptômes, et en février 1893, le Dr Park
lique une nouvelle ablation de la tumeur qui, cette fois-ci,
it 2/3 de pouce de diamètre. En 1894, deuxième récidive et
velle ablation d'une tumeur analogue aux précédentes.

C'est en 1895 que le malade vint consulter M. Hinkel pour de la toux et difficulté de la déglutition. Pas d'autres symptômes. Le père du patient aurait succombé à un cancer de la face. Sur le côté gauche de l'épiglotte on voyait un corps de coloration rosée, de consistance molle ou pâteuse. Varices à la base de la langue. Le malade revint le 9 mars 1898 se plaignant d'une gêne extrême. A l'examen du larynx, on trouva une tumeur sur le bord libre de l'épiglotte et descendant vers le côté droit. Les aryténoïdes étaient tuméfiés. Les bandes ventriculaires étaient saines. La tumeur fut rapidement enlevée à l'aide des pinces ; elle avait 3/4 de pouce de long. L'épiglotte présentait une curieuse apparence. La fosse épiglottique était remplie d'un tissu analogue à celui qui avait été enlevé. L'examen microscopique, fait par le Dr Wright, a montré qu'il s'agissait d'un lipome du larynx.

M. Hinkel relate un cas de mort ayant immédiatement suivi une opération pour végétations adénoïdes sous la narcose chloroformique et fait quelques remarques sur l'anesthésie au cours de cette opération.

M. A. Ames Bliss. — **Récidive des végétations adénoïdes après ablation** *(Recurrence of adenoids after excision).*

L'auteur rapporte trois cas de récidive. Pour empêcher le retour de ces tumeurs, il conseille d'apporter les plus grands soins à l'opération, car la récidive est toujours la conséquence d'une ablation incomplète des végétations adénoïdes.

M. Brison Delavan. — **Traitement opératoire des végétations adénoïdes au naso-pharynx** *(Operative treatment of pharyngeal adenoids).*

L'auteur dit que sa communication a spécialement pour but de discuter les procédés chirurgicaux employés pour l'ablation de ces tumeurs. Il y a vingt et un ans que l'attention a été attirée sur ce sujet. Les deux grands principes qui doivent toujours guider le médecin et sans la connaissance desquels aucun succès n'est possible, ce sont l'habileté et l'humanité. Par la première il entend une ablation complète, car tout tissu resté derrière est certainement du tissu morbide. En ce qui

concerne le côté humanitaire, on doit choisir parmi les différents procédés les moins douloureux. On a souvent affirmé que l'opération n'était pas douloureuse, mais depuis plusieurs années l'auteur interroge soigneusement ses malades et tous répondent invariablement que l'ablation des végétations était accompagnée de violentes douleurs. Les instruments en usage pour opérer les végétations adénoïdes peuvent être divisés en quatre groupes : 1° la curette; 2° les pinces (Gottstein); 3° l'adénotome à bords unis; 4° l'anse froide. Un autre instrument d'un usage très courant est l'ongle. Il faut se garder d'employer la curette tranchante eu égard au danger d'une hémorragie. Le couteau de Gottstein est très employé. L'auteur discute ensuite les avantages et les inconvénients des différents instruments. Le mieux est pour le malade d'être en état d'anesthésie complète; quand, pour des raisons d'âge, de force physique du malade ou toute autre indication spéciale, une anesthésie générale est jugée nécessaire, on pratiquera l'ablation complète des végétations adénoïdes à l'aide de pinces mousses.

M. Gleitsmann dit que 3 ou 4 % des opérations sont suivies de récidive. Il emploie largement le bromure d'éthyle et s'en trouve très satisfait.

M. Wagner dit qu'il a renoncé au procédé opératoire ordinaire par suite de fréquentes récidives auxquelles il donne lieu. Il se sert à présent d'un crochet à l'aide duquel il tire les végétations en bas; ensuite, au moyen d'instruments spéciaux qu'il a fait faire dans ce but, il dissèque les tumeurs partout où il y en a. Ce procédé opératoire ne lui a jamais donné de récidive et il ne provoque ni douleur ni hémorragie.

M. Thrasher pense que les accidents mortels survenus à la suite de l'emploi de chloroforme sont dus plutôt à la façon dont on l'administre qu'au médicament lui-même.

M. Logan parle de la préparation du malade avant l'anesthésie. D'après lui, l'anesthésie n'est utile que lorsqu'il s'agit des enfants. 'en fait jamais usage en opérant les végétations adénoïdes des ıltes, chez lesquels il se sert presque exclusivement de pinces; contre, pour opérer des enfants, il emploie la curette et le doigt alablement aseptisé. M. Logan conseille de se servir du doigt ır enlever des végétations adénoïdes situées à l'origine des

trompes ; cette façon permet d'éviter toute lésion de ces orifices.

M. Swain défend l'emploi de chloroforme en opérant à la première phase d'anesthésie. Entre ses mains, le chloroforme ne lui a jamais donné de mécomptes, et malgré tout ce qui vient d'être dit, il continuera à s'en servir.

M. Byan pense qu'il est à désirer que le malade ne soit pas entièrement sous l'influence de l'anesthésie, ce qui le rendra incapable d'expulser les matières étrangères, ou, en d'autres mots, il faut que les réflexes ne soient pas abolis. A moins que les tumeurs adénoïdiennes ne soient complètement enlevées, il y a presque toujours récidive. Selon ses observations personnelles, l'obstruction chez les adénoïdiens est souvent l'effet mécanique des sécrétions. L'ablation des végétations et des cornets fait disparaître bien des symptômes, mais dans un grand nombre de cas où il y eut récidive des troubles, il a fait un examen attentif et a toujours trouvé la gorge et le pharynx libres. Il n'y avait point de végétations, mais il existait une rhinite aiguë et une hypertrophie du cornet inférieur. En ce qui concerne les instruments, il ne pense pas qu'il y en ait un à l'aide duquel on puisse enlever complètement des végétations indifféremment dans tous les cas. Il se sert de préférence de la curette et des pinces.

M. Mulhall — **Les organes respiratoires supérieurs et la santé générale** *(The upper respiratory organs and the general health).*

La santé générale de tout enfant qui a été atteint d'une rhinite aiguë est affectée et ceci est souvent dû à une mauvaise hygiène. Une affection des voies respiratoires supérieures peut occasionner des troubles de la santé générale, et inversement ces derniers peuvent provoquer des affections des voies respiratoires supérieures. Le Dr Bulkley, de New-York, prétend avoir guéri un cas de rhinite aiguë avec de hautes doses de bicarbonate de soude. Ce médicament est bon, même dans les cas où il y a envie constante d'expectorer. Un autre facteur dans ces affections est une auto-intoxication par le canal intestinal. Au déjeuner du matin on a l'habitude de manger de petits pains chauds, du sucre, et surtout beaucoup de sucre candi, ce qui amène une grande provision d'hydrates de carbone qui ne sont pas assimilés. Les chirurgiens ont toujours soin de faire évacuer l'intestin avant l'opération pour empêcher

une infection du dedans; cela est aussi important que la prévention d'une infection du dehors. On a constaté qu'une coupure de la peau guérit bien plus rapidement si l'intestin a été évacué par un purgatif. Les chanteurs d'opéras n'ignorent pas le fait qu'une diète sévère et des exercices au grand air contribuent beaucoup au perfectionnement de la voix. Un malade présentait des symptômes du côté du nez; à l'examen on trouva un éperon de la cloison; il y avait aussi des symptômes se rapportant à une autre partie du corps. L'ablation de l'éperon a été suivie de la disparition de tous les symptômes. Un autre malade a été soulagé en sciant du bois; en vingt jours il a perdu trente livres. Les boxeurs sont souvent atteints de catarrhe pharyngé produit par leur vie déréglée et leurs mauvaises habitudes; mais aussitôt qu'ils sont entraînés par l'ardeur de la lutte, tous les symptômes disparaissent; tous les principes nuisibles dans le corps sont alors éliminés. Dans le catarrhe purulent des adolescents, à moins que le malade ne soit arraché à ses livres et à son piano, soumis à des exercices au grand air, à une bonne alimentation et traité par le fer, on n'obtiendra aucun progrès vers la guérison de l'affection quel que soit le traitement local employé. Plus nous nous approcherons de la vie au grand air, mieux cela vaudra pour notre santé. Les couvre-chefs doivent être confectionnés de façon qu'il y ait une ventilation suffisante du crâne. On ne doit prendre que trois repas par jour, et du sucre candi après le repas, peu ou pas du tout. La diète est une chose des plus importantes.

M. Mayer veut donner un avis pratique : pour soulager les malades atteints de grippe et d'une hypertrophie des cornets, et souffrant beaucoup, il conseille de leur administrer de la teinture de gelsemium à petites doses et répétées à de courts intervalles ou bien en suivant le procédé de M. Delavan, cautériser les cornets et ensuite un spray avec une solution de menthol alternant avec la teinture de gelsemium.

. H.-L. Wagner. — **Immunité naturelle** *(Natural Immu-*

y a à considérer deux sortes d'immunité : l'immunité urelle et l'immunité acquise. La première existe non seule-

ment dans le corps, mais encore dans les voies respiratoires supérieures. La respiration active charrie constamment des microorganismes vers toutes les parties du corps sans pourtant causer une infection de l'organisme, fait qui à lui seul prouve cette immunité. Elle a été attribuée au pouvoir bactéricide du mucus nasal, aussi bien qu'à la phagocytose active ayant lieu dans la bouche. La mucine est antagoniste des bactéries. On a prétendu que la fonction physique de la mucine était d'empêcher mécaniquement l'invasion de bactéries, mais l'auteur a trouvé que l'immunité produite par la mucine était due au développement d'un ferment analogue à la pepsine et à la trypsine.

M. J.-H. Bryan — **Traitement opératoire des sinusites frontales** *(Operative treatment of inflammation of the frontal sinus)*.

L'auteur en rapporte deux cas dont un, une sinusite suppurée chronique avec carie des cellules frontales et trajet fistuleux dans l'orbite. Une incision a été pratiquée le long du sourcil. La paroi orbitaire a été ouverte et l'on trouva qu'elle communiquait avec le sinus frontal. La cavité était remplie de tissu granuleux. Le sinus fut soigneusement curetté. Une tentative de passer une sonde par le nez a échoué, on n'y est parvenu qu'après avoir passé un troquart. Une semaine après, le malade quitta l'hôpital et dix jours plus tard on enleva le drain. La guérison n'a été marquée par aucun incident.

Le second cas est une sinusite frontale chronique avec carie suppurée des cellules frontales. On intervint par la voie interne et un certain nombre de cellules ethmoïdales cariées furent enlevées à la curette. Mais peu après l'opération, l'état du malade s'aggrava, et une sécrétion purulente s'établit par le nez droit. Les maux de tête augmentèrent d'intensité. Une cure radicale a été proposée et acceptée. Une incision a été pratiquée le long du sourcil et en un point situé juste en dedans du trou sus-orbitaire. La cavité du sinus était remplie d'un pus épais et fétide. Les cellules ethmoïdales étaient complètement cariées. La cloison verticale, de même que toutes les parties malades de l'os ont été enlevées. La cavité a été

nettoyée avec une solution de chlorure de zinc et bourrée de gaze iodoformée.

M. J. W. Farlow. — **Affection des sinus accessoires** *(Disease of accessory sinuses).*

Le cas rapporté par M. Farlow est intéressant parce qu'il était consécutif à la scarlatine. Il y eut un épaississement du maxillaire supérieur. Ce qui mérite surtout d'être noté, c'est l'absence d'écoulement par le nez. Les yeux proéminaient en avant, en bas et en dehors. Il est possible que l'antre ait été envahi secondairement.

M. Clarence C. Rice. — **Des états inflammatoires aigus des voies respiratoires supérieures accompagnés d'œdème laryngé** *(Acute inflammatory conditions of the upper air passages accompanied by laryngeal œdema).*

Après avoir expliqué les raisons qui l'ont décidé à mettre ce sujet en discussion, l'auteur déclare avoir exclu de la classification de cette affection les œdèmes laryngés dus à une infection diphtérique, ce qui n'avait pas été fait dans beaucoup de cas publiés jusqu'à présent. Il pense qu'il ne faut pas non plus prendre en considération les cas d'œdème non inflammatoire, ou soi-disant « œdème passif » qui n'est que le symptôme d'un trouble général dû à une affection cardiaque, rénale ou hépatique. Un autre groupe de cas qui ne trouvent pas leur place ici sont notamment les œdèmes chroniques du larynx, où la tuméfaction a été occasionnée par une affection locale, telle que la tuberculose, la syphilis ou une affection maligne du larynx. La communication de l'auteur ne traite que de l'œdème aigu proprement dit. Il y comprend tous les œdèmes dus à un traumatisme ou à des causes irritantes externes de toute nature. Tandis que, dit-il, certains auteurs ont séparé dans leurs manuels l'érysipèle de la laryngite œdémateuse, d'autres, au contraire, les ont réunis ensemble et quelques observateurs pensent même que l'érysipèle est très fréquemment la cause d'une laryngite œdémateuse idiopathique primitive et que, pathologiquement, il lui est identique. Simon, de Londres, qui a publié sur ce sujet un très intéressant travail, prétend que l'érysipèle du larynx, la laryngite

phlegmoneuse et l'angine de Ludwig sont pathologiquement identiques et qu'elles ne diffèrent que par la virulence et la localisation de l'affection. Sestier a établi une classification d'après laquelle le cas serait typique quand il a son point d'origine dans le larynx, contigu quand il provient du pharynx, et consécutif quand il survient à la suite d'une affection préexistante du larynx. Il trouva que sur 190 cas aigus il y en avait 68 primitifs et 122 secondaires. Morell-Mackenzie affirme que dans presque tous les cas de soi-disant laryngite œdémateuse idiopathique, l'affection est due à une intoxication du sang et qu'elle est particulièrement fréquente parmi les médecins des hôpitaux, les étudiants en médecine et les nourrices. L'auteur rappelle l'épidémie ayant éclaté à Saint-Louis en 1886 et dont le Dr Glasgow a présenté à la Société un rapport détaillé. Presque tous les cas débutèrent sous forme de troubles pharyngés, l'œdème du larynx n'ayant été que secondaire. M. Glasgow estime que la cause en était d'origine constitutionnelle et qu'ils montrèrent tous une tendance rhumatismale. M. Rice met en doute l'identité pathologique de la laryngite primitive aiguë et de l'érysipèle, identité qu'il n'a jamais pu établir et il pense qu'il serait imprudent de faire le diagnostic sans la coexistence d'une éruption érysipélateuse de la peau. Il cite Mackenzie disant que dans la grande majorité des cas l'érysipèle du pharynx et du larynx résulte de la propagation d'une infection similaire de la face. Mackenzie n'en a vu que 4 cas et, dans aucun, le diagnostic n'a pu être établi avec certitude avant l'apparition de l'affection à la peau. Dans 50 % des cas de Semon, l'œdème du larynx était secondaire à une périamygdalite. M. Rice a recueilli dans sa communication 44 cas relatés dans différentes publications depuis 1887, excepté les 14 cas de M. Semon. Il a trouvé que seulement 4 ou 5 cas avaient été rapportés chaque année et que la prédominance de la grippe depuis 1890 n'avait pas augmenté le nombre des cas publiés. Dans environ 50 % de tous ces cas, la cause de l'affection a été mise sur le compte du froid. L'auteur cite 3 cas personnels d'œdème laryngé bénins consécutifs à une périamygdalite; 2 cas d'œdème du larynx dus à un traumatisme, dont un à la suite de l'application du

galvanocautère à la paroi latérale du pharynx, et l'autre déterminé par un corps étranger qui était venu se loger dans le sinus pyriforme; et 2 cas d'œdème dus à des causes constitutionnelles. Ces 2 cas paraissent avoir été précédés d'une inflammation de la base de la langue, due probablement à une amygdalite linguale. Il n'y a eu aucun indice d'exsudat diphtérique. Il a été difficile de déterminer exactement la nature de l'infection dans ces 2 cas, mais dans aucun il n'y avait eu d'inflammation préexistante des voies respiratoires, excepté celle de la langue. L'auteur pense que les cas sont rares, où un œdème aigu primitif du larynx existerait sans connexion aucune avec une autre inflammation quelconque du voisinage. Il estime que dans un grand nombre de cas on devrait prendre en plus grande considération l'existence possible de la toxine diphtérique; et il est plus que probable que quelques-uns qui avaient été diagnostiqués comme primitifs et aigus n'avaient été en réalité que secondaires à une affection rénale. Extraordinairement le froid joint à l'alcool et au tabac peut être un facteur puissant.

M. H. Swain. — **L'emploi de l'extrait aqueux des glandes surrénales localement dans les voies respiratoires supérieures** *(The use of aqueous extract of suprarenal glands, locally in the upper air passages).*

De son travail l'auteur tire les conclusions suivantes :

1° L'extrait aqueux des glandes surrénales est un vaso-constricteur local puissant et un contracteur des tissus érectiles. On peut l'employer en toute sûreté et à doses considérables sans craindre des effets dangereux ou délétères, soit localement, soit pour la santé générale du malade.

2° Son action locale peut être reproduite chez le même individu un certain nombre de fois sans qu'on ait à redouter de faire contracter des habitudes vicieuses à l'individu.

L'usage de l'extrait paraît plutôt exalter les effets d'un remède donné, employé localement après lui.

Il a sa plus grande application et donne les meilleurs résultats dans les congestions aiguës, mais dans certains états

chroniques du type *hay-fever*, quand il y a production de tissu hyperplasique, on peut utiliser cet extrait comme un des plus puissants adjuvants.

TRIVAS.

ANALYSE DE THÈSE

Un cas de purpura rhumatismal consécutif à une otite moyenne suppurée *(Ein Fall von purpura rheumatica nach Mittelohreiterung)*, par le Dr MORITZ FELSCH.

Il s'agit d'un homme âgé de vingt-quatre ans qui, neuf jours après le début d'une otite aiguë, fut atteint de rhumatisme articulaire et d'hémorragie cutanée. On a bien vu des cas de rhumatisme survenir à la suite d'une angine. On connaît aussi qu'il existe des rapports entre le rhumatisme et le purpura. Mais dans le cas dont il s'agit, les rapports entre l'otite aiguë d'une part, le rhumatisme et le purpura de l'autre ne sont rien moins qu'établis. L'examen bactériologique du pus de l'oreille n'a pas été pratiqué. L'auteur ne nous dit rien sur la manière dont il conçoit les rapports entre l'otite et le rhumatisme. La seule chose que nous sachions, c'est que ce dernier est survenu au cours de la première, à la suite d'un coup que le malade reçut au genou droit. Il y a peut-être là simple coïncidence entre les deux affections; en tout cas, l'auteur ne nous fournit aucune donnée qui justifie la définition de rhumatisme consécutif à l'otite qu'il donne à son observation. (Thèse de Berlin, 1898.)

Dr S. JANKELEVITCH.

BIBLIOGRAPHIE

Atlas-manuel des maladies du larynx, par le Dr GRUNWALD.

La librairie Baillière et fils vient de faire une édition française du petit atlas-manuel des maladies du larynx de Grunwald. MM. Castex et Collinet, qui ont fait la traduction de cet opuscule, se sont attachés à reproduire à la lettre l'ouvrage de Grunwald, au moins dans sa majeure partie. Toutefois, ils ont

pensé, avec raison, que quelques additions personnelles mettraient au point certaines questions qui, dans le livre primitif, n'étaient plus en rapport avec les données actuelles de la science.

Les planches coloriées tiennent la majeure partie de l'édition française. Celles qui représentent des vues du larynx au miroir sont particulièrement soignées et donnent une bonne idée des altérations de l'organe vocal.

A chaque figure est annexée une notice qui permettra aux débutants et aux médecins généraux auxquels semble de préférence s'adresser le livre de Grunwald, de se faire une idée de l'aspect laryngoscopique des néoplasmes, de la tuberculose et de la syphilis laryngée.

La partie pathologique du manuel constitue une petite revue méthodique qui ne manque pas d'attrait et engendre chez le lecteur le désir de mieux connaître les affections d'un organe dont la pathologie est peut-être encore trop délaissée des médecins généraux. (Édition française par MM. Castex et Collinet. Paris, Baillière et fils, 1899.) Dr Brindel.

REVUE GÉNÉRALE ET ANALYSES

NEZ ET PHARYNX NASAL

Mydriase unilatérale. Troubles oculaires réflexes d'origine nasale, par le Dr Carra.

L'observation se rapporte à un enfant de douze ans, fort et vigoureux, qui se plaignait de photophobie unilatérale et de céphalée, et dont l'œil ne présentait absolument rien d'anormal. L'auteur pensa à un trouble réflexe d'origine nasale, parce qu'il avait constaté à un examen sommaire qu'une des fosses nasales laissait à l'air un passage moins libre que celle côté opposé.

Un spécialiste consulté trouva de « petites tumeurs adéides du rétro-pharynx et des polypes de grosseur moyenne, es cornets moyens et inférieurs de la narine droite ».

L'ablation de ces diverses tumeurs amena la disparition immédiate et complète de la mydriase et des troubles oculaires consécutifs. (*La France méd. et Paris méd.*, n° 31, 5 août 1898.)

Dr Brindel.

LARYNX ET TRACHÉE

Du choix de l'opération dans le cancer du larynx, par le Dr Lavrand.

A propos d'un malade auquel le Dr Duret enleva le larynx, et dont il rapporta l'observation avec considérations à l'appui, dans le numéro précédent du *Journal des sciences médicales*, Lille (n° 30, 23 juillet 1898), l'auteur met sous les yeux du lecteur les opinions et les statistiques des différents chirurgiens ou spécialistes qui se sont occupés du traitement chirurgical du cancer du larynx.

Nous ne saurions qu'approuver ses conclusions, qui sont l'expression de la cause que nous défendions nous-même dans notre thèse de doctorat, en 1895 (*De la thyrotomie, ses indications, son manuel opératoire, et ses suites.* Paris, Octave Doin, éditeur, 8, place de l'Odéon).

« Pour conclure, dit le Dr Lavrand, nous nous rangerons à l'avis de Semon (*Archiv. of laryngol.*, n° 3, et *Presse méd.*, 1897), préférant la thyrotomie simple ou avec extirpation limitée du larynx, quand le sujet peut être opéré d'assez bonne heure. Quand cette intervention est trop restreinte parce que le mal est trop étendu, il faut, selon les cas, savoir s'abstenir ou enlever l'organe en entier. Cette dernière opération, malgré sa gravité immédiate et la difformité qu'elle entraîne quand il y a guérison, n'est qu'un moyen extrême et non de choix. Grâce aux progrès de la technique opératoire, elle permet quelquefois de sauver la vie au malade; elle n'est pas à rejeter systématiquement dans les cancers intra-laryngiens. Le chirurgien la tentera donc à défaut de mieux dans l'intérêt de son malade. » (*Journ. des sciences méd. de Lille*, n° 31, 30 juillet 1898.)

Dr Brindel.

Bordeaux. — Imp. G. Gounouilhou, rue Guiraude, 11.

19 ANNÉE. N° 44. 29 OCTOBRE 1898.

REVUE HEBDOMADAIRE
DE
LARYNGOLOGIE, D'OTOLOGIE
ET DE RHINOLOGIE

DE L'ÉVERSION VENTRICULAIRE[1]

Par le Dr **Alexandre NOACK**, de Lyon.

On a de tout temps désigné sous le nom d'éversion ventriculaire, une affection présentant à l'examen laryngoscopique, l'aspect suivant : une tumeur rougeâtre, à surface lisse, bien séparée de la corde vocale et de la bande ventriculaire, sort du ventricule de Morgagni et recouvre la corde vocale en partie ou dans sa totalité; cette tumeur est située, en général, dans le tiers antérieur du larynx et, dans l'acte de phonation, elle se retire dans le ventricule où elle disparaît plus ou moins, tandis que, au contraire, l'acte respiratoire l'entraîne encore davantage hors du ventricule. De plus, cette tumeur est, dans la majorité des cas, réductible au moyen d'une sonde.

Des opinions diverses furent émises pour expliquer la pathogénie de cette affection :

Monton et Mackenzie la considèrent comme étant due à une véritable éversion de la muqueuse qui tapisse le ventricule;

Cohen Solis et Elsberg (*Archiv. of laryngol.*, 1882) ublient des observations d'éversion spontanée de la mu-'use ventriculaire.

1. Travail communiqué à la Société française de laryngologie, ai 1898.

Lefferts, dans des recherches ultérieures, conclut qu'il s'agit dans ce cas d'une inflammation chronique de cette muqueuse, avec hypertrophie du tissu conjonctif subépithélial.

Dans ces dernières années, Fraenkel (*Archiv. f. Laryngol.*, Bd II) faisait paraître plusieurs publications sur cette affection, s'occupant surtout de sa pathogénie. Il discute les raisons qui pourraient parler en faveur d'une véritable éversion de la muqueuse, notamment la possibilité de réduire avec une sonde la tumeur dans le ventricule et la brusque formation de cette dernière. La réduction n'est que passagère et, pour l'expliquer, il n'est pas nécessaire de songer à une véritable éversion de la muqueuse, car on peut, d'après les rapports anatomiques du ventricule de Morgagni, se trouver en présence d'une tumeur occupant le fond de cette cavité. Quant à la formation brusque de l'éversion ventriculaire, elle n'est pas absolue ; elle ne repose que sur des données anamnestiques incertaines fournies par les malades, et dans plusieurs cas il aurait été démontré que le malade était atteint d'enrouement bien avant l'apparition de l'éversion ventriculaire. S'appuyant sur des recherches histologiques personnelles, Fraenkel conclut que l'affection décrite généralement sous le nom d'éversion de la muqueuse ventriculaire est due à une inflammation chronique hyperplasique de cette muqueuse.

Chiari (*Wiener klin. Wochens.*, 1895) se range à l'opinion de Fraenkel et attire l'attention sur ce fait que, dans bien des cas, l'éversion ventriculaire peut être confondue avec une tumeur siégeant dans le ventricule et qui, en faisant hernie dans l'intérieur du larynx, entraîne avec elle la muqueuse ventriculaire.

Nous pouvons, d'après ces données, diviser les éversions ventriculaires en éversions dites spontanées ou simples et en éversions inflammatoires. Mais avant de chercher à discuter les opinions émises par les auteurs sur le mode de formation de cette affection laryngée, il nous semble indispensable de

reprendre l'anatomie de la muqueuse laryngée, ce qui nous permettra, en examinant successivement les points d'insertion de cette muqueuse, de reconnaître si l'éversion ventriculaire est possible et quels facteurs doivent entrer en considération touchant son mode de formation. Nous emprunterons à Sappey cette description anatomique :

« La muqueuse laryngée se continue en haut en avant avec la muqueuse linguale, sur les côtés et en arrière avec la muqueuse pharyngienne. Au niveau de sa continuité avec la muqueuse linguale, on remarque le repli glosso-épiglottique, et de chaque côté les replis qui vont se perdre sur les parois du pharynx. Son adhérence aux prolongements que l'épiglotte envoie dans chacun de ces replis est très faible; ainsi que celle qu'elle contracte avec la face antérieure de ce fibro-cartilage. Au niveau de sa continuité avec la muqueuse pharyngienne, elle tapisse les gouttières de la face postérieure du larynx et se distingue dans toute l'étendue de ces gouttières par son extrême laxité, par l'aspect plissé et comme chiffonné qu'elle présente, et aussi par la résistance presque nulle du tissu cellulaire sous-jacent. Des parties internes de ces gouttières et des bords de l'épiglotte, elle se réfléchit sur l'orifice supérieur du larynx pour pénétrer dans sa cavité, et l'on remarque que dans toute l'étendue de la face postérieure de l'épiglotte, elle adhère d'une manière assez intime à ce fibro-cartilage. Sur les côtés et en arrière, où elle forme par sa réflexion les replis aryténo-épiglottiques, elle adhère aussi étroitement au ligament contenu dans l'épaisseur de ces replis, mais seulement après avoir pénétré dans le larynx. Ainsi, en dedans de l'orifice supérieur, adhérence intime; en dehors, adhérence presque nulle. Parvenue dans le vestibule de la glotte, la muqueuse laryngée adhère ın tissu cellulaire très dense à toute l'étendue des liga- ıts aryténo-épiglottiques, plus bas aux ligaments des ⁱᵉˢ vocales supérieures, puis elle pénètre dans les ventri- et remonte vers le bord supérieur du cartilage thyroïde.

au milieu d'une masse cellulo-adipeuse qui l'entoure de tous côtés. Du ventricule, elle passe sur les ligaments des cordes vocales inférieures, au niveau desquels elle se distingue par sa minceur, sa transparence et la solidité de son adhésion. Plus bas, elle répond au périchondre de la portion sous-glottique qui lui est uni aussi d'une façon intime. Dans toute l'étendue de la cavité du larynx, elle repose donc sur des parties fibreuses qui lui sont si étroitement liées qu'elle doit être rangée au nombre des membranes fibro-muqueuses. »

Du fait de cette adhérence intime, il est impossible de concevoir le décollement de la muqueuse ventriculaire de ses points d'insertion pour venir se renverser dans le larynx. Seul, le gonflement inflammatoire de la paroi supérieure ventriculaire (paroi inférieure de la bande ventriculaire) peut se produire, et, s'il est considérable, il peut venir faire hernie au-dessus de la corde vocale inférieure correspondante et simuler, dans une certaine mesure, une éversion complète. Le gonflement de la paroi inférieure du ventricule correspondant à la partie supérieure de la vraie corde vocale ne saurait dans aucun cas simuler l'éversion, puisque à ce niveau il y a adhérence intime entre la corde vocale et la muqueuse qui la recouvre.

La même raison empêche le décollement de la muqueuse qui tapisse le fond de la cavité ventriculaire; à ce niveau, en effet, cette muqueuse adhère trop intimement à la paroi thyroïdienne.

L'éversion ventriculaire spontanée ou simple, admise par certains auteurs, ne saurait donc, en aucun cas, se produire.

Nous rapporterons ici, au sujet de ce mode d'éversion, deux observations, l'une de Cohen Solis, l'autre de Elsberg (*Archiv. of laryngol.*, 1882) :

Observation I (de Cohen Solis). — Le Dr X..., de New-York, m'appela en septembre 1880 pour déterminer la cause d'une aphonie, accompagnée d'une gêne immense dans l'inspiration, survenue subitement au début d'une bronchite et ayant persisté malgré

l'apparence du retour à la santé. A l'examen laryngoscopique, je trouvai un prolapsus du ventricule qui recouvrait la corde vocale droite et fermait l'orifice glottique. L'aspect de la tumeur ainsi formée me fit reconnaître sa nature et, au moyen d'une sonde laryngée qui réduisait cette tumeur en en provoquant le replacement temporaire dans le ventricule, je pus confirmer mon diagnostic de prolapsus du ventricule.

Je recommandai au Dr X... de se familiariser avec l'autolaryngoscopie et d'employer localement des insufflations de sulfate de cuivre ou toute autre poudre astringente. Il suivit mes conseils, et deux mois plus tard il se présenta à moi avec une voix satisfaisante et un replacement partiel de la moitié antérieure du prolapsus. Il m'apprit alors que son aphonie s'était produite immédiatement après un violent accès de toux et qu'il n'avait pas douté un instant que ce déplacement de la muqueuse ventriculaire doit être attribué à cette cause.

Le 26 novembre 1880, le Dr X... me pria de faire examiner son larynx par les membres de la Société de laryngologie de Philadelphie et il raconta lui-même son cas d'une voix forte. Depuis cette époque, le Dr X... s'est représenté à moi, le 20 décembre 1881, avec une voix assez satisfaisante, bien que l'examen laryngoscopique ne révélât pas un changement bien marqué depuis l'époque où je l'avais présenté à la Société de laryngologie de Philadelphie.

Obs. II (de Elsberg). — *Un cas d'éversion et de prolapsus des deux ventricules du larynx suivi d'une extirpation intralaryngée de l'un et de la complète réduction de l'autre.*

M. L..., âgé de trente-neuf ans, célibataire, ne présentant pas de traces de syphilis héréditaire ou acquise, ni de tuberculose, mais prédisposé aux affections des muqueuses, le plus jeune de cinq enfants, tous vivants. Il avait été affligé de toutes les maladies de l'enfance. A seize ans, il eut la fièvre typhoïde. Sa voix avait toujours été dure et spéciale; il la perdit après la fièvre typhoïde et la retrouva plus tard. Depuis cette époque, quatre atteintes d'aphonie, chacune durant de un à deux mois; dans l'intervalle, la voix revenait, la respiration s'entendait toujours plus ou moins. A l'examen du pharynx, je trouvai une muqueuse hypertrophiée. L'examen laryngoscopique, qui ne fut possible qu'après plusieurs tentatives, me fit constater la présence de deux tumeurs semblant faire saillie dans les bandes ventriculaires; celle de gauche était plus considérable que celle de droite. Pendant la respiration, leur volume augmentait et elles semblaient mues par le courant d'air;

ce mouvement était surtout visible à gauche pendant l'expiration. Au-dessous de ces tumeurs, on apercevait les cordes vocales, mieux à droite qu'à gauche; ces deux tumeurs avaient la forme d'une poire, surtout celle de gauche, avec la petite extrémité en avant; leur consistance était molle. Elles disparaissaient en grande partie pendant la respiration lorsqu'on les refoulait dans les ventricules avec une sonde, mais reparaissaient avec la toux. Le changement le plus remarquable s'opérait pendant la phonation; les deux tumeurs diminuaient du fait d'être comprimées l'une par l'autre. Souvent, lorsque le malade cherchait à donner un son élevé, le bord de la corde vocale apparaissait dans presque toute sa longueur; la muqueuse entière était atteinte de catarrhe. Je posai donc le diagnostic d'éversion ventriculaire; il s'agissait, je crois, d'une affection congénitale, et, d'ailleurs, les amis du malade affirmaient qu'il avait toujours été enroué.

Le 23 octobre, j'enlevai, à l'aide de la pince coupante, la portion interne de la tumeur gauche; elle représentait environ un tiers de la tumeur totale et l'examen me confirma dans mon diagnostic : il y eut à peine hémorragie, mais, par contre, des douleurs assez fortes. J'appliquai de l'iodide de zinc. Le lendemain, diarrhée et gêne respiratoire; je prescrivis de la teinture d'aconit sur du sucre trois fois par jour. La muqueuse recouvrant la corde vocale avait été atteinte, je la touchai avec du perchlorure de fer. L'inflammation ne fut pas très intense, le malade alla de mieux en mieux, et au mois de janvier il n'y avait plus trace de tumeur à gauche; il subsistait un peu de gonflement du plancher du ventricule droit. Depuis j'appris que sa voix était restée satisfaisante.

Nous ne reviendrons pas sur ce qui a été dit des éversions ventriculaires spontanées; mais le fait de réduire aussi facilement dans le ventricule une tumeur intra-laryngée au moyen d'une sonde, de reconnaître son degré de mollesse ou de dureté, alors que la cocaïne n'était pas encore employée, nous semble un peu hasardé.

Le deuxième mode d'éversion ventriculaire est l'éversion d'origine inflammatoire. Nous avons déjà signalé l'opinion de Fraenkel, basée sur des recherches histologiques personnelles; pour cet auteur, il s'agit d'une inflammation chronique hypertrophique de la muqueuse ventriculaire.

Koschier (*Wiener klin. Wochens.*, 1897) admet, en outre,

l'éversion ventriculaire inflammatoire aiguë, pouvant se produire dans le cours d'une laryngite aiguë et disparaissant avec la guérison de cette dernière affection. Cet auteur dit avoir observé la formation d'un semblable prolapsus, ce qu'il appelle prolapsus aigu, en moins de vingt-quatre heures chez un malade atteint d'une laryngite aiguë très intense. Le prolapsus disparut spontanément après guérison. A l'appui de sa thèse, l'auteur relate une expérience personnelle faite sur le larynx d'un chien. Au moyen d'une aiguille d'acier, il perfora le ventricule gauche et fit ressortir l'instrument par le ventricule droit; cette expérience détermina une inflammation aiguë de la muqueuse ventriculaire, et, après avoir sacrifié l'animal, il se trouva en présence d'un prolapsus double, à type inflammatoire tout à fait caractérisé, de consistance molle et réductible jusqu'à un certain degré dans le ventricule à l'aide d'une sonde. Des coupes pratiquées dans la tumeur prouvèrent que le prolapsus était dû à un œdème inflammatoire de la muqueuse ventriculaire. Il ne fallait pas songer à une poussée mécanique de la muqueuse due à l'aiguille à son point d'entrée, puisque des manifestations identiques se trouvaient au point de sortie; l'examen macroscopique aussi bien que l'examen histologique démontraient que le prolapsus n'était pas dû à la formation d'un exsudat sanguin ayant refoulé la muqueuse en dedans. Il s'agissait donc bien d'un prolapsus franchement inflammatoire.

On peut, jusqu'à un certain point, admettre ces prolapsus aigus, mais par suite de la disposition anatomique de la muqueuse ventriculaire, la seule place où ils puissent se former comporte la paroi supérieure ventriculaire (paroi inférieure de la bande ventriculaire) où la muqueuse est moins adhérente aux plans sous-jacents.

'ersion ventriculaire ne peut-elle être formée par une _ır qui, ayant pris naissance dans le ventricule, finit, s une certaine croissance, par faire hernie dans l'inté- du larynx? Des cas de ce genre ont été publiés.

Massei (*I punti sugl'i rivista critica di rinol. e laryngol.*, 1886) cite une observation d'éversion ventriculaire due à une gomme syphilitique.

Jelenffy (*Pester med. Presse*, 1887) publie deux cas de prolapsus du ventricule d'origine tuberculeuse.

Chapell (*Med. Record*, 1893) décrit un cas dû à la présence d'un cancer.

Koschier (Ueber Prolapsus Sinus Morgagni, *Wiener klin. Wochens.*, 1897) publie plusieurs observations de prolapsus du sinus de Morgagni, où l'examen histologique met en évidence la présence de tumeurs kystiques formées dans la muqueuse ventriculaire, qui, après avoir atteint un certain volume, firent hernie dans l'intérieur du larynx, donnant ainsi l'aspect d'une éversion ventriculaire. Ces kystes, d'après l'auteur, sont formés par la rétention de sécrétions des glandes muqueuses, occasionnée par l'occlusion de leurs canaux excréteurs, et il faudrait dans ce cas attribuer un rôle important à des processus inflammatoires de la muqueuse.

L'éversion ventriculaire d'origine inflammatoire peut alors se comprendre : il y a inflammation de la muqueuse, il est vrai, mais cette inflammation accompagne le développement d'une tumeur; seule elle ne peut suffire à provoquer un prolapsus du ventricule.

Le terme d'éversion ventriculaire nous semble donc impropre, puisque la muqueuse qui tapisse le ventricule ne saurait à elle seule former la tumeur que l'on observe dans ce cas. Cette tumeur peut avoir une origine différente, être une manifestation syphilitique, tuberculeuse, cancéreuse ou autre ; mais c'est uniquement l'examen histologique qui prouvera qu'on ne se trouve pas en présence de la muqueuse ventriculaire seule.

Notre excellent maître, le Dr Moure, auquel nous devons l'idée de ce travail, a eu l'obligeance de nous communiquer une observation inédite de soi-disant éversion ventriculaire, dans laquelle l'examen histologique, seul, a prouvé qu'il

s'agissait d'une tumeur ayant pris son origine sur la muqueuse même sans intéresser directement celle-ci :

Obs. III (due à l'obligeance du Dr E. J. Moure). — *Polype angio-myxomateux simulant une éversion ventriculaire.*

M. J. V..., vicaire, âgé de vingt-sept ans, vient me consulter au mois de février 1897. Il est porteur d'un enrouement assez prononcé qui, dit-il, date de plusieurs années. Son état général est excellent, ses antécédents héréditaires nuls et il ne sait à quelle cause attribuer l'enrouement dont il est porteur quand il vient me trouver. Toutefois, ayant été examiné à différentes reprises par d'autres confrères, il me dit avoir un polype de la corde vocale inférieure gauche.

A l'examen laryngoscopique je constate, en effet, au niveau de la bande ventriculaire gauche, une saillie globuleuse arrondie, d'aspect rougeâtre, se continuant avec la corde vocale supérieure et recouvrant l'inférieure dans ses deux tiers antérieurs. Il semble qu'on ait sous les yeux la muqueuse ventriculaire venant recouvrir la corde vocale dans ses deux tiers antérieurs. La tumeur a le volume d'une belle graine de groseille, elle est lisse et unie à sa surface, résistante au toucher avec la sonde après cocaïnisation; pendant les efforts de phonation elle semble très légèremnt mobile.

Me rapportant à ce que je savais sur les éversions ventriculaires, je considère qu'il s'agit d'une lésion de ce genre, et je propose au malade d'enlever la poche ainsi éversée. Dans une première tentative, après cocaïnisation de la muqueuse, je saisis la tumeur avec une pince coupante de Ruault, et malgré des tractions répétées et énergiques, il m'est absolument impossible de l'amener au dehors. Pensant alors pincer la muqueuse laryngée en même temps que la tumeur, je lâche prise pour recommencer une seconde tentative en m'éclairant bien et en m'assurant que je ne tirais que le néoplasme, mes efforts de traction amènent simplement jusque sur la base de l'épiglotte la néoplasie; mais il est impossible d'amener sa surface et d'enlever le moindre morceau; le larynx suivait tout entier et la tumeur ne se détachait pas.

Bien convaincu, alors, que j'avais affaire à la muqueuse ventriculaire très difficile à sectionner, on le sait, comme toute muqueuse largement implantée, je résolus d'en pratiquer l'ablation avec l'anse galvanique. Toutefois le malade se sentant un peu fatigué et la cocaïne ayant cessé son action, je remis mon intervention à quelques jours de là.

Les jours qui suivirent, la tumeur, enflammée par les efforts

d'extraction que j'avais faits, avait notablement augmenté de volume, elle était comme infiltrée, œdémateuse, beaucoup plus rouge, presque hémorragique à sa surface : ce qui me confirma dans l'hypothèse d'une éversion de la muqueuse du ventricule de Morgagni.

A quelques jours de là, je cocaïnai à nouveau le malade et pratiquai l'exérèse de son néoplasme avec l'anse galvanique, chose très facile. Je procédai de la manière suivante : le larynx étant suffisamment anesthésié, j'insérai la tumeur par sa base dans une anse que je fis tenir à mon aide, puis je saisis la partie libre de la tumeur avec une pince à griffe, et confiant cette dernière à mon aide, je lui repris l'anse qu'il avait auparavant; je fis passer le courant galvanique et le polype fut sectionné avec une facilité extrême sans la moindre effusion de sang. L'examen laryngoscopique, pratiqué aussitôt, me permit de reconnaître l'intégrité absolue de la corde vocale, et il me fut absolument impossible de voir le point où était implanté le néoplasme que je venais d'enlever. Cette raison encore me fit penser que je pouvais bien avoir enlevé la muqueuse ventriculaire. Je confiai la tumeur à mon aide de clinique, le Dr Brindel, qui en pratiqua l'examen histologique et me remit aussi la note suivante[1] :

« Après fixation dans l'alcool sublimé, la pièce a été placée dans l'alcool absolu et montée à la paraffine. Les coupes en ont été colorées par le procédé de la double coloration (cochenille et éosine hématoxylique), méthode du professeur agrégé Auché.

» Ces coupes ont été faites longitudinalement, après division du polype en son milieu. Elles passent par l'extrémité libre et le pédicule.

» La surface extérieure n'est pas arrondie, ainsi qu'on aurait pu le croire à l'aspect macroscopique. Elle est parsemée de petites saillies ou mamelons recouverts d'une seule couche de cellules cylindriques (épithélium externe).

» Il n'existe aucune ligne de démarcation entre cet épithélium, soutenu par sa membrane basale, et le tissu sous-jacent qui est uniformément coloré en jaune pâle, dont l'organisation a éprouvé de profondes modifications, et qui a subi, sur toute son étendue, la dégénérescence myxomateuse.

» Le tissu myxomateux forme le substratum du polype tout entier. Il est creusé de cavités irrégulières, sans formes déterminées, à

1. Examen histologique par le Dr Brindel (Laboratoire d'anatomie pathologique de la Faculté de médecine de Bordeaux).

bords très nets, munis intérieurement de cellules aplaties et qui ne sont autre chose que des veines. Celles-ci sont, par places, assez nombreuses pour donner au tissu tout entier un aspect caverneux angiomateux.

» A la périphérie de la coupe et de-ci de-là, le tissu myxomateux est *infiltré de petites cellules rondes,* vivement colorées en rouge, indice certain d'un état inflammatoire.

» En plusieurs points, on remarque, sur la coupe, des groupes de glandes muqueuses dont les acini sont tapissés par un épithélium cylindrique.

» On remarque même sur certains de ces acini, une prolifération des cellules épithéliales qui obstruent à peu près complètement la lumière du canal excréteur.

» Entre les culs-de-sac glandulaires et dans la zone avoisinante, les cellules rondes sont plus nombreuses, ce qui permet de constater qu'à ce niveau l'inflammation est plus marquée que dans les autres parties du polype.

» Près du pédicule, le tissu jaune pâle myxomateux est sillonné de noyaux allongés et parallèles qui dénotent, en cet endroit, un commencement d'organisation fibreuse. Cette zone n'a qu'une faible étendue.

» Nous venons de parler des veines. Il nous reste à mentionner les artères. Au nombre de trois ou quatre sur les coupes, ces vaisseaux sont facilement reconnaissables et siègent au voisinage du pédicule. Leur paroi est formée par du tissu fibreux très épais, sous forme de couches concentriques et arrondies.

» En résumé, nous nous trouvons en présence d'un tissu angiomyxomateux qui semble provenir d'une dégénérescence de la muqueuse elle-même du larynx. »

On peut donc voir que dans ce cas j'avais sous les yeux tous les signes cliniques de l'affection désignée sous le nom d'éversion ventriculaire et que, jusqu'au moment où l'examen histologique se prononça, je pouvais supposer que j'avais affaire à une lésion de ce genre. Si donc je n'avais pas fait pratiquer l'examen microscopique du néoplasme ainsi enlevé, je n'aurais pas hésité à conclure à un renversement de la muqueuse du ventricule de Morgagni, et à publier le fait comme tel. C'est, je crois, ce qui a dû arriver à bien confrères qui, trompés par les apparences, ont cru enlever muqueuse, alors qu'il s'agissait probablement d'un cas me celui que je viens de citer ici, d'une insertion assez rare la muqueuse laryngée, c'est-à-dire au-dessous de la bande ven-, dans la region du ventricule de Morgagni.

De ces considérations, nous concluons :

1° Que l'éversion spontanée ou simple de la muqueuse du ventricule de Morgagni, admise par certains auteurs, n'est pas possible, par suite du mode d'insertion de cette muqueuse sur les plans sous-jacents;

2° Que l'inflammation aiguë de la muqueuse ventriculaire au niveau de la paroi supérieure du ventricule (paroi inférieure de la bande ventriculaire) peut jusqu'à un certain point simuler une éversion;

3° Que l'affection improprement dénommée éversion ventriculaire est due à la présence d'une tumeur pouvant avoir une origine diverse, et ayant pris naissance dans la muqueuse même ou sur cette dernière. L'inflammation accompagnant la formation de cette tumeur mérite d'être prise en considération;

4° Que pour admettre le diagnostic, il faut de toute nécessité pratiquer l'examen histologique de la tumeur, ainsi que le prouve l'observation du Dr Moure.

UN CAS DE SÉCRÉTION NASALE DE COULEUR BLEUE

(CHROMO-RHINORRHÉE)[1]

Par le Dr **J. MOLINIÉ**, de Marseille.

La couleur du mucus nasal qui doit normalement être gris blanchâtre, est fréquemment altérée par l'adjonction de produits pathologiques (pus, sang, fausses membranes), ou par la présence d'éléments étrangers (poussières, vapeurs). Mais en dehors de ces circonstances on n'a jamais signalé d'altération originelle de coloration du mucus nasal, et la sécrétion bleue en particulier paraît être un phénomène entièrement inconnu jusqu'à ce jour si j'en juge par le résultat négatif de mes recherches bibliographiques à ce sujet.

Le cas de sécrétion nasale bleue que j'ai eu l'occasion

1. Travail communiqué à la Société française de laryngologie, mai 1898.

d'observer me paraît à ce titre digne d'être rapporté, bien que la nature de ce phénomène soit absolument inconnue.

Observation. — Mme X..., vingt-cinq ans. Se présente chez moi le 20 novembre 1897, se plaignant de surdité. Elle a reçu les soins de plusieurs spécialistes, particulièrement de M. le Dr Ménière, de Paris, et elle manifeste le désir que je la traite concurremment avec mon honorable confrère, dont elle ne peut suivre les soins d'une façon régulière.

L'affection dont elle est atteinte est une otite scléreuse double ayant débuté il y a plusieurs années.

Je commence quelques séances de cathétérisme et de bougirage lorsque vers le mois de décembre 1897 Mme X... tombe assez gravement malade. Le début de sa maladie est assez inquiétant : on constate une grande prostration, une élévation considérable de la température, une diarrhée abondante avec douleurs de ventre, céphalées intenses qui font penser à une fièvre typhoïde.

Puis l'affection change de caractère et les troubles nerveux dominent la scène, il y a surtout une grande excitation et un peu de délire. A ce moment, la sécrétion urinaire est devenue noire, avec de petits grumeaux blancs, et a conservé ces caractères pendant trois jours.

Enfin la maladie a évolué comme une grippe ordinaire avec prédominance des phénomènes nerveux et s'est acheminée vers la convalescence. Celle-ci a été très longue à s'affirmer et les forces sont revenues lentement. Il existe une faiblesse considérable, mais surtout une dépression et un nervosisme exagérés, avec céphalées intenses.

Je revois Mme X... le 20 mars 1898. Elle me fait part de la maladie survenue, et m'apprend que depuis un mois environ elle *mouche bleu*. Je l'interroge à ce sujet et j'obtiens les renseignements suivants :

La sécrétion nasale se fait généralement d'une façon normale, elle a une couleur gris clair, un peu visqueuse et d'une abondance moyenne, mais par moments, environ quatre à cinq fois par jour, tantôt plus souvent, tantôt moins, la sécrétion grisâtre est mélangée d'une petite quantité de sécrétion bleue.

Ce phénomène a été découvert d'une façon fortuite, et peut-être existait-il depuis quelques jours déjà lorsque son existence a été reconnue, mais il est bien probable qu'il ne doit pas remonter à une époque très éloignée, sans cela il eût été aperçu.

Le passé pathologique de la malade ne présente aucun fait

saillant, elle est mère de deux enfants bien portants. Cependant elle a parfois des crises nerveuses, qui sont manifestement de la petite hystérie; ces crises sont devenues plus fréquentes et plus intenses depuis sa dernière maladie. En outre, depuis un mois environ, la malade souffre de céphalées très pénibles et très intenses localisées plus particulièrement à la nuque et à la région frontale.

Examen objectif. — Les fosses nasales sont rétrécies par suite d'une légère hypertrophie des cornets inférieurs. Cette hypertrophie empêche la vue du méat et des cornets moyens. Je fais une pulvérisation à la cocaïne, et, aussitôt la muqueuse rétractée, je puis voir le cornet et le méat moyens des deux côtés. A gauche, rien d'anormal. A droite, traînée noirâtre dans le méat moyen. J'essaye en vain de ramener cette mucosité avec un stylet, mais la malade en se mouchant l'amène sur son mouchoir. Voici ce que j'observe: au milieu d'un mucus filant et transparent se trouve englobée une petite traînée bleue, semblable à un filament épais, légèrement enroulé. La couleur est franchement bleue, comme le bleu de méthylène et l'écrasement de la mucosité n'entraîne pas la diffusion de la partie colorée. Je dois dire, en outre, que la sécrétion n'a nullement l'aspect purulent.

Je prescris des irrigations nasales à la résorcine. Deux jours après, je revois la malade et puis faire les mêmes constatations qu'à la séance précédente : du côté droit dans le méat, petite traînée bleue, mouchée de la même façon qu'à la séance antérieure et présentant le même aspect; cependant, depuis que les irrigations sont commencées, la quantité de sécrétion bleue va toujours en diminuant. Le lendemain Mme X... me fait parvenir, dans un verre d'eau, du mucus nasal mouché le matin même. On y voit une traînée franchement bleue au milieu de mucus transparent. Mais à partir de ce jour la sécrétion s'est arrêtée, soit spontanément, soit sous l'influence des lavages.

Je fais parvenir tous les échantillons de cette sécrétion au laboratoire de bactériologie de l'Hôpital de la Conception, un seul parvient à destination.

Le Dr Engelhardt, chef du laboratoire, me remet la note suivante : « L'examen microscopique des mucosités permet de reconnaître l'existence d'un bacille court et trapu, à extrémités arrondies, disposé quelquefois bout à bout dans les préparations; ce bacille se colore franchement par le violet de méthyle 6 B et le violet de gentiane. Il reste coloré par la méthode de Gram.

» Les cultures dans le bouillon et sur gélose ne présentent rien de particulier ni comme forme, ni comme aspect, ni comme *colora-*

tion. En l'absence de ce dernier caractère, malgré certaines analogies morphologiques, il est impossible d'affirmer l'existence du bacille pyocianique. »

Comme on le voit par le résultat négatif des recherches bactériologiques, il est très difficile de reconnaître la cause de cette sécrétion bleue.

Il n'existe d'ailleurs aucun document de ce genre, pouvant permettre de juger par analogie, et donnant des indications sur la nature de ce phénomène.

Le fait qui se rapproche le plus du mien, est celui de Terson[1]. Cet auteur a trouvé du pus bleu s'écoulant d'une tumeur lacrymale fistuleuse. L'examen bactériologique a démontré l'existence du bacille pyocianique associé à un streptocoque.

Si, dans mon cas, l'examen bactériologique n'a pas fourni de résultats, une chose ne peut être contestée, c'est l'existence même du fait. Le phénomène s'est produit sous mes yeux, il a été observé en outre par le médecin de la famille, par un interne des hôpitaux, et par tout l'entourage de la malade. Son existence ne peut laisser de doutes. L'interprétation en reste néanmoins très difficile. S'agit-il de simulation chez une hystérique? Je ne le crois pas pour les raisons suivantes : outre que la malade était fort ennuyée de moucher bleu, il ne paraît pas possible qu'elle ait pu s'introduire de la matière colorante dans le nez sans teinter la muqueuse nasale, en outre le pouvoir tinctorial d'une matière colorante, comme le bleu de méthylène par exemple, aurait étendu son action à toute la mucosité et aurait imprégné les linges, ce qui n'existait pas.

Il faut donc abandonner cette opinion, de même l'examen du pus, n'ayant permis de reconnaître ni spores ni mycèles, permet d'affirmer qu'il ne s'agit pas d'un mycose quelconque.

'e l'hypothèse d'un phénomène hystérique analogue à la ·mhydrose, aux sueurs bleues, aux larmes de sang, et

..s, Tuberculose de l'appareil lacrymal. Thèse de Paris, 1894.

aux altérations inexplicables des sécrétions que l'on observe chez ce genre de malades. Cette opinion peut être soutenue, et c'est l'analogie du phénomène qui nous a fait accepter le terme de *chromo-rhinorrhée* pour désigner ce genre de faits.

Mais on peut se demander si une colonie pyocianique développée dans le sinus frontal ou dans le méat moyen n'a pas provoqué la coloration de la sécrétion à ce niveau. Celle-ci par son mélange avec la sécrétion provenant des autres portions des fosses nasales aurait pu produire le phénomène avec toutes ses particularités.

Quoi qu'il en soit, avec les éléments que l'observation du fait a fournis, il est impossible de fournir une explication qui sorte du domaine de l'hypothèse.

Appendice. — Au moment où j'allais communiquer cet article, Mme X... est revenue me voir, accusant des phénomènes identiques à ceux du mois de mars. S'étant exposée à un fort courant d'air, elle a eu un coryza suivi de catarrhe tubaire. La sécrétion nasale bleue s'est reproduite dans les mêmes conditions que précédemment. La malade me fait parvenir, dans un récipient contenant de l'eau filtrée et bouillie, de la sécrétion nasale bleue, moi-même j'aperçois dans le nez un filament bleu, tendu de la cloison au méat moyen, je l'enlève avec un stylet flambé et je l'étale sur une lamelle, et le fixe en chauffant à la lampe.

J'adresse à M. le Dr Engelhardt cette lamelle, ainsi que la sécrétion recueillie dans le récipient d'eau stérilisée. L'ensemencement a donné naissance à diverses espèces microbiennes qu'il a été impossible d'isoler, mais parmi lesquelles le coli-bacille paraît dominer. Le deuxième examen n'a donc en rien éclairci la situation, et il est toujours permis de se demander si la sécrétion devient bleue par son séjour dans les fosses nasales ou si elle est primitivement sécrétée avec cette couleur.

SOCIÉTÉ DE LARYNGOLOGIE DE BERLIN

Séances des 6 mai et 1er juillet 1898.

M. Gluck. — **De l'autoplastie œsophago-pharyngo-laryngienne** *(Ueber Œsophago-Pharyngo-Laryngoplastik).*

Sur 26 malades atteints de tumeurs malignes du larynx, l'auteur n'a pratiqué la trachéotomie que 4 fois; des 22 cas restants, 15 ont été guéris par l'opération radicale. Dans la dernière série de 14 cas, l'auteur a obtenu 13 guérisons et 1 mort due à l'intoxication par l'iodoforme. Sur les 15 malades opérés dans l'intervalle de 1890 à 1898, 13 sont encore en vie et ne présentent pas de récidive.

Une technique appropriée, un traitement post-opératoire des plus minutieux et la résection prophylactique de la trachée sont autant de conditions de succès. Dans les résections étendues du pharynx, de l'œsophage et du larynx, l'auteur réunit définitivement, par une suture circulaire, le moignon trachéal à la peau. L'auteur montre sur un malade et sur le tableau sa méthode de greffe cutanée de l'œsophage et du pharynx au moyen d'un lambeau doublé. Ce procédé permet aux malades d'avaler avec leurs organes cutanés creux d'une façon presque normale et de vivre sans canule et sans obturateur. Avec un peu d'énergie et d'application le malade peut apprendre à se servir de la voix chuchotée.

Dans l'extirpation unilatérale du larynx, l'auteur recommande, aussitôt après l'opération, d'implanter dans la cavité formée par l'opération un lambeau cutané pris au cou et de suturer ce lambeau aux bords de la plaie, de façon à obtenir une occlusion complète des voies respiratoires contre le pharynx. Une fois la guérison obtenue, on peut soit rétablir la communication avec le pharynx, soit reconstituer la lumière du larynx au moyen d'un lambeau cutané pédiculé pourvu de couche épidermique et amené au-dessus de la fente laryngée. e procédé est surtout à recommander dans la syphilis, la uberculose, les papillomes diffus et autres processus qui abouissent à la sténose du larynx. L'auteur montre les résultats de

ce procédé sur un malade atteint de tuberculose oblitérante de l'épiglotte et du larynx et qui fut opéré de telle façon que seuls les cartilages du larynx ont été conservés. Ce malade, qui s'était présenté porteur d'une canule trachéale, est actuellement délivré de sa tuberculose, possède un larynx tapissé d'une peau intacte, respire par les voies naturelles et parle d'une voix nette.

M. Treitel présente **un malade atteint de papillomes du larynx** et chez lequel apparurent, après l'opération, de nouveaux papillomes situés en des points jusque-là intacts.

M. Alexander présente **une malade ayant des brûlures des muqueuses buccale et pharyngée** dues à l'emploi d'un remède secret, les *gouttes de Noortwyck*.

MM. Kuttner et Katzenstein. — **De la paralysie récurrentielle** *(Zur Lehre der Porticuslähmung)*.

La loi de Semon établit trois périodes dans l'évolution de la paralysie récurrentielle :

1° Paralysie pure du muscle crico-aryténoïdien postérieur : les cordes vocales sont éloignées de 2 millimètres de la ligne médiane; dans la phonation et l'expiration forcée, les cordes vocales se rapprochent de la ligne médiane;

2° Paralysie des crico-aryténoïdiens postérieurs avec contracture secondaire des antagonistes : position médiane;

3° Paralysie de tous les muscles innervés par le récurrent : position cadavérique.

A cela Grossmann fait les objections suivantes :

1° La paralysie pure des crico-aryténoïdiens postérieurs, quoique possible, n'a encore été observée jusqu'ici par personne. Mais Semon en a réuni dans la littérature 22 cas et Kuttner en a lui-même observé 3;

2° Grossmann considère la deuxième période comme une paralysie récurrentielle totale, avec conservation de la fonction du crico-thyroïdien, d'où adduction des cordes vocales;

3° La troisième période est pour Grossmann une paralysie récurrentielle totale, avec perte de la fonction du crico-thyroïdien, d'où position cadavérique.

Grossmann appuie ces deux dernières assertions sur ses propres expériences qui ont montré que la section des nerfs récurrents déterminait une adduction des cordes vocales, et la section consécutive des nerfs laryngés supérieurs une dilatation de la glotte. Après la première de ces opérations, Grossmann a observé dans 8 cas sur 10 une largeur de la glotte variant de $1^{mm}2$ à $1^{mm}5$; les auteurs, au contraire, ont observé une largeur minima de 2 millimètres dans 2 sur 20. Et tandis que Grossmann conclut de ses expériences que le crico-thyroïdien est un muscle adducteur, les auteurs montrent qu'il est un muscle tenseur (avec rétrécissement de la glotte).

Grossmann fait observer en outre que la section des deux récurrents donne le tableau de la position médiane clinique. Les résultats obtenus par les auteurs ont été différents :

1° La largeur de la glotte atteignait jusqu'à 3 millimètres;

2° Les animaux se comportaient après cette opération autrement que les malades atteints de paralysie des crico-aryténoïdiens postérieurs et ne présentaient pas de dyspnée;

3° L'adduction due à la section des récurrents disparaît au bout de quelques jours, tandis que la position médiane de la paralysie des crico-aryténoïdiens postérieurs dure des années;

4° La loi de Semon a pour base des observations cliniques; dans beaucoup de cas l'examen anatomo-pathologique a montré que la position médiane telle qu'elle est observée en clinique est accompagnée d'une dégénérescence des muscles crico-aryténoïdiens postérieurs, tous les autres muscles restant intacts.

Les recherches de Grossmann sont par conséquent sujettes à caution.

M. Scheier présente **deux images skiagraphiques** dont l'une montre les vaisseaux injectés de la langue et du larynx et l'autre une lordose de la colonne cervicale.

M. Heymann présente **un malade qui fut trachéotomisé [illegible]x-neuf ans, à cause d'une périchondrite syphi[illegible] des cartilages aryténoïdes** (avec exfoliation de [illegible]aux de cartilage). Depuis plusieurs années, le malade [illegible]ait différents phénomènes nerveux. Depuis cinq ans

l'auteur a pu observer à plusieurs reprises une paralysie de la corde vocale droite qui durait chaque fois plusieurs semaines, sans être accompagnée de quelque symptôme que ce soit. L'auteur est enclin à considérer ce trouble de la motilité comme de nature hystérique.

Il présente ensuite une malade qui avait été atteinte il y a huit jours d'un œdème de l'épiglotte et du repli ary-épiglottique droit, avec rougeur de la face et de la peau du cou. Comme la malade avait déjà présenté à plusieurs reprises les mêmes phénomènes, l'auteur croit qu'il s'agit là d'un œdème angionévrotique. Comme, d'autre part, l'affection subsista pendant plusieurs jours sans modification et était accompagnée en même temps de troubles angineux, il est possible qu'on se trouve là en présence d'un œdème consécutif à une amygdalite.

M. Herzfeld. — **De la paralysie récurrentielle bilatérale complète** *(Ueber complete doppelseitige Recurrenslähmung).*

L'auteur présente une préparation appartenant à un homme âgé de soixante-cinq ans et qui fut atteint trois ans avant sa mort de troubles de la déglutition qui s'aggravèrent avec le temps. Trois mois avant la mort, la voix du malade devint rauque et bientôt après aphone. Les cordes vocales se trouvaient immobiles dans la position cadavérique; la sonde œsophagienne accusait l'existence d'un obstacle à peu près à la hauteur de la bifurcation de la trachée. A l'autopsie on trouva à ce niveau un carcinome ayant perforé la paroi antérieure de l'œsophage et dans lequel se trouvaient enclavés les deux nerfs récurrents. Il existait une cicatrice au-dessous du cardia, et au-dessous de cette cicatrice une éraflure de la muqueuse consécutive probablement au sondage.

La fonction des muscles crico-thyroïdiens était intacte; la sensibilité du larynx conservée; il n'y avait pas de dyspnée.

M. Flatau. — **Du carcinome primitif de l'épiglotte** *(Ueber primäres Carcinom der Epiglottis).*

Le malade accusait une sensation de compression dans la gorge qu'il éprouvait pendant la déglutition. On trouva sur l'épiglotte une tumeur rouge pourvue d'une surface lisse à

proéminences blanchâtres. Pas d'engorgement ganglionnaire. Comme le malade avait eu la syphilis il y a huit ans, il reçut de l'iodure de potassium. La tumeur diminua bien un peu de volume, mais ne tarda pas à reprendre ses anciennes dimensions. L'examen microscopique d'un morceau excisé montra que c'était du carcinome. Pharyngotomie sus-hyoïdienne. On trouva à l'opération que la tumeur avait envahi la langue.

MM. Treitel et B. Frankel croient qu'il s'agissait là d'un carcinome primitif de la base de la langue. Mais M. Flatau insiste sur son diagnostic qui aurait été confirmé par Virchow.

M. Meyer. — **Un cas d'épilepsie d'origine nasale** *(Ueber sogenannte Nasenepilepsie).*

Le malade, atteint d'épilepsie depuis seize ans, a remarqué il y a sept ans que les attaques étaient précédées d'une sécrétion purulente qui s'écoulait par la fosse nasale gauche. On trouva un empyème du sinus maxillaire qui fut ouvert il y a quatre mois et depuis lors le malade n'a plus eu d'attaque.

M. Fidner. — **Anatomie pathologique des amygdales** *(Zur pathologischen Anatomie der Tonsillen).*

Les nombreuses recherches microscopiques de l'auteur l'amènent à considérer les petits abcès sous-épithéliaux des amygdales comme des lacunes dilatées, grâce à une rétention de la sécrétion.

L'auteur présente ensuite une tumeur lisse, du volume d'une noix, insérée au pôle supérieur de l'amygdale et qui présente à la coupe de nombreux kystes à contenu épais. Au microscope on trouve, entre les cloisons de tissu conjonctif se réunissant au milieu, des kystes et du tissu lymphatique, le tout entouré d'épithélium plat.

L'examen microscopique de condylomes larges des amygdales révéla dans l'épithélium une strie de dégénérescence qui présente probablement la conséquence d'une nécrose par régulation.

M. Alexander présente **une tumeur du volume d'une**

noisette, de dureté cartilagineuse et qui était insérée par une large base sur une des ailes du nez d'une femme âgée de quarante-sept ans. Le microscope montra que c'était un fibrome dur.

Dr A. Rosenberg, de Berlin.

ANALYSE DE THÈSE

Des troubles oculo-orbitaires dans les sinusites maxillaires, par le Dr Maurice Riolacci.

Ce n'est guère qu'en 1882, avec Ziem, que l'étude des troubles oculo-orbitaires dans les sinusites maxillaires est entreprise d'une façon sérieuse. Berger (1892) en publie la première revue critique. Il est assez difficile de se faire une idée quelconque de la fréquence relative de ces troubles, car les auteurs qui en ont traité, Ziem, Berger, Salva, Kolarovich ne donnent aucun renseignement à ce sujet. Schwartz, cependant, a trouvé chez presque tous ses malades de sinusite, du retentissement du côté des yeux. Garel, au contraire, n'aurait jamais eu son attention attirée du côté des yeux par un symptôme quelconque. Killian sur 40 cas ne cite qu'un cas de photophobie. Ces divergences s'expliquent : la complication oculaire, en effet, se manifeste, habituellement, par des symptômes si peu accusés que le malade n'y fait pas attention; ou bien c'est l'inverse qui se produit, ces troubles sont considérables : exophtalmie, amaurose, etc., et le malade va chez l'oculiste; dans ces conditions, pour que celui-ci dépiste la vraie cause, il doit être oculiste doublé de rhinologiste.

Ces accidents peuvent se grouper en deux catégories. D'une part, les complications inflammatoires : ostéo-périostite du plancher de l'orbite, phlegmon rétro-oculaire, etc.; d'autre part, les troubles réflexes. Toutefois, cette division ne répond peut-être pas tout à fait à la réalité dans certains cas, notamment où la pathogénie des troubles est discutée.

Comment l'œil et le sinus sont en étroite relation au point de vue pathologique : cela s'explique par l'intimité de leur voisinage. Ils ne sont guère séparés que par une mince cloison

osseuse dont la friabilité et la vulnérabilité sont accrues par la présence, dans l'épaisseur de cette lame osseuse, du canal sous-orbitaire du nerf maxillaire supérieur. Ce canal peut, d'ailleurs, présenter des déhiscences nombreuses, de même aussi que la paroi orbitaire du sinus, en dehors de la partie qui loge le nerf. C'est par ces solutions de continuité, ces arrêts de développement, qu'un processus pathologique peut aisément se propager du sinus dans l'orbite.

I. — Des deux formes d'empyème, latent et aigu, la dernière variété semble donner les complications oculo-orbitaires les plus fréquentes, caractérisées surtout par des lésions inflammatoires.

a) Ostéo-périostite de l'orbite. — En dehors des traumatismes, la syphilis et la tuberculose étaient autrefois les causes le plus souvent invoquées de cette affection. Rollet vient de faire remarquer combien est fréquente et méconnue l'origine sinusienne. On a, en effet, étant donné le nombre si considérable des sinusites, le droit de se demander comment l'envahissement du plancher de l'orbite n'est pas encore plus fréquent? C'est que le pus n'est pas en contact avec la voûte du sinus et qu'il se fait un travail de défense du côté du périoste sinusien qui se met à produire des lamelles osseuses. Cependant, dans un certain nombre de cas, au contraire, il se fait de l'ostéite raréfiante, le périoste se congestionne, la surface osseuse se parsème de petites taches rouges et, en raison de la minceur de l'os, l'inflammation pénètre ces canaux. C'est là l'un des modes d'infection du plancher orbitaire. Dans d'autres cas plus aigus, le processus est différent: l'inflammation étant plus vive, le pus décolle le périoste maxillaire sur une grande étendue et l'os privé de ses moyens de nutrition se nécrose; il se fait alors de larges pertes de substance. Enfin, les déhiscenses favorisent l'invasion de l'orbite.

Les symptômes varient suivant le siège de la périostite.

Ostéo-périostites de la partie antérieure du plancher orbitaire. — Début brusque, fièvre, frissons, abattement, douleur de la partie antérieure de l'orbite, rougeur, œdème de la des paupières, léger chémosis limité le plus souvent à un des la conjonctive, exophtalmie. Une petite tumeur se

forme, elle s'ouvre, du pus s'écoule, de petits séquestres s'éliminent. Sauf le chémosis rarement des phénomènes oculaires graves, etc.

2° *Ostéo-périostites de la partie postérieure* la plus fréquente, aiguë ou chronique. Chronique, signes vagues au début : douleurs sourdes derrière l'œil, douleur vive à la pression, œdème des paupières, la supérieure recouvrant l'œil, l'inférieure descendant plutôt vers la face, chémosis, exophtalmie. Beruck cite le cas exceptionnel d'un homme qui, porteur d'un empyème, avait de temps en temps des poussées avec exophtalmie et tout rentrait dans l'ordre. L'affection se distingue facilement du phlegmon orbitaire et moins bien des tumeurs de l'orbite. Aiguë, l'ostéo-périostite de la partie postérieure se caractérise par une douleur très vive dans le fond de l'orbite, de l'exophtalmie, du chémosis, de la douleur à la pression du globe oculaire, de l'infiltration des paupières. Le pus cherche à se faire jour, ordinairement, en avant, s'il s'évacue, tout peut rentrer dans l'ordre; mais parfois l'inflammation gagne la paroi supérieure et un abcès cérébral se constitue. Cliniquement, il est souvent impossible de faire le diagnostic de l'ostéo-périostite aiguë et du phlegmon de l'orbite.

Quand la périostite siège près du trou optique, sous l'influence de la compression et de l'inflammation de sa gaine le nerf optique est lésé : c'est d'abord de la névrite à laquelle succède ensuite l'atrophie.

b) Phlegmon orbitaire. — Il est assez souvent observé dans l'empyème du sinus. Il évolue avec les mêmes symptômes que les phlegmons dus à d'autres causes et avec la même gravité; on observe une fièvre violente, du malaise, de l'anorexie, du délire, de la douleur sourde au fond de l'orbite, les paupières s'œdématient; il y a de l'exophtalmie, du chémosis, de la photophobie, de l'amblyopie, et l'exploration avec la pulpe du doigt enfoncé entre l'œil et la paroi orbitaire fait sentir tout autour du globe une tuméfaction de consistance variable. Si le pus n'est ponctionné, il se fraye une voie par la paupière ou la conjonctive. Vraisemblablement, c'est par contiguïté, par ostéo-périostite du plancher, plutôt que par toute autre voie que se fait l'infection.

c) Phlébites de l'orbite. — Il est probable que la sinusite provoque des thrombo-phlébites orbitaires, mais l'auteur n'en a pu trouver d'observations nettes.

d) Dacryo-adénite. — Elle est une complication très rare. Galezowski en a publié une observation : c'est un phénomène évidemment inflammatoire et pas réflexe.

III. — Bien moins fréquents que ceux produits par les affections des fosses nasales, des accidents oculaires réflexes s'observent dans l'empyème du sinus.

Ce sont : l'iritis, le rétrécissement du champ visuel, la photophobie, la dilatation pupillaire, le blépharospasme, le ptosis, etc.

Deux théories ont été émises pour expliquer ces troubles; l'une soutenue par Berger : théorie nerveuse; l'autre, par Ziem, met ces phénomènes sur le compte de troubles circulatoires.

Berger résume ainsi sa théorie : les troubles oculaires réflexes d'origine nasale sont la conséquence de l'état d'irritation des organes terminaux du trijumeau et les réflexes sinusiens ont absolument la même pathogénie que les réflexes d'origine nasale proprement dite.

Ziem considère beaucoup de troubles réflexes comme dépendant d'une congestion, absolument comme dans les cas de réflexes consécutifs aux lésions des fosses nasales.

Ces deux théories expliquent le rétrécissement du champ visuel et l'amblyopie, les cas de photophobie. Mais c'est évidemment de la théorie nerveuse pure que relèvent le ptosis, le blépharospasme, la dilatation pupillaire, si elle n'est pas due à une névrite optique ou à une atrophie du nerf.

Le larmoiement peu observé dans les sinusites, dans certains cas doit être d'origine inflammatoire, il peut d'ailleurs très bien relever de l'irritation du trijumeau.

Pour les iritis, Ziem en fait une complication inflammatoire : il y aurait métastase microbienne par les vaisseaux. Fromaget et Badal ne croient pas à cette métastase et mettent ces iritis sur le compte de troubles congestifs réflexes.

IV. — Excepté dans les cas d'empyèmes aigus où l'attention est tout de suite attirée du côté du sinus, ce n'est que par un interrogatoire soigneux et par l'examen du sinus que l'on peut dépister la vraie cause des accidents observés.

Donc, tout examen oculaire un peu sérieux doit être complété par l'examen des fosses nasales et celui des sinus.

V. — La première indication thérapeutique consiste à donner issue au pus du sinus et à traiter l'inflammation de cette muqueuse.

Si les troubles oculaires sont réflexes, ils céderont ou tout au moins diminueront du jour au lendemain après l'évacuation de pus.

S'il s'agit de lésions inflammatoires évoluant pour leur propre compte, il faut les traiter en même temps que l'affection primitive qui leur a donné naissance. Toute collection purulente de l'orbite sera rapidement évacuée soit par la paupière, soit par la conjonctive. Un stylet reconnaîtra l'état de la paroi orbitaire; s'il y a perforation du plancher, on pourra faire le drainage transsinusien.

Les ostéites du bord du plancher et du rebord seront curettées si besoin est.

Enfin les lésions nerveuses seront soignées comme habituellement. (Thèse de Lyon. A. Storek, imprimeur, 1897.)

LIARAS.

REVUE GÉNÉRALE ET ANALYSES

BOUCHE ET PHARYNX BUCCAL

De l'amygdalite folliculaire des nouveau-nés *(Ueber der Tonsillitis follicularis der Neugeborenen)*, par le Dr JULIUS EROSS, de Budapest.

Sur 600 enfants examinés par l'auteur, 22 étaient atteints d'amygdalite folliculaire, l'affection ayant débuté du premier au septième jour. La moitié de ces enfants ne présentaient ni fièvre ni troubles quelconques, de sorte que rien ne pouvait faire supposer l'existence d'une amygdalite; c'est ce qui explique pourquoi l'attention n'a pas été attirée jusqu'ici sur cette affection. L'auteur croit que chez le nouveau-né les organes qui, les premiers, subissent les influences extérieures dès le début de la vie extra-utérine, se trouvent aussi les

premiers atteints. L'examen local n'avait jamais révélé plus de cinq à six follicules situés sur la même amygdale et qui ne confluaient jamais. Ces follicules disparaissaient au bout de deux à trois jours. L'auteur a examiné ces follicules au microscope, ce qui n'a fait que confirmer son diagnostic; cependant il existait dans quelques cas des nodules de même nature sur le voile du palais et les piliers, sans qu'il y eût eu affection des amygdales proprement dites. Aucun traitement ne fut appliqué et la guérison survint spontanément au bout de deux à trois jours. (*Monats. Ohrenheilk.*, n° 8, 1898, et *Owosi Hetilap*, n° 5, 1898.)

Dr S. JANKELEVITCH.

NEZ ET PHARYNX NASAL

Affection de l'ethmoïde *(Ethmoïdal disease)*, par le Dr R. OVENS.

L'affection de l'ethmoïde peut être consécutive soit à une rhinite aiguë, soit à une attaque d'influenza. On rencontre encore l'ethmoïdite en connexion avec une déviation de la cloison, l'affection siégeant alors du côté de la convexité. Le sinus ethmoïdal est celui de tous les sinus accessoires qui se trouve le plus fréquemment atteint.

L'auteur attribue à cette affection trois périodes :

1° Dégénérescence myxomateuse intra-cellulaire;

2° Dégénérescence myxomateuse extra-cellulaire;

3° Ethmoïdite purulente.

Lorsque l'inflammation aiguë de la muqueuse qui tapisse les cellules ethmoïdales est passée à l'état chronique, il se forme un tissu épais, mou, qui prend bientôt un caractère myxomateux.

Plus tard, ce tissu myxomateux sort des cellules et apparaît dans la fosse nasale sous forme de polypes.

La suppuration peut apparaître à une époque plus ou moins avancée. Lorsque les orifices normaux se trouvent [illegible]bués par la sécrétion intra-cellulaire, il en résulte un [illegible]ès qui peut passer à l'état chronique. Le pus peut apparaître [illegible] dans l'infundibulum, soit dans le méat supérieur, à [illegible] vers l'orifice postérieur.

[illegible]pus ne pénètre pas toujours dans les fosses nasales. Il

peut perforer l'os planum et pénétrer dans la cavité orbitaire, donnant naissance à de l'exophtalmie ou à une affection de l'orbite.

L'exophtalmie peut encore être produite par une simple distension des cellules ethmoïdales vers l'orbite, sans pénétration de pus. La suppuration peut aboutir à une nécrose de la cloison et des parois des cellules ethmoïdales.

Parmi les symptômes déterminés par l'ethmoïdite, il faut citer l'aprosexie, l'orthénopie, la céphalée, etc.

Le traitement consistera en injections répétées d'eau salée pendant la période aiguë.

Pendant la deuxième période, il faut avoir recours au traitement chirurgical. Toutes les fois qu'on se trouve en présence d'une tuméfaction du cornet, avec turgescence et dégénérescence myxomateuse de la muqueuse et distension des cellules ethmoïdales, il faut opérer. On enlèvera à l'anse toute la partie proéminente du cornet. On pourra alors se rendre compte de l'état de la muqueuse des cellules ethmoïdales qu'on trouvera soit simplement turgescente, soit transformée en une masse de tissu myxomateux, gélatineux, remplissant toute la cavité.

Lorsqu'on constate la présence de pus, il faut transformer toutes les cellules ethmoïdales en une seule cellule, en brisant les cloisons qui les séparent. Ceci peut se faire aisément au moyen d'un perforateur dans le genre de celui dont se servent les dentistes. Les plus grandes précautions doivent être prises, afin de ne pas léser le cerveau ou la cavité orbitaire. On lavera de temps en temps la cavité ainsi formée et on y maintiendra en permanence un pansement antiseptique. (*Canadian Practitioner*, n° 8, 1898.)

Dr S. Jankelevitch.

LARYNX ET TRACHÉE

Deux cas de spasme laryngé avec issue fatale survenue au cours de la première attaque dans la même famille (*Two cases of laryngeal spasme fatal in the first attack occuring in the same family*), par le Dr Clément Hunter.

Un jour l'auteur fut appelé en toute hâte auprès d'un enfant qui, disait l'envoyé, suffoquait, s'il n'était déjà mort. M. Hunter,

arrivé deux ou trois minutes après, trouva l'enfant mort, et la mort avait dû survenir quelques minutes auparavant. Agé de dix-neuf mois, il a été antérieurement toujours bien portant. Au moment où la mère allait procéder à sa toilette, l'enfant rejeta subitement la tête en arrière, sa face devint cyanosée et raide, et il expira quelques instants après, sans avoir proféré un son.

Deux jours plus tard, une fillette, âgée de sept mois, sans antécédents morbides, sœur du précédent et habitant la même maison, fut soudainement prise d'un accès identique et succomba au bout de quelques secondes, exactement au milieu des mêmes phénomènes.

Dans les deux cas, il y eut des contractions carpo-pédales très marquées, mais pas de convulsions générales ni de respiration striduleuse. Les deux corps portaient des signes évidents de rachitisme. A l'examen *post mortem*, on ne trouva soit dans le larynx, soit dans la trachée, ni corps étranger ni obstruction, de quelque nature que cela fût. Tous les autres organes étaient parfaitement sains, et on n'a rien trouvé qui ait pu expliquer la mort. Il était clair que celle-ci était due à une asphyxie par spasme de la glotte. Or, dans les attaques ordinaires non mortelles, la respiration striduleuse indique que le spasme se relâche et que l'air entre par la glotte partiellement fermée; il est aisé de comprendre que, dans les accès à issue fatale, la mort doive survenir sans que l'enfant ait proféré un seul son. *(Bristish med. Journ.*, 2 avril 1898.) TRIVAS.

Laryngectomie totale. Modification aux procédés opératoires, par le Dr DURET.

L'auteur a extirpé deux fois le larynx pour cancer. Son premier malade est mort le vingt-cinquième jour de pneumonie due à l'introduction d'aliments dans les voies aériennes; son second malade est mort de récidive ganglionnaire locale au bout du septième mois.

Il s'agissait, dans ce dernier cas, d'un cancer d'une corde vocale avec envahissement de la bande ventriculaire correspondante, adénopathie légère au voisinage de la carotide et infiltration des tissus voisins du squelette laryngien, ainsi que

l'opérateur put s'en rendre compte en pratiquant la dénudation du larynx.

Après avoir extirpé le larynx de bas en haut, en commençant par la section sous-cricoïdienne, l'auteur sutura la plaie pharyngienne en se guidant sur une sonde naso-pharyngo-œsophagienne, mise en place au préalable. Il crut pouvoir laisser la trachée sans canule; mais, le soir même, un accès de suffocation l'obligea à laisser à demeure une canule courbée.

Quinze jours après l'opération, son malade partait pour la campagne, guéri en apparence. Une récidive survint et le malade mourut le septième mois.

A propos de cette observation, M. Duret insiste sur la modification qu'il a introduite dans le manuel opératoire de la laryngectomie, et qui consiste à tenter la fermeture de la plaie pharyngienne par une suture continue au périoste de l'os hyoïde.

J'ajouterai simplement que je suivis exactement le même procédé sur un chien que j'avais d'abord thyrotomisé, puis auquel j'enlevai le larynx (1895). Je refermai la plaie pharyngienne sans introduction préalable de sonde œsophagienne et l'animal put s'alimenter seul. « Huit jours après, il avait repris son train de vie ordinaire. »

L'opération préconisée par M. Duret ne fait que confirmer mes résultats.

Malgré l'excellent plaidoyer de M. Duret en faveur de l'extirpation du larynx, je reste convaincu, comme en 1895 (*De la thyrotomie au point de vue de ses indications, de son manuel opératoire et de ses suites*, thèse de doctorat, Bordeaux, 1895), que c'est là une opération qui doit de plus en plus être abandonnée et à laquelle on doit substituer la thyrotomie quand il en est encore temps, et la trachéotomie simple quand la thyrotomie n'a aucune chance de réussite. (*Journ. des sciences méd. de Lille*, n° 30, 23 juillet 1898.) Dr Brindel.

OREILLES

De l'otite moyenne de la première enfance *(Ueber Otitis media in frühen Kindesalter)*, par le Dr Hermann.

Voici les conclusions de ce travail :

1° L'inflammation de l'oreille moyenne dans la première

enfance se produit dans le cours ou à la suite de maladies générales graves épuisantes, comme l'otite concomitante.

2° Elle constitue une complication de la maladie principale, complication qui ne se manifeste par aucun symptôme indépendant et qui, d'après ce que nous en savons jusqu'ici, n'a aucune influence sur la marche de la maladie.

3° Les microorganismes qui la provoquent sont ceux qu'on retrouve dans la trompe d'Eustache et dans la caisse à l'état normal. Les microorganismes trouvent dans l'organisme affaibli par la maladie un terrain favorable à leur développement.

4° Dans certains cas, cette otite concomitante peut devenir une complication très grave et ne peut alors être que difficilement distinguée de l'otite moyenne essentielle, qui présente cependant une étiologie différente.

5° L'otite concomitante ne réclame par elle-même aucune mesure thérapeutique. Mais lorsque ces symptômes revêtent un caractère aigu, le traitement à suivre est celui de l'otite moyenne ordinaire.

6° Les injections du conduit auditif sont à rejeter aussi bien dans cette forme exagérée de l'otite concomitante que dans l'otite moyenne ordinaire. (*Sammlung zwangloser Abhandlungen aus dem Gebiete der Nasenkrankheiten, etc.*, 1898.)

Dr S. Jankelevitch.

Phénomène pyhémique dans le cours d'une otite moyenne aiguë chez une enfant *(Fenomeni piemici durante il decorso di un' otite media acuta in una bambina)*, par le Dr E. Rimini.

Dans le cas dont il s'agit, il s'établit, dès le deuxième jour après le début de l'otite, une otorrhée très abondante, et la fièvre, modérée (38°) dès le début, avait persisté pendant deux jours encore. Puis tout semblait rentré dans l'ordre, lorsque, soudain, après deux jours d'état général satisfaisant, il survint une forte fièvre (40°), avec vomissements et refroidissement du nez et des extrémités supérieures de la petite malade.

torrhée subit en même temps une diminution rapide, et ièvre se maintenait au même degré, malgré une perforation icielle pratiquée dans le segment postéro-supérieur qui blait un peu proéminent. Deux jours après, cette première

incision se referma, et on en pratiqua une autre. Mais la fièvre ne cédait toujours pas et conservait le type d'une fièvre par absorption de matières septiques; le refroidissement du nez et des extrémités persistait toujours; la rate était tuméfiée.

Le troisième jour après la seconde incision, la température tomba au-dessous de la normale (35°8); quelques heures après, la malade fut prise d'un frisson intense qui avait duré quarante-cinq minutes.

Ayant alors constaté une nouvelle proéminence du segment postéro-supérieur, l'auteur pratique la paracentèse pour la troisième fois. La température se maintient pendant la nuit à 40°, rémission complète le lendemain matin, mais la fièvre reparaît dans l'après-midi, sans être précédée de frissons ni de refroidissement du nez et des extrémités. La malade a eu, au contraire, des sueurs profuses aussi bien pendant la fièvre, que dans la courte période d'apyrexie. La température présenta les mêmes oscillations pendant une journée encore; puis, après quelques élévations passagères, elle redevint normale, après avoir atteint encore une fois 35°8, sans que la malade eût éprouvé de frissons à la suite de cette chute insolite de la température.

L'auteur croit qu'il s'agit dans ce cas d'une pyhémie par pénétration du pus dans les capillaires de la muqueuse de l'oreille moyenne. La possibilité de cette pénétration n'est plus contestée aujourd'hui. Mais pour expliquer pourquoi les phénomènes pyhémiques s'observent si rarement, vu la fréquence des otites moyennes aiguës, avec présence de pus dans la caisse et le tympan n'étant pas encore perforé, il admet que la virulence exagérée des agents pathogènes constitue une des conditions essentielles du phénomène en question.

Dans son cas, l'otite moyenne aiguë était produite par le staphylocoque pyogène blanc, dont il a pu obtenir des cultures pures. (*Bollett. delle malatt. dell' orecchio*, n° 7, 1898.)

Dr S. Jankelevitch.

Bordeaux. — Imp. G. Gounouilhou, rue Guiraude, 11.

19 ANNÉE. N° 45. 5 NOVEMBRE 1898.

REVUE HEBDOMADAIRE
DE
LARYNGOLOGIE, D'OTOLOGIE
ET DE RHINOLOGIE

OTORRHÉE DATANT DE TROIS ANS

FRACTURE DE LA BASE DU CRANE

OPÉRATION. GUÉRISON.

Par le Dr C. ASTIER de Paris.

Le 6 décembre 1897 se présentait dans mon cabinet un homme de cinquante-sept ans, à la démarche incertaine, le bras droit à demi paralysé et la face déformée par une paralysie de toute la partie droite. La parole était hésitante, la langue embarrassée; il s'exprimait difficilement, et je m'aperçus sans tarder que son esprit, peu lucide, perdait à chaque instant la notion du temps et du lieu. Il ne pouvait marcher seul, ayant, disait-il, la tête pleine de vertiges; il était soutenu par sa femme et sa fille. Cette dernière me remettait une lettre de son mari, un de nos plus sympathiques confrères, lettre qui me mettait au courant de ce qui était arrivé à son beau-père. Ce dernier avait fait une chute le 21 novembre précédent dans son escalier ; on l'avait trouvé sans connaissance, perdant du sang en abondance par les fosses nasales. Il y avait eu relâchement des sphincters. La résolution ..culaire complète et la perte de connaissance avaient duré ..ante-douze heures; puis, petit à petit, le malade était

Travail communiqué à la Société française de laryngologie, 898.

revenu à lui, les mouvements s'étaient rétablis en partie, assez pour que, quinze jours après l'accident, M. F... pût monter à mon cabinet traînant, il est vrai, la jambe ; l'hémiplégie droite, après avoir été complète, ne persistait plus qu'en partie. Notre confrère me faisait savoir en même temps que son beau-père avait une otorrhée droite remontant à trois années, suite d'une attaque d'influenza, otorrhée soignée fort peu et d'une façon très intermittente.

Notre confrère avait cru, au début, à une hémorragie cérébrale; puis ensuite, se demandant si les accidents de son beau-père n'étaient pas d'origine auriculaire, il me l'adressait. Depuis longtemps, en effet, il y avait des céphalées fréquentes, une sensation de plénitude dans la tête du côté correspondant à l'oreille malade.

A l'examen, je trouvai la région mastoïdienne indolore à la pression, mais il existait une sensation de douleur dans tout le côté droit de la tête. La paralysie faciale droite était bien nettement marquée. Le conduit auditif externe était excessivement rétréci par œdème de ses parois; avec des tampons d'ouate, je ramenai de la caisse une quantité de pus infect.

Mon premier diagnostic, fait à la hâte, mais ne me satisfaisant que fort peu, fut : suppuration chronique de la caisse, s'étendant probablement aux cellules mastoïdiennes; carie des diverses parties de l'oreille moyenne, compression du facial. Mais comment expliquer l'hémiplégie droite, c'est-à-dire existant du même côté que la lésion auriculaire? Je pensai à la coexistence d'une hémorragie cérébrale gauche chez un otorrhéique droit. Mais cela me semblait bien compliqué. Je crus cependant devoir faire entrevoir de suite à la famille la nécessité possible d'une intervention chirurgicale.

Le lendemain, j'examinai de nouveau le malade avec le Dr Aschkinasi, dont la haute compétence en fait d'otologie m'a toujours été précieuse; mais la même incertitude se prolongea : les accidents nerveux étaient-ils dus à une hémorragie cérébrale ou à des complications auriculaires?

Un de nos maîtres distingués, appelé à trancher la question, se prononça nettement pour cette dernière opinion.

Deux jours après, le 10, les douleurs de tête augmentant, le malade paraissant plus abattu, plus engourdi, nous pratiquions l'opération radicale de l'otorrhée, l'après-midi, à six heures, dans des conditions fort défectueuses d'éclairage. Le résultat immédiat parut satisfaisant; mais, quarante-huit heures plus tard, apparaissaient des phénomènes d'excitation, et par moments le malade déraisonnait. Nos maîtres des hôpitaux, nos confrères en otologie, consultés à diverses reprises, étaient tous persuadés que nous nous trouvions en présence d'accidents cérébraux d'origine otique. Cependant, d'après les recherches bibliographiques auxquelles se livrait pendant ces quelques jours notre ami le docteur Aschkinasi, un diagnostic nouveau tendait à s'imposer à nous.

Le malade, avant son accident du 21 novembre, avait bien, par moments, quelques vertiges, et c'est précisément cet état vertigineux antérieur qui nous faisait à tous supposer qu'il y avait déjà, antérieurement à la chute, un état cérébral pathologique. Or, en interrogeant bien le malade, il avoua que ce jour, néfaste pour lui, avait commencé par être assez gai, et que c'est en revenant de faire une promenade, où il s'était attardé avec des amis, qu'il s'était mis à descendre très rapidement son escalier pour aller dîner en ville. La chute pouvait donc avoir été purement accidentelle.

C'est la partie droite de la tête qui avait porté sur le sol, ainsi qu'en attestait une écorchure du cuir chevelu siègeant à peu près au niveau du point de rencontre du pariétal et du temporal.

L'hémorragie nasale n'avait pas une grande signification, car elle ne persista pas. Il n'y avait pas eu d'écoulement quelconque par l'oreille.

Mais il était survenu une paralysie faciale; cette paralysie ne s'était établie que quatre jours après l'accident. A notre premier examen, nous l'avions mise sur le compte d'une compression du nerf par les exsudats de la caisse ou de

l'extension de la carie aux parois du canal facial; or, au cours de l'opération, nous n'avions trouvé qu'une petite quantité de granulations disséminées dans la caisse et les cellules mastoïdiennes, pas de masses polypeuses, lésions très circonscrites et, en tous cas, ne s'étendant pas jusqu'à la logette de la septième paire. Or, en 1864, Chauvel et, en 1869, Le Diberder ont mentionné et étudié la paralysie faciale tardive, qui apparaît graduellement, s'établit petit à petit, en plusieurs jours, à la suite de chocs sur le crâne et lorsqu'il y a fracture. Et, selon ces auteurs, la paralysie tardive est plus fréquente dans la fracture perpendiculaire à la direction du facial que dans la longitudinale.

Certes, beaucoup de symptômes manquaient au tableau clinique des fractures du crâne, de la base du crâne. Mais les lésions, relativement peu graves, et surtout bien circonscrites, que l'opération nous avait permis de relever dans l'oreille moyenne, ne nous paraissaient guère capables d'engendrer des complications cérébrales; de plus, les données de Chauvel et de Le Diberder sur la marche de la paralysie faciale se rapportaient si bien à ce qui s'était passé chez notre malade, que nous étions convaincus d'avoir affaire à une fracture de la base du crâne.

Mais l'hémiplégie, comment l'expliquer? Membres supérieur et inférieur d'abord complètement paralysés, puis ensuite, mais encore au commencement de janvier, très paresseux dans leurs mouvements, et cela à droite, c'est-à-dire du même côté que la paralysie faciale et l'otorrhée?

Ce symptôme ne pouvait dépendre de l'existence d'un abcès cérébral: l'hémiplégie aurait dû siéger à gauche, à moins d'une anomalie dans l'entrecroisement des pyramides. Mais, en général, il ne faut pas trop appeler les anomalies à son secours pour expliquer un symptôme embarrassant. Il nous parut plus simple d'établir d'une façon définitive le diagnostic suivant : otorrhée à mettre hors de cause, chute sur le côté *droit* de la tête provoquant: 1° une commotion

cérébrale avec *hémiplégie droite* (dans les cas de commotion, la lésion se fait du côté de la masse encéphalique opposé à celui du crâne qui a reçu le choc, et la paralysie a lieu croisée, donc du côté de ce choc); 2° une fracture du rocher perpendiculaire au canal facial, d'où *paralysie faciale droite*. Mais si nous étions convaincus, *in petto* on peut dire, de la vérité de ce diagnostic, tout le monde ne l'était pas, et, en présence des symptômes alarmants de notre malade, on nous pressait d'agir, d'aller à la recherche du foyer purulent qui devait exister quelque part. Nous nous décidâmes à une intervention, non pas tant pour trouver ce fameux foyer que pour nous conformer aux nouvelles indications du traitement des fractures du crâne. Jadis on laissait la nature agir et on assistait, impuissant, au développement de la méningite, qui, dans l'immense majorité des cas, emportait le blessé. On est, avec la méthode antiseptique, devenu moins inactif, et beaucoup de chirurgiens français et étrangers, Sédillot, Lucas-Championnière, Trélat, Quénu, Boeckel, Bergmann, Pirogoff considèrent comme parfaitement autorisée la trépanation en cas de fracture du rocher. Cependant, faisons remarquer que la plupart des chirurgiens français trépanent pour faire cesser une compression possible de quelque région du cerveau par enfoncement des esquilles, tandis que les chirurgiens étrangers voient surtout dans la trépanation préliminaire un moyen de rendre aseptique le foyer de la fracture. Et c'était pour arriver à ce but que nous étions décidés à intervenir chez notre malade. Pour nous encourager dans cette voie, nous avions les heureux résultats de la statistique de Wagner : sur 83 cas de fractures du crâne, il compte 81 succès et 2 morts. Léser, sur 35 trépanations primitives à la clinique de Halle n'observe pas un seul cas de méningite.

Le 24 décembre, au matin, je fais à nouveau l'incision rétro-auriculaire; bien éclairé cette fois, le champ opératoire se présente nettement; les parties molles et le périoste sont décollés fortement en arrière et en haut; alors nous apparaît

un trait de fracture bien net, rouge, laissant suinter une sérosité un peu rosée, passant juste au-dessus de l'orifice du conduit auditif externe, franchement perpendiculaire à la direction du nerf facial. Ce trait de fracture, cette fente, se dirigeait en arrière et en haut, allant se perdre sous le muscle temporal, où je ne crus pas devoir le suivre. L'ouverture créée par la trépanation antérieure de la mastoïde fut agrandie par en haut, jusqu'à la rencontre de la ligne de fracture. Pour plus de sécurité, le tegmen tympani fut effondré, mais nul foyer purulent ne se révéla.

Quelques points de suture rétrécirent la plaie, mais il était prudent de laisser une fenêtre ouverte dans la cavité mastoïdienne. Le 12 janvier, le malade quittait l'hôpital, revint pendant trois mois se faire panser sans qu'aucun accident ne se produisît: les maux de tête ont cessé assez rapidement; à la fin du traitement, la paralysie faciale ne se manifestait plus que par un tant soit peu de difficulté à abaisser complètement la paupière. La parole est redevenue libre, la marche aisée, et, chose assez naturelle, mais toujours importante à signaler, l'ouïe s'est considérablement améliorée. L'otorrhée, bien entendu, est absolument guérie. A la fin d'avril on ferme la fistule rétro-auriculaire, et le malade part pour la campagne absolument rétabli, si ce n'est cette très légère trace de parésie du facial que nous avons signalée.

PNEUMOSINUS MAXILLAIRE D'ORIGINE KYSTIQUE[1]

Par le Dr **A. FRÉMONT**, de Caen.

Le terme de pneumosinus est dû à Lermoyez.

Luc décrit, dans les *Archives* de mai 1898, deux cas de pneumosinus frontaux (observation VII, observation XIX).

1. Travail communiqué à la Société française de laryngologie, mai 1898.

Tous deux sont consécutifs à l'intervention dirigée sur les cavités fronto-maxillaires. Dans le premier cas, c'est le mouchage qu'il faut incriminer. Dans le second, c'est une insufflation intempestive. Dans les deux cas, c'est l'excès de pression interne.

Voici une observation qui, tout en ressemblant aux deux précédentes, ne les rappelle cependant que d'une façon lointaine. La pathogénie est toute différente. L'emphysème est évidemment dû à la même cause (pression intra-sinusienne exagérée), mais ici la perforation de la paroi cutanée du sinus s'est produite spontanément, sous l'influence d'une compression longtemps prolongée et provoquée par la présence d'un néoplasme bénin, situé au niveau du sinus.

Voici les faits :

Lec..., quarante-deux ans, charpentier à Mondeville, près Caen. Fluxion de poitrine à quinze ans. Pas d'autre maladie.

A été soldat cinq ans. Chaudepisse. Nie syphilis. Je n'en constate aucune trace. Mais cinq ans passés sous les drapeaux, plus une nécrose du maxillaire me rendent très perplexe et me font instituer un traitement d'épreuve très énergique qui, d'ailleurs, ne m'a rien donné.

Mère, quatre-vingt-six ans, existe encore en parfaite santé.

Père asthmatique, mort d'accident à soixante ans.

Deux sœurs, soixante et soixante-deux ans, santé excellente.

Sept enfants. Allant tous très bien.

En somme, antécédents parfaits.

Au mois d'octobre dernier, la maladie débute par une rage de dents épouvantable, avec enflure considérable, occupant toute la joue gauche. L'enflure a commencé près du sillon naso-génien, au niveau de la fosse canine. Après quatre jours, l'enflure disparaît seule très rapidement et tout redevient normal.

En *décembre*, répétition exacte des mêmes phénomènes. La durée seule a varié, elle fut d'un jour.

En *février*, nouvel accès, mais qui ne ressemble en rien aux deux précédents. Ce n'est plus l'enflure à grande surface et sans bords. La tuméfaction est, au contraire, nettement circonscrite. Qu'on se figure une surface circulaire de 6 à 7 centimètres de diamètre. La peau détachée de l'os sous-jacent est comme insufflée en dessous. Elle bombe fortement, est considérablement tendue,

mince, translucide. Le volume est celui d'une orange. Après trois ou quatre jours, tout disparaît.

En *avril*, nouvelle attaque, mais elle dure six semaines. La tumeur volumineuse paraît instantanément, puis diminue peu à peu et finalement se dissipe complètement.

Plusieurs fois les mêmes oscillations se reproduisent. C'est alors que le malade se décide à consulter. Un médecin incise la tumeur, qui se vide immédiatement, en laissant échapper l'air qui la gonflait. Après deux ou trois jours, les lèvres de l'incision se sont réunies, la tumeur a repris son volume. Rien n'est changé.

C'est à ce moment que je vois le malade pour la première fois. Il se plaint de douleurs vives dans toute la région malade, ainsi qu'au sinus frontal, et de battements à la tempe gauche.

La tumeur est sphéroïdale (6 centimètres de diamètre) et exactement située entre l'angle externe de l'œil gauche et la fosse canine.

L'examen du nez ne présente rien d'anormal, pas de pus dans l'hiatus.

Les sinus maxillaires et frontaux sont minutieusement inspectés.

Signe d'Heryng, négatif.

Signe de Wohsen Davidson, négatif.

Signe de Garel Bruger, négatif.

Signe de Robertson, négatif.

Illumination du sinus frontal, négative.

L'ensemble de ces caractères me fait admettre l'intégrité des sinus. L'exploration de la région à l'aide du doigt ne révèle qu'une seule chose, c'est la crépitation. Une compression très forte exercée sur la tumeur ne modifie en rien l'aspect.

Un petit trocart mince, enfoncé dans la tumeur, qui se dégonfle, laisse échapper de l'air.

Une compression un peu forte produit un affaissement considérable, mais pas complet.

Les mêmes épreuves d'illumination sont faites à nouveau et donnent, comme précédemment, les mêmes résultats négatifs. Mais alors d'autres signes très importants apparaissent. Le doigt, appuyé perpendiculairement à la face antérieure du sinus, s'enfonce dans un trou d'environ 1 centimètre de diamètre.

Ce trou est à peu près au milieu d'une droite, joignant l'angle externe de l'œil et la seconde molaire. Immédiatement au-dessous de ce trou, est une petite tumeur piriforme, demi dure, presque adhérente, ayant le volume d'une noisette. Elle est un peu aplatie. C'est la première fois que le trou et la tumeur sont constatés. La

crépitation subsiste. Je fais moucher le malade et la grosse tumeur se reproduit instantanément, avec son volume de tout à l'heure. Nouvelle ponction, suivie d'un nouvel affaissement. Nouveau mouchage, nouveau gonflement.

Il n'y a pas de doute, nous sommes en présence d'une perforation de la paroi antérieure du sinus maxillaire, avec emphysème consécutif. D'ailleurs, si la preuve n'est pas suffisante, elle le deviendra plus loin.

Il s'agit de trouver l'étiologie de cette perforation.

Le traitement spécifique intensif n'a amené aucun changement.

L'examen des dents met sur la voie pathogénique.

Les deux premières molaires ont été extraites il y a longtemps, mais l'avulsion est incomplète, la racine est encore dans l'alvéole. La douleur provoquée par la pression du rebord gingival, ainsi que son aspect, montrent une périodontite à ce niveau. Or, la genèse des kystes radiculaires semble donner la clef de ces lésions. En effet, l'inflammation chronique du périoste alvéolo-dentaire détermine son décollement de la surface de la racine. Le résultat est la formation d'une cavité dont le contenu est séreux ou purulent (suivant l'intensité de la périodontite). La paroi est constituée par le périoste décollé, épaissi (véritable membrane kystique). Ce petit kyste, se développant peu à peu, s'enfonce lentement dans l'os et y reste contenu (kyste-intra-osseux), ou le perfore. Il arrive alors sous le périoste et là se développe entre la membrane périostique et l'os (kystes sous-périostiques).

Ce kyste appuyant constamment, dans le cas qui nous occupe, sur la face antérieure du sinus, a fini par la perforer, en vertu d'un processus identique à celui qui fait devenir sous-périostique un kyste primitivement alvéolaire.

Pénétré de ces idées, j'ai fait extraire les deux chicots. L'un d'eux vient aisément. Le cément est rugueux (ostéite du cément), l'autre est morcelé. Des morceaux à surface rugueuse sont enlevés, d'autres restent dans l'alvéole. Afin de les extraire complètement et aussi afin d'éviter pour toujours l'emphysème consécutif à l'augmentation de pression, j'ai perforé largement l'alvéole malade. Le rebord gingival est anesthésié à fond au moyen du chlorure de méthyle et à l'aide du drill, j'ai fait communiquer l'alvéole avec le sinus. S'est-il à ce moment écoulé un liquide ;eux ou purulent? Je ne saurais le dire. J avais pourtant grand rêt à le savoir, eu égard au kyste présumé, mais le sang me ait. En tout cas, il y en avait bien peu, car, malgré mon atten-, je ne l'ai pas vu.

Un stylet introduit dans le sinus ressort par le trou constaté précédemment sur la face antérieure du sinus. Ce stylet soulève la peau et met hors de doute l'existence de ce trou. Avec une curette recourbée, j'avive les bords de cet orifice, et, pour terminer, je fais une compression soignée et permanente. Je congédie le malade en lui recommandant bien d'ouvrir largement la bouche quand il éternuera ou se mouchera.

Le patient n'a jamais souffert et n'a pas été incommodé de cette intervention.

Je le revois huit jours après.

L'emphysème a complètement disparu. Plus de crépitations. Du pus s'écoule par le trou alvéolaire, la petite tumeur persiste, ainsi que l'orifice de la paroi sinusienne, mais son diamètre a notablement diminué. Je fais laver la bouche très fréquemment avec des solutions fortement antiseptiques.

Je revois le malade douze jours après. Il est complètement guéri. Le trou n'existe plus, ainsi que la petite tumeur. Plus de suppuration. La fistule alvéolaire très réduite persiste.

Depuis lors, deux mois se sont écoulés, la guérison s'est maintenue intégralement.

En admettant la pathogénie esquissée plus haut (kyste radiculaire perforant le sinus, d'où emphysème), comment expliquer cette heureuse terminaison?

J'ai dit avoir observé une suppuration assez intense, huit jours après la trépanation. Ne serait-ce pas le kyste qui, par bonheur, aurait suppuré, amenant ainsi sa régression?

Ce fut, d'ailleurs, là une manière de traiter les kystes radiculaires. « L'inflammation suppurative de la cavité kystique s'obtient à l'aide d'injections irritantes : iode, nitrate d'argent ou charpie introduites dans la cavité. » (Guyon, *Dict. des sciences méd.*)

Le trou de la paroi antérieure du sinus a disparu parce que le kyste ne l'obturait plus et aussi parce que la curette a avivé ses bords.

Quant à l'emphysème, il n'est plus possible depuis la trépanation, qui empêche désormais l'excès de pression (évidemment, la fistule alvéolaire persiste).

En somme, voici une intervention simple, très facile pour l'opérateur, très bénigne pour le malade, qui a donné un résultat convenable puisque ce dernier est débarrassé d'un mal qui le tourmentait fréquemment et lui rendait tout travail impossible.

HÉMORRAGIE GRAVE

CONSÉCUTIVE A L'ABLATION DE VÉGÉTATIONS ADÉNOÏDES CHEZ UN HÉMOPHILIQUE[1]

Par le Dr **PIAGET**, de Grenoble.

Dans le mémoire sur le traitement des végétations adénoïdes, présenté par le Dr Helme à la Société française d'otologie et de rhinologie, en mai 1896, l'auteur parlant des complications post-opératoires, insiste sur les hémorragies.

Il note combien il est difficile de préciser la fréquence de cette complication, étant donnés la rareté des statistiques et le mutisme obstiné des opérateurs à ce sujet. Ruault sur 550 ablations, rencontre deux hémorragies. Sa statistique est une des rares qui existent. Garel estime à 1 o/o les cas compliqués d'hémorragie. « Les accidents, dit le Dr Helme, jugés assez importants pour faire l'objet d'une observation complète et détaillée, ne dépassent pas le chiffre de 25 à 30. » Quant à la gravité de l'hémorragie, rien de précis encore. En Amérique on a cité trois cas mortels, dont un chez un hémophilique.

E. Schmiegelow, de Copenhague, rapporta l'année dernière un cas d'hémorragie mortelle, chez une enfant de douze s, par lésion de la paroi latérale droite du rétro-pharynx rupture de la carotide interne. Ce vaisseau, repoussé par

1. Travail communiqué à la Société française de laryngologie, mai 1898.

un volumineux paquet de ganglions latéraux du cou, aurait été déchiré par la pression du couteau de Gottestein.

L'observation suivante m'a paru intéressante à rapporter par l'hémorragie qui se produisit chez un hémophilique *méconnu;* elle fut grave au point de déterminer deux syncopes, et ne fut arrêtée que par un tamponnement complet du cavum et des fosses nasales, tous les autres moyens hémostatiques ayant échoué.

Observation. — A. L..., écolier, âgé de quatorze ans, est amené à ma consultation le 22 janvier 1897 par un ami de sa famille. Ce jeune homme a toujours la bouche ouverte, entend mal et mouche beaucoup; il est sujet aux épistaxis. Nombreux ganglions des deux côtés du cou. L'enfant est apathique, distrait, il m'est impossible d'obtenir aucun renseignement sur son histoire pathologique, la personne qui l'accompagne est muette à ce sujet. Ses deux oreilles coulent par intermittence.

Examen. — Nez : fissures à l'entrée des narines, érythème de la lèvre supérieure.

Narine droite obstruée par un gros cornet inférieur venant toucher la cloison déviée.

Muco-pus abondant dans les deux narines.

La rhinoscopie postérieure, très facile à pratiquer, laisse voir un paquet énorme de végétations adénoïdes étalées dans tout le cavum et de consistance molle au toucher.

Oreille droite obstruée par du cérumen. Tympan cicatriciel.

Oreille gauche : perforation en arrière du manche du marteau. Montre : 20 centimètres.

Après un traitement médical de quelques mois qui n'amena aucun résultat, l'ablation fut pratiquée le 15 avril. La mère amena l'enfant dans mon cabinet et s'en alla. Après avoir insensibilisé le cavum par l'insufflation d'une poudre de cocaïne et de sucre de lait, j'enlevai les végétations suivant le procédé conseillé par M. Lermoyez, c'est-à-dire : prise médiane avec la pince coupante de Chatellier et trois coups de curette avec le couteau de Gottestein. Le sang jaillit par les narines et la bouche, puis l'hémorragie se ralentit, mais ne s'arrêta pas complètement. Au bout d'un quart d'heure je fis la rhinoscopie postérieure avec un miroir n° l'enfant étant très docile, et trouvai une végétation à moitié dét chée que j'enlevai. Le reste du cavum était parfaitement uni : n'existait pas trace de la moindre saillie. L'enfant nous dit alor

qu'il entendait très bien. Pourtant un suintement hémorragique persistait. Je fis prendre de nouveau de la glace et au bout d'une heure, l'hémorragie paraissant s'arrêter, je permis à l'enfant de s'en aller.

Deux heures après j'étais appelé en toute hâte auprès de mon opéré. Au lieu de rentrer directement à l'hôtel, il avait couru divers magasins avec sa famille et l'hémorragie avait recommencé. Je trouvai l'enfant très pâle et très affaibli. J'essayai, mais en vain, l'usage de la glace, des badigeonnages avec une solution d'antipyrine, puis avec de l'eau oxygénée. J'introduisis des tampons avec la pince coudée : tout fut inutile. Une syncope survint enfin qui arrêta le sang. Lorsqu'elle fut dissipée, je m'en allai en établissant un traitement général et en prescrivant une potion à l'ergotine. Une garde-malade placée à son chevet devait venir me chercher à la moindre alerte. Tout se passa bien jusqu'à minuit. A ce moment, nouvelle hémorragie; on fit une piqûre d'un quart de seringue d'ergotinine Bonjean, et à cinq heures du matin seulement, l'état général devenant mauvais, on se décide à venir m'appeler! Mon opéré était dans un état syncopal grave, le pouls était à peine senti. Je fis sans plus hésiter le tamponnement complet du cavum. La journée se passa sans incident et le soir, sur les conseils de mon ami le Dr Dupuy, je fis avec ce confrère une injection de 400 grammes de sérum artificiel suivant la formule classique :

Sulfate de soude	ãã 5 grammes.
Chlorure de sodium...	
Eau	1 litre.

Sous l'influence de ce traitement la transformation fut pour ainsi dire instantanée. Le pouls qui était à 125 remonta à 85. La nuit fut excellente. Le lendemain j'enlevai le tampon et vingt-quatre heures après l'enfant se levait. Il partit alors à la campagne où je lui fis suivre un traitement tonique intensif.

Entre temps, j'avais demandé à la mère quelques renseignements sur les antécédents héréditaires et personnels de l'enfant.

Le père était mort tuberculeux; il avait en outre été taré au point de vue psychique, ayant eu plusieurs fois dans sa vie des accès [illegible]ie. La mère a toujours eu une excellente santé. Un des [illegible]nts a subi l'amygdalotomie il y a quatre ans. L'opération donna [illegible] à une hémorragie qu'on eut beaucoup de peine à arrêter. Mon [illegible]é, enfin, subit à cette date la même opération et l'hémorragie [illegible]ellement forte que le médecin dut, pendant plusieurs heures,

faire la compression des amygdales avec un tampon imbibé de perchlorure de fer. L'enfant n'eut pas de syncope, mais resta longtemps très affaibli.

J'ignorais ces détails au moment de mon intervention et certainement j'aurais hésité alors à pratiquer cette opération.

La convalescence de mon jeune homme fut longue, et lorsque je le vis un mois après, il était encore très anémié. A ce moment je pus constater par la rhinoscopie postérieure que mon opération avait été complète. Il ne restait pas de végétations, l'enfant ne ronflait plus en dormant et tenait la bouche fermée.

En octobre 1897 je revis M. A. L...; il se plaignait de respirer de nouveau mal par le nez, moins qu'autrefois, il est vrai, et d'une façon intermittente. A l'examen, un peu de muco-pus dans les deux narines et par la rhinoscopie postérieure j'aperçois quelques végétations qui repoussaient. Je ne jugeai pas à propos de recommencer mon opération et conseillai un traitement médical et des lavages sulfureux au siphon de Weber. Je revois de temps en temps ce jeune homme. Ses végétations restent stationnaires, mais l'incommodent par les temps humides.

Depuis lors pourtant ses oreilles n'ont pas coulé. Son audition en tout cas est très améliorée, l'oreille gauche entend la montre à 80 centimètres.

Nous avions cru tout d'abord nous trouver en présence d'une hémorragie *immédiate retardée*. Bien que toutes les précautions n'aient pas été prises à la suite de l'opération, les antécédents héréditaires et personnels de notre opéré (tare neuro-pathologique et tuberculeuse, opérations antérieures...), l'écoulement sanguin résistant à tous les hémostatiques employés en pareil cas, l'absence de tout reste de végétations pouvant donner lieu à cet écoulement, nous font attribuer cette complication à l'*hémophilie*. Dans un remarquable travail, Cartaz énumère les causes nombreuses d'hémorragie. Nous les avons examinées une à une, pour ne retenir que cette dernière.

N'a-t-on pas incriminé le mode d'anesthésie, les instruments employés, l'âge du malade, la consistance des végétations? Or ces dernières étaient parfaitement molles. Il n'existait, enfin, aucune des malformations signalées par

Lichwitz, Kahn, Lermoyez. Ce fut une faute de ne pas approfondir le passé de notre malade ; elle faillit être durement expiée.

Insistons encore sur *la récidive* de ces végétations. Elles n'existaient pas un mois après l'opération et six mois après nous en retrouvions une partie. Un peu de catarrhe du pharynx supérieur favorisait certainement leur développement, mais cette récidive n'était-elle pas due à la tuberculose notée chez les ascendants, à l'existence de ce qu'on a appelé la scrofulo-tuberculose ganglionnaire? Cette dernière avait joué le rôle principal et amené l'altération profonde de tout l'organisme, celle du sang et des vaisseaux. Ces végétations, ai-je dit, sont aujourd'hui stationnaires; l'enfant a quinze ans, il arrive à l'âge où ces tumeurs régressent spontanément.

Il est une pratique, enfin, que nous avions négligée bien que nous en usions ordinairement et qu'elle nous ait toujours parfaitement réussi, celle de faire prendre la veille de l'opération quelques centigrammes de sulfate de soude. L'enfant étant grand et très docile, nous avions passé outre, ne prévoyant pas ce que nous réservait cette négligence.

SOCIÉTÉ D'OTOLOGIE ET DE LARYNGOLOGIE DE BUDAPEST

Séance du 31 mars 1898.

M. Polyack. — **Un cas de cordite vocale inférieure hypertrophique** *(Ein Fall von sogenannter Chorditis vocalis inferior hypertrophica).*

Anna L..., âgée de quatorze ans, enrouée depuis quatre ans, admise le 18 mars 1898. L'affection s'est aggravée depuis huit ou neuf mois, l'enrouement est devenu plus prononcé et la respiration de plus en plus difficile.

La malade est mal développée, elle ressemble à une fillette de dix à onze ans ; la respiration est sténosique, très bruyante. Le pharynx est petit, un peu injecté, les cordes vocales sont épaissies, la

glotte a une largeur de 2 millimètres. L'espace sous-glottique est recouvert de croûtes sèches, d'un brun foncé. Les fosses nasales sont suffisamment larges, la muqueuse des cornets un peu relâchée; on y trouve par-ci par-là des croûtes de pus. Matité et respiration bronchique au niveau du sommet droit.

Le 12 mars, trachéotomie inférieure, sous l'anesthésie par infiltration de Schleich. Le lendemain, se montrent des signes d'une bronchite diffuse.

Le catarrhe bronchique s'est dissipé depuis, la matité et la respiration bronchique au niveau du sommet droit ont disparu; dans les crachats expectorés par la canule, on ne trouve pas de bacilles de Koch. La malade se trouve mieux, les phénomènes d'irritation et la production des croûtes dans le larynx ont cessé, et l'on voit maintenant d'une façon très nette, surtout en se guidant au moyen de la sonde, l'épaississement dur de la surface inférieure des cordes vocales, déterminant un rétrécissement concentrique de la glotte, qui présente la forme d'un triangle et dont la plus grande largeur ne dépasse pas 3 millimètres.

Ces symptômes cliniques ne suffisent pas à eux seuls à établir la nature de l'affection. Il n'existe aucun signe de syphilis héréditaire, et, d'ailleurs, rien dans le tableau clinique ne fait songer à la syphilis. Il en est de même de la tuberculose, quoi qu'on pût, à un moment donné, en soupçonner la possibilité, en se basant sur l'existence de la matité et de la respiration bronchique au niveau du sommet droit; mais ces symptômes ont vite disparu, et les crachats se sont montrés stériles. La dureté très prononcée de l'infitration laryngée permet d'exclure l'idée d'un simple processus inflammatoire; il ne reste qu'à considérer cette infiltration comme étant de nature scléromateuse, quoique l'examen le plus minutieux du nez et du nasopharynx n'ait révélé la moindre lésion scléromateuse.

En ce qui concerne le traitement, la laryngofissure et l'ablation radicale de tout le mal paraissent particulièrement indiquées dans ce cas, la malade habitant la campagne et ne pouvant rester longtemps à l'hôpital. Une fois l'opération faite, je pratiquerai l'examen microscopique des morceaux excisés et vous en communiquerai les résultats.

M. Némai demande à M. Polyak s'il considère vraiment ce cas comme un cas de sclérome. L'auteur n'est pas de cet avis; il suppose *a priori* que la sténose est occasionnée dans ce cas par une hypertrophie du tissu conjonctif, et il se réjouit de ce que la malade va être opérée, puisque l'examen histologique poura montrer s'il se trompe ou non. Si cet examen confirme sa supposition, il exposera en détail les raisons pour lesquelles il croit pouvoir émettre son hypothèse.

M. Baumgarten. — Il est difficile de prononcer s'il s'agit là de sclérome, puisque la trachée présente également un rétrécissement conique avec sténose. Mais qu'il s'agisse de sclérome ou de produits d'un processus inflammatoire, je ne crois pas que l'excision soit nécessaire, puisque l'intubation et la dilatation nous donnent un résultat complet dans l'espace de deux à trois semaines, l'intervention chirurgicale n'étant réservée que pour les cas où les tissus sont durs au point d'empêcher l'introduction d'un tube du plus petit calibre.

M. Polyak. — Faute de données histologiques, je ne suis arrivé à poser le diagnostic probable de sclérome que par la voie d'exclusion. La consistance trop dure des tissus rendait leur origine inflammatoire peu probable. Nous sommes restés très satisfaits de l'anesthésie par infiltration de Schleich. L'œdème des tissus, il est vrai, gêne un peu, mais pas d'une façon exagérée, et seule l'introduction de la canule rencontre quelques difficultés: c'est que dans la trachéotomie inférieure, on travaille très profondément, tout près de la fossette épisternale, et, grâce à l'œdème des tissus, la trachée est quelquefois éloignée de deux à trois centimètres de la surface de la plaie, ce qui nécessite au commencement l'introduction de canules plus longues. En ce qui concerne les observations de M. Baumgarten, j'adopte le point de vue précisé par M. Navratil lors de la présentation de cas analogues faite à la dernière séance, et n'applique la dilatation que là où elle peut avoir pour résultat une guérison complète, c'est-à-dire dans les sténoses de nature inflammatoire, hypertrophique. Mais dans le sclérome l'amélioration obtenue par la dilatation n'est que passagère, et la guérison n'est possible qu'à la condition de pratiquer une opération radicale. Aujourd'hui que nous intervenons, et souvent avec succès, chirurgicalement dans les cas de tumeurs malignes, nous pouvons à plus forte raison en faire autant pour le sclérome. M. Baumgarten considérerait-il le sclérome comme étant de nature tellement maligne que toute opération soit fatalement vouée à l'insuccès? Ceci serait en contradiction avec son observation de tout

à l'heure, d'après laquelle la dilatation donnerait de bons résultats ; je crois que la dilatation n'a qu'une action passagère, la tumeur reprenant son ancien volume, et que le sclérome, une fois le diagnostic posé avec certitude, doit être opéré radicalement ; que c'est là le seul moyen d'éviter au malade une récidive.

M. Baumgarten. — Je connais des cas de sclérome qui ont été opérés cinq et six fois, chaque opération ayant été suivie de récidive à brève échéance, et j'en connais d'autres qui, après la dilatation, sont restés sans récidive pendant des années ; si la tumeur récidive, il faut de nouveau pratiquer l'intubation qui, exécutée avec méthode, exerce une action des plus favorables, puisque dans ces cas la tendance à la propagation se trouve diminuée. C'est pourquoi je me déclare, autant que possible, partisan de la dilatation.

M. Navratil. — Puisque M. Polyak m'a cité dans le cours de la discussion, je tiens à préciser encore une fois ma manière de voir. J'ai déclaré que, sur les trois cas que j'avais présentés à la dernière séance, un seul était, à mon avis, de nature vraiment scléromateuse. Dans le sclérome vrai je n'attends aucun résultat de la dilatation ; mais il arrive souvent que les hypertrophies conjonctives sont confondues avec le sclérome. Lorsque nous avons affaire à une hypertrophie simple, il faut, après la trachéotomie, pratiquer la dilatation au moyen de petits tubes et, au besoin même, et surtout au commencement, au moyen de bougies. Les bougies de Schrötter se prêtent moins à cet usage que les tubes d'O'Dwyer. Dans le sclérome vrai, l'excision est seule indiquée ; s'il survient une récidive après l'opération, c'est que celle-ci n'a pas été complète. Il faut souvent, lorsque la lésion est très étendue, exciser des portions entières du larynx ; on peut même se voir obligé de pratiquer l'extirpation partielle ou totale de cet organe ; l'hésitation n'est pas permise dans ces cas, puisque les tumeurs scléromateuses ont une tendance à s'étendre jusqu'à rendre impossible non seulement la respiration, mais encore la déglutition.

Le sclérome isolé du larynx est rare ; j'en ai observé trois cas seulement dans l'espace de trente-deux années.

Pour ce qui est du diagnostic du sclérome, il peut être posé aujourd'hui facilement au moyen de la sonde, sous l'anesthésie cocaïnique. Toute tumeur qui se montre dure comme de la pierre à l'attouchement avec la sonde est très vraisemblablement une tumeur scléromateuse.

M. Polyak. — **Un cas de sarcome du sinus maxillaire droit étendu au cornet inférieur droit et opéré au moyen**

de la résection temporaire de Langenbeck *(Mit Hülfe der Langenbeck'scher Temporärresection operirter Fall einer von der rechten Kieferhöhle auf die rechte untere Muschel ausgebreiteten sarcoms).*

La malade, âgée de quarante-cinq ans, fut présentée par moi à la séance du 24 février, sous la désignation de « tumeur maligne de la fosse nasale droite » avec cette remarque, que la tumeur correspondait au cornet inférieur et présentait le tableau clinique d'un fibro-sarcome. L'examen histologique d'un morceau de cette tumeur permit de poser le diagnostic de sarcome myxomateux à cellules fusiformes.

L'opération fut pratiquée sous le chloroforme le 10 mars. L'incision fut tirée en ligne droite, le long du bord orbitaire, de l'angle interne de l'œil droit à l'apophyse frontale de l'os zygomatique; de là, le bistouri fut dirigé le long du bord inférieur de l'os zygomatique jusqu'à l'insertion inférieure de l'aile du nez. La première incision allait jusqu'à l'os. La fosse ptérygo-palatine fut alors ouverte au moyen d'une gouge; l'arcade jugulaire et les adhérences osseuses correspondant à l'incision supérieure furent sectionnées, et on l'établit ensuite une communication entre le sinus maxillaire et la cavité nasale, après avoir trépané le maxillaire supérieur au niveau de l'incision cutanée inférieure. Le lambeau osseux ainsi formé fut enfin recliné, et, après la fracture des os du nez et de l'apophyse nasale du frontal, le sinus maxillaire droit et la cavité nasale se trouvaient complètement exposés.

La muqueuse est recouverte de polypes mous, kystiques, dégénérés et renfermant un mucus épais. La cavité elle-même était remplie par une tumeur molle, papilliforme, d'un rose pâle, qui, après avoir détruit la paroi nasale du sinus, envahit le cornet inférieur voisin qui présentait une énorme hypertrophie et une dégénérescence sarcomateuse. J'ai avec le doigt enlevé la tumeur de l'antre et du nez, ce qui occasionna une forte hémmorragie; et j'en ai extirpé la dernière portion respondant au bout postérieur du cornet inférieur, et qui, par dimensions, se trouvait enclavée dans la choane, de telle on que je l'ai d'abord repoussée vers la cavité nasale avec lex droit introduit dans le naso-pharynx, et ensuite enlevée

par la voie nasale. La muqueuse nasale était partout ailleurs lisse et intacte, la cavité nasale extrêmement large, le cornet moyen se trouvait atrophié par compression, toute la cloison déviée à gauche. Après tamponnement de la cavité nasale, le lambeau osseux fut remis en place et suturé.

La guérison s'effectua sans incidents; les fils furent enlevés au cinquième jour; le malade se sent soulagé, les maux de tête ont disparu. La plaie de la paroi osseuse curettée est guérie et recouverte d'épithélium. La sécrétion de la cavité nasale, énormément large, se dessèche en prenant une consistance argileuse et recouvre comme un parchemin la muqueuse un peu relâchée, libre de compression.

Quant à savoir si la guérison sera durable ou s'il y a menace de récidive prochaine, je me propose de vous tenir au courant des faits qui peuvent se produire ultérieurement.

M. Baumgarten. — **Ulcérations de la voûte palatine** *(Geschwüge des hasten Gaumens).*

Le malade a été présenté au mois de janvier; il a subi depuis un traitement énergique au moyen de frictions, et il existe actuellement chez lui une stomatite mercurielle. Mais les ulcérations ne sont pas modifiées; la syphilis est donc exclue, de même que la tuberculose, et la nature de ces ulcérations reste indéterminée.

M. Polyak. — J'avais soupçonné ici la syphilis pour des raisons que j'ai exposées dans la séance dont parle M. Baumgarten; mais aujourd'hui qu'après un traitement mercuriel intensif il n'existe aucune amélioration, ma supposition devient peu vraisemblable, quoique nous connaissions des cas de syphilis rebelle et maligne défiant tout traitement, quelque énergique et long qu'il soit. L'aspect nodulaire de ces ulcérations peut, à l'exclusion de la syphilis, servir d'argument en faveur de leur nature lupique.

M. Baumgarten. — Dans les parties curettées on ne trouva ni cellules géantes, ni bacilles.

M. Baumgarten. — **Polype hémorragique de la cloison** *(Blutender Septumpolyp).*

La malade, une femme mariée depuis, était atteinte, il y a quelques années, étant jeune fille, d'hémorragies abondantes

de la fosse nasale gauche. On trouva à gauche, à la partie antérieure de la cloison, une tumeur des dimensions de la moitié d'une amande, d'un rouge grisâtre, saignant au moindre contact. Elle fut raclée, mais ne tarda pas à récidiver. L'examen microscopique donna tantôt du myxome, tantôt du myxosarcome. La tumeur fut encore curettée à plusieurs reprises, mais récidivait toujours, et finit par s'étendre au côté opposé. L'auteur se décida alors à exciser la tumeur dans la cloison même : les bords furent à plusieurs reprises cautérisés énergiquement au galvanocautère, et il en résulta dans la cloison un trou assez large. Depuis trois ans il n'y a ni récidive ni hémorragie, la perforation a diminué, la malade s'est mariée et a des enfants sains. Schadewaldt, Alexander, Scheier, Heymann décrivent, sous le nom de polypes hémorragiques de la cloison, différentes tumeurs que l'auteur a également eu l'occasion d'observer; mais il ne croit pas qu'il soit nécessaire de distinguer un groupe à part. On peut se contenter de classifier les tumeurs en question selon leurs propriétés histologiques.

M. Baumgarten. — **Paralysie du récurrent chez un enfant de cinq ans** *(Recurrenslähmung bei einem 5 Jährigen Kinde).*

Les paralysies récurrentielles s'observent quelquefois chez les enfants, mais une paralysie dans le genre de celle observée par l'auteur doit être très rare. La corde vocale gauche est immobile dans la position cadavérique, la droite accomplit des excursions régulières, mais n'atteint pas la corde vocale malade, puisqu'elle ne dépasse pas la ligne médiane. L'enfant est enroué et tousse d'une façon bizarre. Cet état durerait depuis trois ans; il y a un an, l'enfant tomba du deuxième étage dans la cour, mais se releva aussitôt et continua à jouer. Les organes internes sont normaux. Nous savons, d'après les résultats fournis par les autopsies, que ces paralysies sont dues à la compression exercée par les ganglions bronchiques.

M. Krepuska. — **Exostoses du conduit auditif survenues au cours d'une otorrhée chronique et guéries par l'opération** *(Fall von ein Verlaufe einer chronisch eitrigen Pemckenhöh-*

lenentzündung entwickellen, den äusseren Gehörgangverschliessenden und operativ geheilten Exostosen).

W. M..., quarante-cinq ans, négociant, se présenta le 21 novembre 1894. Il entendait mal, présentait un écoulement par l'oreille droite, qui était douloureuse; depuis quelques semaines, il avait des céphalées intenses et une sensation de vertige. L'otorrhée a débuté à l'âge de six ans; elle était bilatérale, mais celle du côté gauche a cessé à l'âge de vingt-six ans. Le malade a été soigné à plusieurs reprises. Ni syphilis ni aucune autre maladie générale ou locale plus ou moins grave.

Le pavillon droit est tuméfié, augmenté de volume dans tous les sens, sensible; la peau est rouge, infiltrée; la fossette rétro-auriculaire tuméfiée. L'entrée du conduit auditif est obstruée par une excroissance en forme de boucle, faisant proéminence à l'extérieur, recouverte d'épithélium macéré, sensible au contact, d'une dureté osseuse, et qui paraît descendre de la paroi postéro-supérieure du conduit, s'applique étroitement en avant contre la paroi antérieure, de sorte qu'il ne reste entre les deux qu'une fente étroite à travers laquelle on voit sourdre du pus. La fosse rétromaxillaire renferme un ganglion du volume d'une noisette, sensible; le conduit auditif gauche est large, sans tuméfaction ni exostose; la moitié postérieure du tympan est transparente, mince et cicatricielle; sur sa partie antérieure se trouvent des dépôts calcaires.

Oreille droite : montre = 0; voix basse = 0; Weber +, Rinne —.

Oreille gauche : montre = 3 centimètres; voix basse = 10 à 20 centimètres.

A la cathétérisation, on entend, à droite, des râles et un bruit de perforation.

On voit déjà, d'après la description, que la principale affection consiste dans l'exostose obstruant complètement le conduit auditif. Quoique l'inflammation eczématiforme de la peau d'un conduit auditif aussi rétréci ait pu, à elle seule, provoquer un écoulement purulent, cependant les céphalées, limitées à une moitié de la tête, les vertiges et cette circonstance que l'otorrhée existait depuis l'âge de six ans, l'existence ensuite d'un bruit de perforation, montrent clairement qu'outre l'exostose

oblitérante, il existe encore une inflammation purulente de la caisse et peut-être aussi de ses cavités accessoires ; il était même permis de supposer que l'hypertrophie osseuse se trouvait en rapport avec la suppuration de la caisse. Et, partant de là, on pouvait admettre avec quelque raison que non seulement l'entrée du conduit, mais encore ses parties plus profondes étaient le siège d'excroissances osseuses analogues, et que le conduit auditif osseux se trouvait tellement rétréci par une hyperostose concentrique qu'il y avait imminence d'occlusion complète. Ce qui plaidait en faveur de cette supposition, c'est l'existence de troubles très prononcés dans la circulation du pavillon de l'oreille, tels qu'hyperémie passive très intense, infiltration œdémateuse, dermatite.

Comme la partie visible de l'exostose et les parties molles qui la recouvrent sont, ainsi que cette fente étroite qui représente le conduit auditif, extrêmement sensibles, et que le malade qui, quoiqu'il se trouvât tout récemment encore en traitement, ne se doutait pas de la nature de son affection, probablement parce qu'à cette époque elle n'existait pas encore au même degré qu'actuellement, je suis arrivé à cette conclusion que je me trouvais en présence d'une *périostite hyperplasique* aiguë à évolution très rapide.

L'ensemble des faits que je viens de décrire vous fera comprendre pourquoi je jugeais l'intervention chirurgicale urgente. Comme le malade hésitait et qu'il fût survenu en même temps un eczéma séborrhéique de l'oreille, l'opération ne put être pratiquée que le 19 janvier 1895. J'ai choisi la voie rétro-auriculaire parce que l'existence d'une suppuration de la caisse me faisait admettre la possibilité d'une complication mastoïdienne, et que, d'un autre côté, l'opération d'une exostose par le conduit auditif n'est indiquée que dans les cas où le conduit est suffisamment large et où l'exostose a la forme cylindrique. La séparation de la partie postérieure du conduit auditif de la partie externe, latérale, de l'exostose se fit sans iculté ; mais comme il m'était impossible, à cause de l'obli-tion complète du conduit, d'aller plus loin, je fis sauter, ıce tenante, toute l'exostose avec la peau du conduit qui la uvrait. Outre cette exostose, qui présentait une largeur de

7 millimètres, une hauteur de 11 millimètres et une épaisseur de 8 millimètres, j'en fis sauter une autre du volume d'un grain de poivre, qui occupait le milieu du conduit osseux, et trois autres plus petites encore, qui se trouvaient sur la paroi postéro-supérieure du conduit, dans le voisinage immédiat du tympan. Malgré toutes les précautions, j'emportai, avec ces trois dernières exostoses, la partie postéro-inférieure de la membrane du tympan perforée. Sauf la suppuration, je ne trouvai dans la caisse rien de particulier. Ne me fiant pas à un simple tamponnement de la moitié postérieure du conduit dénudée d'épithélium, j'introduisis un drain : la plaie postérieure guérit par première intention, avec cutanisation du conduit auditif, et la suppuration de la caisse s'améliora sensiblement. Le 11 février, la guérison fut complète, sauf quelques granulations qui se trouvaient à la place où siégeait l'exostose la plus extérieure.

La suppuration de la caisse s'arrêta vers la fin du mois de mai, l'ouïe s'améliora considérablement (12 centimètres pour la montre, 2 mètres pour la voix basse), et les troubles subjectifs (bourdonnements, vertiges, céphalées) ont complètement disparu. Je ne vous ai pas présenté ce cas plus tôt, parce que je voulais m'assurer que la guérison serait complète. Or, trois ans se sont écoulés depuis l'opération, et il n'y a pas de récidive. Le conduit auditif, quoique moins régulier que celui du côté gauche, est suffisamment large et présente une légère proéminence de sa paroi antérieure; la moitié postérieure visible du tympan est mince, gris perle; il n'existe pas de perforation. Je crois qu'on peut maintenant considérer le malade comme complètement guéri.

En ce qui concerne l'étiologie de ces exostoses, il est permis de supposer que le périoste du conduit a, dans ce cas, éprouvé, de la part de la suppuration qui avait duré trente-neuf ans, une irritation analogue à celle que nous observons souvent du côté de certaines parties du rocher, en particulier de la substance corticale de l'apophyse mastoïde, c'est-à-dire un épaississement et une condensation (éburnéation) de la substance osseuse. Les deux productions externes seraient des exostoses (ostéomes), les trois productions internes des hyperostoses.

L'examen histologique d'une des exostoses a donné le tableau caractéristique de la sclérose.

M. Szenes demande si l'irritation du conduit, produite par le traitement local de l'otorrhée et par les doigts du malade, ne joue pas dans la production des exostoses un rôle aussi important que l'otorrhée elle-même.

M. Lichtenberg a opéré une jeune fille atteinte d'otorrhée et d'exostoses multiples du conduit auditif. Après avoir détaché le pavillon de l'oreille, il enleva le marteau et l'enclume et fit sauter les exostoses. Il obtint, avec un élargissement du conduit, la guérison de l'otorrhée.

M. Böke préfère la désignation d'hyperostose à celle d'exostose. Les exostoses survenant sans phénomènes d'inflammation sont rares et ne deviennent désagréables que lorsqu'elles augmentent rapidement de volume et arrivent, avec le cérumen, à toucher complètement le conduit. Dans la périostite, il existe une inflammation de la caisse, et il survient non pas un rétrécissement limité à un certain point, mais un rétrécissement en entonnoir de tout le conduit auditif éburné, de sorte que le tympan devient invisible.

M. Lichtenberg croit que le tamponnement peut donner d'aussi bons résultats que le drainage.

M. Böke est du même avis; mais, dans le cas de M. Krepuska, le drainage était indiqué, parce qu'il s'agissait d'empêcher la rétention du pus.

M. Krepuska dit que l'extraction des osselets n'était pas nécessaire dans son cas. Il a pratiqué le drainage parce qu'il s'agissait d'assurer l'écoulement du pus. Un tampon aurait été incapable d'exercer la pression latérale qui était nécessaire dans son cas, et l'extraction du tampon aurait produit une irritation et une meurtrissure des lèvres de la plaie. Au quatrième jour, la plaie était déjà recouverte d'épithélium autour du drain. Le malade entend la voix basse à cinq mètres. Il croit qu'il est difficile de faire la distinction entre une exostose et une hyperostose, au point de vue anatomo-pathologique. Une exostose est pédiculée, toutes les autres productions osseuses sont des hyperostoses. Il est certain que les irritations mécaniques favorisent les productions des hyperostoses.

M. Winkler. — **Éléphantiasis des lèvres** *(Elephantiasis labiorum oris).*

W. S..., quarante-cinq ans, ouvrier. Malade depuis huit ans, fume beaucoup, a beaucoup souffert de maux de dents. Les

deux lèvres, l'inférieure surtout, sont très augmentées de volume. On sent, à la palpation, des ganglions au niveau des commissures labiales. Leucoplasie de la muqueuse des angles de la bouche, des joues et des bords de la langue. Pas de syphilis.

Dr S. JANKELEVITCH.

REVUE GÉNÉRALE ET ANALYSES

BOUCHE ET PHARYNX BUCCAL

Chancres syphilitiques de l'amygdale droite et de la lèvre supérieure, par le Dr PERROGON.

L'observation rapportée concerne un jeune soldat malingre, qui s'infecta par un baiser et vit survenir en même temps un chancre à forme ulcéreuse de l'amygdale droite et du pilier postérieur du voile du palais et un chancre à la lèvre supérieure.

Les accidents secondaires se montrèrent rapidement, longtemps avant la disparition des accidents initiaux.

Cette constatation et l'état maladif du sujet font porter à l'auteur un pronostic sérieux. (*Gaz. méd. de Nantes,* n° 35, 9 juillet 1898.)

Dr BRINDEL.

NEZ ET PHARYNX NASAL

Des rapports entre l'hypertrophie de l'amygdale pharyngée et la tuberculose *(Ueber die Beziehungen der Rachenmandelhypertrophie zur Tuberculose),* par le Dr O. BRIEGER.

L'auteur a pratiqué l'examen histologique de l'amygdale pharyngée dans 78 cas. Cet examen doit être pratiqué avec la plus grande attention, puisqu'on rencontre souvent dans le tissu de l'amygdale pharyngée des corps étrangers qui y sont entrés avec l'air de la respiration ou de la bouche et qui, entourés de tissu lymphoïde, peuvent être pris pour de vrais tubercules. A propos d'une préparation qu'il présente, il dit que le cas auquel elle appartient était considéré au point de vue clinique comme franchement tuberculeux; il en fut de même pendant longtemps au point de vue anatomique, jus-

qu'à ce que la découverte de corps étrangers fût venue dissiper l'erreur. Dans les 5 cas où la tuberculose fut démontrée histologiquement, le tableau était identique. Dans tous ces cas, il existait une caséification plus ou moins étendue. Le bacille de Koch faisait défaut. Les parties non atteintes de l'amygdale présentaient une structure normale; les tubercules se trouvaient dans les différentes couches de l'amygdale. Dans tous les cas, la tuberculose se montrait plus ou moins étendue.

Dans 20 cas, l'amygdale pharyngée enlevée fut immédiatement, en partie ou en totalité, inoculée dans la cavité abdominale de cobayes. Le résultat ne fut positif que dans un seul cas; il était douteux dans un second cas, car l'ulcération, survenue au point d'implantation, tout en se montrant macroscopiquement analogue au « chancre tuberculeux » de Dieulafoy, donna à l'examen histologique un résultat négatif. La crainte de transporter, avec l'amygdale pharyngée, des bacilles qui peuvent se trouver à sa surface n'est pas fondée. Les nombreuses recherches de l'auteur lui ont montré que ni les cryptes ni la surface de l'amygdale ne renfermaient de bacilles. Les résultats fournis par les injections de tuberculine qui, chez beaucoup d'enfants d'apparence sains, mais atteints d'hypertrophie de l'amygdale pharyngée, ont provoqué une réaction générale très nette, sont peu probants, puisqu'on a vu ces injections provoquer une réaction chez les malades dont l'immunité au point de vue de la tuberculose fut démontrée histologiquement et par le procédé d'inoculation. Il s'agit donc là de phénomènes locaux dans le domaine de l'anneau lymphatique.

Les données cliniques sur lesquelles on se basait jusqu'ici pour prouver l'existence d'un rapport entre l'hypertrophie de l'amygdale pharyngée et la tuberculose ont besoin d'être revues et contrôlées. Ce rapport ne paraît aujourd'hui indiscutable qu'en ce qui concerne les ganglions cervicaux. La tuberculose primitive du tissu lymphoïde de la voûte du pharynx joue peut-être un certain rôle dans le développement des lupus la face. Ce qui rend cette supposition probable, c'est que pace naso-pharyngé participe plus souvent au lupus des queuses que la cavité nasale. On a remarqué, en outre, beaucoup de malades atteints de lupus de la face pré-

sentent une conformation du palais analogue à celle qu'on trouve chez les enfants adénoïdiens. On peut encore, par analogie avec les rapports entre l'ostéomyélite et l'angine, admettre une certaine relation entre la tuberculose osseuse et articulaire, d'une part, et la tuberculose primitive dans l'anneau naso-pharyngé, de l'autre.

Il est souvent difficile de se rendre compte si la tuberculose de l'amygdale pharyngée est la seule et la première localisation de la tuberculose chez l'individu en question. Chez les malades de l'auteur, la tuberculose de l'amygdale pharyngée, tout en restant latente sous forme d'hypertrophie ordinaire, paraissait bien être primitive, jusqu'à ce qu'un examen plus complet, ou l'observation ultérieure, démontrât dans quelques-uns de ces cas l'existence d'autres manifestations tuberculeuses, manifestement antérieures à la tuberculose de l'amygdale. Parmi ces malades, il y avait, entre autres, deux enfants appartenant à une famille dont le père était atteint de tuberculose pulmonaire et d'otorrhée tuberculeuse.

On ne peut dire rien de précis en ce qui concerne le pronostic de cette infection. Le danger d'une infection méningée est peu probable, et comme la tuberculose de l'amygdale pharyngée aboutit rarement à l'ulcération, l'infection des poumons ne serait tout au plus possible que par la voie lymphatique. Le danger d'une propagation à l'oreille moyenne est, au contraire, très probable. On a proposé d'opérer les végétations adénoïdes tuberculeuses par la galvanocaustie, pour éviter l'ouverture des vaisseaux et, par là, la généralisation possible de la tuberculose. Mais cette dernière est peu à craindre, vu l'absence presque complète de bacilles. (Communication faite au VIIe Congrès de la Société allemande d'otologie, à Wartzbourg, *in Zeits. f. Ohrenheilk.*, XXXIII, 2.)

Dr S. Jankelevitch.

Une tumeur du lobule du nez *(Tumor apicis nasi)*, par le Dr Hans Kaursberg.

Les tumeurs du lobule du nez, outre les rhinophymes et les kystes par rétention, sont très rares et ne présentent que peu d'intérêt. Ce n'est qu'à cause de sa rareté que l'auteur commu-

nique le cas suivant : le malade, âgé de soixante-quinze ans, avait le nez tellement long que lorsqu'il mangeait, le bout du nez plongeait dans son assiette ou dans sa cuiller. Le nez, déjà assez grand et long par lui-même, se trouvait encore augmenté de volume grâce à la présence d'une tumeur qui en occupait le lobule. Cette tumeur était recouverte de peau saine et légèrement ulcérée à sa partie inférieure seulement. Le malade éprouvait une légère douleur au contact et à la pression. Macroscopiquement la tumeur ressemblait à un chondrome ayant par-ci par-là des portions kystiques. Elle fut énucléée et la perte de substance recouverte par un lambeau autoplastique.

Cinq années plus tard, le malade, alors âgé de quatre-vingts ans, présentait au même endroit une tumeur plus grosse que la première qui fut également enlevée et qui, comme le montra le microscope, était un ostéo-chondro-myxo-sarcome. (*Ugeskrift for Laeger*, n° 20, 1898, *et Deuts. mediz. Zeitung*, n° 71, 1898.)

Dr S. Jankelevitch.

LARYNX ET TRACHÉE

Carcinome de l'œsophage ayant envahi la trachée et la veine sous-clavière (*Carcinoma of the œsophagus with involvement of the trachea and subclavian vein*), par le Dr John H. Larkin.

Il s'agit d'un homme de cinquante-quatre ans bien portant jusqu'il y a deux mois, quand il commença à maigrir et à s'anémier. Au moment de son admission à l'hôpital, le malade toussait et avait une forte dyspnée; l'examen physique donna les signes typiques de bronchite et d'emphysème. En dehors de la dyspnée devenue très grave, on n'observa dans l'état du malade aucun changement digne de remarque jusqu'au moment de sa mort, survenue subitement vingt jours après son entrée à l'hôpital.

A l'autopsie on trouva en arrière de la partie étalée du sternum une grosse masse dure, du volume d'une petite orange, située 1 avant et à gauche de la trachée et en arrière et au-dessous 2 la crosse de l'aorte. L'œsophage était le siège d'une petite umeur papilliforme, située à environ 15 centimètres au-des-s de l'extrémité cardiaque de l'estomac. La lumière de la

trachée était réduite à une simple fente. La masse néoplasique située principalement à gauche de la trachée s'étendait de la crosse aortique à l'échancrure suprasternale et était fortement comprimée entre la colonne vertébrale et le sternum. La veine sous-clavière gauche adhérait à la portion supérieure de la tumeur et deux petites masses nodulaires faisaient saillie dans sa lumière.

L'examen microscopique a montré la nature épithéliomateuse de la néoplasie, qui avait été indubitablement primitive dans l'œsophage et n'avait que secondairement envahi la trachée et la veine sous-clavière.

Les points intéressants de cette observation sont : 1° la petitesse de la tumeur primitive et sa propagation vers la trachée; 2° la pénétration de la veine sous-clavière par extension directe et le mode de dissémination possible de métastases par la circulation; 3° la bénignité des symptômes comparés aux graves constatations de l'examen *post-mortem;* 4° le fait que la mort soudaine a été due à une asphyxie mécanique. (*Med. Record*, p. 749, 21 mai 1898.) TRIVAS.

Trachéocèle consécutive à une séance de suspension, par les Drs SABRAZÈS et CABANNES.

Au cours de vingt séances de suspension pour tabes, un malade, âgé de soixante-cinq ans, s'aperçut de la présence, sur le côté gauche du cou, d'une tumeur qui gonflait à l'occasion des efforts. Petite au début, cette tumeur a, depuis, progressivement augmenté de volume.

Elle forme, sous le sterno-cléido-mastoïdien, une saillie qui en côtoie le bord interne et mesure 5 centimètres et demi. Elle est globuleuse et a le volume d'une mandarine. La surface en est lisse, la consistance ferme et rénitente. Elle est adhérente profondément et immobile, sauf au moment de la déglutition où elle remonte avec la trachée. Elle grossit pendant l'effort d'une façon très manifeste.

A la percussion de la tumeur au repos, on obtient un son skodique, à timbre plus élevé que le bruit tympanique de la trachée.

A l'auscultation, les bruits inspiratoire et expiratoire ne

sont pas modifiés. La voix, à son niveau, a un retentissement plus faible qu'au niveau de la trachée.

La ponction de cette tumeur, faite à trois reprises avec l'aiguille n° 2 de Dieulafoy, a toujours ramené du gaz, fait qui indique bien la nature aérienne de cette production.

L'examen laryngo-trachéal n'a pas permis de voir le pertuis de communication de la poche avec la trachée.

Le malade est actuellement tuberculeux (bacilles dans les crachats).

Les auteurs pensent que la trachéocèle, comme accident des séances de suspension, n'avait pas encore été signalée. (*Gaz. méd.*, n° 39, 25 sept. 1898.)

Dr Brindel.

OREILLES

Des indications de l'opération radicale dans les cas d'otorrhée chronique *(Zur Indicationsstellung der Radicaloperation chronischer Mittelohreiterungen)*, par le Dr G. Krebs.

Stacke résume les indications de l'opération radicale dans la proposition suivante : l'opération est indiquée toutes les fois qu'on se trouve en présence d'une suppuration chronique de l'attique, de l'aditus et de l'antre, incurable par les autres procédés connus. Or, tout le monde sait combien il est souvent difficile de se rendre compte d'avance de l'étendue des lésions et quelles surprises nous réserve dans beaucoup de cas l'ouverture des cavités de l'oreille moyenne. Et, d'un autre côté, nous ne possédons pas jusqu'ici de critérium nous permettant d'affirmer avec certitude que tel cas est ou n'est pas susceptible de guérison autrement que par l'opération.

Aussi l'auteur considère-t-il que la question des indications, loin d'être résolue, demande encore, au contraire, des études longues et approfondies.

En ce qui concerne le diagnostic de la suppuration d'une des cavités accessoires de l'oreille moyenne, l'auteur propose le petit procédé suivant : Après nettoyage complet et total de ·eille, on introduit dans la caisse une bandelette de gaze ·ile en chinoline-naphtolée. En enlevant soigneusement le lemain cette bandelette, on voit, dans les cas d'otorrhée compliquée, la caisse propre, sans une goutte de pus.

Lorsque, au contraire, il existe de la suppuration d'une des cavités accessoires, on aperçoit, au niveau de l'orifice de cette cavité (en haut et en avant dans les suppurations de l'attique, en haut et en arrière dans les suppurations de l'antre ou de l'aditus), une gouttelette de pus.

Le diagnostic de la suppuration d'une ou de plusieurs cavités accessoires peut souvent être posé à vue d'œil, sans le procédé décrit plus haut. Faut-il alors immédiatement opérer ces cas? Pas toujours. Il existe au moins deux catégories de ces cas où le traitement conservatif peut être tenté avec succès.

A la première catégorie appartiennent les cas de suppuration ancienne, avec granulations recouvrant les parois osseuses cariées postérieure et supérieure du conduit auditif. La sonde pénètre dans l'antre où elle tombe sur l'os dénudé. Ici la nature a fait ce que se serait proposé l'opérateur, c'est-à-dire a transformé l'antre, cette cavité profonde à accès étroit, en une vaste et large cavité. Ces cas guérissent souvent sans opération en très peu de temps, à la condition de pratiquer un curettage énergique avec la cuiller tranchante.

La seconde catégorie comprend les cas de suppuration fétide avec cicatrice adhérente au niveau de l'apophyse mastoïde. L'auteur connaît une douzaine de malades qui, après avoir eu dans leur enfance une ouverture spontanée ou insuffisante au-dessus de l'apophyse mastoïde, et après avoir souffert pendant longtemps d'une otorrhée fétide, ont guéri sans aucun traitement. Il faut ajouter toutefois que, dans ces cas, la perte de l'ouïe est presque complète. Aussi, lorsqu'on se trouve en présence d'un malade atteint d'otorrhée fétide avec cicatrice adhérente au niveau de l'apophyse mastoïde, on peut opérer immédiatement lorsque l'ouïe est encore conservée; dans le cas contraire, on doit recourir tout d'abord au traitement conservatif qui donnera souvent de très bons résultats. (*Monats. f. Ohrenheilk.*, n° 9, 1898.)

Dr S. Jankelevitch.

Bordeaux. — Imp. G. Gounouilhou, rue Guiraude, 11.

19 ANNÉE. N° 46. 12 NOVEMBRE 1898.

REVUE HEBDOMADAIRE
DE
LARYNGOLOGIE, D'OTOLOGIE
ET DE RHINOLOGIE

RECHERCHES HISTOLOGIQUES SUR LES POLYPES DU LARYNX[1]

(Avec trois planches hors texte en chromolithographie)

Par le Dr **BRINDEL**,
Ancien premier interne, aide de clinique des maladies du larynx, des oreilles et du nez à la Faculté de médecine de Bordeaux.

Si l'on s'adresse volontiers à l'histologie pour être fixé sur la nature exacte d'une tumeur laryngienne dont on soupçonne la malignité, on délaisse beaucoup plus facilement l'examen microscopique d'un polype ordinaire, dont l'aspect extérieur dénote la bénignité.

Le microscope cependant permet de rectifier bien des erreurs et de reconnaître à temps les avantages qu'il y aurait, pour l'avenir d'un malade, à opérer radicalement, par voie externe, une tumeur qui, au laryngoscope, paraissait justiciable d'un simple arrachement par les voies naturelles.

La récidive d'une tumeur, les accidents consécutifs à une intervention, qui surprennent parfois le clinicien, étonneront rarement l'anatomo-pathologiste auquel la nature intime du néoplasme aura été révélée sous le champ du microscope.

1. Travail communiqué à la Société française de laryngologie, mai 1898.

Nous avons eu, cette année même, l'occasion de vérifier l'exactitude de ces assertions sur un malade de la clinique laryngologique de la Faculté.

Un homme de soixante-cinq ans, employé aux tramways, se plaignait d'enrouement depuis plusieurs années. D'une constitution robuste, il avait une santé florissante en apparence et n'avait pas maigri.

Au laryngoscope on voyait, recouvrant les deux tiers antérieurs de l'orifice glottique, une tumeur lisse, presque transparente, dont le point d'attache était la commissure antérieure du larynx. Les cordes avaient gardé leur mobilité normale, le squelette de l'organe n'était nullement atteint.

L'aspect extérieur de la tumeur, joint à la lenteur de son évolution, laissait penser qu'on se trouvait en présence d'un néoplasme bénin, un myxome probablement.

L'ablation à la pince fut suivie d'une hémorragie qui sembla s'arrêter assez vite, mais reprit de plus belle dans la soirée et menaça fortement la vie de l'opéré. Ce dernier expulsa même, dans un effort de toux, un énorme caillot qui s'était formé dans la trachée. On fut assez heureux pour arrêter l'hémorragie par des soins appropriés (glace, ergotine, etc.), et le malade se remit promptement.

Au microscope, la tumeur, que j'avais recueillie avec soin au moment de l'intervention, se montra en réalité sous l'aspect d'un *myxo-sarcome* dans lequel les éléments sarcomateux avaient une forte prédominance.

Avant nous, quelques auteurs, examinant par hasard des polypes ordinaires du larynx, découvrirent dans leur structure des éléments tuberculeux associés au bacille de Koch.

Pauzer, de Vienne, à la 66e Réunion des médecins et naturalistes allemands, tenue à Vienne du 23 au 30 septembre 1894, rapporta 3 cas de ce genre. L'un d'eux concernait un fibrome récidivé quatre mois après l'extirpation. Le second avait trait à des excroissances papillaires sur la corde vocale gauche. Le troisième se rapportait à un polype à forme ordi-

naire, chez un tuberculeux, il est vrai. Dans ces trois cas, l'examen histologique fit découvrir la tuberculose.

A ce propos, le même auteur rapporte 8 observations déjà parues sur le même objet, et Koschier, présent à la séance, affirma avoir rencontré lui aussi, pour sa part, 3 exemples de polypes tuberculeux.

L'année suivante, en mai 1895, Payson Clark publia dans l'*American Journal of medical sciences*, un cas de tumeur tuberculeuse du larynx. Cette tumeur, lisse, sessile, partant de la bande ventriculaire gauche et recouvrant la corde du même côté et en partie celle du côté opposé, avait toutes les allures d'un néoplasme bénin. L'examen histologique fit découvrir qu'elle était formée en réalité de tubercules miliaires développés dans un tissu sous-muqueux.

Nous pourrions multiplier les exemples de ce genre. Les quelques observations que nous avons rapportées suffiront à montrer l'intérêt scientifique et clinique à la fois qu'il y a à pratiquer l'examen histologique de tous les polypes du larynx. Il y va non seulement de l'intérêt du malade, mais encore de celui de la science.

Jusqu'ici, en effet, peu d'auteurs se sont astreints à cette besogne, et si l'on excepte Massei, qui a examiné 500 tumeurs laryngiennes, dont 378 néoplasmes bénins du larynx, les spécialistes se sont contentés de rapporter des cas isolés et rares.

Aussi la classification des tumeurs bénignes du larynx a-t-elle souffert de l'absence de ce critérium anatomique, car, fondée dans un grand nombre d'ouvrages classiques, uniquement sur l'aspect macroscopique, elle ne pouvait aboutir qu'à des erreurs scientifiques.

Pour ne citer qu'un fait, les myxomes du larynx, regardés ıefois comme très rares, sont et doivent être considérés ɔurd'hui comme beaucoup plus fréquents, car de tous ʿs on en a publié des exemples; notre propre statistique ıt confirmer cette manière de voir.

Pénétré de l'intérêt qu'il y aurait à connaître la composition anatomique des polypes du larynx pour les raisons que je viens d'énoncer, j'ai examiné au microscope la plupart de ceux qui ont été opérés tant à la clinique qu'à la consultation privée du Dr Moure pendant ces deux dernières années.

Leur nombre s'élève jusqu'à ce jour (mai 1898) à 33. Nous en rapportons plus loin l'examen histologique détaillé; nous avons même fait dessiner six d'entre eux des plus fréquents ou typiques, que nous joignons à notre travail.

Le nombre était évidemment trop restreint pour que tous les genres de tumeurs bénignes rencontrées avant nous dans le larynx tombassent sous notre champ microscopique. C'est ainsi qu'il ne nous a pas été donné de trouver de polypes tuberculeux, de lipomes, d'angiomes purs, ni de kystes proprement dits. Nous pensons néanmoins que cette petite statistique servira à la science, c'est ce qui nous a décidé à la communiquer à la Société française de laryngologie.

Elle nous servira en même temps de prétexte pour présenter une courte revue histologique d'ensemble sur les diverses tumeurs bénignes du larynx.

Les résultats que j'ai obtenus sont sensiblement différents de ceux qui sont signalés dans les livres classiques par rapport au pourcentage des diverses tumeurs.

Sans donner de chiffres, Lennox-Browne, dans son traité, considère comme les plus fréquentes les papillomes, les fibromes et les tumeurs fibro-cellulaires.

Pour Hartmann (article du *Traité de chirurgie* de Duplay et Reclus), les papillomes constituent plus de la moitié des polypes du larynx.

Krishaber a trouvé que les fibromes comptaient pour un quart.

Fauvel n'en signale que 11 cas sur 300.

Hartmann, que nous citions tout à l'heure, considère les

myxomes purs comme une rareté; associés au tissu myxomateux et au tissu fibreux, ils seraient plus fréquents. En ce qui a trait aux kystes, le même auteur les croit tous d'origine glandulaire.

Moure, dans ses *Leçons sur les maladies du larynx,* relate les pourcentages suivants :

Papillomes : pour Bruns, un peu plus de la moitié des cas; pour Fauvel, 54 °/₀; pour Massei, la moitié.

Kystes : pour Garel, 2 sur 5; pour Moure, 1 sur 4. Les deux auteurs font rentrer dans cette classification les kystes intra et extra-laryngés, ce qui modifie les chiffres.

Fibromes : pour Krishaber, 1 sur 4; pour Bruns, 346 sur 815, 40 °/₀ environ.

Myxomes : exceptionnellement signalés. Toutefois Moure ajoute : « Je ne serais pas étonné qu'à l'avenir, lorsque des examens histologiques plus nombreux auront été pratiqués, les myxomes soient considérés comme moins rares. »

Tels sont les nombres relatés dans les livres classiques. Examinons maintenant, avant de donner nos propres résultats, quelques-uns des travaux qui ont été faits dans ces dernières années sur la question.

Nous nous empressons de dire que nous avons retenu, des multiples observations citées, seulement celles qui étaient accompagnées de l'examen histologique, les seules qui pussent nous être utiles, les seules qui eussent un cachet indiscutable de véracité.

Depuis la statistique de Semon (1888), basée sur 10,747 cas, dont 3,382 papillomes, Kidd a publié, la même année, une observation d'angiome. L'année suivante (1889), Eeman relatait un cas de myxome hyalin, Goris un de fibromyxome, Kanthack un de fibrome, un de myxo-fibrome, un de pseudo-kyste. En 1890, Arnaud rapportait un cas de myxome.

En 1891, Casselberry publie un cas de kyste, Schmiegelow un d'adénome, Dudefoy un de myxome corné. Puis

vient, en 1894, l'observation d'un papillome chez l'adulte (Dundas Grant), d'un papillome chez l'enfant (Santucci), de six polypes tuberculeux (Pauzer et Koschier), et d'un fibrome télangiectasique (de Rossi).

En 1895, Semon rapporte un cas de myxome, Corradi un cas d'adénome, Hunt et Butlin, chacun un cas de papillome né sur la récidive d'un sarcome, Clark une observation de tumeur tuberculeuse, Maximow une d'angiome, Farlow une de lipome.

Avec l'année 1896 apparaissent de nouveaux cas de myxome (Chiari), tumeur amyloïde (Martuscelli), fibrome mou (Chiari), myxo-chondrome (Bond), myxomes (Bond, Saint-Clair-Tomson et Ferreri).

L'année suivante, Martuscelli publie un deuxième cas de tumeur amyloïde, Raoult un cas de myxome, Pegler un de fibrome.

Enfin, tout récemment, Gaudier, de Lille, relate une observation de myxome hyalin typique.

N'ayons garde d'oublier entre temps le travail important de Massei donnant l'examen histologique de 378 polypes bénins laryngés dans les *Archiv. ital. di laring.* (fasc. 3, juillet 1897).

Sans parler de cette dernière publication, le total des polypes mentionnés ci-dessus s'élève, en y ajoutant ceux de King (myxome, 1886), Moreau-Brown (angiome, 1889), M. Bride (lipome, 1889), Franklin (tumeur amyloïde, 1891), Landgraf (fibrome molluscum, 1891), Moure et Sabrazès (angio-kératome, 1893), Gouget (myxome, 1894), Réthi (fibrome, 1894), Marsh (adénome, 1895), Brindel (enchondrome, 1896), Saint-Clair-Thomson (myxome, 1896), Masucci (myxome, 1897), à la somme de 51 néoplasmes bénins.

Sur ce nombre on ne compte pas moins de 13 myxomes. Ci-joint la nomenclature des autres tumeurs :

Fibromes 6, angiomes 4, papillomes 4, enchondromes 3,

tumeurs amyloïdes 3, fibro-myxomes 3, pseudo-kystes 3, adénomes 3, lipomes 2, polypes tuberculeux 7.

Tout en tenant compte de ce fait que les auteurs se sont attachés surtout à faire connaître des tumeurs dont la rareté était en quelque sorte proverbiale, nous nous étonnerions à juste titre du grand nombre de myxomes publiés (13 sur 51) si, par nos propres recherches, nous n'avions eu nous-même l'occasion de déceler la fréquence relative de ces sortes de néoplasmes dans le larynx.

Nous parlions tout à l'heure de la statistique personnelle de Massei, parue dans les *Archiv. ital. di laringol.* (fasc. 3, 1897). Elle comprend 500 tumeurs laryngées dont 378 d'ordre bénin, les seules qui nous intéressent pour le moment.

Ces 378 néoplasmes se décomposent ainsi :

Papillomes.	183	50 o/o	environ.
Fibromes.	156	40	—
Kystes.	27	12	—
Myxomes.	6		
Tumeurs amyloïdes . . .	4		
Adénomes	2		
Total. . . .	378		

L'auteur comprend dans les fibromes les tumeurs kystiques environnées de tissu fibreux.

Les 27 kystes dont il parle se rapportent à la fois aux kystes extra et intra-laryngés.

En ce qui concerne les myxomes, voici la traduction littérale de Massei :

« Les vrais myxomes ne sont pas communs dans le larynx. Il semble que la variété papillaire soit la plus fréquente; mais, en général, la structure est celle du type fibro-cellulaire avec une quantité variable de liquide séreux ou de substance gélatineuse. Il est assez fréquent de voir un revêtement fibreux avec un épithélium stratifié. »

Notre statistique, basée il est vrai, sur un nombre de cas beaucoup plus restreint, nous fournit les résultats suivants :

Nombre de polypes examinés 33.

Myxomes.	11	33 o/o	environ.
Papillomes.	9	28	—
Angio-myxomes	5	15	—
Angio-fibro-myxomes . .	2	20	—
Fibro-myxomes.	2		
Fibromes.	2		
Adénome.	1		
Chondro-fibrome.	1		
Total égal. . . .	33		

Parmi les myxomes, 2 étaient kystiques. Un angio-fibro-myxome était également kystique. Il s'agissait, dans tous les cas, de pseudo-kystes et non de cavités avec paroi endothéliale.

Par ordre de fréquence, les myxomes tiennent donc le premier rang dans nos examens. A eux seuls ils constituent exactement le tiers des tumeurs soumises à l'analyse microscopique. Il ne s'agit pas de myxomes hyalins dans tous les cas. Ainsi qu'on s'en rendra compte à la lecture des observations, on se trouve parfois en présence de simple dégénérescence myxomateuse de la muqueuse recouvrant une corde vocale.

Le polype, dans ces conditions, formait une simple élevure sessile sur le bord libre, à la face supérieure ou inférieure de la corde. Cette élevure a seule été enlevée à la pince, et on ne retrouve, sous le champ microscopique, qu'un tissu myxomateux revêtu d'un épithélium pavimenteux plus ou moins épais.

Si nous réunissons, d'autre part, sous la même épithète de fibromes tous les polypes dans lesquels le tissu fibreux entre pour une part plus ou moins considérable, c'est non plus 2 fibromes qu'il faut compter, mais bien 6 en réalité.

Sur les 33 tumeurs, 21 seulement se trouvaient uniformément constituées par le même tissu; dans les 12 autres il existait une combinaison soit de tissu fibreux au tissu myxomateux, soit de tissu angiomateux au tissu fibreux, etc.

Voici, du reste, l'exposé de ce que nous avons vu au microscope, dans chaque cas particulier. Nous le ferons suivre de quelques réflexions qu'il nous suggérera.

Observation I. — *Myxome kystique du larynx.*

M. X..., quarante ans, habitant les Basses-Pyrénées. Le siège du polype n'est pas noté.

La surface extérieure de la tumeur est environnée par un épithélium pavimenteux stratifié, à peu près uniforme sur toute la périphérie et présentant en un point seulement, voisin du pédicule, une épaisseur plus considérable.

On remarque dans le tissu propre, uniformément coloré en rose pâle, des îlots arrondis, plus larges vers l'extrémité opposée à celle du pédicule, et qui ne sont autres que des vaisseaux remplis de sang.

A ce niveau, en effet, les vaisseaux sont très dilatés, n'offrent pas, à proprement parler, de paroi propre et sont très rapprochés les uns des autres. Il existe même, en un point voisin de la périphérie et en un autre formant la limite du pédicule, deux extravasations sanguines assez considérables, au milieu du tissu propre.

Ce tissu propre est lui-même constitué par une substance finement fibrillaire, dans laquelle on trouve disséminées de petites cellules fusiformes ou étoilées (cellules de tissu muqueux).

Le centre de la tumeur est occupé par une substance amorphe où le microscope à un fort grossissement ne permet plus de constater le réseau fibrillaire de tissu muqueux.

Cette substance, à coloration plus rosée que celle du tissu environnant, est limitée par une sorte de tassement des fibres de tissu muqueux, qui a de la tendance à former une capsule.

L'extravasation sanguine, que nous signalions tout à l'heure dans le voisinage du pédicule, fait partie intégrante du contenu de ce pseudo-kyste, qui renferme d'ailleurs trois ou quatre autres îlots de même nature.

En résumé, il s'agit dans le cas particulier d'un angio-myxome kystique de la corde vocale, entouré d'un épithélium pavimenteux, dans lequel le myxome prédomine, et dont le tiers environ a subi la dégénérescence kystique.

Obs. II. — *Adénome du larynx (fig. 6)*[1].

Mme X..., quarante-huit ans. Partie postérieure de la corde vocale droite.

Les coupes ont été colorées par la méthode du professeur agrégé Auché (cochenille et éosine hématoxylique.)

Les deux tiers environ de la surface de la coupe sont occupés par des îlots glandulaires anormalement développés et dont les cellules ont pris une belle coloration violette.

Le reste est constitué par une substance colorée en jaune pâle. Cette dernière substance, très irrégulièrement formée, se compose de fibres de tissu muqueux entrecroisées en tous les sens et au milieu desquelles on voit des vaisseaux sanguins à parois fibreuses très épaisses, largement béants.

Au milieu de ce tissu et sur une assez grande étendue vers l'une des extrémités, on aperçoit en assez grande abondance la coupe de fibres musculaires.

On retrouve même de ces fibres musculaires entre certains îlots de glandes muqueuses.

Ces glandes muqueuses forment de grands espaces arrondis, séparés les uns des autres par le tissu muqueux et constitués chacun par 100 à 150 acini.

Chaque acinus a le noyau de ses cellules endothéliales refoulé fortement vers la périphérie, de telle sorte que la lumière centrale est fort agrandie et occupée par une substance incolore et translucide dont le corps des cellules constitue la majeure partie.

En un petit coin seulement de la préparation, on voit des cellules endothéliales en train de proliférer activement et arriver presque à combler complètement la lumière de la glande fortement dilatée au préalable.

Il semblerait donc qu'en ce point le processus ne se limitât plus à une augmentation du nombre des acini glandulaires, mais encore qu'il commençât à se constituer une prolifération endothéliale, premier degré de la transformation maligne de la tumeur.

Obs. III. — *Fibrome de la corde vocale (fig. 3).*

M. de C..., cinquante ans. Polype du bord libre du tiers antérieur de la corde vocale gauche.

La coupe a la forme d'une bandelette de tissu dont la surface extérieure est formee par un épithélium pavimenteux stratifié,

1. Voir les figures dans le prochain numéro.

au-dessous duquel on aperçoit une substance colorée très faiblement et déchirée d'une façon très irrégulière.

A un fort grossissement, ce tissu est formé par des faisceaux de tissu fibreux anastomosés entre eux, et dont la direction générale est parallèle à la surface de la tumeur.

Les faisceaux sont, du reste, peu serrés, et les cellules qui les jalonnent en assez grand nombre sont relativement volumineuses et munies d'un gros noyau allongé. Ils laissent entre eux des espaces ovales occupés par des vaisseaux remplis de sang.

En résumé, il s'agit là d'un petit fibrome de la corde vocale à fibres encore peu serrées et dont la périphérie est environnée et recouverte par un épithélium pavimenteux stratifié.

Obs. IV. — *Papillome du larynx (fig. 2).*

Dr P..., vingt-sept ans. Polype du tiers antérieur de la corde vocale gauche.

Les coupes sont uniformément colorées en rouge par la cochenille. Elles représentent l'aspect typique du papillome (tumeur formée par des papilles). Épithélium pavimenteux stratifié très épais, avec rangée de cellules cylindriques, constituant la couche la plus profonde Cette dernière limite un espace qui se termine en cul-de-sac, qui est encapuchonné par le revêtement épithélial et formé par un tissu conjonctif lâche, très faiblement coloré. Au milieu de ce tissu conjonctif, on aperçoit des noyaux allongés, dirigés un peu dans tous les sens et très peu serrés.

Il s'agit d'un papillome absolument caractéristique.

Obs. V. — *Angio-myxo-fibrome.*

Dr R..., vingt-cinq ans. Polype de la partie antérieure de la corde vocale gauche.

Épithélium extérieur assez épais formé de cellules pavimenteuses stratifiées. Le tissu propre présente une série de cavités arrondies, colorées vivement en rouge par l'éosine hématoxylique, assez volumineuses, séparées entre elles par des espaces plus clairs, ayant à peine pris la coloration.

Les espaces arrondis et vivement colorés sont remplis de sang. Le tissu muqueux forme une couche régulière, immédiatement au-dessous de l'épithélium extérieur et s'engage ensuite sous forme faisceaux, entre les lacs sanguins qu'aucune paroi propre ne mite.

n remarque dans le tissu muqueux une infinité de cellules phatiques, indice de l'état inflammatoire de la tumeur.

Le centre de la préparation est occupé par un tissu coloré en rose et se présentant sous la forme d'une large bande uniforme formée elle-même de faisceaux de tissu fibreux.

Cette bande prend naissance immédiatement au-dessous du tissu muqueux sous-épithélial, et constitue, sur certaines préparations, la moitié; sur d'autres, les deux tiers environ de la surface totale de la coupe.

En résumé, il s'agit dans le cas particulier d'un angio-myxo-fibrome à prédominance fibreuse, et dans lequel le tissu muqueux est très peu marqué.

Obs. VI. — *Fibrome de la corde vocale droite.*

M. Z... Polype inséré sur le tiers antérieur de la corde vocale inférieure droite.

A la limite extérieure, on trouve un épithélium pavimenteux stratifié dont les cellules des couches les plus externes ont perdu le noyau, c'est-à-dire se sont kératinisées.

Immédiatement au-dessous de l'épithélium, on voit des faisceaux de tissu fibreux parallèles à la surface, très serrés les uns contre les autres, colorés en rose pâle.

Vers la partie la plus profonde et sous l'épithélium existent des flots de sang extravasés hors de leurs vaisseaux.

Le tissu fibreux est fort épais et constitue bien, à proprement parler, un fibrome.

Obs. VII. — *Papillome du larynx.*

Le siège n'a pas été noté.

En tout semblable à l'observation IV.

Obs. VIII. — *Myxome kystique du larynx.*

M. X..., cinquante-deux ans, propriétaire. Polype gros comme un pois inséré à l'union des deux cordes.

L'épithélium extérieur, très mince en certains endroits, très épais sur d'autres, est formé de cellules pavimenteuses stratifiées. La couche la plus profonde est cylindrique.

Le tissu propre de la tumeur est formé par un fin réseau de fibrilles de tissu conjonctif possédant à peine quelques cellules étoilées. Le centre est même constitué par des éléments dégénérés, où il n'est plus possible de retrouver le réseau fibrillaire (transformation kystique par dégénérescence). En certains endroits, il y a extravasation de sang. Sur un point, on voit un amas glandulaire normalement développé, dont les acini sont fortement dilatés.

Obs. IX. — *Myxome œdémateux.*

Mme X..., marchande, trente-neuf ans. Polype inséré sur le tiers antérieur de la corde vocale droite.

Tumeur arrondie, recouverte d'un épithélium pavimenteux stratifié très épais, présentant un prolongement muni d'une petite couche de tissu muqueux, en dehors du noyau principal de la tumeur proprement dite (lanière qui a suivi au moment de l'extirpation).

Le tissu propre est formé de fibrilles minces de tissu conjonctif, parallèles entre elles et à la surface de la tumeur, séparées et entourées par une substance homogène, colorée en rose très pâle, sérosité infiltrée, au milieu de laquelle sont disséminées quelques cellules étoilées. Pas traces de cellules lymphatiques.

Deux vaisseaux sur la préparation; un d'eux, très gros, sans parois propres, est gorgé de sang et situé à la partie profonde de la tumeur.

Obs. X. — *Papillome typique.*

M. X..., trente-cinq ans, jardinier. Polype papillaire, de la grosseur d'une noisette, inséré sur toute la longueur de la corde vocale gauche.

Obs. XI. — *Angio-myxome.*

Mlle X..., vingt-deux ans, professeur de piano. Petit polype muqueux du tiers antérieur de la corde vocale droite.

La coupe a la forme d'un bissac et est environnée d'un épithélium pavimenteux stratifié.

Le tissu propre est en majeure partie constitué par du tissu muqueux très épais, immédiatement au-dessous de l'épithélium et présentant à ce niveau un aspect œdémateux. Le centre est creusé d'une très grande quantité d'espaces offrant toutes les formes et toutes les dimensions, dont les uns sont vides, les autres remplis de sang, d'autres enfin comblés par un réticulum délicat de fibrilles de tissu conjonctif, au milieu duquel on aperçoit de-ci de-là quelques cellules lymphatiques et des cellules étoilées anastomosées entre elles.

Sur certains points, on voit encore des débris d'amas glandulaires à peine reconnaissables, très fortement dilatés et dont les cellules pithéliales se sont aplaties ou ont même complètement disparu.

(A suivre.)

COMPTE RENDU

DE LA

VIIe RÉUNION DE LA SOCIÉTÉ ALLEMANDE D'OTOLOGIE

Tenue à Wurzbourg les 27 et 28 mai 1898

M. Trunecek, de Prague. — **Présentation d'un malade atteint de carcinome de l'oreille gauche** *(Vorstellung eines Kranken mit Krebs um linken Ohre).*

Le malade, âgé de quarante-cinq ans, s'aperçut en 1890, après un traumatisme du crâne survenu à la suite d'un accident de chemin de fer, que son conduit auditif gauche était le siège, à sa partie antérieure, d'une petite ulcération qui depuis n'avait cessé de s'étendre et qui occupe actuellement le conduit auditif tout entier. Il y a deux ans, une petite tumeur, du volume d'un dé, est survenue au niveau de la ligne d'insertion du pavillon de l'oreille, et, au bout de six mois, cette tumeur présentait un diamètre de 6 centimètres. Depuis lors, le malade éprouve des maux de tête violents et des hémorragies rebelles et abondantes par le conduit auditif. L'examen microscopique montra qu'il s'agissait d'un carcinome. Comme le malade se refusait à une opération, l'auteur commença le traitement par la méthode d'application externe d'une mixture d'alcool et d'arsenic, préconisée par lui et par Czerny (*Semaine médicale*, n° 21, 1897). Il commença par la solution la plus faible (acide arsénieux en poudre, 1 gramme; alcool absolu et eau distillée, ââ 75 grammes), que l'on appliquait sur les ulcérations après les avoir complètement nettoyées. Après six semaines de ce traitement, tout le tissu morbide s'est trouvé éliminé. Le pavillon se présente actuellement séparé en deux, le conduit auditif cartilagineux a disparu, à sa place se trouve une surface suppurée qui, sauf quelques points franchement carcinomateux, présente dans le reste de son étendue tous les caractères d'une ulcération simple. L'ulcération située derrière l'oreille a disparu par le même traitement.

Actuellement, la perte de substance se trouve, dans son tiers antérieur, recouverte d'une peau normale, tandis que l'épidermisation est moins avancée en arrière et en bas. L'auteur espère, en continuant le même traitement, arriver à la guérison complète du malade dont le poids a augmenté de 5 kilos et qui, depuis deux mois, se trouve en état de vaquer à ses occupations.

M. Barth, de Leipzig. — **De l'unification des moyens d'examen fonctionnel de l'ouïe** *(Ueber eine einheitliche Forms der Hörprüfung).*

L'auteur rend compte des propositions qui ont été formulées par la Commission, composée de MM. Barth, Bezold, Dennert, Schwabach et Pans, et nommée à la réunion de l'année dernière, à l'effet de préparer une unification des méthodes d'examen fonctionnel de l'oreille.

Il faut d'autant plus renoncer à des données d'une exactitude mathématique que les faits physiques avec lesquels nous avons à compter sont loin de correspondre exactement aux effets physiologiques. Il faut se contenter d'une mesure approximative, se rapprochant autant que possible de l'exactitude, et qui nous permette d'apprécier l'acuité auditive dans chaque cas donné, et de comparer les acuités auditives de plusieurs cas.

Dans la pratique journalière, l'épreuve avec la voix donne, en général, les résultats les plus satisfaisants pour l'appréciation de l'acuité auditive. C'est là le moyen le plus commode, qui nous permet souvent de faire des conclusions qui dépassent les simples limites de l'acuité auditive et qui donne des résultats plus objectifs que ceux fournis par les autres méthodes. Mais, d'un autre côté, cette épreuve présente l'inconvénient d'être sujette à des variations et d'être trop compliquée, quant à sa valeur physico-physiologique.

Pour l'épreuve au moyen de sons, nous avons besoin d'instruments fournissant des sons mesurables, purs, ne possédant bruits secondaires ni sons accessoires. Comme on s'était vi jusqu'ici de diapasons de valeur et de propriétés les plus ërentes, il nous est absolument impossible de comparer re eux les résultats fournis par les différents examens.

L'orateur soumet à la Société les questions suivantes :

1° Faut-il examiner au moyen de lettres, de nombres, de mots, d'après Oscar Wolff, ou autant que possible au moyen de mots inconnus?

2° Comment doit-on consigner les résultats fournis par l'examen ?

3° Les sons devraient-ils être désignés d'une façon uniforme?

4° Faut-il donner la préférence aux diapasons dans l'examen au moyen des sons?

5° Quel est le nombre des sons dont on doit faire usage dans ce but?

6° Possédons-nous des diapasons appropriés au but que nous nous proposons?

7° La Société ne devrait-elle pas se charger d'élaborer les règles qui doivent présider à la construction des diapasons?

8° Doit-on, pour remplacer certains diapasons, avoir recours à des instruments tels que les sifflets, par exemple?

9° L'examen qualitatif ne peut avoir lieu que dans les cas de surdité très grave, et cela au moyen de sons de grande intensité, qui excluent autant que possible une perception tactile (sifflets aigus), et dans les cas de diplacousie où, en faisant répéter le son, nous pouvons souvent obtenir une explication suffisante du cas;

10° Examen quantitatif;

11° Conductibilité ostéo-tympanique (épreuves de Schwabach, Rinne, Weber);

12° Valeur de l'épreuve de Gellé;

13° Épreuve avec l'instrument de Politzer, la montre, etc.

M. Blogh, de Freiburg. — **De la désignation uniforme des résultats de l'examen fonctionnel de l'oreille** *(Ueber einheitliche Bezeichnung der Funktionsprüfungs-Ergebnisse).*

Un examen fonctionnel doit satisfaire aux conditions suivantes : nous donner une notion claire et exacte de l'état physiologique, ne pas demander beaucoup de temps et ne comporter que des questions auxquelles le malade puisse donner une réponse sûre et exacte.

L'auteur propose ce qui suit :

Les résultats concernant l'oreille droite seront consignés au-dessus, ceux de l'oreille gauche au-dessous d'une ligne horizontale; ce qui est commun aux deux oreilles sera placé derrière cette ligne.

Si nous désignons par H la faculté auditive (*Hörvermögen* en allemand), —H servira à désigner la diminution de cette faculté ou la surdité; *h* désignera la montre *(horologium)*. Derrière *h*, on mettra entre parenthèses la distance normale à laquelle est entendue la montre, et derrière la ligne horizontale K*l*, la conductibilité osseuse par le crâne, qui peut être médiane (*m*), latéralisée à droite (*r*) ou à gauche (*l*), ou, enfin, ne pas exister du tout (∄). C'est ainsi que la formule $h\ (5{,}0)\ \frac{3{,}0\ \mathrm{K}l}{i\,c\ \ \mathrm{K}l\ \ \nexists}\ r$ devra être lue de la façon suivante : la montre entendue à l'état normal, à la distance de 5 mètres, est entendue par l'oreille droite à la distance de 3 mètres, et aussi par la voie osseuse (K*l*); à gauche, cette même montre n'est entendue qu'au contact (*ic*) et n'est pas entendue du tout par la voie osseuse (K*l* ∄); posée sur le crâne, elle est latéralisée à droite.

La voix chuchotée est désignée par *v (vox)*, la voix criée par V, la voix ordinaire par $\frac{\mathrm{V}}{2}$. Il faut se servir toujours isolément de sons graves et aigus, et consigner les résultats séparément, ceux des sons aigus en premier lieu. La formule $v\ \frac{7 - 1\ \mathrm{m.}}{5 - 0{,}5\ \mathrm{m.}}$ signifie qu'à droite les sons aigus sont entendus à la distance de 7 mètres, les sons graves à la distance de 1 mètre, etc.; $v => 7$ m. signifie qu'à droite aussi bien qu'à gauche les sons aigus et graves et tous les mots chuchotés, par conséquent, sont entendus à une distance supérieure à 7 mètres; $v = \nexists$ signifie que la voix chuchotée n'est entendue ni à droite ni à gauche.

Les diapasons sont désignés de telle façon que c^2 corresponde a 16 vibrations doubles, $c' = 32$ v. d., $c = 64$ v. d., etc. Dans épreuve de Rinne, on mentionne toujours le diapason dont on s'est servi. C'est ainsi que la formule $\mathrm{A}'\ \frac{+}{-}$ signifie que

l'épreuve de Rinne, pratiquée avec le diapason A' (centre — A) de 55 vibrations doubles, est positive à droite, négative à gauche. La formule $c' \frac{+<}{\pm 0}$ signifie que l'épreuve avec le diapason c' de 256 vibrations doubles est positive et raccourcie à droite, indéterminée à gauche.

Lorsque la conductibilité a disparu et que le son n'est plus entendu que par la voix osseuse, on se sert du signe $-\infty$; dans le cas contraire, du signe $+\infty$.

Les résultats de l'épreuve de Weber sont consignés simplement derrière la ligne horizontale, et cette épreuve est pratiquée avec les mêmes diapasons que celle de Rinne. La formule $A' \frac{-\infty}{+} r$ signifie que l'épreuve de Weber avec le diapason A' qui, dans l'épreuve de Rinne, donne un résultat infiniment négatif à droite, est positive à gauche et latéralisée à droite.

Le manque de la perception cranienne est désigné par la formule $\frac{\text{U. S. W.}}{\text{U. S. W.}}$ vert. $\mathfrak{z}$.

Dans l'épreuve de Schwabach, lorsqu'on se sert d'un seul diapason, on mesure la durée de la perception au moyen de la montre et on consigne les résultats; autrement il suffit de mentionner que la perception est prolongée (+), ou raccourcie (—), ou normale (±); la formule : $c \frac{+}{+} m$, —(28/65) signifie : à l'épreuve faite avec le diapason c de 128 vibrations doubles, le Rinne est positif des deux côtés, le Weber médian, le Schwabach diminué de telle sorte que le son est entendu par la voix osseuse pendant 28" au lieu 65".

Les résultats fournis par le sifflet de Galton sont consignés de la façon suivante : $G\,(1{,}0) \frac{2{,}5 \ldots}{5{,}8 -}$; ce qui veut dire : le sifflet de Galton, entendu par l'oreille normale à partir du tour 1,0, est ici entendu par l'oreille droite, et sans lacunes, à partir du tour 2,5 et par l'oreille gauche à partir du tour 5,8.

MM. Bezold et Edelmann, de Münich. — **La détermination**

de l'acuité auditive d'après des proportions justes *(Bestimmung der Hörschärfe nach richtigen Proportionen).*

Lorsqu'on comprime fortement les branches d'un diapason placé sur un appareil graphique et qu'on le fixe dans cette position au moyen d'un curseur en bois, on obtient la vibration maxima du diapason en enlevant brusquement le curseur. Que l'on exerce maintenant, à des intervalles réguliers, toutes les secondes par exemple, une pression sur une touche suffisante pour élever la plaque sensible jusqu'à l'amener au contact d'une des branches du diapason munie d'une plume à enregistrer, on obtiendra sur la plaque une élongation de la branche correspondant, dans l'intervalle de chaque seconde, aux mouvements de cette branche depuis sa vibration maxima jusqu'à l'extinction du son. Comme l'auteur en a déjà fait la remarque à la dernière réunion, la loi d'après laquelle un diapason à excitation maxima perd peu à peu en amplitude, jusqu'au moment de l'extinction du son, s'applique presque au même degré à tous les diapasons.

Pour la comparaison de diapasons de différentes hauteurs, il est nécessaire de tracer d'abord pour chacun de ces instruments une courbe dont les abscisses désigneront les intervalles de temps entre 0 (début de la plus forte vibration) et 100 (arrêt de la perceptibilité des vibrations). Les ordonnées représentent les amplitudes de vibrations correspondant à chacun de ces intervalles. Si maintenant on fait enregistrer les excursions de tous les diapasons de la série des sons, on obtient des courbes qui se recouvrent assez exactement.

Les auteurs ont trouvé par ce procédé que toutes les courbes obtenues par les diapasons, chargées ou non, ne diffèrent que légèrement les unes des autres. En prenant alors la moyenne des ordonnées de toutes ces courbes correspondant aux différents intervalles de temps, on obtient une nouvelle courbe qui reproduit la loi commune à tous les diapasons, quant à l'amplitude relative des excursions des branches dans un intervalle

temps donné. Cette loi peut également servir de base pour détermination des rapports réels qui existent entre l'acuité litive des individus sains et celle de l'oreille malade.

.a perceptibilité auditive pour un son donné étant en raison

inverse du degré d'élongation des branches du diapason nécessaire à la production de ce son, et ce degré d'élongation se trouvant au-dessous de la limite de perception de l'oreille examinée, on peut, au moyen d'une table, déterminer l'acuité auditive d'une oreille malade en rapport avec la durée de perception trouvée pour cette même oreille (cette durée se trouve comprise entre 1 et 100, la durée normale étant supposée = 100). On détermine en même temps le rapport de l'acuité auditive avec le degré d'élongation du diapason à un moment donné.

DISCUSSION DU RAPPORT BARTH ET DU RAPPORT BEZOLD ET EDELMANN

M. Kessel, de Iéna, recommande de se servir, pour l'épreuve avec la parole, de la voix chuchotée, de la voix ordinaire, de la voix haute et, enfin, de cette dernière, renforcée par un cornet acoustique. Il est préférable de se servir de la voix chuchotée, mesurée d'après la force de pression de l'air expiré; on désignera cette voix par les signes v^1, v^2, v^3, selon qu'elle correspondra au minimum, au maximum ou au degré intermédiaire de la pression.

La distance auditive pour la voix chuchotée est de 40 mètres à l'âge de trente ans et dans un espace clos; elle est un peu plus considérable chez les individus jeunes; elle diminue rapidement à mesure qu'on avance en âge. La distance auditive doit être exprimée par une fraction dont le numérateur donne la distance de la source auditive de l'oreille, et le dénominateur la distance auditive normale. Lorsque la source auditive se trouve tellement rapprochée qu'elle est presque en contact avec la tête, on écrira 0,000 $\pm$, c'est-à-dire que, la source se trouvant en contact avec le crâne, les sons sont entendus (+) ou non (—) par la voie osseuse.

L'épreuve musicale et celle avec la montre peuvent aussi bien être exprimées par une fraction.

L'orateur fait ensuite ressortir certaines difficultés inhérentes à l'examen de l'ouïe et qui tiennent surtout à l'impossibilité dans laquelle on se trouve d'exclure complètement l'oreille saine lors de l'examen de l'oreille malade chez le même individu.

M. Bezold attire l'attention sur ce fait que la voix chuchotée d'une distance auditive de 40 mètres et au-dessus ne correspond pas à celle dont se servaient jusqu'ici les otologistes et dont la distance auditive normale était de 20 mètres. Ceci ressort des recherches pratiquées par l'auteur sur des écoliers. Sur

3,614 oreilles examinées, 1,659 entendaient les nombres prononcés à voix chuchotée à une distance de 16 mètres et au-dessus, 1,189 à une distance variant entre 16 et 8 mètres, chez tous les autres la distance était inférieure à 8 mètres.

L'intensité de la voix chuchotée peut être réglée très simplement, au moyen d'une expiration non forcée précédant la prononciation des mots. Les intervalles dans lesquels se suivent les syllabes doivent être identiques et l'articulation des mots correspondre à ce qu'elle est dans la conversation ordinaire. Lorsqu'on a soin de prendre ces précautions, on peut se contenter de nombres comme moyen d'épreuve.

L'orateur fait, séance tenante, quelques essais avec la voix chuchotée. Les nombres qu'il prononce de cette façon ne sont pas nettement perçus par tous les membres de l'assemblée jusqu'au bout de la salle.

M. R. Panse, de Dresde, fait observer que toute la discussion est un peu déplacée parce qu'il s'agit de savoir non pas à quelle distance l'oreille normale entend la voix chuchotée, mais comment nous devons désigner l'épreuve avec la voix chuchotée dans le schéma de l'examen fonctionnel de l'oreille.

M. Schwabach, de Berlin. — Il ne suffit pas de dire que la voix chuchotée est entendue à telle ou telle distance. Il est absolument nécessaire de marquer les groupes de sons ayant servi à l'épreuve, puisqu'il n'est pas indifférent que l'on se serve de sons sifflants, explosifs ou graves.

M. Ostmann, de Marbourg. — La voix chuchotée diffère d'un examinateur à l'autre. L'auteur propose, comme mesure uniforme, le degré d'intensité nécessaire pour qu'une oreille normale entende certains mots à une certaine distance fixe (15 mètres).

M. Dennert, de Berlin. — **Communications sur certaines questions de physiologie et d'otologie pratique** *(Akustische Mittheilungen zum Zweck physiologischer und praktisch-otologischer Fragen mit Demonstrationen).*

L'orateur a institué des expériences ayant pour objet la question de la transmission de sons d'un corps sonore à l'autre et celle des sons concomitants sur laquelle est basée la théorie de Helmholtz. L'orateur s'est servi principalement de diapasons à vibrations transversales. Lorsqu'on pose le pied d'un diapason c^4 ou c^5 sur l'apophyse mastoïde d'un crâne, ces diapasons se mettent en vibration dès qu'on touche, si légèrement

que ce soit, l'apophyse mastoïde du côté opposé avec le pied d'un diapason c^5 ou c^4 déjà en vibration. La constitution moléculaire et l'arrangement des corps ont une grande influence sur la production de sons simples ou concomitants. De deux diapasons c^5 de l'auteur, de même forme et des mêmes dimensions, mais faits de métal différent, un se met en vibration dès le moindre attouchement et vibre pendant vingt-quatre secondes sous l'influence d'une action de force moyenne; l'autre reste immobile sous l'influence du même attouchement et ne vibre que pendant sept secondes sous l'action d'une force moyenne.

La même différence de sensibilité et de durée d'excitation qu'on observe dans les cas d'une action momentanée et unique existe encore lorsqu'une série d'actions relativement beaucoup plus faibles se résume en une action unique, comme c'est le cas des sons concomitants. On peut par certains moyens diminuer plus ou moins la propriété que possèdent les corps d'entrer en vibration sous l'action d'une force plus ou moins considérable. Rien qu'en interposant entre les branches d'un diapason un tampon d'ouate, on produit certaines modifications des sons simples et concomitants. Lorsqu'on amortit successivement et par degrés un corps élastique, la période de vibration de ce corps, sous l'influence d'une cause donnée, devient de plus en plus courte, jusqu'à ce qu'on arrive à ne plus percevoir de vibration en général et que la perception d'un son fasse place à celle d'un coup sec.

Au point de vue physiologique, cette transformation de la perception d'un son en celle d'un bruit résultant d'un coup est d'autant plus intéressante que la question de la nature et de la perception des bruits est encore loin d'être tranchée. Grâce à l'expérience en question, on peut démontrer d'une façon objective et expérimentale que l'analyse d'un bruit ne demande pas d'autre auxiliaire physique que celle d'un son. Lorsqu'on amortit de plus le diapason producteur du son (c^4 ou c^5), le son concomitant produit par le diapason de même hauteur non amorti diminue de plus en plus en durée et en intensité, mais peut encore être constaté lorsque le premier diapason ne produit plus qu'un son sec.

On peut répéter cette expérience avec tout autre bruit en unisson avec un diapason; on prouve de la sorte, en ce qui concerne ces bruits, que physiquement ils sont analysés de la même façon que les sons, et que, pour leur perception, l'oreille n'a besoin d'aucun organe spécial.

Cette observation expérimentale est d'autant plus intéressante au point de vue de l'examen fonctionnel de l'oreille qu'en se basant sur le principe de l'activité des corps et de leur faculté de produire des sons concomitants ou secondaires, on peut construire un appareil qui se prête à l'examen de l'ouïe en général, et de l'ouïe pour certains sons déterminés en particulier.

Cet appareil consiste en deux diapasons c^5 dont les branches sont munies de curseurs, ce qui permet d'en amortir plus ou moins le son. Un de ces diapasons est mis en vibration au moyen d'un petit marteau, avec une force déterminée. Cet appareil peut être appliqué à l'examen fonctionnel de l'oreille de deux façons : on peut ou amortir les deux diapasons jusqu'à un point où le diapason inducteur n'est plus perçu que comme un son très court, ou bien, en produisant un amortissement déterminé à un degré inférieur, on cherche pendant combien de temps ce son court est encore entendu.

Les avantages de cette épreuve sont les suivants : le son obtenu est simple, exactement défini, permet des graduations assez fines et présente une certaine constance au point de vue de son intensité; cette épreuve permet, en outre, de se rendre un compte plus exact du degré réel des troubles fonctionnels, parce que la fatigue que provoquent les diapasons à vibration prolongée s'en trouve exclue.

L'épreuve conserve encore sa valeur, lorsque les corps en vibration sont plongés dans un liquide. Mais, comme les liquides exercent une action amortissante, les vibrations cessent très rapidement et d'autant plus rapidement que le diapason en expérience est d'une tonalité plus élevée. L'orateur ı pas réussi jusqu'ici à réaliser son épreuve au moyen d'un ıpason plongé dans un liquide et recevant à travers l'air ses npulsions d'un autre diapason placé en dehors du liquide. Mais lorsqu'on amène le pied du diapason placé en dehors du

liquide au contact du pied du diapason plongé dans le liquide, on observe de faibles vibrations de ce dernier diapason, et le son peut être perçu au moyen d'un tube de caoutchouc plongé dans le même liquide et dont on amène un des bouts au voisinage de l'oreille. Dès que le contact entre les deux diapasons est rompu, on entend encore le diapason plongé dans le liquide vibrer pendant quelque temps, et cela avec une intensité de deux sons inférieure à celle du diapason inducteur. Pour faire vibrer dans le liquide le diapason c^1 par exemple, il faudra choisir comme diapason inducteur le diapason f^1, de deux degrés inférieur au premier. Si l'on place le pied du diapason f^1 en vibration sur le pied du diapason c^1 plongé dans le liquide, ce dernier produit un son complet à l'unisson de celui du premier diapason, et, quand le contact est rompu, ce son ne se modifie pas, mais continue à se produire dans la tonalité du diapason f^1.

M. Beckmann. — **Théorie de l'audition** *(Theorie des Hörens).*

L'entrée des ondes auditives dans le labyrinthe s'effectue plus vraisemblablement par la fenêtre ronde que par la fenêtre ovale. L'auteur nie l'action sélective sur les ondes auditives que Bezold attribue aux différentes parties constituantes de la caisse. Le but de l'appareil placé dans la caisse varie selon que ses parties se trouvent au repos ou en vibration; dans le premier cas, elles servent à protéger le labyrinthe, les vibrations ne facilitent la perception du son par le liquide labyrinthique que lorsqu'elles ont atteint ce dernier; cet appareil agit en même temps comme amortissant. Lorsque cet élément d'amortissement n'existe plus, le malade perd la faculté d'isoler les sons combinés et complexes; une partie des bruits graves de l'oreille s'explique peut-être également par la disparition de l'élément d'amortissement.

M. Passow. — **Otologie et surdi-mutité** *(Ohrenheilkunde und Taubstummenwesen).*

L'application exagérée des exercices de la parole chez les sourds-muets sans choix de malades a donné lieu à beaucoup de mécomptes et a dégoûté les professeurs de cette méthode, comme l'auteur a pu s'en convaincre personnellement. Seuls

les enfants en possession de quelques restes fonctionnels doivent être soumis à ces exercices, aussi bien dans les institutions que chez leurs parents; le traitement spécial local et général doit viser en même temps à faire disparaître toute trace d'affection. Grâce à l'appui du gouvernement, l'auteur a obtenu que les pupilles de toutes les institutions soient soumis tous les ans à l'examen d'un spécialiste. Pendant les deux premières visites que l'auteur a faites aux deux institutions badoises, il a trouvé beaucoup d'idiots; il a encore trouvé des bouchons, des végétations adénoïdes et des suppurations dans beaucoup de cas. L'auteur n'a pu vaincre la résistance opposée par les professeurs à l'application de la méthode de Bezold qu'en leur faisant exposer par Bezold lui-même les résultats de cette méthode. Des rencontres plus fréquentes entre les professeurs des institutions de sourds-muets et les otologistes peuvent seules faire disparaître la méfiance que les premiers nourrissent envers les seconds.

M. Bezold félicite M. Passow du succès de ses démarches auprès du ministre. A Munich, sur 80 enfants soumis aux exercices par la méthode de Bezold, 17 ont fait de tels progrès qu'ils sont sur le point de quitter l'institution pour entrer à l'école communale.

L'orateur dit que les enfants manifestent à mesure un intérêt de plus en plus vif pour les exercices, leur parole devient de plus en plus pure, de plus en plus parfaite; les professeurs, de leur côté, sont de plus en plus encouragés par les résultats.

Le choix des enfants dont l'état justifie les exercices peut très bien se faire à l'aide de la série continuelle des sons.

M. Mann, dans les nombreux examens auxquels il s'est livré ces dernières années sur des sourds-muets, a trouvé beaucoup de cas où l'audition était très bonne. Ces enfants ne doivent évidemment pas être mis dans les institutions de sourds-muets, où ils perdent toute occasion de développer les restes de leur ouïe. Il devrait exister des écoles pour les sourds.

M. Kessel communique les résultats de son expérience de ces douze dernières années. Il s'agit de l'institution des sourds-muets de Weimar. Il existe dans cette institution un professeur pour dix malades. La méthode employée est la méthode d'articulation.

Le sourd-muet est un individu qui ne possède que quatre sens et pas d'anomalie cérébrale; il ne souffre pas de l'ouïe, et seuls ces individus-là devraient être admis dans les institutions où l'on aura

bientôt l'occasion de se convaincre qu'ils sont capables d'une existence indépendante.

En ce qui concerne l'enseignement par la méthode auditive, l'auteur croit que beaucoup d'erreurs ont été commises. On trouve dans les institutions des individus atteints d'aphasie sensorielle et possédant des restes d'ouïe; ces derniers ont pu être constatés au moyen de l'épreuve avec les sons, alors que l'enseignement avec la parole est resté inefficace. L'auteur considère comme erronée l'opinion d'après laquelle un individu sourd pour les sons pourrait devenir capable d'entendre la parole. Un individu sourd pour les sons pourrait, au besoin, réagir aux bruits, mais ce n'est pas là une sensation auditive proprement dite. Les sourds-muets adultes et intelligents le savent très bien et se refusent à la méthode auditive comme trompeuse, tandis que les souds-muets jeunes et inexpérimentés se font souvent illusion en prenant les vibrations du tympan pour des sensations auditives.

Il ne peut donc pas être question d'une application de la méthode auditive dans tous les cas de surdi-mutité; on peut seulement se proposer de choisir, au moyen d'une épreuve exacte avec les sons, ceux des sourds-muets qui se prêtent à la méthode auditive, et dans ces cas il s'agit de déterminer, à peu près, jusqu'à quel degré on peut réveiller l'ouïe pour la rendre accessible à la parole.

Il est nécessaire que des médecins spécialistes soient adjoints aux professeurs des institutions de sourds-muets. Alors seulement on pourra écarter de ces institutions les individus atteints d'aphasie sensorielle ou de simple surdité. Il faut surtout veiller à ce que les enfants qui parlent déjà et qui ont perdu l'ouïe après la quatrième année ne perdent pas la faculté de la parole, et ce résultat ne pourra être obtenu que par l'emploi d'une méthode d'enseignement appropriée.

M. Ostmann. — **De l'excitabilité réflexe du muscle tenseur du tympan par les ondes acoustiques** *(Ueber die Reflexerregbarkeit des Musc. Tensor tympani durch Schalwellen).*

L'importance physiologique des muscles intrinsèques de l'oreille n'a pas été jusqu'ici suffisamment mise en lumière. Les recherches pratiquées jusqu'ici portent à considérer le tenseur du tympan comme un appareil de protection contre les ondes acoustiques trop intenses. Cette conception se trouve en contradiction avec les recherches expérimentales pratiquées par Kensen et autres. L'orateur a montré que les contractions réflexes du

tenseur du tympan, que Kensen et ses collaborateurs ont observées sur des animaux curarisés, sont analogues aux contractions musculaires que Cl. Bernard avait provoquées chez la grenouille; il ne s'agit donc pas de contractions réflexes du tenseur du tympan provoquées par les ondes acoustiques. Les recherches de Kensen perdent ainsi leur valeur pour la question qui nous intéresse. L'orateur a étudié l'action du tenseur sur la membrane du tympan, sur des préparations, sur la tête d'un chien encore capable de réaction et, enfin, sur un chien empoisonné par la strychnine. Dans cette dernière expérience, il a observé des contractions réflexes du muscle sous l'influence d'ondes acoustiques. Sur le chien non empoisonné, les mêmes ondes acoustiques n'ont provoqué aucune réaction. L'auteur a pu ensuite observer sur l'homme des contractions réflexes du tenseur, sous l'influence de bruits intenses et désagréables et de sons élevés. Ces contractions se présentent comme des mouvements s'accomplissant avec la rapidité d'un éclair et se passant au-dessus du manche du marteau et de la partie adjacente du tympan, et se dirigent tous vers le marteau. Il résulte des observations de l'auteur qu'aussi bien au repos, à l'état de tension naturelle tonique qu'à l'état de contraction, le muscle tenseur du tympan constitue un appareil de protection de l'oreille contre l'influence de sons trop intenses.

Dr S. Jankelevitch.

NOUVELLES

— Inauguration du monument de Wilhelm Meyer à Copenhague.

L'inauguration solennelle du monument de Wilhelm Meyer a eu lieu à Copenhague le 25 octobre dernier, anniversaire de la naissance du célèbre savant. La princesse de Galles, sous le haut patronage de laquelle se trouvait placée ce te entreprise, a été empêchée, ainsi que les autres membres de la famille royale, de prendre part à cette solennité, à cause de la mort récente de la ne du Danemark. Lorsque cette mort est survenue, le monument trouvait déjà prêt, et, si l'on avait retardé l'inauguration, comme Comité en avait d'abord l'intention, on aurait été obligé de le sser sous voile pendant tout l'hiver.

Le monument se compose d'un socle très élevé, en granit rouge,

surmonté du buste de Meyer, en bronze. Il est l'œuvre des sculpteurs Bissen et Runeberg, ce dernier, ami personnel du défunt. Le socle porte sur le devant l'inscription suivante : *Docteur Hans Wilhelm Meyer, né à Fredericia le 25 octobre 1824, mort à Venise le 3 juin 1895;* et en arrière : *Ce monument a été élevé en 1898, grâce au concours du Danemark et de l'Étranger.* Suivent ensuite les noms des pays qui ont pris part à la souscription : *Australie, Autriche, Hollande, Belgique, Angleterre, États-Unis d'Amérique, Danemark, France, Allemagne, Suisse, Espagne, Hongrie, Italie, Norvège, Pologne, Russie.*

Le socle repose sur une base en granit gris brut, en forme d'escalier. Une figure de femme en bronze se trouve placée sur le côté gauche du monument. C'est Higyea qui, gravissant les marches du monument et avec une expression de respect et de reconnaissance, s'approche du buste, tenant une palme de la main droite, tandis que la main gauche s'appuie sur le bâton d'Esculape entouré d'un serpent.

Le monument est érigé sur la place Gefion, dans le voisinage de Oere-Sund. Oere-Sund signifie en danois *oreille saine.* L'emplacement ne pouvait donc être mieux choisi pour le monument d'un otologiste qui se trouve, en outre, à deux pas de l'Institut des sourds-muets.

Le jour de l'inauguration, le monument était entouré d'une quantité de drapeaux, où figuraient, à côté du drapeau danois, ceux de tous les autres pays qui ont eu leur part dans l'érection de ce monument. Les invités ont pris place sous un vélum dressé à cet effet et séparé du monument par une tribune.

Parmi les invités se trouvaient la veuve, le fils et les deux filles du défunt, le bourgmestre de Copenhague, le sculpteur Bissen, Mmes Schmiegelow et Mygind, femmes du président et du trésorier du Comité. L'Université de Copenhague, la Faculté de médecine et le Corps médical danois étaient largement représentés à cette fête. Parmi les hôtes étrangers, on remarquait les docteurs Félix Semon, de Londres, et Edmond Meyer, l'ancien président du Comité allemand local. Après l'exécution d'une cantate composée pour la circonstance par M. Ernst von der Recke, M. Semon monte à la tribune et prononce en anglais (selon le désir du Comité) le discours suivant :

Monsieur le Bourgmestre,
Mesdames, Messieurs,

Le Comité exécutif du monument de Wilhelm Meyer m'a fait le grand honneur de me charger de remettre à la municipalité de Copenhague le monument érigé en l'honneur du défunt par une souscription internationale. En accomplissant ce devoir agréable, je regrette de me trouver dans l'impossibilité de vous adresser la parole en danois, ce qui m'impose la tâche d'être aussi bref que possible pour ne pas abuser de votre patience. Mais, d'un autre côté, la circonstance qui nous a tous réunis ici est tellement extraordinaire qu'il est permis d'en relever l'importance en quelques mots.

Nous sommes réunis ici pour inaugurer un monument érigé en l'honneur du Dr Hans Wilhelm Meyer. Un monument à la mémoire d'un médecin, c'est déjà quelque chose de peu ordinaire! Se trouver, grâce à l'art du sculpteur, perpétué sur une place publique, dans le granit ou dans le marbre, c'est là un honneur qui a toujours été l'apanage d'un petit



nombre d'élus appartenant à certaines catégories toujours les mêmes : les grands souverains, les princes charitables ou guerriers, les hommes d'Etat éminents, les généraux victorieux ou les héros de la mer, tels ont été les mortels favorisés qu'on considérait toujours comme ayant droit à des monuments; cet honneur était échu moins souvent aux grands artistes : poètes, peintres, musiciens, sculpteurs; plus rarement encore aux représentants de la science, aux philosophes, aux législateurs, aux inventeurs; quant aux monuments érigés en l'honneur de représentants de notre profession médicale, leur nombre est infiniment petit. La raison en est facile à trouver. L'édifice de la médecine scientifique ne grandit que lentement et grâce au concours du grand nombre. La somme de l'activité intellectuelle de la vie d'un médecin ne représente, en réalité, qu'une pierre dans cet édifice toujours en construction. Lors même que les services rendus à la science par un médecin présentent une valeur extraordinaire, ils sont rarement connus en dehors du cercle relativement étroit de ses confrères; même dans les limites de sa profession, la renommée d'un médecin est rarement universelle; plus rarement encore il fait appel au jugement et à la reconnaissance du grand public. C'est ainsi que le sort d'un médecin homme de science, n'est généralement pas brillant, lors même qu'il a pendant sa vie considérablement contribué à l'augmentation du bien-être public, soit comme chercheur, soit comme professeur, soit comme écrivain. Quelques articles nécrologiques, les souvenirs de reconnaissance de quelques amis et élèves qui généralement ne dépassent pas la génération à laquelle ils appartiennent, enfin, une petite place pour son nom dans les coins de la littérature médicale dans lesquels ils ont travaillé eux-mêmes, voilà tout ce qui reste de la vie de la plupart des maîtres de la médecine.

Quel est donc le mérite particulier de Wilhelm Meyer qui lui a attiré cet insigne honneur d'avoir sa mémoire célébrée d'une façon aussi solennelle? La réponse est facile à donner. Il y a aujourd'hui juste trente et un ans, il fut consulté par une jeune fille de vingt ans, atteinte de surdité et dont la voix avait un timbre particulier et la physionomie une expression presque idiote. Le traitement des oreilles et du nez ne donna aucun résultat satisfaisant, et ce n'est que lorsque l'observateur qui se trouvait apparemment devant une énigme, eut introduit un jour le doigt dans l'espace situé entre le nez et la gorge, qu'il en trouva la solution inattendue. Au lieu de pénétrer dans une cavité creuse, le doigt explorateur se trouva au milieu d'une grosse masse molle, saignant facilement et dont l'existence et la nature constituaient alors une *terra incognita*. Meyer a réussi à enlever cette masse par une opération, et le résultat fut que la surdité s'améliora considérablement, la voix prit un timbre normal, et l'expression idiote de la physionomie disparut. Quelque satisfaisant que fût ce résultat, le véritable mérite de Meyer ne commence qu'à partir de ce moment là. Schopenhauer dit quelque part avec beaucoup de raison que pour avoir trouvé une chose, il ne suffit pas de la ramasser par terre et de la laisser retomber de nouveau, mais de la ramasser et, après en avoir reconnu la valeur, de la garder. Si Meyer n'avait considéré son observation que comme une simple curiosité pathologique, des années et des années se seraient de nouveau écoulées avant que son importance fût mise en lumière. Mais, avec le véritable instinct de l'observateur scientifique qui fait sortir de grandes vérités de points en apparence peu importants, Meyer ne perdit pas le fil qu'une observation occasionnelle lui mit dans la main. Il commença à étudier la question dans toutes les directions; il examina au point de vue de leur structure les masses qu'il avait enlevées, trouva qu'elles étaient de nature glandulaire et leur donna le nom de *végétations adénoïdes;* il rechercha l'effet d'une obstruction naso-pharyngée sur l'ouïe, la parole, l'expression de la physionomie, sur le développement général intellectuel et physique; il examina, au point de vue de la fréquence de cette affection, 2,000 écoliers de Copenhague; il devint l'apôtre de sa nouvelle découverte, qu'il rendit publique non seule-

ment dans sa patrie, mais encore dans les publications scientifiques d'autres pays. En un mot, il se rendit si bien compte de l'importance réelle de sa découverte qu'il ne restait plus à ses successeurs qu'à ajouter des détails plus ou moins importants, tandis que la base de l'édifice érigé par lui ne subit aucune modification depuis l'époque de sa première publication.

Et, cependant, sa découverte ne reçut pas tout de suite la reconnaissance générale : elle se répandait très lentement. Je me rappelle que, lorsqu'il ouvrit une discussion sur cette question, au Congrès international de médecine tenu à Londres en 1881, beaucoup de ceux qui l'écoutaient et qui, cependant, étaient presque tous des spécialistes, considéraient la chose comme une nouveauté. Il ne fut pas facile, au commencement, de faire comprendre au gros du corps médical, aux parents des malades généralement jeunes et aux instituteurs, qu'une découverte venait d'être faite qui, comme peu d'autres découvertes en médecine, possédait une importance pratique énorme pour le développement de *mens sana in corpore sano* des jeunes générations, et il a fallu produire comme témoignages les améliorations étonnantes obtenues en très peu de temps chez les opérés, pour entraîner la conviction générale. La vérité, souvent lente à se produire, se fraye le chemin malgré les obstacles, et, avant que Meyer fût mort, il eut le bonheur de voir l'importance de sa découverte reconnue par tous. Déjà, alors, le nombre de ceux qui, grâce à l'ablation des végétations adénoïdes, ont évité la surdité et toutes les autres conséquences funestes de l'obstruction naso-pharyngée, se comptait par milliers, et, dans un avenir qui n'est pas loin, les bienfaits amenés par la découverte de Meyer se compteront par des centaines de mille et par des millions.

Dans ces conditions, la proposition, faite immédiatement après sa mort, de lui ériger un monument à Copenhague, fut accueillie favorablement par tout le monde; à cet effet, des comités se formèrent aussitôt dans tous les pays où l'on cultive la médecine; en Angleterre, le mouvement se trouva placé sous le haut patronage de Son Altesse Royale la princesse de Galles, fille du roi de Danemark; partout cliniciens, chirurgiens, spécialistes, médecins de famille, parents reconnaissants s'empressèrent d'apporter chacun leur concours pour cette œuvre internationale, qui est une expression de reconnaissance des contemporains au grand bienfaiteur de l'humanité. Nous avons devant nous aujourd'hui le résultat de tous ces efforts dans ce bel et touchant monument qui répandra dans le monde entier les noms des artistes Bissen et Runeberg.

Il est vrai que, dans cet accord général, quelques dissonances se sont produites. « Quel est donc, somme toute, demandait-on, ce mérite extraordinaire de Meyer? Il introduisit le doigt dans le naso-pharynx d'une malade, y trouva une obstruction qu'il enleva et qui se montra plus tard beaucoup plus fréquente qu'on ne le supposait. » Parfaitement! Mais dois-je rappeler à mes auditeurs que le même argument a été opposé aux prétentions de Christophe Colomb? L'Amérique avait toujours existé; elle n'attendait, pour ainsi dire, que le navigateur intrépide qui osât pousser assez loin vers l'ouest, jusqu'à atterrir sur le nouveau continent. Colomb le fit! — Le naso-pharynx attendait son investigateur depuis que l'homme existe tel qu'il est actuellement. Les obstructions morbides de cet espace existaient toujours, comme le montrent certains monuments de sculpture. Dans son dernier travail sur cette question, que Meyer écrivit quelques mois avant sa mort, il avait montré que l'expression de physionomie de beaucoup de statues et de bustes grecs arrivés jusqu'à nous prouve jusqu'à l'évidence que les originaux avaient été atteints de végétations adénoïdes; les portraits de beaucoup de personnages historiques du moyen âge présentent la même particularité. Il aurait pu arriver à tout médecin d'étudier la question de la même manière que le fit Meyer en 1868; mais il fut réservé à Meyer seul *de le faire* et de concevoir l'importance de sa découverte, de telle façon que nous pouvons sans exagération le proclamer bienfaiteur de l'humanité. C'est pourquoi nous sommes aujourd'hui réunis ici, c'est pourquoi nous célébrons sa mémoire.

Messieurs, le Danemark a produit des hommes de valeur dans presque tous les domaines de l'activité humaine. Si, dans beaucoup de cas, leurs mérites sont mieux connus de leurs compatriotes que des étrangers, ceci est naturel et trouve son contrepoids ailleurs. Mais il y a quelques Danois dont le nom est familier à tout homme instruit, dont la notoriété n'es. pas locale, mais universelle, et qui, tout en faisant l'orgueil de leurs compatriotes, appartiennent en quelque sorte au monde entier. Dois-je rappeler les noms de Tycho Brahe, de Hans Christian Oersted, de Bertel Thorwaldsen, de Hans Christian Andersen, de Niels Gade? A ces grands noms nous devons, à mon avis, ajouter celui de Hans Wilhelm Meyer, un des plus grands bienfaiteurs de l'humanité que nous trouvions dans l'histoire de la médecine.

Monsieur le Bourgmestre, au nom de ceux qui ont volontiers contribué à cette expression extérieure de reconnaissance envers votre grand compatriote, j ai l'honneur de remettre le monument de Hans Wilhelm Meyer à la protection de la municipalité de Copenhague.

A ces dernières paroles, le voile qui recouvre le monument tombe, l'assistance se lève, toutes les têtes se découvrent, les regards se dirigent vers le monument où se reconnaissent les traits bien connus du défunt.

Le bourgmestre de Copenhague monte alors à la tribune pour exprimer à l'orateur, ainsi qu'à tous ceux qui ont contribué à l'érection du monument, les remerciements des citoyens de Copenhague. Il confirme tout ce que sir Felix Semon a dit sur les grands mérites de Meyer et se dit convaincu que quels que soient les progrès ultérieurs de la spécialité dans laquelle avait travaillé Meyer, son nom sera toujours honoré comme appartenant à un de ceux qui lui ont rendu les plus grands services. Il promet ensuite, au nom de la municipalité de Copenhague, de veiller à la bonne conservation de ce beau monument

Aux remerciements du bourgmestre, le Dr Schmiegelow, président du Comité international, vient ajouter les siens. Il s'adresse particulièrement aux souscripteurs étrangers qui, en la personne de Hans Wilhelm Meyer, ont honoré la science danoise et toute la nation danoise.

Le soir, le Dr Schmiegelow a réuni chez lui à dîner les hôtes étrangers, le fils du défunt, les auteurs du monument, le bourgmestre de Copenhague, les membres du Comité et certaines notabilités médicales de Copenhague.

Il faut mentionner comme une curiosité historique ce fait qu'avant la solennité sir Felix Semon a eu l'occasion, grâce à l'obligeance du trésorier du Comité international, le Dr Holger Mygind, d'examiner la malade qui avait, il y a trente et un ans, consulté Meyer et chez laquelle ce dernier trouva ces végétations adénoïdes qu'on peut considérer comme une des découvertes capitales de notre siècle. Si la surdité n'a pas complètement disparu chez elle, ce qui s'explique par l'âge relativement avancé auquel la malade fut opérée (elle souffre encore actuellement et de temps en temps d'une otite moyenne suppurée), sa voix du moins est parfaitement normale, et il n'existe aucune trace de l'ancienne expression idiote de sa physionomie.

[illegible] — Imp. G. [illegible], rue [illegible], 11

19 ANNÉE. N° 47. 19 NOVEMBRE 1898.

REVUE HEBDOMADAIRE
DE
LARYNGOLOGIE, D'OTOLOGIE
ET DE RHINOLOGIE

RECHERCHES HISTOLOGIQUES SUR LES POLYPES DU LARYNX[1]

(Avec trois planches hors texte en chromolithographie)

Par le Dr **BRINDEL**,
Ancien premier interne, aide de clinique des maladies du larynx, des oreilles et du nez à la Faculté de médecine de Bordeaux.

(Suite et fin.)

Obs. XII. — *Angio-myxome.*

Mme X..., vingt-sept ans, sans profession. Polype du tiers antérieur de la corde vocale gauche.

Épithélium pavimenteux stratifié très mince. Nombreux espaces arrondis ou allongés, très larges, remplis de sang; séparés par du tissu muqueux, sans infiltration de cellules lymphatiques, et au milieu duquel on voit, disséminée sur quatre ou cinq points différents de la tumeur, la coupe de fibres musculaires.

Obs. XIII. — *Papillome du larynx.*

M. X..., quarante ans, employé de commerce. Végétation polypoïde sur la corde vocale droite.

Obs. XIV. — *Fibro-myxome du larynx.*

M. X..., trente et un ans, ajusteur-mécanicien. Polype du tiers ·érieur de la corde vocale droite.

·a coupe a la forme d'un champignon dont le pied est unique-

[1] Travail communiqué à la Société française de laryngologie, ·i 1898.

ment formé par du tissu fibreux à fibres longitudinales et dont la tête est recouverte, dans toute sa périphérie jusqu'à l'insertion de la queue, par un épithélium assez épais et pavimenteux stratifié.

La racine de la queue du champignon s'enfonce assez profondément dans la portion évasée de la tumeur et envoie des prolongements qui vont se perdre au voisinage de l'épithélium.

D'un côté de la portion étalée existe du tissu muqueux en partie dégénéré et fortement infiltré, près de la surface, de cellules lymphatiques. De l'autre côté, on assiste déjà à la transformation fibreuse de la tumeur, et on aperçoit, englobé entre le faisceau fibreux formant le pédicule de la tumeur et la bande de tissu fibreux sous-épithélial, un gros amas glandulaire qui a vivement pris la coloration.

Le tissu inter-acineux renferme une quantité considérable de leucocytes. Les acini eux-mêmes sont fortement augmentés de volume et l'endothélium qui tapisse leur face interne s'est très notablement hypertrophié.

Les cellules qui le composent ont leur noyau repoussé à la périphérie et s'avancent par leur portion protoplasmique jusqu'au voisinage du point central de l'acinus.

Il en résulte que la cavité glandulaire est très peu augmentée de volume, bien que les acini eux-mêmes aient subi une hypertrophie assez marquée.

En un mot, nous sommes en présence d'un myxo-fibrome en période inflammatoire.

Obs. XV. — *Myxome du larynx (fig. 1).*

Mlle X..., vingt-huit ans, domestique. Petit polype sous la corde vocale droite, à la partie antéro-inférieure, près du cartilage thyroïde. Léger coryza atrophique.

Épithélium pavimenteux stratifié offrant quelques couches seulement de cellules.

Le tissu propre, d'un blanc rosé très clair, est constitué par un entre-croisement de fibrilles de tissu conjonctif avec de rares cellules fusiformes et un plus grand nombre de cellules lymphatiques disséminées un peu partout, dans l'épaisseur et à la surface de la tumeur.

Ce tissu propre est creusé d'un très grand nombre de petits vaisseaux arrondis ou allongés, à paroi à peine appréciable.

Obs. XVI. — *Angio-myxome du larynx.*

M. X..., vingt-sept ans, employé au chemin de fer. Polype du

tiers antérieur de la corde gauche. Papillome de la luette, côté gauche ; hypertrophie des amygdales palatine et linguale.

La tumeur, très volumineuse, est séparée en deux lobes inégaux par une sorte d'étranglement intéressant les trois quarts de son épaisseur totale. Le pédicule est situé du côté du lobe le plus petit.

L'épithélium qui environne cette tumeur est formé de cellules pavimenteuses stratifiées. Il est très peu épais.

Le tissu propre est formé de tissu muqueux typique au milieu duquel existent de nombreux vaisseaux très dilatés, gorgés de sang et situés principalement à l'extrémité opposée à celle où se trouve le pédicule.

Obs. XVII. — *Chondro-fibrome du larynx.*

M. X..., trente et un ans, menuisier. Premier diagnostic : infiltration œdémateuse de la corde vocale droite, puis myxome sessile. Diagnostic rectifié : chondro-fibrome.

Les coupes ont été faites, les unes perpendiculairement à l'axe de la tumeur, les autres parallèlement à cette même surface.

La tumeur occupait le siège de la corde vocale droite. Elle était oblongue, dirigée dans le sens antéro-postérieur, lisse, unie, blanchâtre. A sa surface serpentaient de petites veinules.

Les coupes perpendiculaires sont environnées, sur les trois quarts de leur circonférence, d'un épithélium pavimenteux stratifié, attendu que la tumeur faisait partie de la corde vocale. Immédiatement au-dessous d'un tissu conjonctif assez mince, on se trouve en présence d'un néoplasme. Ce dernier est caractérisé par des cellules assez grosses de tissu cartilagineux.

La substance qui les sépare n'est pas homogène, hyaline ; si on l'examine à un fort grossissement, elle est constituée par de petites fibrilles ondulées de tissu conjonctif.

Nous nous trouvons donc en présence d'un chondro-fibrome de la corde vocale droite, développé immédiatement au-dessous de l'épithélium et du tissu connectif de soutènement, au niveau, par conséquent, de ce tissu fibreux, situé en avant du muscle thyro-aryténoïdien, entre ce dernier et la muqueuse.

Il n'y a pas trace d'ossification dans la partie examinée, à l'encontre des deux ou trois cas de ce genre qui ont déjà été publiés dans la science.

Un plus grand nombre sont relatés dans la littérature médicale, mais il leur manque la sanction histologique.

Dans les deux ou trois examens anatomiques rapportés, le tissu

de soutènement de cellules cartilagineuses était hyalin et non fibroïde.

Le malade présente des particularités fort intéressantes. L'angle saillant du thyroïde est dévié vers la gauche.

La pomme d'Adam est très peu saillante. Par contre, cet angle saillant est tout bosselé et les lames du thyroïde sont étalées plus que de coutume.

Ainsi, la lame droite mesure six centimètres de largeur, tandis que la gauche n'en présente que quatre.

La hauteur du larynx est normale.

Le malade, qui est encore jeune (une trentaine d'années environ), ne semble posséder aucune tare héréditaire ni acquise.

Obs. XVIII. — *Myxome œdémateux.*

M. X..., trente-quatre ans, terrassier. Polype de la grosseur d'un pois, siégeant à la partie antérieure de la corde vocale gauche.

Analogue à la tumeur de l'observation IX; la seule différence consiste en l'absence totale de vaisseaux dans le corps de la coupe.

Obs. XIX. — *Myxome.*

Mme X..., quarante-six ans, cuisinière. Petit polype muqueux du milieu de la corde gauche.

La coupe présente une lanière d'épithélium pavimenteux stratifié, présentant en un point un renflement sous-épithélial. Ce renflement est constitué uniquement par du tissu muqueux caractéristique, dans les mailles duquel sont disséminés de rares leucocytes.

Obs. XX. — *Angio-myxome.*

M. X..., quarante ans, marchand forain. Dégénérescence myxomateuse du tiers antérieur de la corde vocale gauche.

La tumeur est très volumineuse; elle est entourée par un épithélium pavimenteux stratifié très régulier.

Le tissu propre est formé par du tissu muqueux typique, creusé d'une infinité d'espaces arrondis, très larges, voisins les uns des autres et renfermant du sang pour la plupart.

Ces vaisseaux n'ont, à proprement parler, aucune paroi; ils sont creusés à l'emporte-pièce dans le tissu muqueux. Leurs contours sont néanmoins très réguliers. Quelques noyaux lymphatiques jonchent de-ci de-là le tissu muqueux, notamment au voisinage des vaisseaux.

En résumé, il s'agit là d'un angio-myxome typique.

Obs. XXI. — *Myxome.*

M. X..., trente-quatre ans, chef de dépôt aux tramways électriques. Polype du tiers antérieur de la corde vocale gauche.

Analogue à l'observation XIX. De plus, le tissu muqueux est en voie de dégénérescence, comme s'il allait se constituer une cavité pseudo-kystique à l'intérieur du polype.

Obs. XXII. — *Papillome mou.*

M. X..., trente-cinq ans, mécanicien. Polype du tiers antérieur de la corde vocale droite.

La surface de la coupe est hérissée de villosités analogues aux saillies que l'on a coutume de rencontrer à la surface des papillomes. Ces différentes saillies, réunies en un seul faisceau par leur pédicule, sont toutes recouvertes par un même épithélium pavimenteux stratifié, qui passe de l'une à l'autre, après être descendu au fond des dépressions superficielles.

A l'encontre de ce qui se passe sur les papillomes ordinaires, cet épithélium est ici fort mince. La papille qu'il délimite est constituée par du tissu excessivement lâche.

Obs. XXIII. — *Papillome corné.*

Le siège n'est pas noté, pas plus que l'âge du malade.

Analogue à l'observaiton IV.

Obs. XXIV. — *Angio-myxome du ventricule.*

M. l'abbé X..., trente-deux ans. Polype volumineux sortant du ventricule de Morgagni droit.

Les coupes ont été colorées par la cochenille et l'éosine hématoxylique. Leur aspect général présente une teinte claire, jaune rosé, d'où se détachent des îlots de substance fortement colorée en violet.

La surface extérieure est recouverte par un épithélium cylindrique, formé d'une seule couche de cellules très grêles, qui ont vivement pris le colorant et dont le noyau, allongé, occupe la plus grande partie du corps de la cellule.

Le tissu propre est formé par une substance légèrement fibrillaire, au milieu de laquelle on distingue de longues cellules bi ou tripolaires et quelques petites cellules arrondies, disséminées sans ordre au milieu du tissu muqueux.

Ce tissu propre est creusé d'un grand nombre de vaisseaux sans parois propres et largement béants.

Les îlots de substance plus fortement colorée sont constitués par

des glandes en grappes dont l'épithélium a augmenté de volume, est devenu granuleux et obstrue à peu près complètement la lumière de l'acinus. En d'autres endroits, au contraire, cette lumière s'est accrue considérablement, au point de former de petits kystes. Autour des acini on voit une agglomération de petites cellules rondes. Sur certains ilots existe une véritable atrophie des glandes; la paroi de l'acinus est repoussée par le tissu muqueux, chargé de cellules lymphatiques et aplati latéralement.

Ajoutons, pour être complet, qu'il existe, dans certains acini, une prolifération active de l'épithélium dont les cellules comblent l'acinus, après en avoir augmenté fortement le volume.

Il s'agit là, en un mot, d'un angio-myxome légèrement enflammé, dans lequel l'inflammation porte principalement sur le tissu glandulaire.

Obs. XXV. — *Papillome.*

Mme X..., quarante-neuf ans, ménagère. Polype framboisé de la corde vocale droite.

Rien de particulier.

Obs. XXVI. — *Myxome du larynx.*

Mme X..., quarante-huit ans, cultivatrice. Polype du tiers antérieur de la corde vocale gauche.

La coupe représente une lanière d'épithélium pavimenteux stratifié, doublé en un point par un mamelon de tissu muqueux.

Ce tissu, examiné à un fort grossissement, apparaît finement fibrillé (fibres ténues entre-croisées).

Quelques cellules bipolaires de-ci de-là; il existe également, sur la préparation, quelques cellules lymphatiques, colorées vivement en violet par l'hématéine.

Obs. XXVII. — *Myxome pur.*

M. X..., quarante-deux ans. Polype du bord libre du tiers antérieur de la corde vocale gauche.

L'épithélium qui environne la coupe est très épais et de nature pavimenteuse stratifiée.

Immédiatement au-dessous de lui et sans transition aucune, on passe dans le tissu propre de la tumeur.

Ce tissu est uniquement constitué par une substance claire, paraissant homogène à un faible grossissement, mais se présentant, à un grossissement plus fort, sous la forme de fibres très fines entre-croisées, à grandes mailles, présentant, au niveau des entre-

croisements, de petites cellules minces, allongées, étoilées, disposées avec ordre et espacées les unes des autres.

Il s'agit là d'un myxome typique.

Obs. XXVIII. — *Angio-fibrome kystique (fig. V).*

L'âge, le sexe ni le siège ne sont notés.

Épithélium d'égales dimensions, pavimenteux stratifié.

Sur un point de la coupe, on voit une surface arrondie qui en occupe un tiers environ, dont une partie de la périphérie touche à l'épithélium extérieur. Cette surface est occupée par un tissu informe, d'aspect homogène, divisé en petits blocs colorés de la même façon et faisant penser à de la substance colloïde. Il s'agit là d'une dégénérescence pseudo-kystique du tissu.

Le reste de la coupe est creusé d'une grande quantité de cavités vasculaires plus ou moins remplies de sang et toutes de dimensions considérables par rapport à la surface totale de la tumeur. Ces cavités n'ont, du reste, aucune paroi propre.

Elles sont circonscrites par du tissu fibreux, qui forme en quelque sorte la trame du tissu. On rencontre du tissu muqueux sous l'épithélium et en assez grande abondance sur certains endroits; il s'agit d'un angio-fibrome avec pseudo-kyste dans son intérieur.

Obs. XXIX. — *Fibro-myxome hémorragique.*

M. X..., quarante-cinq ans, de Saint-Jean-d'Angély. Polype noirâtre occupant l'angle rentrant des deux cordes.

Il existe à la surface de la tumeur un large épithélium formé de cellules cylindriques, au-dessous duquel on constate une bande assez large de tissu muqueux. Dans ce tissu, déjà, on remarque une abondante suffusion sanguine qui en infiltre les mailles et forme de véritables lacs sanguins sans limite précise.

Immédiatement au-dessous de cette couche myxomateuse, on tombe sur un tissu formé de fibres dirigées parallèlement à la surface de la tumeur et anastomosées entre elles. Ces fibres ont pris une coloration rouge uniforme, et, si on les considère à un fort grossissement, on voit qu'elles laissent entre elles de petits espaces allongés suivant leur propre axe.

Les mailles ainsi constituées renferment, sur plus de la moitié de la surface de la tumeur, un épanchement sanguin qui tranche par sa coloration sur le tissu fibreux lui-même.

Il est facile de se rendre compte qu'aucune paroi ne retient ce liquide hématique et que ce dernier est simplement épanché entre les mailles du tissu fibreux. En plusieurs endroits cependant, les

faisceaux ont été vivement écartés par l'hémorragie interstitielle qui forme là de véritables lacs possédant une assez grande étendue. Quelques cellules lymphatiques colorées en violet sillonnent la surface des faisceaux fibreux et se retrouvent de même au milieu du tissu muqueux sous-épithélial.

Il s'agit donc, en un mot, d'un fibrome hémorragique développé au-dessous d'un tissu myxomateux sous-épithélial.

Obs. XXX. — *Myxome du bord de la corde vocale.*

M. X..., vingt ans, couvreur. Dégénérescence polypoïde du tiers antérieur de la corde vocale droite.

La coupe se présente sous la forme d'une langue de tissu, bordée par un épithélium pavimenteux stratifié.

Immédiatement au-dessous, on aperçoit des fibrilles ondulées, entre-croisées entre elles, à direction générale parallèle au bord libre de la tumeur, ayant à peine pris le colorant et jonchées de petites cellules de tissu conjonctif.

Quelques petits vaisseaux, remplis de sang et à paroi à peine visible, se rencontrent, de loin en loin, à la surface de la coupe.

Obs. XXXI. — *Angio-myxome du larynx (fig. IV).*

M. X..., trente et un ans, voyageur de commerce. Néoplasie probable de la corde vocale droite.

La coupe de la tumeur a une forme ovale; l'épithélium qui l'environne, très épais, est composé de cellules pavimenteuses stratifiées dont les couches les plus superficielles se dessinent sous la forme d'un petit cordon vivement coloré en rouge et sont en voie de desquamation.

Les deux ou trois couches les plus profondes sont composées de cellules cylindriques. Immédiatement au-dessous, on passe sans transition dans le tissu propre de la tumeur, qui est uniquement composée de fibrilles très fines entre-croisées et jonchées çà et là de petites cellules bi ou tripolaires.

La coupe présente également la section d'une dizaine de vaisseaux, dont cinq ou six sont très dilatés, gorgés de sang, et sans paroi propre.

Le tissu propre tout entier, à l'exception du sang, a à peine pris une coloration rose pâle.

Il s'agit donc d'un myxome angiomateux du larynx.

Obs. XXXII. — *Papillome corné de la corde vocale droite.*

M. P..., quarante ans. Polype du tiers antérieur de la corde vocale droite.

Macroscopiquement, la tumeur occupant tout le tiers antérieur de la corde vocale droite présentait une surface blanc nacré avec petites saillies caractéristiques.

A la coupe, le néoplasme offre l'aspect typique du papillome dur, et sa description ne présente aucun intérêt.

Obs. XXXIII. — *Papillome corné de la corde vocale gauche.*

M. X..., trente-cinq ans. Polype du tiers antérieur de la corde vocale gauche.

En tout semblable au précédent.

Le chondro-fibrome qui constitue l'observation XVII a déjà été présenté par nous à la Société d'anatomie et de physiologie de Bordeaux, en même temps que le sujet porteur de cette tumeur.

L'observation en a déjà paru dans le *Journal de médecine de Bordeaux* (n° 50, p. 555, 1896).

Quant à l'adénome qui est rapporté à l'observation II et qui avait été retiré du larynx par thyrotomie, il n'a pas tardé à récidiver et à évoluer comme une tumeur maligne. Actuellement, plus d'un an après l'intervention, il se présente sous la forme d'une tumeur lisse, arrondie, remplissant tout le vestibule laryngien, ayant amené une immobilisation des articulations, une tuméfaction considérable des aryténoïdes, et étant devenue la cause de douleurs spontanées s'irradiant vers l'oreille, en même temps que donnant naissance à de violentes quintes de toux spasmodique.

Chez aucun des autres malades la tumeur n'a récidivé et la guérison a été parfaite et définitive.

Il eût été difficile, à la simple inspection du larynx, de diagnostiquer la nature exacte du néoplasme. On peut toutefois faire une exception en faveur de ces papillomes, qui ont déjà pris un aspect framboisé et blanc nacré, et de ces petites saillies translucides et sessiles, d'ordre muqueux, qui se rencontrent généralement sur le bord ou sur les faces des cordes vocales.

En général, vouloir tirer de l'aspect laryngoscopique des

conclusions sur la constitution histologique d'une tumeur bénigne, c'est s'exposer à des erreurs grossières. Aussi ne nous engagerons-nous pas dans cette voie et préférons-nous faire une simple énumération des néoplasmes bénins qu'ont rencontrés les auteurs et qui ne nous sont pas tombés sous la main : c'est ce qu'on pourrait désigner sous le nom de polypes rares.

De ce nombre sont : les kystes, les angiomes, les tumeurs amyloïdes, les lipomes et les polypes tuberculeux. Encore, dans cette dernière catégorie, y a-t-il matière à discussion, et ne devraient être regardés comme tels que les néoplasmes qui se présentent avec la physionomie d'un polype ordinaire avec intégrité de la muqueuse laryngienne circonvoisine.

Nous n'avons pas eu l'occasion d'examiner un seul kyste véritable intra-laryngé. Nous avons publié, il y a deux ans, dans la *Revue hebdomadaire de laryngologie* du Dr Moure, un cas de kyste de l'épiglotte accompagné de l'examen histologique, mais nous ne nous occupons, pour le moment, que de tumeurs intra-laryngées.

Trois ou quatre fois, pendant ces deux dernières années, nous avons bien eu l'occasion de rencontrer dans des larynx de véritables kystes muqueux insérés sur le bord des cordes, mais il nous a été impossible de nous procurer leurs poches. La plupart du temps, en effet, il suffisait d'une pression un peu énergique exercée sur eux au moyen du porte-ouate pour les écraser et les faire ainsi disparaître à tout jamais.

Nous n'avons pas connaissance qu'aucune de ces sortes de kystes ait été examinée au microscope. Leur description repose sur des hypothèses. Avec Massei nous pensons qu'ils peuvent être considérés comme de vrais kystes muqueux, par oblitération du canal excréteur de la glande en grappes aux dépens de laquelle ils se sont formés.

Comme tels ils doivent être munis, à leur face interne, d'un épithélium et différer en cela des pseudo-kystes qui, eux, sont beaucoup plus fréquents et prennent naissance au

sein des différents autres polypes, comme cela a lieu pour les fosses nasales.

Le contenu de ces pseudo-kystes, au lieu d'être muqueux comme celui des vrais kystes, peut être séreux, sanguin, fibrineux, ou avoir subi toute autre transformation commune aux produits sécrétés.

Les angiomes purs sont rares; ils sont, pour la plupart, associés à d'autres tissus pour constituer des tumeurs hybrides, fortement vascularisées et d'aspect extérieur noirâtre ou bleuâtre. Ils n'en existent pas moins à l'état de pureté : des auteurs en ont décrit, Chiari en particulier (1896).

Je n'insiste pas sur les lipomes dont la structure n'offre rien de particulier.

On trouvera une excellente description de deux cas de tumeurs amyloïdes dans les *Archiv. ital. di laringol.*, juillet 1896 et janvier 1897, par Martuscelli. On avait diagnostiqué chaque fois un fibrome. Les tumeurs étaient sessiles : l'une avait les dimensions d'un pois, l'autre était plus grosse et oblongue. L'une et l'autre avaient une surface lisse et rosée. Les observations sont accompagnées de planches reproduisant les coupes vues au microscope.

Pour en revenir maintenant à nos propres observations, disons que chez 29 malades le siège du polype avait été noté : 14 fois le polype était implanté sur la corde vocale gauche, 12 fois sur la corde vocale droite, 2 fois à l'union des deux cordes. Chez un malade, le polype, volumineux, sortait du ventricule de Morgagni.

La plupart des polypes insérés sur les cordes occupaient le tiers antérieur ou plutôt l'union du tiers antérieur et du tiers moyen : 12 fois sur 14 à gauche, 6 fois sur 12 à droite.

Les deux autres, du côté gauche, siégeaient sur le milieu de la corde; à droite, trois occupaient le milieu et deux la partie postérieure.

Il s'agissait, sur ces 29 malades, de 21 hommes et 8 femmes; 7 malades avaient de vingt à trente ans, 10 de trente

à quarante; 10 de quarante à cinquante; 2 de cinquante à cinquante-deux.

La plus grande fréquence paraît donc être de trente à cinquante ans. Nous n'avons pas rencontré un seul polype au-dessous de vingt ans, car nous ne considérons pas comme tels les nodules des cordes dont nous n'avons pas parlé à dessein, qui sont constitués par une simple prolifération épithéliale et qui sont d'une extrême fréquence aussi bien dans l'enfance que dans l'âge adulte. On sait que leur siège de prédilection est l'union du tiers antérieur avec le tiers moyen des cordes, à l'endroit précisément où les polypes se développent eux aussi le plus communément.

BIBLIOGRAPHIE

Arnaud. — Deux cas de polypes du larynx à répétition. Myxome, fibro-sarcome (*Ann. de la Policlin. de Bordeaux*, juill. 1890).

Bond. — Myxo-chondrome du larynx, d'une durée de trois ans et neuf mois. Excision partielle du larynx. Guérison (*The Lancet*, 3 juin 1893). — Préparation d'un myxome du larynx (Soc. laryngol. de Londres, séance du 11 mars 1896. Anal. *in Rev. hebdom. de laryngol.*, n° 38, 1896).

Bride. — Lipome du larynx (*Edimburg med. Journ.*, p. 703, févr. 1889).

Brindel. — Enchondrome du larynx; examen histologique (*Journ. de méd. de Bordeaux*, n° 50, 1896. — Un cas de kyste de l'épiglotte (*Rev. hebdom. de laryngol.*, n° 6, 1897).

Carson Edwin. — Tumeur de la corde vocale. Opération (*Med. Record*, 27 févr. 1892).

Casselberry. — Kyste par rétention sur le cartilage aryténoïde gauche (Xe Congrès internat. de méd. de Berlin, anal. *in Rev. hebdom. de laryngol.*, 1891).

Chiari. — Formations kystiques dans les polypes des cordes vocales (Congrès des naturalistes et médecins à Halle, 1891). — Angiomes du larynx (*Archiv f. Laryngol. und Rhinol.*, 1896). — Fibrome mou du larynx (*Weiner klin. Wochens.*, 1896). — De la structure et de la place histologique de ce que l'on appelle les fibromes de la corde vocale, avec démonstration de préparations microscopiques, dessins et photographies (Congrès internat. de Rome, du 29 mars au 5 avril 1894, et *Archiv f. Laryngol. und Rhinol.*, Band II, Heft 1, 1894).

Clark. — Tumeurs tuberculeuses du larynx (*Amer. Journ. of med. sciences*, mai 1895).

Corradi. — Un cas d'adénome de la corde vocale droite (*Ann. des mal. de l'oreille*, n° 1, janv. 1895).

Dudefoy. — Contribution à l'étude des myxomes du larynx (*Ann. des mal. de l'oreille*, avril 1891).

Dundas Grant. — Papillome du tiers antérieur des deux cordes (Assoc. brit. de laryngol., 12 oct. 1894).

Les exemples de papillomes chez les enfants ne sont pas exceptionnels; toutefois nous n'avons pas eu l'occasion d'en observer.

Au point de vue pathogénique, il n'était pas sans intérêt de rechercher si l'on pouvait trouver une corrélation entre la fatigue vocale professionnelle ou non et la production des polypes.

Nous avons pu nous convaincre que la fatigue vocale n'était pour rien dans la production de ces néoplasies. En effet, les malades qui en étaient porteurs appartenaient aux professions les plus variées : cultivateurs, employés de commerce, rentiers, voyageurs, docteurs en médecine, domestiques, curé, ménagère, etc.

Eeman. — Myxome hyalin de la corde inférieure droite (*Rev. de laryngol.*, 1er févr. 1889). — Des myxomes hyalins du larynx (Congrès des otol-laryngologistes belges à Gand, 4 juin 1893).

Farlow. — Lipome pédiculé du larynx (Soc. amér. de laryngol., XVIe Congrès annuel, 1985).

Ferreri. — Un cas de myxome du larynx (*Archiv. ital. d'otol.*, n° 4, 1896).

Fletcher Ingals. — Enchondrome du larynx (Amer. laryng. Assoc., *in N.-Y. med. Journ.*, 20 oct. 1888).

Franklin. — Un cas de tumeur du larynx présentant de la dégénérescence amyloïde avec trois figures (*Med. Record*, 7 mars 1891).

Gaudier. — Myxome hyalin du larynx (*Ann. des mal. de l'oreille*, n° 4, avril 1898).

Glascow. — Angiome du larynx (Amer. laryngol. Assoc., *N.-Y. med. Journ.*, 20 oct. 1888.

Goris. — Fibro-myxome du larynx (Communic. à l'Académie, séance du 27 avril 1889).

Gouget. — Myxome du larynx (*Rev. internat. de rhinol., etc.*, n° 5, 1894).

Hartmann. — Article *Larynx* du *Traité de chirurgie* de Duplay et Reclus, 1889.

Hunt. — Préparation microscopique d'un cas de papillome du larynx (Soc. laryngol. de Londres, anal. *in Rev. hebdom. de laryngol.*, n° 17, 1er sept. 1895).

Kanthack. — Contribution à l'histologie des polypes des cordes vocales (*Monats. f. Ohrenheilk.*, sept. 1889).

Widd. — Angiome du larynx (*Brit. med. Journ.*, 17 mars 1888).

ing. — Myxome volumineux du larynx (*Canada pract.*, p. 365, XI, 1886).

Landgraf. — Fibrome molluscum du larynx (*Berlin. klin. Wochens.*, janv. 1891).

ennox-Browne. — *Traité des maladies du larynx*, 1891.

Ces différents polypes, à l'exception d'un seul, l'adénome, ont été retirés par voie endolaryngée. On s'est servi, pour cela, des différentes pinces laryngiennes de tout calibre et de tout modèle.

Une fois seulement, pour une tumeur sortant du ventricule de Morgagni, et après des tentatives infructueuses avec une pince solide, on dut avoir recours à l'anse galvanique, qui permit de sectionner le pédicule pendant qu'un aide ramenait la tumeur au moyen d'une pince laryngienne à griffes.

En résumé, en jetant un coup d'œil d'ensemble sur notre travail on peut se convaincre : 1° que les tumeurs à

Marsh. — Adénome récurrent du larynx (*Brit. med. Journ.*, 25 mars 1895).

Martuscelli. — Tumeurs amyloïdes du larynx (*Archiv. ital. di laringol.*, juill. 1896 et janv. 1897).

Massei. — Cinq cents cas de tumeurs laryngées (*Archiv. ital. di laringol.*, fasc. 3, juill. 1897).

Maximow. — Deux angiomes du larynx (*Vratch*, n° 23, 1895).

Moreau-Brown. — Un cas d'angiome du larynx (*Journ. of respirat. organs*, mars 1889).

Moure. — Leçons sur les maladies du larynx (1890). — Etude sur les polypes du larynx (*Rev. hebdom. de laryngol.*, 1881).

Moure et **Sabrazès.** — Sur un cas d'angio-kératome de la corde vocale droite (*Rev. hebdom. de laryngol.*, n° 21, 1893).

Neucuborn. — Contribution à l'histologie des polypes du larynx (Kœnigsberg, thèse inaug., 1891).

Pauzer. — Polypes tuberculeux des cordes vocales (*Monats. f. Ohrenheilk.*, n°s 10 et 11, oct.-nov. 1894).

Pegler. — Fibrome de la corde vocale droite dans la région de la commissure antérieure (Soc. laryngol. de Londres, séance du 14 avril 1897, anal. *in Rev. hebdom. de laryngol.*, n° 30, 24 juill. 1897).

Raoult. — Un cas de myxome très volumineux du larynx (Soc. franç. de laryngol., 6 mai 1897).

Réthi. — Cas non encore décrit de fibrome de la muqueuse interaryténoïdienne (*Rev. internat. de rhinol., etc.*, n° 11, 1894).

Rossi (de). — Fibromes télangectiasiques du larynx (*Archiv. ital. di otol., etc.*, n° 2, 1894).

Saint-Clair Thomson. — Myxome de la corde vocale (Soc. laryngol. de Londres, 11 mars 1896, anal. *in Rev. hebdom. de laryngol.*, n° 38, 1896).

Santucci. — Papillomes laryngés chez les enfants (*Revista di patol. e ter. delle malattie della gola, etc.*, n° 12, déc. 1894).

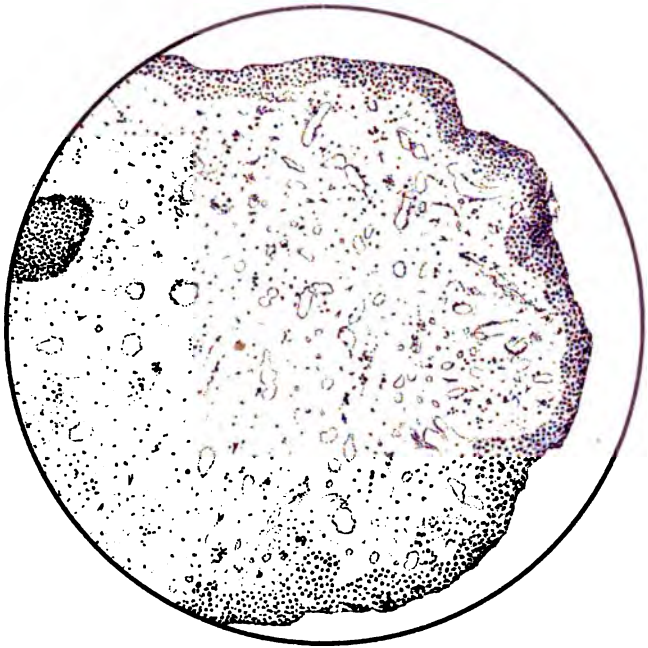

Fig. 1.-Myxome.

Fig. 2.-Papillome.

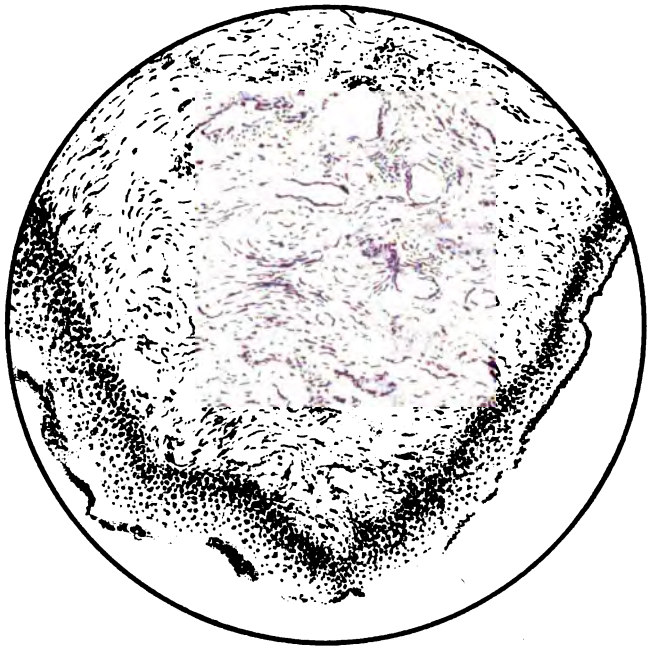

Fig. 3.-Fibrome.

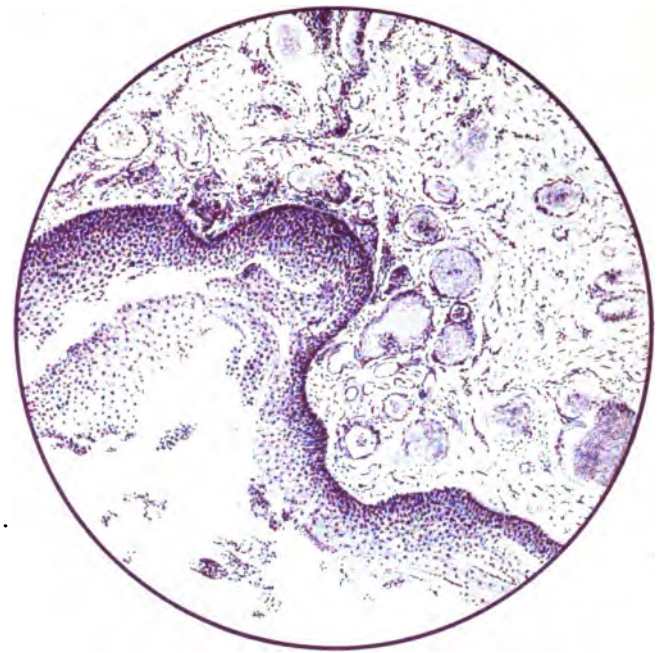

Fig. 4.-Angio-Myxome.

Fig. 5.–Angio-Fibrome Kystique.

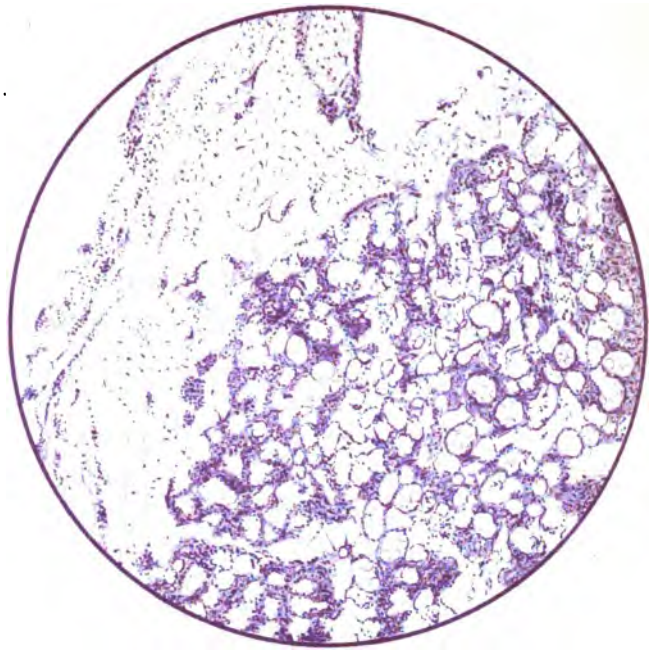

Fig. 6.–Adénome.

type myxomateux sont beaucoup plus fréquentes qu'on ne le supposait jusqu'ici; 2° que les papillomes sont susceptibles de revêtir l'aspect de simples polypes ou de tumeurs framboisées; 3° qu'un grand nombre de néoplasmes bénins sont constitués par des éléments différents associés dans des proportions variables; 4° que seul le microscope peut fournir des données exactes sur la malignité ou la bénignité de certains néoplasmes laryngés que la clinique ne permet pas isolément de définir; 5° en conséquence, qu'il est utile au malade et à la science de soumettre à l'examen histologique tous les néoplasmes supposés bénins ou malins retirés de l'organe vocal.

Semon. — Prétendue transformation des tumeurs bénignes du larynx en tumeurs malignes (*Internat. Centralbl. f. Laryngol.*, 1er juill. 1888). — Myxome du larynx (Soc. laryngol. de Londres, 13 nov. 1895).

Schmiegelow. — Un cas d'adénome du larynx (*Rev. hebdom. de laryngol.*, n° 22, 15 nov. 1891).

Swiezynsky. — Contribution à l'anatomie pathologique des polypes du larynx (*Gazeta Lekarska*, n° 6, 1897).

Thiébault. — Contribution à l'étude des myxomes du larynx (Thèse de Paris, n° 39, 1890-1891).

Wolfenden et **Martin.** — Étude anatomo-pathologique particulièrement en ce qui regarde les néoplasmes du larynx (London, J. and A. Churchill, 1888).

SOCIÉTÉ DES MÉDECINS DE ROSTOCK

Séance du 11 juin 1898[1].

M. Körner. — **Carie des osselets** *(Carie der Gehör Knöchelchen)*.

Après avoir exposé la conformation anatomique de l'attique et les symptômes de la carie des osselets, l'auteur aborde la question du traitement de cette affection.

La cavité *isolée* des osselets ne doit être traitée que par le conduit auditif. L'irrigation de la partie supérieure de la caisse

1. D'après *Zeits. f. Ohrenheilk.*, XXXIII, 2.

et l'ablation des granulations qui apparaissent dans les orifices fistuleux suffisent souvent à amener une guérison durable. Cette méthode doit être essayée dans tous les cas où, sauf une diminution de l'ouïe, le malade n'accuse aucun autre trouble. Si les irrigations pratiquées méthodiquement pendant un certain temps ne donnent aucun résultat, c'est le degré des troubles fonctionnels qui décide s'il faut continuer le même traitement ou recourir à des procédés plus radicaux. S'il est possible que l'ablation des osselets malades doive améliorer l'audition, cette ablation se fera par le conduit auditif. On peut espérer une amélioration de l'ouïe par l'extraction des osselets, lorsqu'il n'existe aucune lésion de l'appareil de perception, et lorsque l'ouïe est plus mauvaise que dans les cas où la caisse est évidée et épidermisée.

Lorsque le diagnostic d'une carie *isolée* des osselets est *douteux*, il ne faut pas encore pratiquer l'ouverture et l'évidement des cavités de l'oreille moyenne (Stacke ou Zaufal), mais enlever les osselets par le conduit, puisque l'extraction constitue, comme le dit avec raison Schwartze, le moyen le moins dangereux et présente toujours cet avantage que l'extraction des osselets diminue le danger d'une rétention du pus dans l'espace épitympanique.

Lorsque le tympan est en grande partie détruit et que le manche du marteau adhère au promontoire, la suppuration chronique et les amas épidermiques de l'attique guérissent souvent avec une rapidité étonnante si l'on enlève le marteau devenu inutile, ce qui rend le champ de la suppuration plus accessible aux irrigations. On obtient même souvent par ce procédé une amélioration remarquable de l'ouïe, due à ce que la cessation de la suppuration de l'attique a pour conséquences un dégonflement de la muqueuse et une décompression de l'étrier. Quelquefois on trouve le marteau ainsi enlevé parfaitement sain, et d'autres fois il montre nettement une usure de la partie externe de sa tête, due à ce que cette dernière se trouvait comprimée contre la paroi latérale de l'attique par la rétraction du manche; la tête apparaît alors comme divisée dans son milieu. Dans un des cas de l'auteur il y avait, outre les symptômes connus d'une affection intense de l'attique

(suppuration avec formation de croûtes en haut, amas épidermiques, vertiges), une diminution inquiétante des facultés intellectuelles, particulièrement de la faculté de combiner et de disposer, et un amaigrissement rapide, qui faisaient craindre une affection plus grave; tous ces symptômes ont disparu après l'extraction du marteau.

Si l'on a des raisons de croire qu'il existe, outre une carie des osselets, de la carie ou un cholestéatome de l'antre, il faut immédiatement pratiquer l'ouverture et l'évidement de toutes les cavités de l'oreille moyenne.

L'auteur pratique les injections avec de l'eau bouillie, au moyen de la canule intra-tympanique, et injecte ensuite de l'alcool par la même canule. L'alcool, quoique non chauffé, est presque toujours bien supporté et présente l'avantage d'enlever toute l'eau et d'amener par son évaporation une dessiccation complète de la cavité, plus complète que celle que nous obtenons par l'insufflation d'une poudre quelconque.

Dans le traitement consécutif à l'extraction des osselets les injections d'alcool suivent également celles d'eau ordinaire. Le conduit et, si celui-ci est assez large, l'attique sont ensuite bourrés de bandelettes de gaze stérile et sèche, et l'oreille est recouverte d'un pansement humide. Les premiers pansements peuvent être laissés en place pendant plusieurs jours; plus tard on fait les injections, et on change les pansements tous les jours. Le pansement extérieur est conservé jusqu'à la disparition complète de la suppuration, afin que la sécrétion ne se dessèche pas dans le tampon et n'amène ainsi une rétention du pus dans la profondeur. Ce pansement a en outre l'avantage de protéger l'oreille contre les doigts, souvent peu propres, des malades.

Depuis que l'auteur procède comme nous venons de le dire, il a obtenu beaucoup de guérisons très rapides et durables, même dans des cas où il aurait autrefois pratiqué l'opération de Zaufal. Il croit qu'à mesure que les indications du traitement médical et chirurgical par le conduit auditif de la carie les osselets et de la suppuration de la portion supérieure de la caisse qui l'accompagne seront précisées, le nombre de cas opérés par les procédés plus radicaux de Zaufal et de Stacke va en diminuant de plus en plus.

Dr S. Jankelevitch.

ANALYSES DE THÈSES

Contribution à l'étude des paralysies du larynx d'origine centrale, par le Dr Meillon.

Le travail de l'auteur se divise en deux parties : étude anatomique de l'origine des nerfs laryngés et étude anatomo-clinique des paralysies laryngées. M. Meillon relate quelques-unes des expériences qui ont été faites pour démontrer l'existence d'un centre cortical et bulbo-protubérantiel des nerfs laryngés.

Il croit, de son travail un peu sommaire, pouvoir tirer les conclusions suivantes :

Il existe chez l'homme un centre cortical du larynx occupant la partie postérieure du pied de la troisième frontale et tout le pied de la frontale ascendante. Ce centre a une action unilatérale et croisée. Dans tous les cas observés, le centre respiratoire n'a point été distingué du centre phonatoire et la paralysie laryngée fournit au laryngoscope une corde vocale en position cadavérique.

Une solution de continuité des fibres laryngées centrales, qu'elle soit sous-corticale ou qu'elle se produise au niveau du genou de la capsule interne, aboutit au même résultat (paralysie totale).

Il existe des centres réflexes pour le larynx, les uns phonateurs, les autres respiratoires; ils s'échelonnent depuis les tubercules quadrijumeaux postérieurs jusque sur la partie supérieure de la moelle; ils prêtent encore à la discussion quant à leur siège précis.

Il existe une paralysie laryngée d'origine protubérantielle.

C'est une paralysie complète de la corde vocale (position cadavérique).

Cette paralysie s'observe au cours du syndrome de Millard Gübler.

Le pronostic de ces paralysies est grave par les accès de suffocation qu'elles peuvent déterminer. (Thèse de doctorat, Paris, librairie Paul Delmar, 1897.) Dr Brindel.

De l'occlusion membraneuse de la trachée, par le Dr F. Roubaud.

L'auteur étudie, dans son travail inaugural, un mode d'obstruction trachéale dû à la présence de membranes situées dans un plan à peu près perpendiculaire à l'axe de la trachée et susceptibles d'en obstruer la lumière d'une façon plus ou moins complète.

Ce mode d'oblitération n'amène pas l'altération du calibre du conduit comme les simples rétrécissements. Les auteurs qui en ont décrit des exemples le désignent sous le nom d'*occlusion membraneuse de la trachée.*

Cette affection serait rarement consécutive à la syphilis; elle reconnaîtrait comme pathogénie la formation d'ulcérations simples de la muqueuse du conduit, le bourgeonnement des deux bords de la plaie et leur accollement.

Malheureusement cette pathogénie n'est confirmée par aucun examen histologique, car dans aucun cas on n'a pu se procurer une portion de membrane.

Seul l'examen laryngoscopique permet d'établir le diagnostic. On voit, au miroir, des membranes de formes diverses (segment de cercle, bandes antéro-postérieures ou transversales, diaphragme, etc.) placées sur les parois internes de la trachée. Ces membranes peuvent être superposées. Elles s'observent généralement dans l'âge moyen de la vie.

Comme traitement on emploie généralement la section au galvano de la membrane et on la fait suivre d'une dilatation du conduit trachéal. Le résultat est très satisfaisant; pas de récidive.

Le travail est accompagné de dix observations, dont une inédite due au Dr Molinié, qui ne sont peut-être pas toutes probantes et ne rentrent, à notre avis, qu'à grand'peine dans la classification et l'individualité que l'auteur a cherché à créer autour de l'occlusion membraneuse proprement dite de la trachée. (Thèse de doctorat, Montpellier, Firmin et Montane, Imprimeurs, 1898.)

Dr Brindel.

REVUE GÉNÉRALE ET ANALYSES

BOUCHE ET PHARYNX BUCCAL

Un cas d'urticaire de la luette avec asphyxie *(Urticaria involving the uvula and vearly causing asphyxia)*, par le Dr Guy Hinsdale.

Le malade, âgé de vingt-cinq ans, se présente dans un état assez grave : respiration laborieuse, voix rauque, yeux congestionnés, paupières gonflées, nez tuméfié au point de changer complètement l'expression du visage. Son corps est recouvert de l'éruption caractéristique de l'urticaire. La luette est tuméfiée, œdématiée, et ne laisse qu'un très petit passage pour l'entrée de l'air. L'application d'une solution de cocaïne à 5 % produit un certain rétrécissement du voile du palais et de la luette et permet de pratiquer l'examen laryngoscopique. On trouve heureusement le larynx intact. Après quelques pulvérisations avec une solution de cocaïne, aidées d'une purgation, le malade a été guéri. (*Philadephia polyclinic*, 30 juillet 1898.)

Dr S. Jankelevitch.

Fibrome pédiculé de la langue *(Fibroma peduncolato della lingua)*, par le Dr G. Martuscelli.

Il s'agit d'une femme, âgée de quarante ans, dont la mère est morte d'un carcinome de l'utérus, qui avait eu elle-même la syphilis et une bronchopneumonie, avec quelques crachats hémoptoïques.

Il y a dix ans, en mangeant du pain, elle se blessa la langue contre les dents; il en résulta une petite lésion sur le bord droit et la moitié inférieure de la langue. Sans en éprouver beaucoup de douleur, elle s'aperçut que la lésion, au lieu de diminuer, ne faisait que s'aggraver. Il y a dix mois, elle commença rapidement à augmenter de volume, jusqu'à atteindre les dimensions d'une noix. Actuellement, elle se présente sous la forme d'une tumeur pédiculée, allongée, ronde, qui s'insère sur le dos de la langue, tout près de son bord latéral, dans le voisinage des papilles, et descend sur le plancher de la bouche, au-dessus de la langue. La tumeur est

de coloration rougeâtre, lisse et parcourue de stries longitudinales un peu plus foncées que la tumeur elle-même; elle est de consistance dure, élastique; prise entre les doigts, elle ne provoque pas de douleur. Les ganglions cervicaux et inguinaux sont engorgés.

L'examen microscopique montra qu'il s'agissait d'un polype fibreux atteint par place de dégénérescence amyloïde. (*Archiv. ital. di laryngol.*, n° 4, 1898.) Dr S. Jankelevitch.

NEZ ET PHARYNX NASAL

De l'ozène *(Zur Ozaenafrage)*, par les Drs Cholewa et Cordes.

Les auteurs ont étudié au point de vue microscopique un très grand nombre de cas d'ozène, dans le but de se rendre compte des modifications que cette affection imprime à chacune des parties constituantes des cornets.

Et, tout d'abord, en ce qui concerne l'épithélium, les auteurs ont observé dans tous les cas une transformation étendue de l'épithélium cylindrique normal à cils vibratiles en épithélium plat stratifié, avec tendance à la dégénérescence cornée des couches supérieures. Cette transformation ne suffit d'ailleurs pas à expliquer les autres symptômes observés dans l'ozène, en particulier l'atrophie progressive des cornets; elle serait plutôt une conséquence de modifications qui s'opèrent plus profondément.

Une autre modification observée dans tous les cas est constituée par une infiltration épaisse de la muqueuse par des cellules rondes. Cette infiltration est surtout marquée dans la couche sous-épithéliale ou glandulaire, dans le tissu intertubulaire. A côté de ces cellules rondes se trouvent presque toujours, et selon la durée et la phase de l'affection, des dépôts de tissu conjonctif fibrillaire, riche en noyaux, ayant un trajet parallèle à la surface.

En ce qui concerne les modifications régressives que subissent les portions de la muqueuse infiltrées de cellules rondes, les auteurs n'ont jamais observé cette dégénérescence graisseuse rapide dont parlent Réthi et Krause. Les modifications régressives s'opèrent plutôt très lentement, en rapport avec l'évolution très lente de l'affection.

Toutefois, l'infiltration par des cellules rondes et la dégénérescence graisseuse ne sont nullement caractéristiques de l'ozène : ces deux processus s'observent aussi bien dans les inflammations de la muqueuse nasale de nature quelconque (traumatiques, syphilitiques, etc.).

Un fait caractéristique observé par les auteurs et sur lequel on a peu insisté jusqu'ici, consiste dans l'apparition de nombreuses cellules embryonnaires qui se montrent, non seulement dans la couche sous-épithéliale, infiltrée de cellules rondes, mais aussi dans les couches plus profondes, entre les glandes, dans le tissu caverneux, le périoste, et presque toujours aussi dans le tissu médullaire.

Ces cellules embryonnaires imposent pour des cellules adipeuses et ont dû souvent être confondues avec ces dernières. Les auteurs considèrent ces cellules embryonnaires comme un simple symptôme concomitant, tel qu'on l'observe dans d'autres affections chroniques de la muqueuse nasale accompagnées d'hyperplasie et d'ulcération.

Du côté des glandes, les auteurs ont toujours constaté la présence de bouchons graisseux dans l'épithélium glandulaire, sans altération des cellules, quant au protoplasma et au noyau. Cependant cette dégénérescence graisseuse de l'épithélium glandulaire ne constitue pas encore le phénomène caractéristique de l'ozène, puisque les auteurs l'ont observée dans beaucoup d'autres affections nasales. A côté de cette dégénérescence graisseuse, on rencontre dans l'ozène une atrophie plus on moins prononcée de quelques tubuli et de portions entières de l'appareil glandulaire proprement dit. Cette atrophie s'opère très lentement et aboutit à la disparition complète des organes atteints.

Les artères, les veines et les capillaires ne présentent rien de particulier.

Le tissu caverneux participe, au contraire, à l'atrophie, qui commence par un affaiblissement progressif de son appareil musculaire et aboutit à une diminution de volume plus ou moins prononcée de l'organe.

C'est du côté de l'os et du périoste qu'on observe les modifications les plus caractéristiques, tellement caractéristiques

qu'on peut sans hésiter déclarer que ce sont ces modifications qui constituent la phase essentielle et primitive de l'ozène. Il y a notamment une résorption très énergique et très rapide de la substance osseuse, résorption qui s'opère aussi bien dans les couches intérieures et extérieures de l'os, sous l'influence du périoste altéré et d'ostéoclastes ou myéloplaxes et qui se forment en très grand nombre. Et tandis qu'à l'état physiologique la résorption osseuse est rapidement compensée par la prolifération ou l'apposition de couches osseuses nouvellement formées, il existe dans l'ozène une disproportion énorme entre la résorption et l'apposition, et cette disproportion est toute en faveur de la première, aux dépens de la seconde.

Comme ces modifications, qui se passent dans la substance osseuse, rappellent en beaucoup de points celles qu'on observe dans l'ostéomalacie; les auteurs sont portés à identifier les deux processus et à considérer les altérations osseuses de l'ozène comme une manifestation locale d'une maladie générale, telle que l'ostéomalacie. Cette dernière n'a été étudiée jusqu'ici que sur les os forts, compacts, du bassin de l'adulte, et cela au point de vue obstétrical seulement. Mais les travaux de Pommer ont montré que l'ostéomalacie se manifeste de préférence sur les os minces, spongieux, tels que les côtes, etc. Il n'y a donc rien d'impossible à ce que la même affection envahisse cette substance osseuse délicate, spongieuse, qu'est l'ethmoïde.

Il s'agirait donc, dans l'ozène, avant tout, d'une anomalie dans la nutrition de l'os. Cette anomalie a tout de suite son retentissement dans la muqueuse : la disparition progressive de l'os a pour conséquence une diminution dans l'apport du sang artériel vers la substance osseuse, et il en résulte par contrecoup un rétrécissement du champ de la circulation veineuse qui joue un rôle si important dans la fonction de la sécrétion de la muqueuse normale. On sait, en effet, que le boursouflement du tissu caverneux de la muqueuse nasale est dû non lement à la vascularisation de la muqueuse elle-même, mais si aux veines qui lui arrivent de la substance osseuse. La inution de la vascularisation amène un affaiblissement, parésie du tissu érectile, qui répond peu ou pas du tout

aux irritations nerveuses, et cet affaiblissement est encore augmenté par le relâchement du tissu musculaire qui survient à une période assez précoce. Le tissu érectile ainsi altéré ne se contracte plus et se trouve en contact moins intime avec l'os.

La sécrétion de la muqueuse nasale s'altère par suite des troubles de la nutrition et de la circulation décrits plus haut. La réaction de la sécrétion nasale, de neutre ou de faiblement alcaline qu'elle est à l'état normal, devient fortement alcaline. Cette altération de la sécrétion a encore d'autres causes : l'affaiblissement et l'insensibilité relative de la muqueuse, qui déterminent une stagnation des sécrétions, la présence de pus. La présence du bacille muqueux d'Abel est un des symptômes les plus précoces de l'ozène, puisqu'on le rencontre même dans des cas où il n'existe encore aucune autre manifestation de cette affection. L'importance de ce bacille au point de vue étiologique est toutefois très minime. Il joue plutôt un rôle d'adjuvant et sa présence prouve que la sécrétion nasale a perdu de sa stérilité.

En ce qui concerne l'étiologie de l'ozène, les auteurs n'ont pas encore rencontré jusqu'ici un seul cas de syphilis héréditaire, mais ils ont vu, en revanche, toute une série de malades à antécédents héréditaires nettement tuberculeux. Sans vouloir faire de la tuberculose un facteur étiologique de l'ozène, les auteurs croient toutefois que la laryngite croûteuse qui accompagne souvent l'ozène peut donner lieu à des affections pulmonaires de nature inflammatoire. Peut-être ne faut-il voir dans l'ozène, comme le fait Pommer, qu'une trophonévrose, tout comme dans l'ostéomalacie?

Après avoir essayé tous les moyens de traitement, les auteurs considèrent le tamponnement de Gottstein comme le moins inefficace. Partant ensuite de ce fait que, lorsqu'il se produit dans l'ostéomalacie une fracture spontanée ou artificielle, il en résulte une ostéite régénératrice avec formation de col et toutes ses conséquences, les auteurs ont essayé de fracturer les cornets. Exécutée sous la cocaïne, c'est là une opération peu douloureuse et facile. Mais, avant de pouvoir se prononcer sur l'efficacité de cette intervention, il faut l'avoir pratiquée

sur un grand nombre de cas, et les auteurs ne font que soumettre cette idée à l'attention de leurs confrères. (*Archiv. of laryngol.*, VIII, 1.) Dr S. JANKELEVITCH.

Contribution au traitement des adénoïdes; curettage du cavum en mettant l'opéré dans la position déclive ou position de Roser, par le Dr JOUSSET.

Après quelques considérations générales sur le traitement médical des végétations adénoïdes et son peu d'efficacité, l'auteur donne sa manière de faire quand il veut débarrasser un malade de la troisième amygdale.

Il use de l'anesthésie générale et met le sujet dans la position de Roser, puis il racle le naso-pharynx avec le couteau de Godstein. Il tamponne les parties cruentées et se tient prêt à faire, si besoin est, un tamponnement plus sérieux du cavum à la gaze iodoformée.

Dans une même séance, il enlève les végétations adénoïdes et les amygdales palatines; il se sert, pour ces dernières, de l'instrument tranchant.

L'auteur n'a eu, en suivant ce procédé, aucune hémorragie grave à déplorer et les tumeurs n'ont jamais récidivé. (*Le Nord méd.*, n° 95, 15 septembre 1898.) Dr BRINDEL.

LARYNX ET TRACHÉE

Sténose foudroyante du larynx par œdème angionévrotique *(Stenosi laringea fulminea da edema angionevrotico, etc.)*, par le Dr DAMIENO.

L'affection a débuté brusquement, sans cause connue, après une simple promenade au bord de la mer, par une tuméfaction du nez qui bientôt s'est étendue aux joues et aux paupières. Le malade passa une nuit agitée et le lendemain il fit appeler son médecin en toute hâte, la tuméfaction ayant envahi l'intérieur de la bouche, la luette et les piliers. Appelé par son collègue, l'auteur trouve un gonflement du cou, une hypertrophie ıorme de la luette et de tout l'isthme du pharynx. Le malade ·ésente une dyspnée très prononcée, et, pour faciliter l'examen laryngoscopique, l'auteur se propose de faire des scarifications de la luette. Mais, après les deux ou trois premières incisions,

il est obligé de s'arrêter, le malade étant pris d'un accès de suffocation. L'auteur se décide alors à pratiquer l'intubation; avec le doigt, guidant le tube, il sent l'épiglotte et les replis ary-épiglottiques transformés en une masse molle énorme. Le tube fut rejeté par le malade au bout de quelques minutes dans un accès de toux, mais un autre est bientôt introduit à sa place. A partir de ce moment, tout commença à rentrer dans l'ordre, et vers le soir du même jour le malade pouvait être considéré comme hors de danger.

Le début brusque de l'affection, l'aspect pâle de la tuméfaction des parties externes, l'aspect vitreux et transparent de celle du pharynx, semblent permettre de conclure qu'on se trouvait là en présence d'un œdème angionévrotique. *(Archiv. ital. di laringol.*, n° 3, 1898.) Dr S. Jankelevitch.

Œdème du larynx dû à la ménopause *(Œdema laryngis climactericum)*, par le Dr V. Uchermann, de Christiania.

Il s'agit d'une femme âgée de cinquante-trois ans entrée à l'hôpital pour troubles respiratoires et dysphagie. C'est une femme nerveuse sujette à des accès d'asthme. Cœur normal. Il y avait plusieurs semaines qu'elle s'était aperçue que, lorsqu'elle avait parlé pendant quelque temps, elle était obligée de s'arrêter, ne pouvant continuer la conversation. Depuis huit jours il y avait de la difficulté respiratoire, et à l'examen on trouva une tuméfaction œdémateuse du pli aryépiglottique gauche. Pas de fièvre ni d'engorgement ganglionnaire. La scarification du pli ary-épiglottique gauche rendit la respiration plus facile; les jours suivants la malade a encore eu un peu de dyspnée, éprouvait une sensation de compression dans la gorge, mais son état général restait bon. A la laryngoscopie on trouva une tuméfaction œdémateuse considérable du pli ary-épiglottique gauche et du tissu adénoïde du côté gauche de la base de la langue. La malade se trouvait alors tout à fait au début de la ménopause et éprouvait de temps en temps un afflux de sang vers la langue. Application de quatre sangsues sur le côté gauche, à la hauteur de la base de l'épiglotte. Salicylate de soude et iodure de sodium à l'intérieur. Depuis lors la tumeur commença à diminuer, tout en se déplaçant vers le cartilage aryténoïde gauche. Le jour où

la malade aurait dû avoir ses règles, elle éprouva une sensation d'afflux de sang vers le nez, le visage, des palpitations cardiaques et des battements dans les gencives et la moitié gauche du visage.

Au mois de décembre de la même année, il ne restait plus qu'une petite tumeur gélatineuse, du volume d'une lentille, située au sommet du cartilage aryténoïde. Cette tumeur finit par disparaître à son tour, pour reparaître plus ou moins volumineuse et plus ou moins étendue à chaque période menstruelle. La malade passa l'été à la campagne, et lorsqu'elle rentra chez elle, au commencement de l'automne, tout était rentré dans l'ordre, et son larynx n'avait plus présenté depuis aucune modification. Ellle n'a jamais eu d'œdème cutané. L'examen répété des crachats ne révéla pas le bacille de Koch. Les urines ne renfermaient rien d'anormal.

L'auteur considère cette variété d'œdème comme étant de nature angionévrotique et dû non seulement à des influences motrices s'exerçant sur les muscles des vaisseaux, mais encore à une altération des parois vasculaires dont le pouvoir de transsudation se trouve diminué par suite de certaines influences nerveuses. Il s'agirait peut-être là de l'action sur les vaisseaux de certaines substances étrangères, comme dans les œdèmes médicamenteux ou dans ceux qui sont dûs à l'action du tabac, etc. (*Archiv. f. laryngol.*, VIII, 2.) Dr S. Jankelevitch.

Des modifications du vague et du récurrent observées dans un cas de chorée du larynx (*Veränderungen des Vagus und Recurrens in einem Fall von Chorea Laryngis*) par le Dr Hugo Preiss.

Une fillette de dix ans était atteinte depuis trois mois de palpitations et de toux, alors que les organes internes s'étaient montrés intacts à l'examen. La malade présentait toute la journée des accès de toux prolongés, accompagnant l'expiration et accompagnés de sons bizarres semblables à un beuglement. Pendant l'inspiration la malade éprouve quelques secondes ou lques minutes de repos. Il en est de même lorsque la lade parle, et le sommeil n'est troublé par aucun incident. elques jours après surviennent des maux de tête violents, contractions toniques de tous les muscles et des hallucinations; plus tard l'enfant devient apathique, reste immobile

dans son lit, insensible aux irritations extérieures, avale machinalement le lait qu'on lui verse dans la bouche; la toux décrite plus haut persiste sans changement jusqu'à la veille de la mort, qui survient au bout de quatre semaines avec paralysie des sphincters, accélération du pouls, etc. A la coupe transversale du vague droit on voit quelques fibres nerveuses intactes disséminées régulièrement au milieu des tronçons du nerf dégénérés; le vague gauche présente quelques faisceaux totalement dépourvus de fibres intactes. Le récurrent droit est dans un état de dégénérescence très prononcée, ne renferme pas au centre de fibres intactes; d'autres faisceaux ont une moitié de leurs fibres intactes, les autres fibres étant dégénérées avec, entre les deux moitiés, une ligne de séparation bien nette. Le récurrent gauche, intact dans sa plus grande partie, ne présente que quelques foyers de dégénérescence. La chorée du larynx constituait dans ce cas la phase initiale d'une grave affection centrale, et on peut admettre avec certitude que la dégénérescence des nerfs était d'origine centrale, car s'il s'était agi d'une dégénérescence périphérique, on ne comprend pas pourquoi une moitié des fibres nerveuses seraient restées intactes, les autres ayant été atteintes de dégénérescence. On peut donc admettre que les fibres sensorielles et motrices du récurrent se sont comportées d'une façon différente, et comme aucun phénomène de paralysie ne s'est manifesté du côté du larynx presque jusqu'à la mort, il est probable que seules les fibres sensorielles ont été atteintes de dégénérescence que l'auteur attribue cependant au nerf accessoire. Ce fait constitue ainsi la première démonstration pathologique de l'hypothèse de Semon, défendue par Russel et Réthi au point de vue physiologique, par Onodi au point de vue anatomique. (*Orvosi Hetilap*, n° 5, 1898, *et Monatschr. f. Ohr.*, n° 8, 1898.)

Dr S. Jankelevitch.

OREILLES

Traitement de l'otite moyenne aiguë, par le Dr H. Le Marc'hadour.

Ce traitement comprend deux indications :

1° Éviter ou enrayer l'infection de l'oreille moyenne en

agissant sur le pharynx, point de départ des infections et réinfections;

2° Atteindre les cavités infectées et donner issue au pus par le point directement accessible, la membrane du tympan.

La prophylaxie de l'otite comprend la désinfection du naso-pharynx et du pharynx buccal pendant le cours des maladies infectieuses : pommade boriquée dans le nez, lavages savonneux dans la gorge suivis de badigeonnages avec une solution d'huile mentholée au 1/20.

Au début, l'otite moyenne aiguë sera traitée par des instillations de glycérine phéniquée à 1/20 dans le conduit.

Dans le cas où les douleurs vives résistent douze heures au traitement, il faut pratiquer la myringotomie, après avoir, au préalable, fait l'antisepsie du conduit.

Pour éviter la fermeture trop rapide de la plaie tympanique et chasser le pus qui remplit la caisse, le médecin a à sa disposition la douche d'air.

Les lavages du conduit devront être faits par le médecin lui-même, seulement avec de l'eau bouillie. Dans l'intervalle des pansements, le conduit contiendra en permanence de la glycérine phéniquée à 1/20 et l'antisepsie du naso-pharynx sera rigoureusement assurée.

Quand le pus sera moins abondant, on fera des pansements secs et on remplacera la glycérine par l'alcool à 80° saturé d'acide borique. L'antisepsie nasale devra être continuée un bon mois après la guérison de l'otorrhée.

S'il survient une inflammation de l'apophyse mastoïde, on se gardera de mettre un vésicatoire sur l'apophyse. Il faudra laisser en permanence de la glace en arrière du pavillon et se hâter de conduire le malade au spécialiste, qui sera laissé juge des indications opératoires. (*Rev. internat. de méd. et de chirurg.*, n° 18, 25 septembre 1898.) Dr Brindel.

Du cholestéatome de l'oreille moyenne *(Ueber Cholesteatom des Mittelohres)*, par le Dr C. Biehl.

L'auteur donne un résumé de nos connaissances actuelles sur le cholestéatome.

Il existe trois théories pour expliquer la production de cette

tumeur. D'après les uns, le cholestéatome serait une tumeur hétéroplastique. Cette explication ne s'appliquerait qu'à des cas très rares. D'autres voient dans le cholestéatome une transformation, une métaplasie épidermique de la couche unique d'épithélium cylindrique de la caisse; cette explication pourrait s'appliquer aux cas où les cavités de l'oreille moyenne se recouvrent directement d'un revêtement épidermique. La troisième théorie enfin voit dans le cholestéatome le produit d'une hyperplasie inflammatoire chronique de l'épithélium du conduit auditif, avec prolifération de cet épithélium vers les cavités de l'oreille moyenne.

L'évolution ultérieure du cholestéatome varie avec l'intensité des phénomènes inflammatoires qui l'accompagnent. Lorsque, l'inflammation diminuant ou même disparaissant complètement, la couche de Malpighi de la paroi du cholestéatome ne subit plus aucune irritation, la croissance de la tumeur est capable de se ralentir ou même de s'arrêter complètement. Les cholestéatomes de ce genre peuvent persister pendant des années, sans occasionner le moindre trouble. Lorsqu'au contraire l'inflammation persiste, il se forme toujours de nouvelles masses qui finissent par remplir tous les espaces de l'oreille moyenne. L'os, subissant une pression continue, s'use, et il se produit des perforations des parois de la caisse, surtout des parois postérieure et supérieure.

Les symptômes qui accompagnent le cholestéatome dépendent de son étendue et du degré de l'inflammation; ce sont, en général, ceux d'une otorrhée chronique.

Le diagnostic du cholestéatome peut être posé lorsqu'on constate dans l'oreille moyenne la présence de débris épithéliaux de couleur nacrée; une fistule de la paroi postéro-supérieure du conduit auditif osseux, le siège de la perforation du tympan, sont autant d'éléments qui facilitent le diagnostic.

Le cholestéatome s'observe chez 1 à 2 % des malades atteints d'affections d'oreilles. La mortalité déterminée par cette affection est très grande, et c'est ce qui explique la rareté du cholestéatome chez des gens ayant dépassé la quarantaine. (*Wiener klinische Rundschau*, n° 29, 1898.)

Dr S. Jankelevitch.

VARIA

De l'application du galvanocautère dans le nez, le pharynx et le larynx *(In what conditions of the nose, pharynx and larynx the galvanocautery should and should not be employed)*, par le Dr Clarence Rice.

Sur la muqueuse nasale, le galvanocautère ne doit être appliqué que dans les hypertrophies antérieures des cornets. On se servira d'un cautère en pointe et à une température pas trop élevée. L'application du galvanocautère sur la cloison est plutôt dangereuse. Il existe toutefois des éperons de la cloison trop petits pour nécessiter l'emploi d'un instrument tranchant. Ces petites exostoses peuvent être détruites par le galvanocautère, mais de façon à faire une plaie aussi petite que possible : il vaut mieux, dans ces cas, faire pas assez que trop, quitte à réintroduire le galvanocautère, lorsque la plaie produite par la première cautérisation sera guérie. On peut encore employer le galvanocautère deux ou trois semaines après une opération sanglante d'une déviation ou d'une large exostose de la cloison pour enlever de petites projections osseuses qui ont échappé à l'opération, ou pour prévenir ou arrêter la production de tissu granuleux. La cautérisation galvanique est encore indiquée dans les épistaxis résultant d'une ulcération du plancher de la fosse nasale ou de la cloison. Les proéminences de la cloison, situées trop en arrière et difficilement accessibles aux instruments tranchants, sont encore passibles de la galvanocautérisation. L'auteur condamne la cautérisation linéaire.

Le galvanocautère est inapplicable dans les fosses nasales postérieures. Les hypertrophies des queues des cornets se réduisent toutes seules, lorsqu'on a réduit l'hypertrophie antérieure. Dans le cas contraire, l'auteur préfère l'acide chromique à l'emploi du galvanocautère.

Dans le pharynx supérieur ou le naso-pharynx, la galvanocautérisation n'est appliquable que dans les 'umeurs demi-fibreuses attachées à la voûte du pharynx. On se sert alors de ɜ chaude en guise d'écraseur.

galvanocautère trouve une large application dans les ɜertrophies des amygdales, surtout chez les enfants timides vant eu des accès répétés d'angine. L'auteur détruit d'abord

avec le couteau galvanique les vaisseaux amygdaliens, rompt en même temps les adhérences qui existent entre l'amygdale et les piliers, et coupe ensuite l'amygdale avec l'amygdalotome. L'hémorragie est alors insignifiante. Le galvanocautère doit encore être employé dans les cas de leptothrix, pour détruire les follicules qui renferment le parasite, dans la pharyngite latérale et l'ectasie des capillaires du pharynx.

Dans l'hypertrophie de l'amygdale linguale, la galvanocautérisation est préférable à tout autre moyen de traitement. Cette galvanocautérisation doit se faire avec toutes les précautions possibles, de façon à ne pas léser l'épiglotte.

Dans le larynx, l'auteur ne se sert du galvanocautère que pour réduire les épaississements inter-aryténoïdiens, formés par du tissu fibreux dense, et pour détruire les restes de tumeurs bénignes des cordes vocales, dont la plus grande partie a été enlevée préalablement avec une pince. (*New-York med. Journ.*, 20 août 1898.) Dr S. JANKELEVITCH.

Le bégaiement envisagé au point de vue du service militaire, par le Dr CHERVIN.

Le bégaiement est déclaré incompatible avec le service actif. Chaque année un millier de bègues sont exemptés pour leur infirmité, mais il est souvent difficile aux conseils de revision de distinguer le vrai bègue du simulateur, à moins qu'une enquête sérieuse n'ait été faite, au préalable, par la gendarmerie et que l'infirmité soit de notoriété publique.

Il est également difficile à un médecin qui ne connaît pas le malade, d'attester, par certificat, le bégaiement.

Lorsque l'auteur est mis en demeure, par un client d'occasion, de délivrer un certificat de cette nature, il exige que le malade lui apporte, de son médecin ordinaire, une attestation écrite affirmant le vice du langage. Muni de ce document, il peut facilement contrôler le résultat de son propre examen et délivrer le certificat en toute connaissance de cause.

Le travail est accompagné d'une carte de France donnant, dans chaque département, le nombre de bègues par millier d'habitants. (*Bull. méd.*, n° 78, 28 septembre 1898.) Dr BRINDEL.

Bordeaux. — Imp. G. GOUNOUILHOU, rue Guiraude, 11.

19e ANNÉE. N° 48. 26 NOVEMBRE 1898.

REVUE HEBDOMADAIRE
DE
LARYNGOLOGIE, D'OTOLOGIE
ET DE RHINOLOGIE

ÉTUDE CLINIQUE
SUR LE
LUPUS PRIMITIF DE LA CLOISON DES FOSSES NASALES[1]

Par le Dr JOUSSET, de Lille.

L'histoire clinique du lupus primitif de la muqueuse nasale ne commence réellement qu'au moment où le Dr Moinel, poussé par le prof. S. Duplay, fit paraître un travail intitulé : *Essai sur le lupus scrofuleux des fosses nasales*. Bien que l'auteur rattache l'affection à la diathèse scrofuleuse et qu'il ne cite que « pour mémoire l'opinion de Friedlander, qui assimilait les fongosités du lupus à de véritables tubercules », on peut dire qu'il appela l'attention sur un sujet que les auteurs n'avaient pas approfondi ou qu'ils avaient négligé.

L'affection avait été affirmée par Rayer et Cazenave, en France, de 1835 à 1838; par Pohl et Wernher, en Allemagne, en 1854. Mais les caractères avaient été donnés de façon si vagues que le Dr Casabianca, dans une thèse sur les affections de la cloison nasale, en 1876, rapporta sous le nom d'épaississement de la cloison une observation manifeste de lupus primitif des fosses nasales. Ce confrère avait pourtant revu la nature de la maladie puisqu'il faisait remarquer

[1] Travail communiqué à la Société française de laryngologie, 1898.

que Roser assimilait les productions verruqueuses de la cloison, qui pouvaient s'ulcérer et devenir fongueuses, aux manifestations lupiques de la peau.

Dans son étude sur le lupus des fosses nasales, Moinel affirme que cette forme est loin d'être peu commune, que les observations sur le sujet sont rares parce qu'on ne diagnostique pas et parce que l'on confond avec d'autres altérations.

L'attention appelée, des travaux et des observations furent présentés. Poleta, de Palerme, affirma, en 1878, la fréquence du lupus des fosses nasales. Hébra, Kaposi firent remarquer que la pituitaire était une des muqueuses le plus fréquemment atteintes, même en dehors de manifestations cutanées. Quelque temps après (1885), Schmeigelow, de Copenhague, donnait l'observation de 2 cas de lupus polypoïde de la cloison nasale.

En 1886, parut une étude détaillée sur le lupus primitif des fosses nasales dans les *Archives italiennes de laryngologie,* travail dû au prof. Cozzolino, de Naples.

Ces travaux n'avaient pas encore bien fixé l'attention, puisque le lupus des fosses nasales n'était même pas cité dans un ouvrage important (Voltolini, *Traité des maladies du nez*), et n'était cité que comme une complication du lupus attaquant les téguments de la peau du nez par Moldenhauer (*Maladies des fosses nasales, des sinus et du pharynx nasal,* 1888).

La thèse du Dr Raulin (*Étude sur le lupus primitif des fosses nasales,* 1889) mit les choses au point en donnant la description bien nette de 22 cas empruntés à Moure, Luc, Verneuil, Bresgen, Juffinger, Schmeigelow, Duplay, Schoeffer. Ce massif de faits permit d'établir la pathogénie, la symptomatologie et la marche de l'affection.

Depuis les recherches de Raulin des travaux ont paru, les uns étudiant la tuberculose nasale d'une façon générale, comme Cartaz l'avait fait en 1887, d'autres séparant en deux grandes formes cette tuberculose, la tuberculose propre-

ment dite et le lupus, comme Plicque, en 1890. Toutes ces observations permirent à Leloir de dire, en 1892, dans son *Traité de la scrofulo-tuberculose de la peau et des muqueuses adjacentes*, que le lupus primitif des fosses nasales était loin d'être rare. Les cas décrits par Mulligan, 1894; Tixier (dans *la Province médicale*), février 1895; Lake, en 1897; Polyak, en 1897; par Garel et Collet... confirment cette opinion que Moinel avait déjà formulée. Nous comprenons donc parfaitement que Garel, dans un ouvrage récent (*Diagnostic et traitement des maladies du nez*, 1897), ait consacré un chapitre précis au lupus primitif des fosses nasales.

Cette maladie fut longtemps confondue avec les manifestations de la scrofule et de la syphilis. Les débuts passaient inaperçus parce que l'affection avait une marche insidieuse, la pituitaire ne se révoltant pas de suite, parce qu'il fallait, pour suivre cette marche, l'habitude du spécialiste.

Les recherches faites dans les laboratoires d'histologie, dans les cliniques ont prouvé deux choses. Le lupus nasal, tout comme celui des autres organes, est une lésion tuberculeuse lente à bacilles rares. Le lupus primitif est plus fréquent qu'on ne l'avait supposé.

Les praticiens qui s'occupent de rhinologie peuvent voir naître, devant eux, des cas de lupus de la pituitaire. C'est ainsi qu'il nous est arrivé, dans une période de dix-huit mois, de pouvoir diagnostiquer et traiter 3 cas de lupus primitif. Nous allons présenter ces observations et insister principalement sur le diagnostic clinique.

Observation I. — L..., Flore, jeune fille de dix-neuf ans, domestique dans une maison bourgeoise, se présente à notre dispensaire, en septembre 1897, accusant des douleurs à la base du nez, dans la joue droite et dans l'oreille droite. Cette personne souffre depuis quelque temps d'une rhinite.

La mère de Flore est morte de tuberculose pulmonaire. Le père porte sur la joue droite et l'oreille un lupus érythémateux.

Le facies de la malade présente les attributs du lymphatisme : os du nez volumineux, narines étalées, muqueuse du nez rouge

avec les traces d'un écoulement sur le haut de la lèvre supérieure.

Nous constatons une rhinite hypertrophique surtout sensible à droite, et comme la personne mouche des croûtes un peu odorantes, nous la soumettons au traitement des pulvérisations au nitrate d'argent et au massage vibratoire. Rapide amélioration.

Flore revient au mois de décembre accusant de l'enchifrènement à droite et un peu d'écoulement. L'examen rhinoscopique fait constater une poussée du côté de la cloison. Cette partie est rouge, injectée, uniformément gonflée; elle présente en un point une croûte jaune, grosse comme un grain de mil. Cette croûte est détachée avec un stylet garni de ouate trempée dans la glycérine, elle recouvrait une ulcération à bords déchiquetés, peu profonde, de niveau avec la muqueuse et entourée de petites nodosités, surtout en arrière.

Cet ensemble nous fait diagnostiquer un tubercule lupeux ulcéré. Nous curettons et nous touchons avec le galvanocautère.

L'affection n'avait pas reparu au milieu de janvier quand la malade ne revint plus au dispensaire.

Bien que l'examen microscopique n'ait pas été pratiqué, nous pensons avoir soigné un tubercule lupeux. La tuberculose de la mère, les manifestations cutanées du père, une respiration un peu rude aux sommets chez la malade, nous confirment dans cette opinion.

Obs. II. — D..., Julienne, âgée de vingt-deux ans, souffrait depuis cinq ans d'une rhinite hypertrophique passant lentement, du côté gauche, à la forme atrophique. Croûtes odorantes, gêne.

Cette femme a le facies strumeux : nez élargi transversalement au niveau de la pointe, ailes écartées de la cloison, lèvre supérieure empâtée. Les os du nez paraissent un peu hypertrophiés, ce que l'on peut attribuer aux poussées antérieures de rhinite. Les apophyses montantes des maxillaires supérieurs sont saillantes.

Julienne n'avait jamais été malade avant de se présenter à notre dispensaire. Menstruation à seize ans.

Le père est mort de tuberculose pulmonaire à quarante-deux ans, après avoir porté pendant longtemps une adénite cervicale volumineuse. La mère vit encore. Sur trois frères et une sœur nés en même temps que la malade, de ces parents un frère est sourd-muet, une sœur plus âgée souffre de poussées du côté des amygdales linguales et palatines, contracte souvent des bronchites.

Julienne traita pendant des mois sa rhinite, aggravée par son métier de fileuse dans un atelier rempli de poussière. Elle allait mieux quand elle ressentit, en octobre 1897, de l'enchifrènement, surtout à gauche. Elle revint à la consultation après deux mois d'absence.

L'examen simple, sans rhinoscope, permit de constater de la rougeur de la muqueuse, la présence de croûtes verdâtres et jaunes sur la cloison. Le rhinoscope montra une tuméfaction de la cloison des deux côtés : mamelons et saillies en deux points principaux où la muqueuse est moins congestionnée. Ces points saillants sont recouverts de croûtes et tout autour existe un semis de petites tumeurs proéminentes.

Le stylet détache les croûtes. Au-dessous, des ulcérations à bords découpés et déchiquetés, des deux côtés de la cloison. Ces ulcérations, au nombre de cinq, paraissent de niveau avec la muqueuse, leurs bords mous et bourgeonnants saignent un peu. Le stylet pénétrant l'antérieure fait constater une perforation de la cloison, que les nodosités qui entourent l'ulcération cachaient à la vue.

Nous curettons les cinq ulcérations. Nous touchons la première au galvanocautère, les autres à l'acide lactique. Nous pansons le tout à la poudre d'iodoforme et à la gaze.

L'examen microscopique fit constater une infiltration en plusieurs points par de jeunes cellules embryonnaires et au milieu d'un nodule la présence manifeste de bacilles de Koch.

La muqueuse de la cloison parut redevenir malade en novembre, rougeur, injection, gonflement. Comme les tissus nous paraissaient peu sensibles, nous scarifiâmes et touchâmes à la teinture d'iode.

En février 1898 la muqueuse paraissait normale; les bords de la perforation se pinçaient et semblaient, en se plissant, vouloir en rétrécir le diamètre. Nous continuons à surveiller, de crainte de récidive, bien qu'un traitement général, dans lequel l'huile de foie de morue à hautes doses joue un rôle, ait beaucoup amélioré la santé.

Obs. III. — P..., Louise, vingt-deux ans, nous consulte en mars 1896 pour une rhino-pharyngite et des poussées du côté de l'oreille.

ette personne, très lymphatique, a perdu sa mère de tuberculose monaire; elle a eu une enfance très pénible, a été souvent adisposée. Beaucoup de personnes de sa famille ont été maltraitées la tuberculose.

'examen du facies montre que Louise a eu des congestions des

yeux, opacités de la cornée; qu'elle a souffert d'écoulements du nez. La demi-surdité à gauche est due à une otorrhée avec perforation du tympan.

La rhinoscopie permet de voir une muqueuse congestionnée, un peu épaissie, des cornets mous et volumineux, un état catarrhal. Le pharynx est relâché, fort gras. L'otoscopie fait constater une perforation du tympan gauche dans sa partie inférieure, une rétraction très grande du marteau à droite et un dépoli du tympan.

Nous instituons un traitement qui amène assez vite une amélioration sensible.

En juin 1897 la malade revient pour nous parler d'une gêne dans le nez, surtout du côté droit. Elle parle d'un enchifrènement et d'une certaine difficulté de percevoir les odeurs. Nous constatons sur la partie la plus saillante de la cloison, déviée à droite, des bosselures fongueuses avec coloration rouge jaunâtre ou blafarde en quelques endroits. Croûtes en un point avec des ulcérations aux environs. Nous détachons ces croûtes avec un tampon glycériné et nous trouvons au-dessous une ulcération à bords fongueux, que le stylet peut repousser et qui recouvre une perforation. La cloison est un peu bosselée à gauche.

Nous curettons à droite et nous touchons au galvanocautère. Nous scarifions assez profondément à gauche et nous touchons avec une solution d'acide lactique à 60 o/o.

Le grattage et les cautérisations durent être faits plusieurs fois pendant un mois, parce que nous redoutions de nouvelles poussées des deux côtés. Ce ne fut que fin août, après un traitement général : chaux, huile de foie de morue, que la malade parut guérie.

Nous continuons à surveiller.

L'examen microscopique permit de constater un grand nombre de cellules embryonnaires, quelques grandes cellules et la présence des bacilles de Koch dans les granulations extraites.

Dans ces trois cas nous avons eu à traiter des nodules lupeux siégeant sur la partie antérieure de la cloison, point de prédilection du lupus primitif, d'après quelques auteurs. Nous ne pouvons dire tous, puisque Schmeigelow a vu l'affection naître sur le cornet moyen, puisque Cozzolino affirme qu'elle peut partir d'un point quelconque des fosses nasales, puisque Wernher prétend qu'elle vient le plus souvent des choanes par une extension insidieuse. Dans une

de nos observations (obs. II), une légère exulcération sur le cornet moyen gauche nous fit craindre un développement du lupus en ce point, mais le lupus s'arrêta sur la cloison. Attaqué vigoureusement, le mal ne dépassa pas la partie antérieure, premier point envahi.

Les trois malades étaient à l'âge adulte, époque de la vie où le lupus est le plus fréquent. Les causes à invoquer, comme dans une quatrième observation que nous présentons plus loin, étaient la tuberculose : cause prédisposante, l'apport des poussières dans les deux premières : cause efficiente. Toutes nos malades avaient les attributs du tempérament scrofuleux ; les rhinites dont elles avaient souffert paraissaient avoir fait de la membrane de Schneider un lieu de *minoris resistentiæ*.

La marche fut dans les premiers temps insidieuse. Le lupus ne décela sa présence que par un léger malaise, malaise peut-être moins prononcé qu'une poussée de rhinite hypertrophique. L'hypertrophie de la cloison des premiers jours put faire croire à un retour de cette dernière affection, mais la présence des croûtes, des ulcérations, des nodosités... affirma le diagnostic. Dans l'observation III, l'affection se fit par des poussées successives, après un temps de repos. Cette lenteur de la progression a été signalée comme un caractère du lupus.

Au début, la muqueuse de la cloison parut rouge, injectée, avec une hypertrophie régulière. Mais le gonflement ne tarda pas à ne plus être uniforme. Dans plusieurs points, nous pûmes constater des saillies, des mamelons sur une muqueuse moins colorée. Alors se montrèrent les nodules lupiques avec mamelons, de consistance très friable, portant des croûtes jaunes ou verdâtres sous lesquelles se formaient des ulcérations. Ces dernières avaient un aspect particulier : des bords déchiquetés et découpés, des végétations bourgeonnantes à leur surface et des nodosités sur les bords. Le stylet devait écarter les végétations pour reconnaître les perforations de la cloison cartilagineuse.

La marche et la durée du lupus nous ont paru dépendre surtout du terrain qu'il rencontrait. La personne de l'observation I guérit plus vite que les deux autres, parce qu'elle habitait hors la ville et dans un milieu plus aéré, parce qu'elle paraissait moins déprimée que les deux autres. Toutes ces malades avaient de la tuberculose dans leur famille.

Nous continuons à surveiller ces trois personnes, parce que la prédisposition à faire de la tuberculose persiste, parce que le lupus est une affection de longue durée, pouvant reparaître si l'on abandonne les malades sans leur donner des soins.

Le traitement suivi par nous a été brutal, mais il était le seul qui pût arrêter l'affection dans ses commencements. Il est prouvé que la destruction par les agents chimiques est incertaine. La meilleure méthode est le raclage avec une curette tranchante, puis la cautérisation à l'acide lactique ou au galvanocautère. L'anesthésie locale avec la cocaïne permet d'opérer sans grande douleur.

Les scarifications peuvent modifier la muqueuse, mais elles ne doivent être faites qu'avec les plus grandes précautions et être suivies de cautérisations, de peur d'ouvrir la porte à l'infection bacillaire générale. Quelques points d'ignipuncture autour de la partie scarifiée pourront éviter cet accident.

— Le diagnostic du lupus du nez est plus facile quand des manifestations se sont produites à la peau et dans les environs de l'ouverture des fosses nasales, comme dans le cas suivant.

Obs. IV. — M..., Julie, femme de vingt-huit ans, ayant perdu sa mère de tuberculose pulmonaire, porte à la lèvre supérieure et à l'entrée des fosses nasales, à droite, deux pustules. Cette personne souffre depuis quelque temps du nez : douleur quand elle touche au lobule médian, écoulement par la narine droite, enchifrènement, un peu d'épiphora. D'une santé languissante, ayant souffert de bronchites répétées, ayant de la rudesse respiratoire aux sommets, elle désire être débarrassée de l'éruption de la lèvre et du nez, qu'elle prend pour un eczéma croûteux.

L'examen de la cloison montre à droite de l'épaississement de la cloison, des saillies mamelonnées, des croûtes.

Curettage, thermocautère, pansement à la glycérine et à l'acide lactique.

— Le diagnostic est encore moins douteux quand le lupus a laissé des stigmates à la peau. Nous avons soigné, en février 1897, un lupus polypoïde de la cloison, côté droit. Nous aurions pu croire à une poussée primitive si nous n'avions pas eu des traces cicatricielles dans plusieurs points de la face.

Obs. V. — L..., Marie, femme de trente-deux ans, nous demande des soins pour une gêne dans le nez, fosse nasale droite. Enchifrènement, difficulté de sentir des odeurs, troubles de la vue.

La personne paraît d'une santé délicate. Plusieurs membres de sa famille ont souffert de la tuberculose, le père est décédé, la mère est fort arthritique.

Le facies est ravagé par des cicatrices ressemblant à des brûlures ou à des stigmates de variole. Opacité dans un des points de la cornée, à gauche. Nous ne pouvons obtenir des renseignements sur des éruptions dont cette femme a souffert dans sa jeunesse et qui ont siégé principalement à la figure.

L'examen du nez fait constater de l'encombrement de la fosse nasale droite, par laquelle la respiration est presque impossible. Des masses polypoïdes volumineuses s'insèrent par une large base sur la cloison; le cornet moyen, volumineux et mou, paraît atteint. La fosse nasale gauche n'est pas atteinte, elle ne présente que des traces de rhinite.

Les renseignements sur la famille, les stigmates de la face, la forme des masses polypeuses, leur consistance demi-solide, la friabilité, nous font penser à un lupus.

Craignant de ne pouvoir tout enlever par l'anse galvanique et le grattage, nous endormons la malade. Nous détachons l'aile du nez, que nous relevons; après avoir curetté tous les tissus qui paraissent atteints, nous cautérisons au galvanocautère. Nous ne trouvons me perforation. L'aile du nez est remise en place et la plaie sée à la gaze iodoformée.

uelques attouchements au chlorure de zinc. Comme la cicatrice d, après deux mois, à devenir fibreuse, nous dilatons avec une e de laminaire et des mèches iodoformées. Guérison.

L'examen des parcelles recueillies, fait au laboratoire de la Faculté, montra une infiltration des éléments de la muqueuse par de jeunes cellules embryonnaires, quelques cellules géantes de forme ovale avec gros noyaux. Malgré plusieurs coupes, pas de bacilles de Koch dans les nodules. Cependant, la forme de la tumeur, la diathèse tuberculeuse dans la famille, nous font affirmer un lupus.

Si nous n'avons pas mis cette observation parmi celles du lupus primitif, c'est que les cicatrices de la figure pouvaient faire penser à une manifestation secondaire du côté des fosses nasales. Quant à notre façon d'opérer, nous devons dire que nous avons eu une forte hémorragie par les branches de l'angulaire du nez. Nous croyons, comme le recommande Garel, que ce mode d'opérer doit être réservé pour des cas d'affection très étendue.

Cette forme de lupus polypoïde pouvait être confondue avec les polypes muqueux et l'hypertrophie polypoïde des cornets inférieurs ou moyens.

Bien que les myxomes que nous avons eu à traiter s'insérassent surtout sur le cornet moyen, non sur la cloison, nous devions nous rappeler que des auteurs, et parmi eux Zuckerland, ont vu ces productions implantées sur la cloison. Nous devions aussi nous souvenir que Schmeigelow a trouvé un polype lupique sur le cornet moyen.

Pour bien établir le diagnostic, force est de reconnaître la consistance élastique du polype muqueux, différente de la consistance molle des masses lupiques, la couleur blanchâtre du premier de la teinte rouge blafarde des secondes, les variations de volume du myxome qui ne se présentent pas dans le lupus. Le myxome se rencontre sous la forme d'une masse sans nodosités, sans mamelons, sans croûtes, très sensible à l'action de la cocaïne. Ces caractères ne sont pas ceux du lupus.

Toutes ces remarques peuvent s'appliquer à l'hypertrophie polypoïde des cornets.

— Les papillomes de la cloison demandent une attention plus grande; ces tumeurs peuvent être prises pour des productions verruqueuses du début du lupus. Comme Raulin *(loc. cit.)*, nous pensons que les saillies mamelonnées du dernier sont plus mollasses, prennent plus fréquemment un développement sensible. Mais lorsque les papillomes affectent une forme de chou-fleur plus ou moins étalé, le diagnostic demande une observation suivie et, quand on veut faire cesser rapidement le doute, un examen microscopique.

— L'épaississement de la cloison offre, parfois, des points de ressemblance avec le lupus commençant, surtout quand l'hypertrophie se fait par places.

Obs. VI. — L..., Charles, religieux de trente-quatre ans, de santé débile, a beaucoup souffert du nez. Il se plaint d'une douleur vive quand il appuie sur le dos de l'organe; cette douleur paraît siéger dans la cloison.

Les cornets sont un peu développés, mais ce qui frappe à l'examen rhinoscopique, c'est la saillie de la cloison des deux côtés. Le stylet, promené sur elle, perçoit de petites surfaces mamelonnées un peu résistantes paraissant faire corps avec la cloison. Ces tumeurs donnent une sensation élastique, non une sensation mollasse comme dans le lupus. La tige, poussée fortement, ne les pénètre pas.

Cette affection nous a paru celle sur laquelle Miot a insisté, en 1888; elle est plus fréquente qu'on ne le pense.

Quelques traînées de feu avec une pointe de galvanocautère, un peu d'iodure modifièrent rapidement la maladie.

La marche de cette affection ne ressemble en rien à celle du lupus, elle ne marche pas vers l'ulcération.

— Quand le lupus devient croûteux et tend à s'ulcérer, il peut être confondu avec l'eczéma du nez, avec les ulcérations de la rhinite chronique, avec quelques formes de tuberculose, avec les ulcérations syphilitiques.

Il est bien rare que l'eczéma reste localisé dans les fosses nasales; le plus souvent, l'affection s'étale sur les ailes du nez

et sur la lèvre supérieure. Mais le médecin qui assiste au commencement d'une poussée à l'entrée du nez doit faire un examen précis.

Obs. VII. — B..., Constance, femme de soixante-trois ans, nous demande des soins pour une gêne éprouvée dans les deux narines. Cette personne se plaint de respirer difficilement, d'avoir souvent des croûtes verdâtres à l'entrée des fosses nasales. Un examen rapide nous permet de constater que des croûtes eczémateuses siègent près de l'orifice, que ces lésions sont situées moins profondément que le lupus. Les croûtes sont jaune verdâtre. Détachées avec un porte-ouate trempé dans la glycérine, elles ne donnent qu'une érosion. Les tissus qui portent cette érosion ne présentent pas de nodosités, de bosselures.

— Nous avons vu beaucoup de rhinites chroniques avec ulcérations superficielles, surtout chez des sujets jeunes et lymphatiques. Nous n'avons constaté qu'une perforation de la cloison chez une fillette de dix-sept ans. L'ulcération avait une forme ronde, à grand diamètre antéro-postérieur, elle siégeait dans la portion cartilagineuse. Cette ulcération avait amené une perte de substance dont les bords étaient très nets et très unis. Cette lésion nous a paru se rapporter à celle que Hajeck a nommée ulcère perforant de la cloison. Les renseignements pris sur la famille de la jeune fille, qui avait perdu ses parents dans sa première enfance, nous feraient pencher vers une étiologie tuberculeuse, bien que l'ulcération tuberculeuse n'ait pas de tendance à se limiter et paraisse plutôt disposée à s'étendre.

En général, dans la rhinite chronique on ne trouve que de légères érosions, des lésions superficielles. Les croûtes tiennent peu; enlevées, elles laissent voir des plaques rouges presque de niveau avec la muqueuse et saignant facilement.

— L'épistaxis peut être abondante quand la muqueuse présente des varices, c'est-à-dire quand il y a tendance à l'ulcération variqueuse.

Obs. VIII. — B..., frère de la Doctrine chrétienne, âgé de vingt-

trois ans, se présente à notre consultation pour des épistaxis répétées et très abondantes. Les écoulements se font par la narine droite.

Ce jeune homme, très anémique, est arrivé à la deuxième période de la tuberculose pulmonaire.

L'examen de la cloison permet de constater, près d'un éperon très saillant, plusieurs petites ulcérations d'une coloration grisâtre, ayant sur les bords une zone rouge sombre dans laquelle se voient des vaisseaux dilatés. Ce n'est pas là la forme du lupus.

— L'affection ulcéreuse qui peut être le plus facilement confondue avec les manifestations lupiques, est l'ulcération tuberculeuse de la cloison. Nous pouvons même dire que des auteurs ont englobé dans un même chapitre le lupus et les autres manifestations tuberculeuses (voir *le Traité de chirurgie* de S. Duplay et Reclus, 1891). C'est ce qu'a fait Cartaz en 1887. Plicque, dans un travail paru dans les *Archives des maladies de l'oreille, du larynx*, en 1890, n'a pas cru devoir suivre la même voie, il a divisé les 40 cas relevés par lui en deux classes : la tuberculose proprement dite et le lupus.

La lecture de la description de la forme végétante, dans les cas de tuberculose nasale, rappelle ce que nous disions plus haut, dans notre observation IV, de la forme mamelonnée et polypoïde du lupus[1].

Il peut exister sur la muqueuse du nez deux formes de tuberculose. L'une, à forme miliaire, décrite par Isambert dans la gorge, par Cartaz dans les fosses nasales; l'autre, présentant la forme caséeuse, pouvant s'abcéder et laisser sur la cloison une surface ulcérée.

Obs. IX. — P..., Jacques, âgé de vingt ans, vient à notre clinique pour une rhinorrhée intense, pour des douleurs dans la fosse nasale gauche, pour de la tuberculose pulmonaire.

Ce malade a plusieurs frères et sœurs atteints de tuberculose. tamen de la poitrine prouve que la maladie est très avancée z lui.

Voir Simon Duplay et Reclus, *loc. cit.*, p. 859 du tome IV.

La cloison nasale porte en son milieu, à gauche, une ulcération de la largeur d'une pièce de 20 centimes, entourée d'un semis de petites granulations jaunâtres ayant la grosseur d'une tête d'épingle. La coloration est grisâtre. Les bords sont peu saillants au-dessus de la muqueuse. Ce n'est pas l'aspect mamelonné avec ulcérations bourgeonnantes et végétantes de nos quatre premières observations.

Obs. X. — M..., Louise, femme de vingt-trois ans, ayant eu des poussées de broncho-pneumonie à gauche, paraissant prédisposée à la tuberculose par ses antécédents, demande des soins pour une gêne du nez, à gauche. Nous constatons un gonflement de la cloison. Le stylet donne une sensation de mollesse sur une assez grande étendue. Un petit pertuis laisse, en arrière, sortir du muco-pus. Quelques granulations.

Craignant un foyer caséeux, nous lardons en deux ou trois points avec le galvanocautère. Nous recueillons un peu de la masse à la curette et nous pansons avec de la gaze iodoformée.

Le microscope fait constater des cellules épithéliales, des bacilles vulgaires, des leucocytes... mais pas de bacilles de Koch.

Ces deux observations nous paraissent se rapporter à la tuberculose nasale. Les sujets étaient déjà envahis dans un point de leur économie. La forme de l'ulcération, le semis dans le voisinage, les modifications avantageuses amenées par le traitement et dans l'état local et dans l'état général, ont confirmé notre opinion.

— La maladie avec laquelle on a le plus longtemps confondu le lupus est la syphilis. On a décrit[1] un lupus syphilitique se montrant sous la forme de masses bourgeonnantes. Parties de la cloison, ces masses ne tarderaient pas à envahir tout l'orifice antérieur des fosses nasales. Bientôt la cloison cartilagineuse se percerait et des tubercules apparaîtraient sur la peau des ailes et sur le lobule du nez. Si la syphilis prend réellement cette forme, l'examen de la première période doit être embarrassant et le diagnostic différentiel doit être difficile. Il est nécessaire de rechercher, et dans les

1. Voir Raulin, thèse citée, p. 75.

renseignements, et dans les manifestations antérieures, et dans les manifestations sur d'autres points du corps, de faire même une médication d'épreuve.

Lorsqu'on peut suivre les accidents, il est bon de se rappeler que le lupus attaque d'abord la muqueuse, tandis que la syphilis s'attaque plus facilement aux tissus profonds, cartilages, os. La marche du premier est lente, la marche de la seconde plus rapide. Les lésions lupiques se maintiennent longtemps dans le segment antérieur des fosses nasales et ne s'attaquent pas aux os; les lésions syphilitiques se propagent rapidement et attaquent les os.

L'ulcération syphilitique affecte aussi une forme particulière.

Obs. XI. — L..., Charles, homme de cinquante-trois ans, se présente à notre dispensaire avec une affection du nez. Il accuse une syphilis bien nette, contractée il y a un an et pour laquelle il n'a pas suivi un traitement régulier. Chancre, plaques muqueuses syphilides.

Au mois de janvier 1898, ce malade a éprouvé une douleur dans le nez, peu après il a constaté une ulcération. Au commencement de février, il présente une perforation de la grandeur d'une pièce de 1 franc. Cette perte de substance occupe presque toute la cloison cartilagineuse, elle a des bords très accentués, nettement taillés à pic, durs, adhérents, non décollés, affectant une forme presque ovalaire.

L'ulcération et la perforation lupiques ont des bords plus mous, décollés, un peu saillants. Quand l'ulcération masque les points perforés, le fond est exhaussé, souvent exubérant, avec des bourgeons charnus. Le fond de l'ulcération syphilitique est déprimé, anfractueux, recouvert d'un enduit gris jaunâtre.

— Nous ne pensons pas devoir prolonger cette étude de diagnostic différentiel. Si nous avons joint aux 3 cas de lupus primitif de la cloison que nous avons détaillés, des observations d'autres affections relevées sur notre cahier de clinique, affections qui pouvaient être confondues avec les manifestations lupeuses, c'est que nous voulions appuyer sur des faits les remarques que nous présentions.

NOTES

SUR UN NOUVEAU PROCÉDÉ D'ANESTHÉSIE LOCALE

POUR OPÉRER SUR LA MEMBRANE ET LA CAISSE DU TYMPAN[1]

Par le Dr **A. BONAIN**,
Chirurgien adjoint de l'hôpital civil de Brest (oto-rhino-laryngologie).

J'ai tenu à vous entretenir en quelques mots d'un procédé d'anesthésie locale que j'expérimente depuis quelque temps déjà dans mes opérations sur la membrane et la caisse du tympan. S'il n'est pas encore tout à fait mis au point et s'il lui manque la consécration d'une expérimentation suffisamment étendue, je pense, néanmoins, qu'il est dès à présent susceptible de rendre service.

Ce procédé comprend : 1° l'anesthésie de la face externe de la membrane tympanique, à l'aide d'un mélange de phénol, de menthol et de chlorhydrate de cocaïne; 2° l'anesthésie de la face interne de la membrane et de la muqueuse de la caisse, avec deux à trois gouttes d'une solution de chlorhydrate de cocaïne à 1/10, instillées par l'incision ou les incisions faites à la membrane, à l'aide de la canule d'Hartmann, montée sur une petite seringue.

Me basant sur les propriétés d'anesthésie locale des téguments que possèdent à divers titres le phénol, le menthol et le chlorhydrate de cocaïne, j'ai songé à combiner ces trois substances pour obtenir une insensibilisation complète de la membrane du tympan, bien difficile à obtenir par les moyens actuellement en usage. Après quelques tâtonnements, je suis arrivé à employer la formule suivante :

Acide phénique pur neigeux.....	2 grammes
Menthol.....	ââ 0,50 centigrammes
Chlorhydrate de cocaïne.....	

1. Travail communiqué à la Société française de laryngologie, mai 1898.

Le mélange de ces trois substances donne naissance à un liquide homogène, incolore, légèrement sirupeux, cristallisant en partie par le refroidissement, légèrement soluble dans la glycérine, très soluble dans l'alcool à 90 degrés et le chloroforme. Ce liquide est très légèrement caustique et l'addition d'alcool ou de chloroforme augmente cette action caustique. Une goutte déposée sur la pointe de la langue, par exemple, détermine instantanément une tache blanche qui disparaît assez vite sans laisser de trace ni de lésion sensible. Maintenu une à deux minutes au contact de la face externe du tympan, il détermine l'insensibilisation de cette membrane, et assez fréquemment aussi une légère cautérisation surtout marquée au niveau de la portion flaccide et se trahissant par la coloration blanchâtre de la membrane, parfois aussi par un léger gonflement à sa jonction avec la peau du conduit. Cette action caustique assez variable, presque nulle en certains cas, plus prononcée dans d'autres, gêne quelque peu en masquant les détails du tympan et la netteté de ses contours. En tous cas, elle n'a jamais mis obstacle à l'opération projetée et n'a jamais eu la moindre conséquence fâcheuse.

Pour éviter l'action caustique, j'ai diminué par la suite la proportion de phénol et j'ai successivement expérimenté les formules suivantes :

Phénol.....	2	grammes.
Menthol.....	1	—
Chlorhydrate de cocaïne....	1	—

Puis :

Phénol	ãã 1 gramme.
Menthol	
Chlorhydrate de cocaïne.....	

Ces formules donnent toujours naissance à un liquide d'aspect identique. Avec la dernière formule expérimentée seulement dans 3 cas, j'ai obtenu l'anesthésie complète

de la membrane en trois minutes, sans autre trace de son action qu'une légère rougeur des tissus.

Pour anesthésier un tympan, voici comment j'opère : me bornant à bien nettoyer l'entrée seule du conduit, si celui-ci est propre et en bon état, j'imbibe de l'anesthésique un très léger morceau de coton hydrophile, de taille suffisante à recouvrir la membrane ou une partie de la membrane, et le tenant par le centre à l'aide d'une fine pince, je l'applique et l'étale contre le tympan avec le stylet. Le patient ressent une très légère sensation de brûlure qui ne dure qu'un instant. Au bout de trois minutes, j'enlève le morceau d'ouate et avec un pinceau d'ouate bien imbibé d'eau bouillie j'enlève ce qui peut rester d'anesthésique sur la membrane ou dans le conduit.

La face externe du tympan étant ainsi anesthésiée et stérilisée, je pratique mon incision ou mes incisions suivant le cas, et avec la canule d'Hartmann stérilisée et montée sur une petite seringue également stérilisée, j'instille dans la caisse, en conduisant le plus haut possible le bec de la canule, une à trois gouttes de cocaïne à 1/10.

Un fait notable et très appréciable est l'écoulement insignifiant, parfois même nul, de sang pendant l'opération. Les suites opératoires sont simples. Avec les premières formules plus fortes en phénol, l'hyperémie consécutive de la membrane était plus marquée qu'elle n'est d'habitude. Peut-être aussi, existait-il quelque retard dans la cicatrisation des incisions. En tous cas, je n'ai jamais observé de suppuration consécutive ni d'accidents d'aucune sorte; tout au plus ai-je éprouvé quelques inconvénients. J'ai ainsi pratiqué soit à l'hôpital, soit dans ma pratique privée, vingt-huit opérations sur la membrane et la caisse du tympan (paracentèse, destruction de synéchies, mobilisation, ablation d'osselets, ablation totale du tympan). Sur ce nombre, j'ai, dans un cas d'ablation du tympan et du marteau, constaté un écoulement muqueux de la caisse, qui s'est prolongé un mois environ.

Dans un cas de mobilisation de la chaîne des osselets par tractions sur le manche du marteau, j'ai eu un retard de cicatrisation de la membrane qui a duré vingt-cinq jours. Dans un troisième cas, enfin, j'ai été dans l'obligation de remettre l'opération à quelques jours de là, à cause d'un gonflement marqué et immédiat du revêtement cutané du conduit auditif. Je devais pratiquer une paracentèse exploratrice et une destruction de synéchies fixant le manche du marteau à la paroi interne de la caisse, chez un sujet atteint autrefois d'otite moyenne suppurée, actuellement guérie avec persistance d'une très petite perforation. Deux jours auparavant, j'avais enlevé à la curette un bouchon de cérumen peu volumineux mais très dur siégeant au tiers moyen du conduit; il en était résulté une excoriation des plus légères de la partie inférieure et le contact au passage du mélange anesthésique (formule n° 1) avait déterminé sur-le-champ une tuméfaction du conduit, empêchant absolument la vue suffisante du tympan. Cette tuméfaction disparut rapidement sans aucun traitement et, dix jours après, l'opération projetée fut pratiquée avec un très bon résultat.

Pour terminer ce qui a trait à l'emploi du phéno-menthol cocaïné, j'ajouterai que j'ai essayé avec succès la formule n° 1 pour curetter des fongosités de la caisse du tympan privé de sa membrane. Je m'en suis également servi sans le moindre inconvénient et avec un bon résultat pour anesthésier l'amygdale linguale hypertrophiée et y appliquer des pointes de galvanocautère. Enfin, je l'ai employée pour toucher des infiltrations et des végétations de larynx tuberculeux.

ANALYSE DE THÈSE

: un procédé de résection de la cloison nasale, par le
E. MASSAL.

1 Congrès de la Société française de laryngologie de
1898, le docteur Escat, de Toulouse, a préconisé un

procédé de résection des éperons de la cloison, qui consiste à décoller la muqueuse du côté sain au moyen d'une injection d'eau bouillie, et à sectionner, immédiatement après, la saillie de la cloison, au moyen d'un bistouri boutonné.

On évite, de la sorte, la perforation du septum.

Dans son travail inaugural le docteur Massal reprend l'exposé du procédé d'Escat en y ajoutant quelques observations personnelles.

L'auteur va même jusqu'à déclarer que ce nouveau procédé *doit être préféré « dans tous les cas et toujours »* aux méthodes anciennes dont il mentionne à peine quelques-unes.

La lecture attentive du travail de M. Massal ne semble malheureusement pas correspondre aux conclusions de l'auteur. Il en est ressorti pour nous cette impression que le procédé d'Escat est applicable uniquement aux éperons cartilagineux siégeant sur la portion cartilagineuse de la cloison (éperons antérieurs) et s'accompagnant d'une incurvation du septum du côté opposé à l'éperon. (Thèse de doctorat. Toulouse, imprimerie Saint-Cyprien, 1898.)

Dr Brindel.

REVUE GÉNÉRALE ET ANALYSES

NEZ ET PHARYNX NASAL

Occlusion osseuse des choanes *(Knöcherner Verschluss der Choane)*, par le Dr Baumgarten, de Budapest.

Il s'agit d'un jeune homme, âgé de dix-huit ans, qui présentait comme seul symptôme une imperméabilité complète de la fosse nasale droite. La parole était normale, la conformation du voile du palais et de la face également normale. La sonde, introduite dans la fosse nasale droite, se heurte au fond contre un obstacle très dur. A l'examen rhinoscopique postérieur, on trouve la choane droite obstruée par un diaphragme recouvert par la muqueuse normale et présentant au milieu une dépression conique, assez profonde, également dure et imperméable. Il s'agissait là, évidemment, d'une obstruction congénitale osseuse.

L'auteur perfora le diaphragme en son milieu au moyen du perforateur servant à ouvrir le sinus maxillaire, puis il le détacha par quelques coups de gouge pratiqués successivement sur les quatre côtés. L'hémorragie et les douleurs furent insignifiantes. Tamponnement de la fosse nasale. Le lendemain, il ne restait plus que quelques points osseux qu'on put facilement détacher.

L'auteur préfère ce procédé opératoire à la galvanocautérisation qui, malgré l'emploi de la cocaïne, est plus douloureuse, plus longue et plus facilement suivie de réaction.

Un autre cas, observé par le même auteur, présentait un ensemble de symptômes absolument différent de celui décrit tout à l'heure. Il s'agissait d'un garçon de quatorze ans chez lequel on trouvait au complet tout le tableau symptomatologique des végétations adénoïdes (voix nasillarde, surdité, aprosexie, bouche ouverte, déformation du voile du palais, etc.). Et cependant, en examinant le naso-pharynx, on ne trouve pas trace de végétations adénoïdes; seulement les moitiés supérieures des deux choanes sont obstruées par des diaphragmes osseux; il existe une rhinite chronique hypertrophique, et, après cocaïnisation, on peut apercevoir par la rhinoscopie antérieure le bord inférieur en demi-lune de chaque diaphragme, et se rendre compte, au moyen de la sonde, de leur consistance osseuse.

La gravité plus ou moins grande des symptômes, suivant les cas, dépend probablement de ce fait que la fosse nasale ou les portions de fosses nasales libres possèdent une puissance de contraction plus ou moins grande, de façon à rendre la respiration plus ou moins facile. (*Monats. f. Ohrenheilk.*, n° 9, 1898.)

Dr S. Jankelevitch.

Un cas d'adéno-carcinome du nez *(Ein Fall von Adenocarcinom der Nase)*, par le Dr Max Thorner.

Il s'agit d'un homme âgé de quarante et un ans, sans antécédents héréditaires ou personnels bien marqués et qui était atteint d'obstruction de la fosse nasale gauche. La cause de cette obstruction était une tumeur qui, enlevée à huit reprises différentes, ne tardait pas à récidiver peu de temps

après chacune de ces opérations. Toutes ces opérations ont été indolores, non suivies d'hémorragies. L'état général du malade est très bon.

Au moment où l'auteur l'a vu pour la première fois, toute la fosse nasale gauche était obstruée par une tumeur qui du vestibule du nez s'étendait en arrière vers les choanes et descendait dans le naso-pharynx, où elle bouchait complètement l'orifice de la trompe d'Eustache gauche. Cette tumeur est en chou-fleur, saigne au contact de la sonde, d'un rouge grisâtre et n'adhère pas à la paroi postérieure du pharynx. Selon les apparences, la tumeur part du méat moyen qu'elle remplit complètement. Elle n'a rien de commun avec la cloison. Absence d'engorgement ganglionnaire.

Des morceaux de tumeur furent enlevés et examinés au microscope, qui montra qu'il s'agissait d'un adénome.

Après une autre opération partielle qui fut bientôt suivie de récidive, on entreprit sous le chloroforme une opération plus radicale au moyen de l'anse et de la curette. Les masses enlevées étaient très friables, l'hémorragie abondante au point de rendre le tamponnement nécessaire. L'examen microscopique pratiqué à la suite de cette opération montra qu'il s'agissait d'un adénome malin.

Après quelques mois d'amélioration, la tumeur récidiva. Mais le malade refusant une opération radicale, on fut obligé d'enlever tous les quinze jours des parties plus ou moins grandes de la tumeur. Les opérations devenaient de plus en plus douloureuses. Un nouvel examen microscopique montra qu'il s'agissait d'un adénome ayant subi la dégénérescence carcinomateuse. La cloison et la fosse nasale droite furent envahies à leur tour, les paupières s'œdématièrent, l'état général devint mauvais, le malade prit un teint cachectique. Depuis lors, l'état du malade ne cessa d'empirer. La tumeur se montra à l'extérieur au niveau de la base du nez, remplit l'orbite gauche, occasionnant des hémorragies fréquentes et abondantes; le malade finit par perdre complètement son œil gauche, devint sourd et la mort survint au bout de très peu de temps, le malade étant resté sans connaissance pendant plusieurs jours.

Il s'agit là d'un adéno-carcinome typique. A moins d'admettre dans ce cas une transformation d'une tumeur bénigne en une tumeur maligne, l'auteur n'en voit pas d'autre explication que celle qui consisterait à admettre l'existence d'un adénome malin destructif qui peut pendant une période assez longue être facilement confondu avec un adénome bénin, quant à sa structure histologique. (*Archiv f. Laryngol.*, VIII, 2.)

Dr S. JANKELEVITCH.

Du redressement des déviations de la cloison *(The restoration of deflected nasal septum)*, par le Dr BEAMAR DOUGLASS.

Après avoir mentionné les différentes variétés des déviations de la cloison, l'auteur décrit ainsi qu'il suit le mode opératoire adopté par lui.

La cavité nasale subit un nettoyage antiseptique et le malade est légèrement anesthésié. Le petit doigt, enduit d'huile, est introduit dans la fosse nasale, de façon à rechercher toutes les concavités et convexités de la cloison, toutes les lignes suivant lesquelles s'est effectuée la déviation ou la fracture. La cloison peut, en effet, présenter plusieurs déviations qui tantôt sont indépendantes les unes des autres, tantôt se rejoignent à des angles différents. Mais il existe toujours une ligne principale qu'il faut rechercher tout d'abord. Une fois cet examen fait, on introduit dans la fosse nasale un couteau recourbé à pointe aiguë et on perfore la cloison à la partie la plus postérieure de la déviation, le petit doigt introduit dans la fosse nasale opposée servant de guide. Ce premier couteau est ensuite remplacé par un autre également recourbé, mais à pointe mousse, qui est introduit dans l'ouverture pratiquée dans la cloison et coupe cette dernière d'arrière en avant, selon toutes les lignes de sa déviation, jusqu'à la partie la plus antérieure.

Ceci fait, on détruit tout le tissu élastique qui a pu se former dans la couche sous-muqueuse de la cloison, à la suite de l'inflammation qui a accompagné l'ancienne fracture. Cette opération s'exécute au moyen d'une pince, dont les deux branches introduites dans les deux fosses nasales communiquent à la cloison de légers mouvements d'un côté à l'autre.

On refoule ensuite la cloison avec le doigt vers la fosse

nasale saine et on introduit dans la fosse nasale opérée un tube en caoutchouc dont le côté tourné vers la cloison est plan, celui tourné vers le cornet concave; son ouverture externe est plus grande que l'ouverture interne. Le tube n'est pas perforé, parce que l'auteur a observé que les trous lorsqu'ils existent sont bientôt obstrués par des mucosités qui finissent par remplir tout le tube, ce qui en rend le nettoyage difficile.

Un autre tube plus petit est introduit dans la fosse nasale saine et contribue ainsi à maintenir la cloison dans la position corticale.

Le malade garde le lit pendant vingt-quatre jours et les tubes restent en place pendant quarante-huit heures, lorsqu'il n'y a pas de douleurs. Au premier changement des tubes, on s'assure de la position et de l'état de la cloison et on fait, s'il y a lieu, les corrections nécessaires. Le tube du côté sain est enlevé au bout de quatre jours. Quant au côté opéré, on y introduit des tubes de plus en plus petits, et au bout de trois semaines, la guérison est généralement complète. (*N.-Y. med. Journ.*, 6 août 1898.) Dr S. Jankelevitch.

LARYNX ET TRACHÉE

Des badigeonnages de liquide surrénal au 1/10 dans le traitement des laryngites hyperémiques, par le Dr Sargnon.

L'auteur a essayé, dans le service du Dr Garel, les badigeonnages de liquide surrénal à 1 % dans les laryngites aiguës et sur six malades différents. Le même médicament, employé en pathologie oculaire, avait montré sur les vaisseaux de la cornée un pouvoir vaso-constricteur que M. Sargnon a cherché à mettre à profit sur la muqueuse laryngée.

La lecture attentive des six observations rapportées par M. Sargnon n'est malheureusement pas de nature à entraîner notre conviction, car si le liquide surrénal amène bien une contraction des vaisseaux, cette action est trop fugace pour pouvoir être utilisée avec fruit.

Sur une conjonctive enflammée, Bates d'abord, puis Dor et Barraud obtiennent la constriction des petits vaisseaux et permettent à la cocaïne de produire son effet anesthésique.

Müllen essaie ce médicament sur la muqueuse nasale et en vante beaucoup l'emploi. A son avis, il amène une vaso-constriction immense, accroît l'effet anesthésique de la cocaïne, prolonge son action et arrête l'hémorragie dans les tissus incisés. Il est vrai que cet auteur fait toujours suivre l'emploi de l'extrait surrénal d'un badigeonnage cocaïnique à 5 °/o.

Ayant eu nous-même l'occasion d'expérimenter sur notre propre pituitaire l'action vaso-constrictive et anesthésiante de l'extrait surrénal, le résultat obtenu a été nul. Nous n'avons eu ni affaissement de la muqueuse, ni anesthésie. Le médicament a eu pour seul effet de produire une sensation de cuisson fort désagréable : aussi, jusqu'à preuve du contraire, restons-nous fort sceptique à son endroit. (*Lyon méd.*, n° 40, 2 octobre 1898.)

Dr Brindel.

Des tumeurs strumeuses du larynx et de la trachée *(Ueber Schilddrüsengeschwülste im Kehlkopf und Luftröhre)*, par le Dr A. Baurowicz.

La malade, âgée de vingt-un ans, avait déjà été opérée d'une hypertrophie de la glande thyroïde qui était fortement adhérente à la trachée et s'engageait entre celle-ci et l'œsophage. Huit jours après l'opération elle fut trachéotomisée, et lorsqu'elle s'est présentée à l'auteur cinq mois plus tard, elle portait toujours la canule.

A l'examen on trouve la corde vocale gauche dans la position médiane. Lorsqu'on bouche l'ouverture de la canule, la respiration devient très bruyante, ce qui prouve que l'obstacle est situé au-dessus de la canule. Cet obstacle consiste en une tumeur qui occupe toute la paroi gauche et la paroi postérieure du larynx au-dessous de la corde vocale gauche et obstrue presque complètement la lumière du larynx. La tumeur arrive jusqu'à la fenêtre de la canule, sa surface est lisse, sa consistance élastique, elle présente une coloration rouge et est recouverte d'une muqueuse normale. L'examen de la trachée au-dessous de la fistule trachéale ne révèle rien d'anormal.

Comme le goitre avait siégé également du côté gauche, l'auteur émit l'hypothèse qu'il s'agissait là d'une tumeur strumeuse, non pas d'une glande thyroïde accessoire, mais d'une péné-

tration du goitre dans l'intérieur des voies respiratoires. On ouvrit la trachée au-dessus de la fistule en séparant le cartilage cricoïde. La tumeur, qui arrivait jusqu'au quatrième anneau de la trachée, fut séparée de sa base au moyen du bistouri et des ciseaux, et comme sa partie inférieure se confondait insensiblement avec la paroi postérieure du larynx, on enleva une partie de celle-ci. L'hémorragie fut insignifiante. Après l'opération, il resta dans les intervalles, entre les anneaux de la trachée, un parenchyme rouge bleuâtre, si caractéristique pour les coupes de la glande thyroïde.

On pratiqua le tamponnement et on réintroduisit la canule. Le tampon fut enlevé au bout de huit jours, la canule au bout d'un mois. La guérison s'effectua sans incidents.

L'examen microscopique confirma le diagnostic clinique.

L'auteur n'a trouvé dans la littérature que 5 cas de tumeurs strumeuses du larynx. Il déclare inacceptable la théorie d'après laquelle il s'agirait dans cette affection de germes de glande thyroïde ayant pénétré dans la trachée pendant la période embryonnaire et arrivant au développement au moment de la puberté. D'après lui on se trouve en présence d'un goitre qui, par extension, envahit la trachée et le larynx.

Au point de vue du diagnostic différentiel, il faudra tenir compte de différentes tumeurs bénignes (fibromes, adénomes, papillomes, lymphomes, enchondromes) et du carcinome.

Le pronostic de cette affection est favorable. Ces tumeurs ne récidivent pas. (*Archiv f. Laryngol.*, VIII, 2.)

Dr S. Jankelevitch.

Du catarrhe trachéal chronique hémorragique *(Sul cronico catarro tracheale emorragico)*, par le Dr F. Massei.

C'est une entité morbide qui n'a pas encore été signalée jusqu'ici, mais que l'auteur a eu l'occasion d'observer un certain nombre de fois. Les malades se présentent effrayés, épuisés, abattus et déclarant qu'ils crachent du sang. L'examen de la poitrine et du larynx ne révèle rien d'anormal; il n'existe ni fièvre, ni sueurs nocturnes, ni amaigrissement véritable.

Mais, en inspectant attentivement la trachée, on voit, si

l'hémorragie a été récente, un caillot de sang plus ou moins volumineux, ayant la forme d'une sangsue et contrastant vivement par sa couleur avec la coloration blanche des anneaux de la trachée. Il existe, en outre, un véritable réseau vasculaire, à mailles circulaires, parallèles aux anneaux ; d'autres fois, les vaisseaux veineux constituent un plexus qui, commençant au niveau du quatrième ou du cinquième anneau, ou même plus bas, remonte vers la région hypoglottique ; le plexus a quelquefois la forme d'un V, à sommet situé en haut ; mais les varices atteignent, dans tous les cas, la surface inférieure des cordes vocales. Les hémorragies surviennent par accès ; la quantité de sang perdu varie de 30 à 100 centimètres cubes et davantage dans le courant de la journée. Les accès surviennent souvent sous l'influence d'un surmenage de la voix, d'un exercice musculaire, d'un abus de tabac ou d'alcool, de la respiration d'un air vicié, etc. Les intervalles pendant les accès peuvent souvent être assez longs, et pendant ces intervalles les malades jouissent d'un bien-être qui leur fait croire à une guérison complète. Mais, soit pendant les accès, soit dans les intervalles entre les accès, les malades éprouvent toujours une sorte de picotement, de chatouillement dans la gorge, une sensation de corps étranger. La toux est superficielle, sèche, peu fréquente dans les intervalles entre les accès.

L'examen de la trachée, l'absence de signes de tuberculose du côté de la poitrine et du larynx, et la stérilité des crachats au point de vue du bacille de Koch sont autant d'éléments de diagnostic de cette affection.

La pathogénie de cette affection et sa localisation dans la région sous-glottique s'expliquent par l'excès de pression que cette région subit de la part de l'air expiré, particulièrement pendant la phonation. Cet excès de pression a pour résultat une dilatation des vaisseaux, qui y sont très nombreux, avec relâchement de leurs parois.

e pronostic est favorable quant à la santé générale du ade.

n ce qui concerne le traitement, on proscrira l'usage du ac, de l'alcool, le surmenage de la voix, etc. On prescrira

pendant l'accès des boissons froides, de la glace, et la solution suivante à l'intérieur :

Limonade chlorhydrique très acide....	300 gr.
Ergotine Bonjean.....	1 —

Dans les intervalles des accès : douches écossaises et pulvérisations avec :

Sulfate d'alumine.....	0 gr. 50
Chlorure de sodium pur.....	1 —
Eau de laurier-cerise.....	30 gouttes
Eau distillée.....	100 gr.

et, à l'intérieur, un peu de terpine et d'acide benzoïque. (*Arch. ital. di laryngol.*, n° 4, 1898.) Dr S. JANKELEVITCH.

OREILLES

Deux nouveaux cas d'ankylose osseuse bilatérale de l'étrier (*Zwei neue Fälle von doppelseitiger Knöcherner Stapesankylose*), par le Dr E. HARTMANN.

L'auteur communique les résultats de recherches *post mortem* qui ont été pratiquées sur les rochers de deux individus atteints de surdité presque complète et qui avait toutes les allures d'une surdité par ankylose de l'étrier.

Dans le *premier* cas, on trouva dans l'oreille *gauche* (la plus malade) un rétrécissement osseux de la fenêtre ovale, une ossification complète du ligament annulaire, l'existence autour de la fenêtre ovale (sur sa surface vestibulaire) d'un bourrelet ovale formé par du tissu osseux spongieux, avec refoulement en dedans de la partie postérieure de l'étrier, projection au dehors de sa partie antérieure.

A droite on trouve à peu près les mêmes modifications, avec cette différence que la partie la plus élevée du segment supérieur du ligament annulaire n'est pas encore ossifiée. La formation de tissu osseux spongieux s'étend à une grande partie de la capsule osseuse du limaçon. L'axe du limaçon est constitué par du tissu osseux compact, qui s'est formé aux dépens des canaux osseux et nerveux.

L'examen microscopique ne fut pratiqué que pour l'oreille

droite : il montra une prolifération du tissu conjonctif périnévral et périvasculaire dans le tour basal du limaçon, avec conservation du nombre des ganglions et des faisceaux nerveux et état normal de l'organe de Corti.

Le muscle de l'étrier est transformé en une bande de tissu conjonctif; le tenseur est normal.

Si la conductibilité osseuse se trouvait abolie dans ce cas, au lieu d'être exagérée, comme il arrive dans les ankyloses osseuses de l'étrier, cela s'explique par les modifications survenues dans le limaçon.

Deuxième cas : *A droite*, on trouve le cadre supérieur de la fenêtre ovale formé par une partie osseuse, qui tranche, par sa coloration sanguine intense et par sa structure plus lâche, sur le reste du tissu osseux de la capsule du labyrinthe. Ce tissu osseux modifié forme encore une partie de la paroi interne du canal facial. En deux points, le cadre supérieur de la fenêtre ovale se trouve rattaché à l'étrier par des ponts de substance osseuse compacte, de 2 et 5 millimètres de longueur. La lame de l'étrier est cinq à six fois plus épaisse qu'à l'état normal et est constituée en grande partie par du tissu osseux compact. La lame de l'étrier et le cadre de la fenêtre envoient des prolongements osseux irréguliers dans le ligament annulaire et dans la muqueuse de la caisse. Les branches de l'étrier sont normales.

Temporal gauche : La fenêtre ovale présente les mêmes modifications qu'à droite. Nous trouvons ici également deux ponts osseux réunissant le cadre supérieur de la fenêtre à la lame de l'étrier, et deux autres ponts osseux entre la lame de l'étrier et le pourtour inférieur de la fenêtre. Le foyer osseux pathologique envoie un prolongement jusqu'au limaçon et forme la paroi osseuse du tour basal. La lame de l'étrier présente les mêmes modifications qu'à droite. Des prolongements osseux nombreux s'étendent entre les cadres supérieur et inférieur de la fenêtre et la lame de l'étrier, d'une part, et le ligament annulaire, de l'autre. La niche de la fenêtre ovale est rétrécie. La branche postérieure de l'étrier est très épaissie.

La muqueuse de la caisse est très épaissie des deux côtés.

Examen microscopique : L'os altéré du cadre de la fenêtre

renferme de nombreux et larges espaces médullaires, où l'on trouve des vaisseaux et un peu de tissu conjonctif pauvre en noyaux. La substance osseuse de la lame de l'étrier renferme plus de canaux médullaires tubulaires que l'os normal, tandis que les ponts qui réunissent la lame de l'étrier à la fenêtre ne présentent que du tissu osseux compact. Les corpuscules osseux du cadre de la fenêtre, des ponts et de la lame de l'étrier, sont très larges, disposés sans ordre et, dans les endroits voisins de l'os normal, très nombreux et agglomérés. Le cartilage a disparu partout où il existe de l'ankylose. Dans les points non ankylosés, il existe encore en partie, mais se trouve altéré dans sa structure.

L'aspect décrit tout à l'heure des corpuscules osseux montre qu'il s'agit là non pas d'une simple hypertrophie osseuse, mais de la formation d'un nouveau tissu conjonctivo-osseux métaplasique.

L'ankylose de l'étrier est plus fréquente chez la femme que chez l'homme; elle se rencontre surtout dans l'âge de vingt à cinquante ans. On l'a observée chez des enfants avant l'âge de dix ans. L'hérédité joue un rôle considérable. La localisation le plus souvent bilatérale de l'ankylose montre qu'il s'agit d'une anomalie constitutionnelle. Un refroidissement intense, une infection aiguë comptent parmi les facteurs étiologiques de l'ankylose. Quant à la goutte et au rhumatisme, leur rôle dans l'étiologie de l'ankylose est beaucoup moins important que ne le croyait Toynbee. Causes occasionnelles de l'ankylose : chute de cheval, coup de fusil, etc.

L'évolution de l'affection est probablement celle-ci : les lésions débutent autour de la fenêtre ovale, pour de là s'étendre à l'étrier et au limaçon.

La thérapeutique s'est montrée jusqu'ici impuissante à combattre l'ankylose osseuse de l'étrier. (*Zeits. f. Ohrenheilk.*, XXXIII, 2.)

Dr S. Jankelevitch.

Valeur sémiologique des écoulements de sang par l'oreille.
Clinique de M. le prof. Tillaux.

A propos d'un jeune homme entré dans son service et qui, à la suite d'une chute de bicyclette, avait eu une hémorragie

des deux oreilles, l'auteur cherche à établir la valeur séméiologique des otorrhagies d'origine traumatique.

A la suite d'un traumatisme, chute d'un lieu élevé, chute sur le menton, on peut observer de l'otorrhagie :

1° Quand il existe déjà une lésion inflammatoire de la caisse du tympan ;

2° Quand il y a fracture du conduit auditif externe ;

3° Quand il y a rupture du tympan ;

4° Quand la base du crâne est fracturée.

L'inspection directe, jointe aux commémoratifs et à l'état général, mettra sur la voie du diagnostic précis.

En terminant, l'auteur met en garde contre les complications possibles des otites d'origine traumatique. Il recommande d'éviter les refroidissements qui, pour les malades atteints de cette affection, sont la cause de très grands dangers. (*Journ. de méd. et de chirurg. pratiques*, 10 sept. 1898.)

Dr Brindel.

VARIA

Étude anatomo-clinique de l'appareil respiratoire et de ses annexes par les rayons Röntgen, par le Dr Maurice Mignon.

Dans le nez les lésions osseuses et les corps étrangers profonds bénéficient de la fluoroscopie. Il en est de même du sinus frontal. Les rayons X permettent de bien voir les corps étrangers des sinus maxillaires. Les lésions qui ont amené un épaississement marqué des tissus du larynx, les cartilages de cet organe, les corps étrangers sont visibles par la fluoroscopie.

La même méthode d'examen permet de se rendre bien compte de la disposition des ganglions péri-trachéo-bronchiques souvent difficiles à déceler par les moyens ordinaires, des corps étrangers du poumon, des lésions de congestion, d'œdème, d'emphysème, des noyaux pneumoniques, cancéreux, tuberculeux, des limites des kystes hydatiques, enfin des altérations la plèvre et des modifications de sa cavité.

En un mot, sans remplacer les autres méthodes d'examen, luoroscopie les complète si on sait en interpréter les résul-s. (*Gaz. des hôpit.*, n° 102, 1898.)

Dr Brindel.

NOUVELLES

Réunion annuelle de l'Association ophtalmologique de l'Ouest.

La prochaine réunion annuelle de l'Association ophtalmologique et oto-laryngologique de l'Ouest sera tenue à la Nouvelle-Orléans les 10 et 11 février 1899. Ces dates ont été choisies afin de permettre aux membres de se trouver dans cette ville à l'époque du Mardi-Gras, qui sera le 13 et le 14 février.

Le titre des communications doit être envoyé soit au Dr Rumbold, secrétaire à Saint-Louis, ou au Dr Scheppegrell, vice-président du Comité à la Nouvelle-Orléans.

Les membres du Bureau de l'Association sont : MM. Colburn, de Chicago, président; Scheppegrell, premier vice-président; Wood, deuxième vice-président; Rumbold, de Saint-Louis, secrétaire; Dayton (Lincoln), trésorier.

Association de la Presse médicale française. — *Secrétariat général,* 93, boulevard Saint-Germain, Paris.

Réunion du 4 novembre 1898. — Le 4 novembre 1898 a eu lieu la XLIIe Réunion de l'*Association de la Presse médicale,* sous la présidence de M. Cornil. — Vingt-deux personnes y assistaient.

I. — Le secrétaire général a donné connaissance de la lettre reçue de la Direction de l'*Exposition de 1900,* à propos de la visite des chantiers. Une circulaire explicative a été envoyée en son temps aux membres de l'Association.

II. — M. Bérillon a rendu compte de sa mission comme délégué de l'Association au *Congrès international d'hydrologie de Liège.*

III. — Seront mises à l'ordre du jour de la prochaine réunion les questions suivantes :

1° Le *Congrès de déontologie médicale de 1900* (proposition de M. Noir);

2° Organisation en 1900 d'un *Congrès international de la Presse médicale,* fonctionnant d'une façon autonome (proposition de M. Blondel), ou comme section spéciale du grand Congrès international des sciences médicales (idée émise au Congrès de Rome en 1894);

3° Création d'un *Club médical* à Paris (proposition de M. Doléris).

Le Secrétaire général,
Marcel Baudoin.

Bordeaux. — Imp. G. Gounouilhou, rue Guirande, 11.

19e ANNÉE. — N° 49. — 3 DÉCEMBRE 1898.

REVUE HEBDOMADAIRE
DE
LARYNGOLOGIE, D'OTOLOGIE
ET DE RHINOLOGIE

REMARQUES SUR LES SYNÉCHIES NASALES[1]

Par le Dr COLLINET, ancien interne des hôpitaux de Paris.

Nous avons eu l'occasion, depuis quelque temps, de voir un assez grand nombre de synéchies nasales; nous n'avons pas l'intention de faire ici une revue générale de cette affection, mais d'exposer simplement les réflexions que nous ont suggérées les cas observés par nous.

Au point de vue étiologique, ces adhérences des cornets entre eux et des cornets avec la cloison peuvent se diviser en deux grandes classes : les synéchies congénitales et les synéchies acquises; nous croyons les premières extrêmement rares, surtout si nous laissons de côté les imperfections ou les rétrécissements des narines et des choanes. Dans deux cas observés chez des jeunes filles de quinze et dix-sept ans, on aurait pu invoquer une origine congénitale. Il y avait depuis longtemps de la gêne de la respiration nasale, qu'expliquait seul un pont membraneux très étendu entre le cornet inférieur et la cloison. Un interrogatoire soigneux des parents nous a appris que cette gêne de la respiration était surtout marquée depuis une rougeole et une scarlatine contées vers l'âge de cinq ans; à cette époque, il y avait eu écoulement nasal muco-purulent, très abondant, qui

[1] Travail communiqué à la Société française de laryngologie, 1898.

avait persisté longtemps et avait laissé la gêne respiratoire constatée. Avant la maladie éruptive, la respiration était beaucoup plus libre. Sans vouloir nier les synéchies congénitales, nous pensons que beaucoup d'adhérences pouvant être regardées comme telles, doivent être attribuées à des rhinites de la première enfance et rentrent par conséquent dans les synéchies acquises.

Ces dernières sont de beaucoup les plus fréquentes; pour notre part, nous n'avons rencontré que de celles-là.

Les diverses rhinites, surtout celles des maladies générales infectieuses qui ouvrent la porte aux infections secondaires, à tendance gangréneuse, sont très souvent la cause d'adhérences étendues entre les différents points de la muqueuse nasale. Celles qui sont le plus souvent en jeu sont la dyphtérie, la scarlatine et la rougeole.

A côté d'elles, nous trouvons les rhinites aiguës ou chroniques, évoluant localement pour leur propre compte sous l'influence d'un agent infectieux ou d'un corps étranger, ou de l'hérédité (syphilis). La facilité avec laquelle ces rhinites se développent chez le nourrisson et chez le jeune enfant, où elles sont plus ou moins bien soignées, vient à l'appui de notre opinion sur la rareté des synéchies congénitales.

Dans un cas de lupus ayant déterminé une perforation de la cloison, l'adhérence était si intime entre le cornet inférieur droit et le bord postérieur de la perforation, que la respiration ne se faisait, en réalité, que par la fosse nasale gauche, bien qu'en apparence le passage de l'air fût facile dans les deux narines. Dans ce cas nous ne saurions affirmer si la synéchie s'est développée par le fait du processus morbide seul, ce qui est très possible, ou sous l'influence des cautérisations nombreuses qu'avait déjà subies la malade, avant d'être vue par nous.

Les cautérisations de la muqueuse des cornets sont de beaucoup la cause la plus fréquente des synéchies nasales. Dans les quatre cinquièmes des cas on peut accuser cette

manœuvre thérapeutique. Depuis quelques années, à mesure qu'augmente le nombre des malades se faisant soigner pour des affections nasales, le nombre des synéchies s'est accru d'une façon très sensible. Est-ce à dire que la pratique qui consiste à cautériser les cornets au galvanocautère, soit mauvaise en soi? Certes, non; mais tout excellent qu'il est, le procédé est souvent appliqué d'une façon intempestive ou malhabile, ou sur un point défectueux; souvent aussi la cicatrisation des plaies occasionnées par le galvano n'est pas surveillée avec le soin qu'elle mérite, et il en résulte des adhérences plus ou moins étendues.

Les opérations faites dans le nez avec l'instrument tranchant, quoique exposant moins aux synéchies que la cautérisation, se retrouvent fréquemment dans l'étiologie des adhérences et pour les mêmes raisons : délimitation peu nette du traumatisme opératoire, défaut de surveillance de la cicatrisation.

A côté de ces causes, il y a des prédispositions individuelles qui sont loin d'être négligeables; nous avons trouvé plus souvent les synéchies chez la femme et les enfants, et de préférence chez les sujets lymphatiques, où la muqueuse réagit aux irritations par une hypertrophie et une prolifération excessive de ses éléments.

La synéchie ne peut, en effet, se produire que par la mise en contact prolongé de deux surfaces avivées, que l'épithélium seul soit enlevé, ou que la muqueuse soit lésée plus profondément. La pseudo-membrane fibrino-mucoïde, qui se forme sur les plaies de la pituitaire et leur constitue une sorte de pansement naturel, ne suffit pas toujours à isoler ces plaies, et à empêcher les bourgeons charnus de deux surfaces correspondantes de se pénétrer et de s'accoler, pour se souder solidement au moment de la cicatrisation. La rétraction du tissu fibreux ainsi engendré entraîne parfois le périoste dans la constitution de la synéchie formée de cette façon, surtout si la plaie a été profonde et s'est étendue jusqu'à l'os.

Le périoste, conservant ses propriétés vitales, peut donner naissance à du tissu osseux dans l'épaisseur de la synéchie qui devient ainsi une synostose. Cette production de tissu osseux a surtout tendance à se former quand la plaie initiale siège au niveau d'un éperon de la cloison, formant ainsi un point d'appel à la complication en question. Au point de vue anatomo-pathologique, les synéchies peuvent donc se diviser en synéchies fibreuses formées exclusivement de tissu cicatriciel et de la muqueuse, et en synéchies osseuses, quand le périoste entre dans leur constitution et y développe du tissu osseux.

Ces adhérences fibro-muqueuses peuvent acquérir des dimensions considérables soit en épaisseur, soit en étendue, au point d'obstruer plus ou moins complètement les fosses nasales. Nous avons observé une synéchie consécutive à la rougeole, qui s'étendait sur toute la longueur du cornet inférieur droit, unissant la face convexe du cornet à la cloison et établissant une séparation horizontale dans toute la cavité, une sorte de second plancher à un centimètre au-dessus du plancher osseux. Ces ponts membraneux horizontaux entre le cornet inférieur et la cloison, sont ceux que l'on rencontre ordinairement; ils s'observent surtout à la partie moyenne du cornet. Nous avons vu deux fois de petites brides cicatricielles, consécutives à des rhinites de l'enfance et allant obliquement de la queue du cornet inférieur à un point plus élevé de la cloison. La disposition de ces adhérences est, du reste, extrêmement variable. Chez une malade qui avait été opérée deux ans avant de venir nous voir pour une déviation de la cloison, il y avait coïncidence d'une synéchie horizontale entre le cornet inférieur et le septum et d'une membrane cicatricielle verticale entre le cornet inférieur et le cornet moyen.

Dans tous les cas vus par nous, les symptômes étaient nuls, ou caractérisés seulement par une gêne de la respiration du côté atteint, diminution ou disparition de l'odorat,

avec quelques troubles réflexes sans importance. On conçoit, néanmoins, que si une adhérence étendue se formait entre le cornet moyen et la cloison, la rétention des produits de sécrétion et la transformation en cavité close de l'étage supérieur des fosses nasales pourraient avoir de graves conséquences.

Le traitement des synéchies nasales est préventif ou curatif.

On évitera la formation des adhérences en soignant de bonne heure les rhinites infantiles, en surveillant avec soin les fosses nasales des individus chez lesquels on aura découvert une ou des ulcérations accompagnées de tuméfaction de la muqueuse, ou de déformations pouvant favoriser le développement des synéchies. Il faudra dans ces cas revoir souvent le malade et pratiquer des pansements soignés.

La plupart des adhérences résultant des traumatismes chirurgicaux de la pituitaire, toutes les fois qu'on pratiquera une intervention quelconque dans les fosses nasales, on devra songer à cette petite complication et se mettre dans les meilleures conditions pour l'éviter.

Ordinairement le gonflement réactionnel de la muqueuse est moindre à la suite d'une plaie par instrument tranchant qu'à la suite d'une cautérisation. Toutes les fois qu'on aura le choix entre l'emploi des deux méthodes et que le résultat cherché sera sensiblement équivalent par l'emploi de l'un ou de l'autre procédé, toutes choses égales d'ailleurs, on devra préférer l'instrument tranchant.

Lorsqu'il y a indication nette d'employer le galvanocautère, comme, par exemple, dans le cas de réduction d'une hypertrophie des cornets, on n'opérera pas sans avoir obtenu au préalable une bonne rétraction des surfaces à cautériser, l'anesthésie à la cocaïne.

ous n'avons pas à rappeler ici les règles de la cautéri-
ion des cornets. Disons simplement que chez les individus
une légère déviation de la cloison ou un petit éperon ne

valant pas la peine d'être supprimé feront craindre une synéchie, on devra éviter de toucher avec le galvano les saillies visibles; on ne devra pas trop chauffer le cautère, pour éviter l'action de la chaleur rayonnante, et on devra procéder de préférence par ignipuncture profonde du cornet à cautériser.

La cautérisation une fois faite, on ne devra pas perdre le sujet de vue, mais surveiller tous les deux ou trois jours la façon dont se fait la cicatrisation.

Devra-t-on systématiquement, chez tous les sujets cautérisés, enlever la pseudo-membrane qui se forme au niveau de la plaie et de son voisinage? Nous ne le pensons pas; cette pseudo-membrane constitue un pansement protecteur sous lequel la cicatrisation se fait assez rapidement[1]. En la laissant en place, on évite la réinoculation de la plaie remise à découvert.

On ne devra user de cette pratique que chez les malades où une disposition anormale fera redouter une adhérence. Il sera bon alors de faire des pansements tous les jours ou tous les deux jours, comme dans les cas où on aura réséqué une synéchie.

Le traitement curatif des synéchies suffisamment développées pour provoquer de la gêne, ou des troubles quelconques, consistera à les supprimer. Le moyen à employer variera suivant les cas. Hâtons-nous de dire que le galvanocautère est, en la circonstance, un instrument défectueux. Avec lui on ne peut agir qu'avec lenteur, la fumée masque la vue. Pour peu qu'une adhérence soit étendue, il faut revenir à de nombreuses reprises pour la sectionner complètement. On ne peut laisser l'instrument longtemps en activité sur le point à cautériser, sous peine de trop échauffer les parties

1. Ces fausses membranes ont été trouvées farcies de différentes espèces microbiennes par plusieurs auteurs. Forment-elles un bon milieu de culture ou, au contraire, jouissent-elles de propriétés microbicides comme le mucus nasal? La question est encore à résoudre, mais nous inclinons vers cette dernière opinion.

voisines et d'avoir une réaction ultérieure excessive. Tout au plus cet instrument est-il utile pour cautériser des surfaces déjà sectionnées.

Il importe absolument de réséquer en une seule séance ou en des séances très rapprochées toute la synéchie; si on laisse une amorce, la lésion ne tardera pas à se reproduire malgré les pansements.

Il importe aussi de ne pas sectionner simplement la bride, mais de faire à son niveau une véritable perte de substance, de façon à éviter plus sûrement la récidive et à faciliter le traitement consécutif. Il est bien difficile de remplir ce but avec le bistouri nasal simple ou avec les ciseaux. Les pinces emporte-pièce pour le nez sont d'un emploi plus pratique et permettent de supprimer à chaque reprise une notable étendue de la synéchie; mais il y a plusieurs reproches à leur faire, même aux plus perfectionnées. Pour que ces pinces puissent enlever les tissus, on est obligé de leur donner de la force en faisant les mors assez larges avec des branches épaisses. Or, les mors larges ne passent pas entre une cloison et un cornet un peu rapprochés, les branches épaisses masquent la vue et l'opérateur ne voit pas très bien comment il place l'instrument. Les pinces plus fines n'ont pas la force de sectionner les tissus. De plus, avec l'emporte-pièce, on est obligé d'attaquer les synéchies d'avant en arrière; dès les premières prises le sang coule, masque la vue; on doit opérer à l'aveugle ou remettre la fin de l'opération à une séance ultérieure.

Pour faciliter l'ablation des synéchies et permettre de faire en une seule séance une perte de substance notable sur toute l'étendue de la bride, nous avons fait construire un instrument spécial qui n'a pas la prétention d'être parfait, mais nous a rendu plusieurs fois service.

C'est un bistouri à double lame. Sa forme est à peu près celle du bistouri de Killian, dont la partie coupante a été un peu plus incurvée. Le manche, assez solide pour donner

de la force à l'instrument, n'est pas assez volumineux pour gêner la vue de l'opérateur. Près de la lame fixe est une encoche qui permet d'adapter solidement au manche, à l'aide d'une vis, une seconde lame identique à la première, dont elle est distante de 1, 2 ou 3 millimètres suivant les cas à opérer. La distance des deux tranchants est réglée par l'épaisseur du talon de la lame mobile. Pour chaque distance il faut une lame spéciale ou plutôt un talon de lame d'une épaisseur déterminée; deux ou trois lames de rechange sont largement suffisantes dans la pratique. La vis fixatrice est de longueur différente pour chaque lame qu'elle accompagne, sa tête se cache dans une dépression et ne fait aucune saillie. Pour éviter l'ennui du tourne-vis, on peut avoir deux ou trois bistouris à double lame fixe et à écartement différent. Chaque bistouri pouvant se monter sur un manche commun.

Il a été construit d'abord un autre modèle de cet instrument, dans lequel les lames ont un écartement variable pouvant aller de zéro à 4 millimètres. Les lames peuvent être introduites accolées et s'écarter une fois mises en place. L'écartement est réglé par un verrou cunéiforme situé à l'extrémité du manche et facile à manœuvrer extérieurement. Le défaut de cet instrument est d'avoir deux tiges trop flexibles pour soutenir les lames; de plus, dans un écartement un peu grand, il est difficile d'avoir les deux tranchants absolument parallèles. Cet instrument peut avoir son utilité; néanmoins, nous préférons de beaucoup le modèle décrit précédemment.

Les deux lames s'introduisent au-dessous ou au-dessus de la synéchie à sectionner, jusqu'à ce qu'on ait dépassé le bord postérieur de l'adhérence. La concavité des tranchants vient embrasser ce bord; on n'a plus qu'à ramener l'instrument en avant pour sectionner la synéchie, en détachant complètement une bande de tissu; l'épaisseur de cette bande isolée variera avec l'écartement des lames. Il est nécessaire de déployer parfois une certaine force et de faire

de petits mouvements de scie, de haut en bas et de bas en haut pour sectionner les tissus souvent résistants. Pour parer aux échappées qui peuvent se produire, l'extrémité des deux lames est absolument mousse. Il est évident que ce bistouri sera insuffisant pour les synéchies osseuses; dans ces cas on devra employer la scie de Bosworth et donner deux traits de scie parallèles. Si la lame osseuse à sectionner n'est pas trop épaisse, une bonne pince emporte-pièce pourra suffire.

Une fois la synéchie détruite, quel sera le meilleur pansement? Si l'hémorragie est considérable, on devra pratiquer une irrigation chaude ou faire un léger tanponnement avec de la gaze antiseptique ou simplement stérile. Si on est obligé d'arriver au tamponnement, on ne le laissera en place que juste le temps d'arrêter l'hémorragie; il est désagréable à supporter, de plus sa présence prolongée peut être une cause de vive irritation pour la muqueuse.

Les pansements consécutifs se feront soit avec des poudres antiseptiques, soit avec des pommades ou de la gaze. Nous nous sommes toujours bien trouvé d'isoler les deux surfaces avivées au moyen d'une ou deux épaisseurs de gaze aseptique dont l'introduction est facilitée par une pommade au dermatol à 1/40. Le malade la garde pendant vingt-quatre heures, fait des lavages chauds quand il l'a retirée, et revient se faire panser au bout d'un ou deux jours. Tous les pansements devront se faire après l'anesthésie cocaïnique qui favorise la rétraction des tissus, permet de mieux voir les plaies et de panser sans douleur. Nous n'avons jamais employé les lames de celluloïd ou d'ivoire pour isoler les surfaces avivées, la gaze nous a toujours suffi.

Ces pansements devront être continués tant que la cicatrisation n'est pas faite ou que la rétraction des tissus n'est pas suffisante pour mettre à l'abri des récidives.

La malade dont nous avons parlé précédemment, qui avait des synéchies multiples entre les cornets moyen et inférieur

et la cloison, avait été pansée pendant deux mois à la suite de son opération pratiquée deux ans avant qu'elle vienne nous voir; à la fin, fatiguée, elle n'est plus retournée se faire panser et les adhérences se sont constituées. Il faudra donc beaucoup de patience de la part de l'opéré et de l'opérateur pour arriver à un bon résultat.

Nous insistons sur la nécessité de ne pas faire de pansements serrés qui sont supportés difficilement par le malade et provoquent plutôt du gonflement consécutif de la muqueuse par l'irritation qu'ils causent.

SOCIÉTÉ DE MÉDECINE DE HAMBOURG

Séance du 19 avril 1898[1].

M. Zarniko présente **quatre individus chez lesquels il avait pratiqué l'opération radicale** *(Zaufal, Stucke)* **pour otorrhée chronique, avec empyème manifeste de l'apophyse mastoïde.** Il précise de la façon suivante les avantages de l'opération radicale sur la trépanation dite typique de l'apophyse mastoïde pratiquée jusqu'ici; dans l'opération radicale, on peut enlever à peu près tout ce qui est malade; dans la trépanation typique, la plupart des cavités malades ne sont pas ouvertes, et leur guérison dépend plus ou moins du bon ou du mauvais hasard. Les résultats de l'opération radicale sont donc incomparablement meilleurs que ceux fournis par toute autre opération. Le traitement ultérieur est en moyenne plus court, plus commode pour l'opérateur, moins désagréable pour le malade.

L'orateur fait ensuite ressortir les avantages de la méthode d'autoplastie de Körner qu'il a appliquée sur un malade opéré le 30 mars dernier. Le malade, malgré la grande gravité de son affection (destruction étendue de l'os jusqu'au sinus et

1. D'après *Deuts. med. Wochens.*, n° 32, 1898.

à la dure-mère due à un cholestéatome), put aller se promener huit jours après l'opération, avec une fistule auriculaire très petite. Au point de vue des facilités pour l'inspection et de l'aspect du champ opératoire, rien ne laisse à désirer. Les avantages pour ainsi dire économiques de cette opération sont évidents. Les autres malades présentés ont été opérés en 1893 et 1894 et, à part quelques récidives superficielles, peuvent être considérés comme complètement guéris.

Dr S. Jankelevitch.

BIBLIOGRAPHIE

Traité des maladies de l'oreille *(A treatise of diseases of the ear)*, par le Dr Albert Buck.

M. A. Buck vient de publier la troisième édition, considérablement angmentée, de son traité des maladies de l'oreille. L'auteur s'est surtout attaché, dans cette publication, à donner un développement beaucoup plus considérable à toutes les maladies intra-craniennes consécutives aux affections de l'oreille. Comme il le dit dans son introduction, il arrive très souvent aux chirurgiens de se trouver en présence de complications cérébrales d'origine otique, dans lesquelles il faut prendre des décisions rapides, et le spécialiste doit assumer presque à lui seul la responsabilité du cas; aussi les chirurgiens auristes ont-ils, dans ces dernières années, rapporté un grand nombre d'opérations de ce genre faites avec succès, ce qui contribue à augmenter considérablement le territoire de l'otologie.

L'auteur s'est attaché également à mettre au point toute une série de pratiques otologistes récentes, et il a donné, à ce titre, une importance assez considérable aux affections de la cavité naso-pharyngienne et de la voûte du pharynx.

En résumé, cette dernière édition du traité de Buck est mise au courant des derniers progrès de la science sur les maladies de l'oreille; elle intéressera donc le lecteur à ce point de vue, car il y trouvera des descriptions intéressantes, souvent

accompagnées d'observations inédites, qui lui permettront de se faire une idée exacte de certaines affections encore à l'étude. — (William Wood et Cᵉ, 3ᵉ édit., New-York, 1898.)

E. J. M.

ANALYSE DE THÈSE

Trachéotomie et sérothérapie *(Tracheotomie und Heilserum)*, par le Dʳ F. Baumann.

Dans 86 cas de diphtérie traités à la clinique chirurgicale de Bonn de 1890 à 1894, c'est-à-dire avant l'intervention de la sérothérapie, la trachéotomie a donné les résultats suivants :

Mortalité, 51,2 %.

Guérisons, 48,8 %; la durée moyenne du traitement jusqu'à l'ablation de la canule a été de 13,8 jours, la durée moyenne totale de 26,3 jours.

De 1894 à 1897, on a traité à la même clinique 124 cas par la trachéotomie et la sérothérapie et 34 cas par la sérothérapie seule.

Les résultats ont été les suivants : pour la première catégorie (124 cas), la mortalité a été de 40,32 %, le nombre de guérisons 74 (59,7 %), avec une durée moyenne de traitement avant l'ablation de la canule de 15,5 jours, et une durée moyenne totale de 24,7 jours. Pour la seconde catégorie, la mortalité a été de 5 cas (sur 34), c'est-à-dire de 14,7 %.

De l'observation et de l'étude de tous ces cas, l'auteur tire les conclusions suivantes :

1° La sérothérapie diminue le nombre de cas rendant nécessaire la trachéotomie. Là où la trachéotomie semble indiquée, une seule injection de sérum suffit quelquefois pour rendre cette opération inutile.

2° La sérothérapie diminue considérablement le chiffre de la mortalité parmi les trachéotomisés.

3° Elle diminue les dangers d'une diphtérie descendante et de l'infection diphtérique de la plaie trachéale.

4° Les injections de sérum modifient favorablement non seulement l'état général, mais encore l'étal local : les mem-

branes diphtériques du larynx et de la trachée se dissolvent plus vite et plus facilement.

5° L'ablation de la canule peut être faite plus tôt et avec moins de dangers. La durée du traitement est diminuée.

6° Les complications sont rares chez les trachéotomisés ayant subi l'action du sérum. — (Thèse de Bonn, 1898.)

Dr S. JANKELEVITCH.

REVUE GÉNÉRALE ET ANALYSES

NEZ ET PHARYNX NASAL

Du traitement sous-muqueux de la rhinite hypertrophique *(Die submucöse Behandlung der Rhinitis hypertrophicans)*, par le Dr HAMM.

Au lieu de la galvanocaustie sous-muqueuse, proposée par Blœbaum et qui serait, d'après l'auteur, capable de déterminer, dans certains cas, des destructions trop étendues de la muqueuse, ce dernier se sert d'injections sous-muqueuses de de chlorure de zinc, en solution à 10 °/o. Ces injections se font, après cocaïnisation de la muqueuse, au moyen d'une seringue de Pravaz à aiguille courbe. On injecte 50 centigrammes de la solution entre la muqueuse et l'os. La douleur qui accompagne ou suit cette injection est insignifiante, surtout si on laisse passer un intervalle de trois minutes entre l'injection sous-muqueuse de cocaïne et celle de chlorure de zinc. Le résultat est excellent; il suffit souvent d'une seule injection pour obtenir, au bout d'une semaine, la guérison du cornet en question. Ce procédé est analogue à celui proposé par Lannelongue pour le traitement radical des hernies et au procédé appliqué par Landerer au traitement des petites tumeurs kystiques. (*Monats. f. Ohrenheilk.*, n° 9, 1898.)

Dr S. JANKELEVITCH.

e la cacosmie subjective *(Ueber Kakosmia subjectiva)*, par Dr ZARNIKO.

Ce qui distingue les odeurs subjectives des sensations subtives éprouvées par les autres organes des sens (bourdon-

nements, phosphènes), c'est qu'elles sont rarement de nature agréable, que les malades sentent rarement des odeurs, comme celle de la rose, de la violette par exemple, mais toujours des odeurs fétides, repoussantes; c'est en un mot une véritable cacosmie. A quoi tient cette nature désagréable des odeurs subjectives? Existe-t-il vraiment des odeurs subjectives, en dehors de toute cause objective? L'auteur ne le croit pas. Il croit plutôt que si l'on se donnait la peine d'examiner les sinus de tous les malades atteints de cacosmie subjective, on verrait considérablement diminuer le nombre de ces sensations *sine materia*. C'est le plus souvent l'empyème du sinus maxillaire qui est la cause de la cacosmie subjective. Il s'agit, dans la plupart des cas, d'empyèmes latents qui ne se manifestent par aucun autre symptôme. Et, dans de pareils cas, la cacosmie acquiert une grande valeur symptomatologique. L'auteur a pu souvent diagnostiquer l'empyème du sinus maxillaire sur la seule existence de la cacosmie. (Leipzig, Verlag von Langkammer, 1898.)

Dr S. Jankelevitch.

LARYNX ET TRACHÉE

Des complications laryngées dans la tuberculose pulmonaire *(Ueber Miterkrankung des Kehlkopfes in Lungentuberculose)*, par le Dr Besold.

L'auteur déclare ne pas s'associer à l'opinion pessimiste, très en faveur auprès de la plupart des médecins, en ce qui concerne la curabilité de la tuberculose du larynx. Cette opinion est née de l'observation de cas de tuberculose très avancée, le plus souvent chez les malades des cliniques et policliniques. Si l'on prenait soin d'examiner les larynx de tous les malades atteints de tuberculose pulmonaire, à n'importe quel degré, on aurait très souvent des chances de surprendre l'affection laryngée à ses débuts et on verrait le nombre des guérisons définitives s'accroître dans une très grande mesure.

En fait de traitement, l'auteur préconise en premier lieu la défense de parler, en vue d'assurer le repos aussi complet que possible de l'organe; il recommande, pour combattre la dysphagie, les insufflations d'iodol, de morphine, de cocaïne, d'orthoforme; l'anesthésie déterminée par ce dernier moyen

dure de deux à quatre heures. L'auteur emploie, en outre, les injections d'huile mentholée (solution de 5 à 20 %); les cautérisations avec l'acide lactique ne sont faites que sous l'anesthésie cocaïnique, ce qui permet de localiser plus ou moins exactement la cautérisation; la cautérisation suivante n'est pratiquée que lorsque les effets de la précédente ont complètement disparu. Si les cautérisations ne donnent pas de résultat plus ou moins rapide, l'auteur pratique le curettage, avec la curette double de préférence. Il a réséqué dans un cas l'épiglotte, avec un résultat symptomatique très favorable. Il a pu obtenir, grâce à ces moyens de traitement, 22 guérisons sur 69 cas de tuberculose laryngée certaine; si cette statistique ne s'accorde pas tout à fait avec celles de la plupart des auteurs, cela tient, comme nous l'avons dit, à la différence dans le choix des malades. (*Münch. med. Wochens.*, n° 26, 1898.)

Dr S. Jankelevitch.

OREILLES

Etude clinique et expérimentale sur un symptôme de l'endomastoïdite avec empyème *(Studio clinico e esperimentale su di un sintoma delle endomastoidite con empiema)*, par le Dr Oliviero Barrago-Ciarella.

Dans les mastoïdes éburnées, la symptomatologie commune de l'empyème de l'antre, lors même que les cellules et l'aditus sont envahis par le processus pyogène, peut être nulle, et on se trouve alors en présence d'endomastoïdites latentes généralement indiagnosticables.

Dans toutes les endomastoïdites avec empyème, lorsque la membrane du tympan est détruite ou largement perforée, si, après avoir soigneusement nettoyé l'oreille de tous les produits de la suppuration, on pratique un examen attentif de la caisse, la tête du malade étant dans la position verticale, on aperçoit une ligne de pus qui, descendant de l'aditus, parcourt la paroi postérieure de la caisse, passant devant les fenêtres ovale et ronde, réunissant le segment postéro-supérieur de la caisse au segment postéro-inférieur.

En faisant incliner la tête en avant ou en la mettant en supination, on obtient des modifications dans la direction de la ligne du pus.

Dans les suppurations de l'attique, non seulement ces lignes n'existent pas, mais l'écoulement s'accomplit toujours le long de la paroi externe de la caisse.

Dans les endomastoïdites avec empyème, ce symptôme existe toujours et rend le diagnostic facile, même dans les cas où il n'existe aucun symptôme général ni aucun autre symptôme local, soit du côté de l'apophyse mastoïde elle-même, soit au niveau des tissus qui la recouvrent.

Ce symptôme doit être recherché dans tous les cas de suppuration chronique de la caisse. Lorsqu'il existe, on peut poser le diagnostic d'empyème de l'antre et pratiquer l'opération radicale. (*Bollet. delle malattie dell'orecchio, etc.*, n° 9, 1898.)

Dr S. Jankelevitch.

NOUVELLES

— M. le Dr Roschier est nommé privatdocent à la Faculté de médecine de Vienne.

— Le *Bristish med. Journal* annonce la mort du Dr R. Ellis, décédé à Newcastle-on-Tyne ce 14 septembre, à l'âge de soixante-sept ans, qui contribua à fonder dans cette ville, en 1878, un hôpital pour les maladies de l'oreille et de la gorge, auquel il resta toujours attaché. Ellis écrivit sur les affections de la gorge et de l'oreille un ouvrage qui eut quinze éditions.

— **VIe Congrès international d'otologie,** Londres, 1899.

Le VIe Congrès international d'otologie se tiendra à Londres les 8, 9, 10 et 12 août 1899. Il sera présidé par le Dr Urban Pritchard, professeur d'otologie au King's College de Londres, M. A. C. Cuniberbatch s'est chargé des fonctions de trésorier.

Le Comité a décidé qu'en dehors de toutes les questions ayant trait à l'otologie, il y aura une discussion générale sur les *Indications de l'ouverture de l'apophyse mastoïde dans l'otite moyenne suppurée chronique.*

Le Comité se tient à la disposition de tous ceux qui adhéreront au Congrès pour donner tous les renseignements qui pourront être demandés.

S'adresser au secrétaire, le Dr E. Creswell Baber, 46 Brunswick square, Brighton, Angleterre.

Bordeaux. — Imp. G. Gounouilhou, rue Guiraude, 11.

19e ANNÉE. N° 50. 10 DÉCEMBRE 1898.

REVUE HEBDOMADAIRE
DE
LARYNGOLOGIE, D'OTOLOGIE
ET DE RHINOLOGIE

DE L'AMYGDALITE LACUNAIRE LATENTE, ENKYSTÉE[1]

(PATHOGÉNIE ET TRAITEMENT)

Par le Dr **DE LA COMBE**, de Bordeaux.

Parmi les diverses affections des amygdales, il en est une qui mérite d'attirer notre attention et dont nous n'avons pu retrouver la description dans la littérature médicale, malgré de sérieuses recherches bibliographiques : nous voulons parler de l'amygdalite lacunaire latente enkystée. M. Brindel, de Bordeaux, la signala au Congrès lors de la séance du 4 mai 1896, dans son intéressante communication sur les végétations adénoïdes, à propos de l'adénoïdite lacunaire latente enkystée. Depuis cette époque elle est restée dans l'oubli.

Il est nécessaire, croyons-nous, de lui donner sa véritable place en pathologie, car elle constitue une maladie définie de par sa nature, son évolution et ses symptômes cliniques constants.

Il a bien été question de cette maladie avant 1896, mais, comme nous le montrerons en essayant d'expliquer sa pathogénie, elle a été l'objet d'un erreur, commise par quelques-uns tout d'abord et répétée ensuite par beaucoup, qui, sans chercher à l'analyser, la confondirent avec des abcès.

L'observation d'un abcès chronique des amygdales relatée

1. Travail communiqué à la Société française de laryngologie, mai 1898.

cavité lacunaire. Ce fragment avait été recueilli, comme nous l'avons déjà dit, au moyen d'une pince emporte-pièce, fixée immédiatement dans l'alcool sublimé et montée sur paraffine.

Les coupes colorées à l'hématéine et à l'éosine hématoxylique, présentent une surface extérieure munie dans toute sa périphérie d'un épithélium dermo-papillaire très épais, analogue à celui que l'on rencontre sur une amygdale normale. Elles ont une forme légèrement allongée et renferment à l'intérieur une cavité kystique dont les bords sont parallèles à la surface extérieure.

Partant de l'épithélium externe, et allant vers la cavité, on rencontre successivement :

1° Immédiatement au-dessous, une bande de tissu conjonctif assez lâche, renfermant de nombreux vaisseaux largement ouverts, les uns vides, les autres remplis de sang. Cette bande, lâche sur certains points, est très resserrée sur d'autres. L'une des faces ne renferme que de rares cellules lymphatiques, tandis que sur l'autre le tissu cellulaire qui la constitue en est littéralement farci.

2° Au-dessous de cette bande, on en voit une deuxième, parallèle, un peu plus large, et constituée suivant les points, soit uniquement de faisceaux de tissu fibreux, c'est l'ordinaire, soit en quelques endroits, très clairsemés, d'un ou deux follicules clos caractéristiques.

Sur la face où le tissu sous-épithélial renferme de nombreux leucocytes, le tissu fibreux sous-jacent en est lui-même très infiltré. Les faisceaux de la face opposée n'en renferment que par places.

3° Entre le tissu fibreux résultat de la transformation sclérotique des follicules clos amygdaliens et la cavité kystique, on trouve une nouvelle bande, plus petite que la première, de tissu conjonctif lâche mais bourrée, cette fois des deux côtés, de cellules lymphatiques, au point de revêtir une coloration violette (hématéine).

4° La cavité elle-même est limitée par un épithélium pavimenteux stratifié, moins épais que celui de la surface extérieure, et renfermant seulement sept à huit couches de cellules. Les plus superficielles sont en voie de desquamation et l'on aperçoit des lanières formées aux dépens de cellules démunies de noyaux, en train de se desquamer et de tomber dans la cavité.

5° Le contenu de la loge kystique est formé de deux éléments :

a) Une substance qui paraît amorphe au premier abord, à un faible grossissement, et qui est colorée en rose pâle. Elle n'est cependant pas homogène.

A un grossissement plus considérable, on la voit formée par

une infinité de ces lanières épidermiques semblables à celles qui se détachent de la surface de l'épithélium.

b) De quelques cellules lymphatiques éparses çà et là au milieu de la substance rosée.

Pas un seul globule de pus.

C'est la constitution révélée par l'histologie du kyste, contenant et contenu, qui permet de distinguer le kyste de l'abcès.

Mais il ne reste pas toujours ainsi à l'état de tumeur close et, parfois, sous l'influence de l'accroissement constant du contenu ou à la suite d'une inflammation périkystique se produit un travail qui aboutit à l'évacuation du contenu de la cavité.

La paroi cède donc, donnant lieu à un ulcère profond à bords irréguliers, qui est l'ulcère simple de l'amygdale.

Nous avons eu l'occasion d'observer des cas de cette dernière affection et nous en publions une observation avec examen bactériologique.

Obs. III. — Le 8 avril 1898, X..., âgé de quinze ans, vient à la consultation de la clinique de la Faculté (Bordeaux). A l'examen de la gorge, on constate sur l'amygdale droite deux ulcérations, d'aspect jaunâtre, de forme plus ou moins ovalaire, profondes et ne communiquant pas entre elles. A gauche, les ulcérations sont séparées par un mince pont de substance saine et les cavités ne correspondent pas, comme on s'en rend compte par l'exploration à l'aide du stylet. Les piliers ont une coloration normale, l'inflammation est limitée et l'organe n'est pas augmenté de volume. La déglutition n'est que douloureuse. Il n'y a aucune gêne fonctionnelle, la fièvre est nulle ainsi que la tuméfaction ganglionnaire.

Le malade ne souffre pas, son haleine n'est pas mauvaise et il ne crache pas de parcelles caséeuses.

Par la rhinoscopie postérieure on voit des végétations adénoïdes et à leur surface un point blanchâtre avec un petit liseré rouge à la périphérie; c'est très probablement une adénoïdite lacunaire enkystée. De plus, notre sujet est atteint d'une otorrhée dont il ne peut préciser l'apparition. Nous recueillons aseptiquement du pus sur les ulcérations et du pus de l'oreille pour les ensemencer. Le dernier, le quatrième jour, donne des colonies de streptocoques et diplocoques. Le premier donne plusieurs colonies de staphylococcus aureus et une de blancs. A l'examen direct pas de bacilles de Koch.

Nous n'osons établir une relation de cause à effet entre ces deux affections, nous bornant seulement à constater cette coïncidence.

Traitement. — Quand nous avons à soigner des malades porteurs d'amygdalite lacunaire enkystée, nous ne nous contentons pas de vider par une ponction la poche kystique. Outre qu'elle peut se reproduire, nous pouvons donner lieu à une plaie susceptible de s'infecter. Deux procédés s'offrent à nous : ou bien on enlève la poche avec une pince emporte-pièce et on touche avec une solution iodo-phéniquée, en ayant soin de prescrire un gargarisme antiseptique; ou bien, avec le couteau galvanique, on fait une ouverture. Immédiatement après on fait un écouvillonnage avec une solution de chlorure de zinc au 1/20, et le malade se gargarise plusieurs fois par jour (gargarisme borax-bromuré). Le lendemain, on fait un nouveau badigeonnage, et on donne des gargarismes alcoolisés à mesure que la plaie se cicatrise.

Lorsque le kyste s'est ouvert, et que le malade arrive avec une ulcération, il faut faire alors un raclage et un abrasement de l'ulcère avec la pince coupante, puis on badigeonne avec une solution antiseptique. Le malade se gargarise, on lui défend de fumer et la guérison arrive en quelques jours. La cicatrisation restant toutefois un peu apparente.

En résumé, l'affection dont nous venons d'esquisser les principaux caractères anatomo-pathologiques ne doit pas être rangée dans la classe des abcès. Elle n'en possède pas les symptômes cliniques, le liquide contenu à la période d'enkystement n'est pas purulent.

En un mot, il s'agit là d'une crypte fermée et dont la cavité est remplie de débris de desquamation épithéliale, ce qui justifie pleinement le nom d'amygdalite lacunaire latente enkystée qui lui a été donné par comparaison avec l'adénoïdite de même nom et de même nature que M. Brindel a décrite en 1896.

SARCOME ENDOTHÉLIAL

ou

ANGIO-SARCOME DU CORNET MOYEN

Par le Dr **DELIE**, d'Ypres.

Marie G..., âgée de cinquante-neuf ans, est une personne robuste, n'ayant jamais souffert de maladie jusqu'il y a un an, époque vers laquelle débuta son affection actuelle. La respiration devint difficile par la narine gauche; des douleurs névralgiques anormales se déclarèrent à différentes reprises, avec des symptômes dentaires localisés indifféremment des deux côtés, sans préférence ou ténacité pour telle ou telle dent. Un confrère retira du nez, en plusieurs séances, au moyen d'une forte pince, des masses charnues et provoqua des hémorragies assez fortes, qui s'arrêtèrent toutefois spontanément. A la suite de cette intervention, la dame eut, pendant trois mois, la respiration dégagée; elle n'éprouva absolument aucune douleur dans le nez ou la tête. Insensiblement la récidive survint avec son cortège d'obstruction, de faux accès d'asthme pendant la nuit, de douleurs dans la tempe gauche et les dents. Un deuxième confrère se mit en devoir de dégager le nez, mais y renonça après quatre tentatives infructueuses. La perte de sang avait été cette fois insignifiante; quelques mois plus tard, nouvelles manœuvres, suivies de nouveaux insuccès. Depuis cette dernière intervention, une sécrétion muco-purulente s'écoula du nez sans être accompagnée de grande gêne ou de douleurs sérieuses. A la suite d'une attaque d'influenza, la joue gauche se gonfla d'une façon démesurée et causa l'occlusion des paupières; une céphalalgie violente se déclara dans toute la moitié correspondante de la tête; la malade devint sourde et fort dyspnéique. Le médecin, par des séances répétées d'extraction, ne réussit qu'à rendre la douleur plus vive et à créer des hémorragies alarmantes. C'est à ce moment que j'eus l'occasion d'examiner le cas.

La dame, née de parents vigoureux morts de vieillesse, est mère de trois enfants bien portants; elle a conservé un certain embonpoint, bien qu'elle accuse un amaigrissement notable causé par la souffrance et l'insomnie. Son teint est pâle et les muqueuses sont légèrement décolorées. La joue gauche est gonflée, surtout au niveau de la pommette et vers l'angle de l'œil. L'œil lui-même semble refoulé en avant et en dehors et apparaît notablement agrandi;

l'obstruction nasale est absolue. La malade déclare que depuis quelque temps elle saigne souvent spontanément et abondamment du nez; des douleurs lancinantes, continues, avec périodes d'exacerbation, se manifestent dans la narine gauche et s'irradient souvent vers la tête, avec points frontal et sus-orbitaire très violents, et point occipital supportable. Fréquemment surgissent dans les fosses nasales des chatouillements aigus, suivis de crises d'éternument, accompagnés d'écoulement abondant de mucus et d'hémorragie.

Le nez est le siège d'une tension énergique. La vision, bien qu'intacte, est seulement troublée par du larmoiement et des douleurs lancinantes de l'orbite; l'œil est peu sensible à la pression. Il n'y a aucun ganglion tangible dans le cou, la nuque ou le triangle sus-claviculaire.

Examen local. — A l'extérieur, le nez est fort élargi, spécialement à sa racine, avec prédominance du côté gauche; son développement est tributaire d'une cause intra-nasale qui, par une pression expansive, écarte les os propres du nez. La coloration de la peau est normale.

A la rhinoscopie antérieure gauche, on aperçoit une tumeur rouge, assez régulière, occupant les parties supérieure et moyenne du nez; elle a refoulé la cloison à droite et le cornet inférieur en bas et en dehors. Cette tumeur saigne au moindre contact. Une sécrétion muco-sanguinolente, sans odeur spéciale, occupe les espaces libres.

A droite, on ne remarque rien de notable en dehors d'une coloration ardoisée des cornets.

La rhinoscopie postérieure montre à gauche une tumeur gris bleuâtre, obstruant à peu près toute la narine postérieure; le cornet supérieur est invisible et l'inférieur est en partie atrophié par compression. La cloison, fortement déviée à droite, touche les cornets droits et oblitère ainsi complètement la narine postérieure.

Mon premier diagnostic fut : tumeur du cornet moyen. Il restait à en déterminer la nature et l'origine.

Le microscope me révéla un sarcome endothélial ou angiosarcome.

Le néoplasme malin était-il né et localisé sur le cornet moyen, ou bien venait-il des cellules ethmoïdales? y avait-il participation du sinus frontal ou maxillaire? Il était matériellement impossible de se renseigner sur l'état du sinus frontal. Un néoplasme du sinus maxillaire pouvait être exclu; il n'existait aucune altération ou déformation de ses parois supérieure, palatine ou externe; l'œil n'était pas repoussé de bas en haut et en avant; à l'éclairage, la

cavité du sinus ne donna pas d'ombre, et une ponction exploratrice fut négative ou sèche. Le degré d'exophtalmie et la déviation du globe oculaire en dehors, la sensibilité à la pression et le développement de l'angle interne de l'orbite fixèrent mon attention sur l'ethmoïde.

La céphalalgie continue, bien que n'ayant pas l'allure des céphalées méningitiques, imposait une certaine réserve quant à l'irritation ou la participation des enveloppes cérébrales, il n'y avait cependant ni vomissements, ni trouble intellectuel, ni altération de la motilité ou de la sensibilité générales. Aucun phénomène comateux n'éveillait le soupçon de compression cérébrale. Je posais le diagnostic de sarcome du cornet inférieur avec participation des cellules ethmoïdales.

J'exposai au mari la gravité de la situation; le seul moyen de sauver sa dame, c'était de tenter une opération radicale, consistant en décollement du nez, à gauche, dans toute sa hauteur, résection extemporanée de l'os nasal, ablation du cornet moyen et des parties osseuses ethmoïdales envahies par le sarcome. Le pronostic était très réservé.

L'incertitude de la guérison radicale après l'opération fit rejeter toute intervention chirurgicale. J'administrai la liqueur de Fowler à très haute dose et rapidement croissante (10, 20, 30 gouttes par jour). Le tamponnement à l'eau oxygénée ou à l'hamamelis fut préconisé contre les hémorragies.

Un mois plus tard, tous les phénomènes morbides avaient gagné en intensité et entraîné un dépérissement profond de la malade, le volume du nez s'était accru considérablement; des ganglions avaient fait leur apparition dans le cou et démontraient déjà l'infection générale débutante. Une céphalalgie violente, tant occipitale que frontale, arrachait des cris au sujet et entretenait une insomnie complète; tout à coup, dans l'espace de trois jours, survinrent la somnolence, la perte des facultés intellectuelles, une parésie générale avec quelques contractures à droite et finalement le coma dans lequel la malade rendit le dernier soupir.

Autopsie. — Sarcome de tout le cornet moyen, avec envahissement pathologique des cellules ethmoïdales et des enveloppes cérébrales, adhérence de la dure-mère au plancher de la fosse frontale gauche, lésions de méningite avec épanchement de liquide sanguinolent à la base du cerveau, spécialement à gauche.

SOCIÉTÉ D'OTOLOGIE ET DE LARYNGOLOGIE DE BUDAPEST

Séance du 28 avril 1898.

M. Morelli. — **Un cas de cordite hémorragique** (*Ein Fall von Chorditis hemorrhagica*).

La malade, âgée de trente-neuf ans, fut vue pour la première fois le 24 mars dernier. Son affection, consistant en une toux sèche, avec maux de gorge, difficulté d'avaler et de parler, débuta il y a quatorze ans et se répétait depuis, d'année en année. Son affection actuelle débuta il y a huit jours par de la suffocation, de l'enrouement, toux violente, surtout la nuit; la malade avait à deux reprises craché du sang. A l'examen laryngoscopique on trouva le larynx et la trachée recouverts de mucosités épaisses et adhérentes. Les mucosités recouvraient comme un réseau les cordes vocales et la glotte. Au troisième jour, le tableau avait changé en ce sens que les cordes vocales vraies et fausses sont devenues très rouges, veloutées et recouvertes de caillots sanguins qui se trouvaient probablement en rapport avec l'hémoptysie que la malade a eue la veille. Cet état avait duré jusqu'au 30, jour où l'auteur a vu la malade pour la dernière fois. L'auteur s'est très bien trouvé d'attouchements du larynx avec une solution de glycérine phéniquée à 20 %.

L'expérience de l'auteur lui permet d'affirmer que la cordite hémorragique se manifeste d'abord sous forme d'un catarrhe sec, comme l'a aussi constaté Gottstein, et que l'hyperémie et l'hémorragie peuvent être les conséquences de la toux violente et des secousses que subit le larynx. Ces hémorragies ont été décrites pour la première fois en 1871 par M. Navratil, qui n'avait observé l'affection qu'à cette période où les cordes vocales se trouvent recouvertes de caillots sanguins après l'ablation desquels elles se montrent très rouges, tuméfiées. C'est ce qui lui a fait donner à cette affection le nom de cordite hémorragique.

M. Zwillinger. — Comme il existait dans le cas de M. Morelli une laryngite sèche, on peut attribuer aux hémorragies laryngées

une cause purement mécanique, sans qu'il soit nécessaire d'accepter l'existence d'une laryngite hémorragique proprement dite. On désigne sous ce nom des laryngites aiguës dans lesquelles l'image laryngoscopique se trouve modifiée par l'hémorragie. Dans ces derniers cas, il s'agit incontestablement de troubles circulatoires et vasculaires. L'auteur a eu l'occasion d'observer une femme enceinte au sixième mois, chez laquelle la corde vocale se trouvait recouverte, à la suite d'une laryngite aiguë, d'un gros caillot sanguin.

M. Baumgarten est de l'avis de M. Zwillinger et considère comme laryngite hémorragique celle dont l'hémorragie est le seul symptôme. Dès qu'on se trouve en présence d'une laryngite sèche, on peut exclure la laryngite hémorragique. Dans le cas de M. Morelli il ne s'agit pas de laryngite hémorragique, puisque le larynx était le siège de croûtes et de mucosités.

M. Navratil a décrit le premier cas de ce genre en 1869. Le malade de cette observation avait été atteint de laryngite aiguë depuis un ou deux jours. Il a donné à cette affection le nom de laryngite hémorragique, parce qu'après l'ablation des caillots sanguins qui recouvraient les cordes vocales, il avait observé en des points isolés de nouvelles hémorragies avec formation de nouveaux caillots. Cette affection aiguë dure en général dix à quinze jours, jusqu'à ce que la corde vocale rouge et tuméfiée reprenne de nouveau son aspect normal.

L'auteur a observé et soigné plusieurs cas de cordite hémorragique. En ce qui concerne les hémorragies, elles peuvent provenir d'un ou de plusieurs points ou de toute la surface; ceci dépend du degré de l'affection, mais ne modifie en rien ni le diagnostic, ni la nature même du processus.

M. Morelli se range à l'avis de Gottstein d'après lequel la cordite sèche aiguë serait capable de déterminer des hémorragies laryngées et qui croit que la gravidité et la menstruation joueraient un certain rôle dans ce processus. Mais dans le cas de l'auteur les règles étaient terminées au moment du début de l'affection, et il n'y avait pas de grossesse.

M. Morelli. — **Un cas de lithiase bronchique** *(Ein Fall n Bronchialstein)*.

Il s'agit d'une femme âgée de trente-quatre ans, dont les parents sont sains. Elle est mère de trois enfants et est atteinte depuis des années d'un catarrhe sec du nez, du larynx et

de la trachée, qui s'aggrave particulièrement en automne et présente depuis la dernière épidémie d'influenza des complications assez graves. Le 14 décembre de l'année dernière, la malade fut de nouveau prise d'influenza : elle avait éprouvé alors de la dysphagie, des douleurs irradiant vers l'oreille, de l'abattement, un état fébrile sans élévation notable de la température et une tuméfaction du voile du palais. Le 17 décembre, l'état de la malade s'améliora au point qu'elle put quitter le lit. Le 19, elle éprouva un frisson et une élévation de la température à 39°, et en même temps des douleurs violentes dans la moitié droite de la poitrine, jusqu'au bord de l'omoplate. La toux était légère, les crachats à peine teintés de sang. L'auscultation et la percussion ne révélèrent rien d'anormal. Les côtes et les muscles costaux étaient très sensibles à la pression. La fièvre, accompagnée de douleurs migratrices et de rémissions matutinales, avait persisté jusqu'au 26; ce jour-là la malade fut prise d'une toux violente et d'un accès de suffocation qui amenèrent l'expectoration de la pierre. Quelques minutes après, survint une hémorragie assez abondante. L'expectoration sanguine avait duré quatre jours et se renouvela, mais à un degré moindre, le sixième jour. Après l'expectoration de la pierre, la température se rapprocha de la normale; elle était de 37° le matin du quatrième jour. Les pierres bronchiques et pulmonaires constituent des raretés pathologiques; la *Realencyclopaedie* et le *Belgyógáyszat Kézikönyve* n'en mentionnent chacun qu'un seul cas. Mager décrivit récemment dans *Wiener klinische Wochenschrift* un autre cas, concernant un phtisique qui avait expectoré une trentaine de pierres.

Les pierres bronchiques sont dues à l'épaississement et à la calcification de la sécrétion bronchique, tandis que les pierres pulmonaires résultent de la calcification de l'infiltration caséeuse alvéolaire et lobulaire et renferment des cellules fibreuses et du pigment pulmonaire.

La pierre peut atteindre les dimensions d'une noix; elle présente une surface lisse ou mûriforme; elle renferme du phosphate et du carbonate de chaux, du phosphate de magnésie, et très peu de substances organiques. Dans les deux cas, l'évacuation de la pierre est précédée d'une suppuration.

L'évacuation est quelquefois accompagnée de phénomènes d'une véritable colique. La pierre pulmonaire est la suite de la tuberculose et renferme souvent le bacille de Koch. Les pierres peuvent également se développer dans les ganglions bronchiques. Mager distingue avec raison la lithiase bronchique primaire où la pierre se développe dans les bronches mêmes, de la lithiase secondaire où la pierre pénètre dans les bronches du dehors.

Dans mon cas, il y a ceci d'intéressant que ma malade, qui habitait la campagne, avait l'habitude, pendant ses promenades, de mâcher sans y faire attention des épis de blés, qu'elle arrachait en passant. Il n'y a donc rien d'impossible à ce qu'un morceau d'épis ait pénétré dans les bronches et ait servi de noyau à la pierre. Cette supposition est d'autant plus vraisemblable que rien dans les antécédents personnels ou héréditaires de la malade ne semble indiquer la tuberculose. La preuve que les pierres peuvent se former par le procédé indiqué plus haut, m'a été fournie par un cas que j'ai observé et où une pierre s'est formée dans le canal de Sténon autour d'un grain d'orge. La pierre avait les dimensions d'un grain de café et bouchait complètement l'orifice du canal; la malade présentait de la tuméfaction de la face, éprouvait des douleurs et pouvait sentir la pierre avec la langue.

Dans le cas actuel, la pierre a l'aspect et les dimensions d'une framboise, et présente une ligne blanche, une cassure qui fait supposer qu'une partie de la pierre reste encore dans les bronches et que nous n'avons devant nous que sa plus grande partie. La pierre était recouverte d'une sécrétion fétide. Il faut remarquer à ce propos que déjà, il y a un an et demi ou deux ans, la malade se plaignait de la fétidité de son haleine, que l'auteur avait expliquée à cette époque par la présence, dans une des lacunes de l'amygdale, d'une sécrétion purulente ou caséeuse.

M. Halasz. — **Du traitement de l'otorrhée chronique avec l'acide trichloracétique** *(Ueber die Behandlung chronischer eitriger Mittelohrentzündungen mittelst Trichloressigsäure).*

Sur 50 cas traités par l'auteur avec l'acide trichloracétique,

42 ont guéri avec cautérisation du tympan. Sur les 8 cas non guéris, la perforation avait pour siège 4 fois la membrane de Schrapnell, 2 fois le segment postéro-supérieur et 2 fois toute la membrane du tympan se trouvait détruite.

Sur les 42 cas guéris et dont 10 présentaient une destruction totale de la membrane du tympan, l'ouïe est redevenue normale dans 28 cas; dans les autres elle fut considérablement améliorée, tandis que les troubles subjectifs qu'on observe dans les perforations, tels que bourdonnements, bouillonnements, tintements, ont complètement disparu.

L'application du tympan artificiel est devenue tout à fait inutile depuis l'emploi de l'acide trichloracétique. La recommandation de ne déterminer la cicatrisation du tympan que lorsque l'essai avec un tympan artificiel montre que son application n'est pas suivie d'une diminution de l'ouïe, est sans fondement, puisque l'auteur a observé cette diminution à la suite de l'application d'un tympan artificiel, alors que la cicatrisation du tympan obtenue à l'aide de l'acide trichloracétique était suivie d'une augmentation de l'ouïe, au point que les malades entendaient les voix chuchotées à la distance de 2 à 3 mètres. L'auteur cherche à obtenir la cicatrisation dans tous les cas, quelle que soit la perforation, puisque la perforation artificielle d'un tympan cicatrisé présente moins de dangers que lorsque le malade se trouve exposé à la réinfection ou autres complications, par suite de l'existence d'une grande perforation non cicatrisée.

L'auteur résume ainsi que suit ses expériences quant au traitement avec l'acide trichloracétique :

1° L'application de cet acide, après une application préalable d'une solution fraîchement préparée de cocaïne à 15 ou 20 % qu'on laisse agir pendant cinq minutes, est absolument indolore.

2° Cet acide détermine la cicatrisation de perforations humides purulentes ou sèches, même dans les cas où il ne reste qu'une partie à peine perceptible du tympan, et cela quel que soit l'âge du malade. Il détruit sûrement et complètement les petits polypes et les granulations.

3° Elle fait disparaître, quel que soit l'âge du malade, même

les otorrhées de longue date qui ont résisté à tout autre moyen de traitement (sauf le traitement chirurgical).

4° La cicatrisation ou la régénération du tympan amène la disparition des bruits et troubles subjectifs quelquefois si pénibles et garantit l'oreille contre la probabilité d'une réinfection ou d'autres complications.

5° Enfin, dans la plupart des cas, l'ouïe se trouve, grâce à ce traitement, non seulement améliorée, mais redevient normale.

M. Krepuska. — **Opération d'un cas d'ostéite mastoïdienne sans otite** *(Operirter Fall von Ostitis mastoidea sine Otitide).*

Dans notre séance du 3 mars dernier, j'ai eu l'honneur de vous présenter un cas d'ostéite mastoïdienne sans otite, et à cette occasion je vous ai raconté que le malade n'avait jamais souffert d'otorrhée ni de douleurs d'oreille et qu'il se plaignait seulement de bourdonnements et de surdité à gauche. Depuis dix jours la région rétro-auriculaire avait commencé à s'enfler et devint tellement douloureuse que le malade ne pouvait plus dormir. Au moment où le malade vous a été présenté, il se trouvait depuis 14 jours dans cet état, et, si vous vous le rappelez bien, il présentait en arrière et au-dessus du pavillon, une tuméfaction du volume d'un poing d'enfant, laquelle tuméfaction était entourée d'un bourrelet infiltré, épais, inflammatoire, dur et qui s'étendait jusqu'à la région temporale et à l'os pariétal. J'ai attiré votre attention sur ce fait particulier que le sommet de l'apophyse était libre, intact et recouvert de parties molles non enflammées.

Le pavillon était refoulé en bas et en avant. La paroi supérieure du conduit auditif était très abaissée et obstruait complètement ce dernier, ce qui rendait impossible l'inspection de la membrane du tympan. L'épithélium du conduit auditif était intact, non macéré. Le malade n'avait jamais eu de fièvre, depuis le début de son affection.

Ce cas m'avait apparu alors d'autant plus digne de votre intérêt, qu'à en juger par sa marche et en ce qui concerne son début, sa localisation et son étiologie, il n'appartenait pas à ces

affections typiques de l'apophyse mastoïde que nous observons au cours des inflammations de la caisse, que celles-ci soient aiguës, subaiguës ou chroniques. Au point de vue clinique, l'affection ressemblait à une ostéite tuberculeuse, particulièrement à l'ostéite tuberculeuse primitive des enfants, ou à une ostéite syphilitique. Dans ces cas l'affection de la caisse est toujours secondaire. Vu l'épaisseur considérable de la tuméfaction, la dureté de l'infiltration et, sauf sur un tout petit point, l'absence de fluctuation, je ne pouvais m'empêcher, et je vous en ai alors exprimé l'idée, de penser qu'il s'agissait peut-être là d'un néoplasme de l'apophyse mastoïde. Je me suis engagé à vous en faire connaître le diagnostic exact après l'opération et me suis abstenu, en attendant, de vous le préciser davantage.

A l'opération, j'ai trouvé sous le périoste, une sécrétion muco-purulente abondante, la base de l'apophyse mastoïde présentait une fistule comblée par une prolifération rougeâtre. Le système cavitaire de l'apophyse était constitué par de vastes espaces qui étaient remplis de masses granuleuses rouges, assez épaisses, la lame vitrée était intacte, l'aditus rempli de granulations. L'examen du tympan est devenu alors possible, et comme, à part une légère injection livide, la membrane ne présentait rien d'anormal, je me suis contenté de nettoyer l'apophyse mastoïde, sans poursuivre l'opération plus loin.

La guérison s'effectua rapidement et sans incidents. Actuellement, la cavité de l'apophyse est complètement remplie de tissu de granulation compact, épais, la plaie rétro-auriculaire se trouve réduite à une très petite ouverture. Le conduit auditif est assez large. La membrane du tympan est un peu plus transparente que pendant l'opération. L'audition est, à droite, de $1^{m}50$ pour la montre et de 4 mètres pour la voix chuchotée; à gauche, 5 centimètres pour la montre, 50 centimètres pour la voix chuchotée.

Le pus de l'abcès mastoïdien a été déposé sur de l'agar-glycérine. Au bout de vingt-quatre heures, on trouva de petites colonies transparentes, semblables à des gouttes de rosée et qui étaient constituées par de petits cocci disposés en forme de diplocoques et de streptocoques. Les bactéries diplococciformes étaient allongées, lancéolées. Cette dernière variété, qui a pu

être obtenue en culture pure, est le diplocoque lancéolé de Fränkel, ou, comme on l'a appelée plus tard, le streptocoque lancéolé de Pasteur. La recherche du bacille de la tuberculose donne un résultat négatif. Il sera question, plus bas, de l'examen des granulations enlevées de l'apophyse mastoïde.

Comment cette affection, si étendue et pourtant limitée à la muqueuse de l'apophyse mastoïde, s'est-elle produite? Est-ce par l'intermédiaire de la caisse (et ces cas sont les plus fréquents), ou indépendamment de la caisse, ou par la voie hématogène?

On sait que les otites déterminées par le diplocoque de Fränkel ne sont jamais assez légères pour passer inaperçues des malades, et, en ce qui concerne les douleurs et la fièvre, elles présentent un caractère grave, lors même qu'elles n'entraînent pas de complications mastoïdiennes; d'un autre côté, les expériences de l'auteur lui ont montré que les otites moyennes suppurées suraiguës, qui sont souvent accompagnées de myringite bulleuse hémorragique (avant ses recherches bactériologiques et se basant surtout sur ses caractères cliniques, l'auteur avait considéré cette dernière affection comme une otite post-grippale), sont également déterminées par le diplocoque de Fränkel. Pour ces raisons, il est à peine admissible qu'une aussi grave otite moyenne suppurée ou même une otite moyenne catarrhale ait pu évoluer de façon à ce que le malade ne se fût aperçu de rien; c'est encore moins admissible lorsqu'il s'agit d'une de ces otites moyennes compliquées d'une affection mastoïdienne aussi prononcée, comme dans le cas du malade de l'auteur. Il croit donc pouvoir conclure qu'il s'agissait là d'une affection mastoïdienne survenue en dehors de toute otite moyenne. Lors même qu'il se serait produit une otite moyenne catarrhale due au diplocoque de Fränkel, on pourrait encore se demander pourquoi une des deux affections déterminées par le même diplocoque et chez le même individu aurait revêtu un caractère catarrhal dans la caisse et serait devenue purulente dans l'apophyse mastoïde voisine; l'hypothèse d'après laquelle l'affection mastoïdienne serait consécutive à une otite moyenne catarrhale (séreuse) est d'autant moins admissible qu'elle semble contredite par les recherches bactériologiques pratiquées plus haut.

L'auteur croit donc que, même en admettant une infection par la trompe et en laissant en suspens la question de l'infection par la voie hématogène, l'explication de cette inflammation de la mastoïde, caractérisée par sa marche bénigne, par la présence de granulations remplissant complètement les cavités de la mastoïde, ne peut être comprise que parce que les microorganismes ont pénétré dans l'apophyse sans s'être manifestés dans la caisse par aucun symptôme.

Les granulations enlevées des cavités de la mastoïde nous ont frappé par leur consistance épaisse et l'aspect blanchâtre, homogène, médulliforme, de la surface de section. On voit très bien sur les coupes que ces granulations sont constituées, dans leur plus grande partie, par du tissu conjonctif jeune, mais déjà en voie d'organisation, qu'elles sont très vasculaires et sont infitrées par places de cellules rondes. Il existe, disséminées dans les granulations, de nombreuses hémorragies, plus ou moins grandes. La preuve que ces hémorragies existaient déjà avant l'opération est fournie par ce fait que les globules rouges sont en partie macérés et que ces hémorragies sont entourées d'un réseau formé par des cellules de tissu conjonctif dont plusieurs ont déjà subi une dégénérescence muqueuse ou hyaline. Un autre fait remarquable est l'ossification des granulations. Cette ossification, qui commence directement au niveau des jeunes cellules conjonctives, se montre dans les granulations par ilots, les cellules osseuses sont grandes, plutôt bulliformes, mais, sur plusieurs, on voit bien le bord dentelé et les épines. Il n'existe pas encore de calcification. On voit nettement dans toutes les parties des granulations, surtout au niveau des hémorragies et sur des préparations qui sont restées pendant vingt-quatre heures dans une solution aqueuse de violet de gentiane et ont été ensuite lavées dans de l'acide acétique étendu, des diplocoques lancéolés, semblables aux diplocoques de Fränkel, dont quelques-uns entourés de capsules colorées.

Comme le montre ce cas, surtout les recherches histologiques et bactériologiques qui y ont été pratiquées, le diplocoque lancéolé de Fränkel est donc capable de provoquer non seulement la suppuration, mais encore des

hémorragies et des hypertrophies particulières du périoste et des muqueuses.

M. Szenes a également eu l'occasion de voir ce malade et avait aussi insisté sur la nécessité d'une opération. En ce qui concerne la localisation de la tuméfaction, il a été frappé par un phénomène qu'on observe rarement chez les adultes, mais qui est, au contraire, très fréquent chez les enfants et qui consiste en une localisation de ces processus ostéomyélitiques à la partie supérieure de l'apophyse mastoïde; dans ces cas, le processus se propage de la caisse par la fissure pétro-squameuse. Si le processus ostéomyélitique est localisé à cet endroit chez un adulte, comme dans le cas dont il s'agit, il faut penser à une anomalie embryonnaire, à une déhiscence de la fissure pétro-squameuse des enfants. Il est certain que l'apparition d'une ostéomyélite idiopathique primitive de l'apophyse mastoïde, quoique possible, est très rare. Au dernier Congrès de Florence, Brieger (de Breslau) a cité un cas analogue et, en parlant des recherches bactériologiques qu'il a pratiquées dans ce cas, il disait avoir réussi à obtenir des cultures de staphylocoques pyogènes dorés. C'est pourquoi l'auteur demande à M. Krepuska si les cultures de pneumocoques de Fränkel obtenues par lui étaient pures et si elles ne renfermaient pas le staphylocoque doré.

M. Krepuska, dit M. Szenes, se trompe quant au fond des choses. Ce qu'il dit du cas de Brieger ne peut nullement s'appliquer au sien, parce que le premier était un cas d'ostéomyélite aiguë infectieuse, et que dans cette affection on trouve, entre autres, le staphylocoque doré, tandis que dans le cas de M. Krepuska, les cultures obtenues avec le pus étaient, dans le sens bactériologique du mot, des cultures pures de diplocoque de Weichselbaum-Fränkel. Il est pourtant plus facile d'obtenir le staphylocoque doré que le diplocoque de Fränkel, et s'il y avait eu des staphylocoques dans le pus on les aurait certainement trouvés dans les cultures. Dans le cas dont il s'agit, la marche clinique n'était nullement celle d'une ostéomyélite infectieuse aiguë qui est accompagnée d'une fièvre intense et tue au bout de quelques heures. Ici, l'inflammation était tellement lente, antifébrile, que l'auteur avait soupçonné, pendant quelque temps, une affection tuberculeuse.

La nature et l'intérêt scientifique de ce cas réside précisément s cette circonstance, qu'à la suite d'une infection pure avec les ci de Fränkel, il s'est développé une ostéomyélite lente de ophyse mastoïde, sans que l'infection coccique se fût manifestée aravant par aucun symptôme du côté de la caisse.

M. Zwillinger. — **Kyste de la bourse muqueuse préhyoïdienne** *(Fall einer Cyste des praehyoidalen Schleimbeutels)*.

Le malade, âgé de trente-deux ans, s'était aperçu, il y a quatre semaines, de l'existence d'un nodule au niveau du cou, qui augmentait progressivement de volume, sans occasionner d'autres troubles.

On trouve à la partie antérieure du cou, à distance égale entre le bord supérieur du cartilage thyroïde et l'os hyoïde, une tumeur ronde, du volume d'une noix, recouverte d'une peau saine; elle est de surface régulière, lisse, présente une fluctuation élastique, est mobile sous la peau des deux côtés de la ligne médiane. Catarrhe léger du larynx. Ganglions cervicaux normaux. En ce qui concerne le diagnostic, on peut hésiter entre deux hypothèses. On a affaire ou à un kyste de la bourse muqueuse, qu'on trouve constamment entre l'incisure supérieure du cartilage thyroïde et l'os hyoïde, sur le milieu du ligament thyro-hyoïdien, ce kyste étant dû à une rétention du contenu de la bourse avec inflammation consécutive, ou bien il s'agit d'un ganglion lymphatique suppuré. La confusion avec un abcès périchondritique est impossible, vu la localisation de la tumeur, l'os hyoïde pouvant être palpé facilement et ses contours étant normaux. Les ganglions lymphatiques dans lesquels se déversent les vaisseaux lymphatiques de la partie supérieure du larynx sont disposés ailleurs. Les kystes en question renferment un contenu muco-purulent, comme l'a aussi montré la ponction exploratrice pratiquée dans ce cas. L'auteur demande à ses collègues leur avis sur le traitement à suivre dans ce cas, l'extirpation, la ponction et l'injection de solutions irritantes ne donnant pas de résultats favorables.

M. Morelli. — Il serait désirable de pratiquer la ponction à l'effet de se rendre compte de la nature de ce kyste, d'après les résultats de l'examen chimique et bactériologique; ceci pourrait décider la question du traitement chirurgical ultérieur.

M. Némai. — Ne pourrait-on pas enlever la tumeur, sans avoir décidé au préalable s'il s'agit d'un lymphôme ou d'un kyste par rétention?

M. Morelli. — Puisqu'il s'agit de savoir si le kyste doit être enlevé ou traité au préalable par des moyens irritants, je propose la ponction.

M. Zwillinger. — Je pratiquerai la ponction.

M. Némai. — Quel que soit le résultat de la ponction, il faudra bien enlever ce kyste ou cette paroi d'abcès.

M. Navratil. — Dans ce cas, l'extirpation est le traitement le plus simple et le plus radical.

Dr S. Jankelevitch.

BIBLIOGRAPHIE

L'électricité dans les maladies du nez, de la gorge et des oreilles *(Electricity in diseases of the nose, throat and ear)*, par le Dr Scheppegrell.

M. le Dr Scheppegrell, de la Nouvelle-Orléans, vient de publier un traité, format grand in-8°, édité avec tout le soin et le luxe des ouvrages américains, dans lequel il passe successivement en revue les usages des courants électriques dans les diverses branches spéciales dont nous nous occupons (nez, gorge, larynx, oreilles). Il s'occupe, d'abord, de la lumière électrique, des différents moyens de la produire, de l'appliquer et d'en mesurer l'intensité; puis il passe en revue les moyens d'obtenir des courants galvaniques, leur action chimique, leur valeur. Viennent après les rhéostats, les milliampères, puis les moyens d'employer l'électricité galvanique et les courants induits. La diaphanoscopie, par les procédés de Voltolini, Hering, Davidsohn, etc., la laryngoscopie directe de Kirstein, la manière d'examiner les sinus maxillaires, frontaux, ethmoïdaux, etc., sont successivement étudiés par l'auteur.

Vient ensuite l'électrocautère, avec la façon d'obtenir le courant avec les piles, les dynamos, le courant de la ville, etc.

L'électrolyse et ses applications multiples est également traitée dans un chapitre spécial. A ce propos, l'auteur signale les modes d'emploi variés de ces sortes de courants et l'action de l'électrolyse monopolaire ou bi-polaire.

Les applications de l'électro-magnétisme thérapeutique, soit pour l'éducation des sourds-muets, soit pour mouvoir des drilles, les tréphines, etc., sont également l'objet d'une étude tout à fait particulière.

Passant ensuite en revue les différentes affections des fosses

nasales, l'auteur indique, chemin faisant, les méthodes électriques applicables aux diverses rhinopathies.

Il termine son ouvrage par la valeur des rayons X en otolaryngologie, exposant avec soin les difficultés qu'on éprouve à leur faire traverser les os de la tête, la manière de distinguer les tissus normaux des cas pathologiques; il expose comment ces rayons peuvent être utilisés pour le diagnostic des corps étrangers du nez, de l'oreille, de l'antre d'Highmore, de l'œsophage, des bronches.

De nombreuses figures, très bien faites et très claires, illustrent utilement cet important travail, qui met au point une série de questions intéressantes et souvent ignorées de bien des praticiens.

Un index bibliographique des plus complets, dans lequel M. Scheppegrell rappelle les travaux de presque tous les auteurs qui ont employé l'électricité sous l'une de ses formes quelconques, dans ses applications aux maladies du larynx, du nez ou des oreilles, complète ce volume. (New-York et Londres, Putnam's sons, 1898.)

ANALYSES DE THÈSES

Le coryza syphilitique héréditaire chez le nouveau-né, par le Dr Casacca.

Le coryza syphilitique héréditaire est une manifestation qui apparaît d'ordinaire de la deuxième à la quatrième semaine après la naissance; c'est un accident fréquent, en même temps que précoce; on le note dans plus de la moitié des cas.

Il est souvent le premier symptôme de l'infection et se traduit, anatomo-pathologiquement, par une congestion de la muqueuse et du tissu lymphoïde avoisinant (3e amygdale), par des brides fibreuses cicatricielles ou des adhérences entre les cornets, rarement par des ulcérations et de la nécrose du squelette nasal.

Le coryza de la syphilis héréditaire se traduit d'abord par un enchifrènement auquel on ne porte pas souvent, au début,

toute l'attention que mériterait ce symptôme, mais qui devient bientôt une véritable gêne pour l'allaitement.

La sécrétion nasale s'établit bientôt : elle est constituée par des mucosités filantes, transparentes d'abord, puis séreuses, séro-purulentes et même hémorragiques.

Le pus se concrète en croûtes autour de l'entrée des narines qu'elles irritent et ulcèrent, et on voit se constituer rapidement des sillons plus ou moins profonds, ou rhagades, autour de ces orifices et sur les lèvres.

L'enfant s'étiole; la peau de sa face prend une teinte bistrée.

La physionomie revêt l'aspect d'un petit vieillard; une athrepsie rapide se déclare et l'enfant meurt de cachexie, à moins qu'un traitement spécifique, institué à temps, ne combatte la maladie.

Le coryza syphilitique ne présente aucune tendance à la guérison.

Il peut se compliquer de lésions du squelette nasal entraînant une déformation extérieure de l'organe, de méningite, de phlébite des sinus caverneux, d'abcès cérébral, plus fréquemment de dacryocystite.

Il peut s'étendre au naso-pharynx et au larynx et provoquer, dans ce dernier cas, de la gêne respiratoire et des accès de suffocation, et, dans le premier, des rétrécissements de l'isthme pharyngien ou du naso-pharynx au voisinage des choanes.

Enfin, il s'étend parfois à l'oreille et aux poumons.

Le diagnostic est facile. On ne le confondra ni avec un coryza aigu simple, qui ne dure que quelques jours, ni avec un corps étranger du nez, un coryza blennorragique, diphtéritique ou morveux.

La liqueur de Van Swieten, à la dose de dix à vingt gouttes par jour, est un excellent médicament contre le coryza syphilitique. Si elle provoque la diarrhée, on fera de petites frictions ou de simples applications d'onguent napolitain sur les cuisses petit malade, tout en soumettant la mère, qui, dans l'espèce, it seule nourrir son enfant, à un traitement spécifique tensif. (Thèse de doctorat. Paris, Henri Jouve, 1898.)

Dr Brindel.

Des fibromes du naso-pharynx et de leur traitement *(Ueber Fibrome der Nasen-Rachenhöle und ihre Therapie)*, par le Dr H. Breyl.

Après des considérations générales sur la structure, le diagnostic et le traitement des fibromes du naso-pharynx, l'auteur cite l'observation d'un garçon âgé de treize ans, qui fut opéré en décembre 1896 d'un gros fibrome du naso-pharynx, enlevé à l'aide de l'anse galvanique. Il se représenta en juillet 1897 avec une récidive complète, accompagnée d'hémorragies et de dyspnée nasale.

Il fut opéré cette fois par le prof. Schede, d'après le procédé de Gussenbauer. Ce procédé consiste à détacher le revêtement muco-périostique du palais et à perforer ce dernier. Le fibrome s'est de cette façon trouvé à nu et fut énucléé en deux parties. La perte de substance osseuse du palais fut bientôt comblée de granulations.

Le malade, revu six mois après l'opération, ne présentait pas encore de récidive. (Thèse de Bonn, 1898.)

Dr S. Jankelevitch.

REVUE GÉNÉRALE ET ANALYSES

BOUCHE ET PHARYNX BUCCAL

De la langue pileuse, par le Dr Boulay.

La langue pileuse est une affection assez commune, le peu de symptômes qui l'accompagnent explique pourquoi les sujets qui en sont atteints ne se montrent pas toujours au médecin.

En explorant le dos de la langue avec un stylet, on constate en avant du V lingual un enduit de teinte plus ou moins foncée, tantôt franchement noire, tantôt brune ou jaune sale. Cet enduit présente un aspect spécial, celui d'un gazon touffu ; on ne peut l'enlever en passant le stylet à sa surface, on change seulement le sens des villosités qui le constituent et qui sont d'ordinaire inclinées d'avant en arrière ; on renverse celles-ci à droite, à gauche, en avant, en arrière, comme on le ferait des poils d'un chapeau de soie.

Cet enduit occupe symétriquement les deux moitiés de la langue; plus épais sur la ligne médiane et en arrière, il s'amincit vers la pointe et les bords.

Histologiquement les villosités ont la structure des papilles filiformes, allongées aux dépens de la partie épithéliale.

Peu de troubles subjectifs; on peut observer quelquefois un peu de sécheresse ou d'empâtement de la bouche, une légère diminution du goût.

L'affection peut disparaître au bout de quelques semaines de durée; d'ordinaire, elle est beaucoup plus tenace, elle persiste pendant des mois et des années, offrant des alternatives d'amélioration ou d'aggravation. Elle se développe à tout âge et dans les états de santé. On est donc peu renseigné sur l'étiologie de l'affection; on n'en connaît guère mieux la pathogénie. On pensait que la coloration anormale était due à la production dans le revêtement épithélial de papilles de granulations pigmentaires analogues à celles qui existent dans l'épiderme des nègres; pour d'autres, la teinte anormale est accidentelle, elle est due à des substances étrangères alimentaires, médicamenteuses ou autres (vin rouge, tanin, nitrate d'argent, fer absorbé).

On peut faire observer qu'on a trouvé la langue noire pileuse chez des gens soumis au régime lacté, que la teinte des villosités offre aux divers réactifs (acides, alcool) une résistance que ne présentent pas les matières colorantes des aliments usuels.

La théorie trophique expliquerait l'allongement hypertrophique des papilles filiformes.

Dans cette hypothèse, l'affection doit être rangée parmi les hyperkératoses. A l'état normal, les cellules épithéliales des papilles tombent et se renouvellent avant d'avoir subi le processus de kératinisation, c'est-à-dire avant d'avoir perdu leur noyau et de s'être transformées en cellules cornées. Dans l'état pathologique en question, ces cellules se kératinisent et restent adhérentes les unes aux autres, comme le font celles des verrues, des ongles et des poils.

Cette hyperkératose n'expliquerait pas seulement l'accroissement anormal des papilles, elle rendrait compte de la

répartition de la coloration dans les papilles dont l'extrémité est d'ordinaire plus foncée que la base; c'est un caractère fréquent des vieilles cellules cornées de présenter une teinte foncée qui peut aller jusqu'au noir, c'est ce qu'on voit dans les comédons et dans certains cas d'ichtyose. Il y a à côté la théorie parasitaire (Raynaud).

Dans ces dernières années, Sendziak, Ciaglinski, Hevelke, Schmiegelow ont isolé et cultivé, dans certains cas de langue noire, des champignons du genre hyphomycète (*Mucor niger*, trichosporium, chartaceum, hormodendron cladasporioïdes) dont les cultures sont plus ou moins brunes et foncées. Les auteurs n'ont pas fait la preuve de l'action pathogène de ces champignons.

Le traitement qui a donné le plus de résultats à l'auteur consiste à badigeonner et à frictionner le dos de la langue quatre fois par jour avec la solution :

Acide salicylique	1	gramme.
Glycérine	10	—
Eau	10	—

Si, au bout de huit jours, ce traitement n'a donné aucun résultat, on racle à plusieurs reprises le dos de la langue avec une curette pour enlever les productions piliformes, et on continue les jours suivants avec la solution précédente.

On utilise ici à la fois le pouvoir antiseptique de l'acide salicylique et son action dissolvante sur les productions cornées.

Ce traitement a amené quelquefois la guérison au bout de quelques jours, souvent il n'a amené aucune modification du processus. (*Concours méd.*, 16 juillet 1898.)

Dr Berbineau.

NEZ ET PHARYNX NASAL

Les obstructions nasales intermittentes, par le Dr Buys.

Après quelques considérations anatomiques et physiologiques sur les fosses nasales, l'auteur décrit les troubles qui résultent de la suppression de leurs fonctions.

Le nez s'obstruant, la bouche s'ouvre créant à l'air un nouveau chemin. Les conséquences les plus immédiates sont

le refroidissement et le desséchement des muqueuses pharyngiennes et laryngiennes, l'apport de germes pathogènes dans la gorge, le larynx et les bronches.

L'obstruction nasale est une cause fréquente d'amygdalite lacunaire aiguë, on l'observe dans les cas d'angine diphtérique comme conséquence de végétations adénoïdes et aussi dans l'angine striduleuse.

Dans l'obstruction nasale la bouche remplace le nez et constitue un orifice respiratoire insuffisant, des expériences faites au pneumographe par Mendel ont démontré que l'ouverture de la bouche laisse passer moins d'air qu'une narine normale.

Dans les cas d'obstruction nasale incomplète on peut respirer à la fois par le nez et par la bouche; si l'obstruction nasale n'est pas trop marquée, l'air entre en quantité suffisante, mais chez beaucoup d'individus la voie d'entrée est trop étroite. Dans ce dernier cas, la respiration devient plus profonde et plus fréquente.

Les soupirs et les bâillements de certains obstrués du nez témoignent de ce procédé. L'individu est en état d'anoxyhémie tout comme s'il respirait dans une atmosphère raréfiée.

Cet état peut provoquer des maladies de la nutrition : un exemple typique est fourni par le cas de l'adénoïdien, dont on connaît la pauvreté organique.

On distingue deux sortes d'obstructions; l'obstruction permanente et l'obstruction intermittente.

L'obstruction intermittente résulte d'une insuffisance nasale anatomique : des nez suffisants pour les besoins de la vie ordinaire peuvent être incapables de fournir l'air nécessaire dans les cas où la consommation augmente, comme dans l'effort de la course ou dans le trouble de l'émotion. C'est presque toujours une forme acquise. Elle se rencontre chez les anciens adénoïdiens et les cas de déviation de la cloison, chez ceux qui sont porteurs de tumeurs intra-nasales, polypes ou autres, ou d'épaississements de la pituitaire.

ı a aussi l'obstruction du nez normal, cette obstruction est ·igine sécrétoire (accumulation de croûtes) ou vasculaire.

a muqueuse qui tapisse le nez dans sa portion respiratoire la propriété d'augmenter d'épaisseur au point de fermer

la lumière nasale; ce phénomène se produit grâce au gonflement des veines contenues dans son épaisseur. Cette muqueuse diminue d'épaisseur dans une atmosphère froide et augmente dans une atmosphère chaude : car, dans le premier cas, le besoin d'oxygène augmente, et diminue dans le second.

L'érection de la muqueuse pituitaire est d'essence active aussi longtemps qu'elle est physiologique.

Dans les cas d'érection pathologique, il s'agit d'un phénomène passif dû à la paralysie vaso-motrice ou à la stase.

La rhinite chronique caractérisée par l'altération de l'appareil névro-moteur de la muqueuse nasale existe toujours dans les cas d'hyperémie de la pituitaire capables de produire de l'obstruction intermittente.

Les causes de la rhinite chronique doivent être considérées comme prédisposantes de l'obstruction nasale vasculaire.

« Tantôt leur action s'exerce à la fois sur l'appareil central et périphérique de la circulation pituitaire, comme dans le cas d'oxygénation insuffisante et d'excès d'acide carbonique, de l'anémie et de la cardiopathie, ou dans l'intoxication sucrée du diabète, ou enfin dans les auto-intoxications des diathèses et des dyspepsies; tantôt l'effet se produit presque exclusivement sur les veines de la muqueuse, comme dans la stase provenant des troubles circulatoires généraux, les rhinites aiguës répétées, enfin les cas de sécrétion glandulaire exagérée, surtout si quelque obstacle s'oppose à l'élimination des mucosités et que celles-ci, en se décomposant, acquièrent le pouvoir d'irriter les tissus. »

L'obstruction vasculaire se réalise chez les sujets prédisposés par le passage d'une atmosphère froide à une atmosphère chaude; par l'effet du froid aux pieds; on la trouve chez les ouvriers travaillant dans des ateliers mal aérés, la fatigue combinée à la congestion céphalique résultant d'un travail cérébral intense peut la provoquer.

L'obstruction nasale peut s'observer chez les dyspeptiques. Il y a également une forme d'obstruction vasculaire existant pendant le sommeil; l'anoxyhémie et le desséchement de la gorge se produisent chez les dormeurs comme chez les sujets éveillés; tous les obstrués ont le sommeil agité.

« La pénurie d'oxygène influence tous les appareils et doit nuire aux processus de réparations plastiques qui se produisent dans l'intimité des tissus comme une caractéristique du sommeil, de sorte que le système nerveux n'est pas seul frappé et que beaucoup d'affections de la nutrition peuvent avoir leur source dans l'anoxyhémie nocturne. »

L'auteur passe ensuite au traitement.

Tout nez anatomiquement trop étroit devra être élargi par les moyens chirurgicaux en usage. On devra faire en même temps un traitement général afin de corriger les causes de parésie vasculaire, extrinsèques au nez (fer, douches, hygiène alimentaire). Quand on aura réussi à rendre au nez une ampleur normale, tant anatomique que physiologique, il faudra veiller à ce que le malade respire constamment par le nez (emploi d'un contre-respirateur), chambre bien aérée. Le repas du soir devra être léger et d'une digestion facile. (*Journ. méd. de Bruxelles*, n° 24, 16 juin 1898.) Dr Berbineau.

LARYNX ET TRACHÉE

Du spasme laryngé congénital (*Ueber congenitalen Larynx schridar*), par le Dr C. Hamm.

Il s'agit d'un enfant âgé de cinq semaines, robuste, sans le moindre signe de rachitisme, se nourrissant bien et dont les parents ne présentent aucune tare nerveuse. Le seul trouble qu'il présente est localisé à l'appareil respiratoire. Chaque inspiration, notamment, est accompagnée d'un bruit particulier qui ressemble au chant du coq. L'expiration est libre. La fréquence respiratoire est de 30 par minute, pouls régulier et de force normale. Rien du côté du cœur. Léger emphysème des poumons. On observe à chaque inspiration une dépression du creux épisternal et des parties latérales et inférieures du thorax. La cyanose est très légère, la voix claire, et, lorsque l'enfant crie, la dyspnée diminue. L'examen du pharynx et du larynx ne révèle rien d'anormal. Il existe une légère matité prononcée au niveau du tiers supérieur du sternum ; ceci peut avoir pour cause une hypertrophie du thymus, mais ni la compression exercée en ce point ni les changements de position imprimés à la tête ne modifièrent en rien la respiration.

Il n'existe pas de phénomènes de stase dans le domaine des vaisseaux sanguins et lymphatiques du cou. Le spasme persiste dans le sommeil et pendant que l'enfant tette. On ne trouve aucun de ces phénomènes qui caractérisent la tétanie chez les enfants. On prescrit de l'huile de foie de morue phosphorée. Au bout de six semaines, l'enfant était complètement guéri.

L'apparition précoce des troubles respiratoires, l'absence de rachitisme, de convulsions, le degré très léger de cyanose, la persistance du spasme pendant le sommeil, son atténuation pendant les cris de l'enfant distinguent cette variété de spasme de celle qui est connue généralement sous le nom de laryngospasme et lui méritent une dénomination à part, celle de congénitale.

En ce qui concerne l'étiologie de cette affection, comme on ne peut constater avec certitude l'existence d'une hypertrophie thymique, l'auteur admet qu'il s'agit là d'un trouble fonctionnel central, d'une certaine altération congénitale, d'un arrêt de développement des centres de coordination des mouvements respiratoires, en particulier dans la région du *calamus scriptorius*.

Le pronostic est, en général, favorable tant qu'il n'existe pas de convulsions générales.

Le traitement doit être tonique. (*Münch. med. Wochens.*, n° 38, 1898.) Dr S. Jankelevitch.

OREILLES

De l'action mécanique exercée par la sonde sur l'appareil de transmission et d'une nouvelle modification de cette sonde *(Zur Mechanik des schalleitenden Apparates bei Einwirkung der Drucksonde und über eine neue Verbesserung dieses Instrumentes)*, par le Dr Lucae.

On sait que l'auteur pratique le massage de la chaîne des osselets au moyen d'une sonde spéciale, inventée et proposée par lui. Toutes les publications qu'il a jusqu'ici consacrées à ce sujet avaient trait surtout au côté technique et pronostique de la question. Dans le présent travail, il donne le résultat de ses expériences, qu'il a instituées en vue d'étudier l'action mécanique de cet instrument. Ces expériences ont été pratiquées sur des cadavres, après ablation du crâne et du cerveau et

ouverture du *tegmen tympani*, de façon à rendre l'étrier accessible, les autres osselets restant intacts. Une aiguille munie d'une paillette a été fixée sur l'étrier, de façon à pouvoir surveiller ses mouvements. La sonde est placée, comme d'ordinaire, sur la courte apophyse du marteau.

Ces expériences ont montré que chaque mouvement de la sonde imprime à la chaîne des osselets un mouvement *en dedans*. Lorsque la sonde est appliquée d'une façon ferme, elle atteint l'axe même autour duquel tournent le marteau et l'enclume. Et comme cet axe est relativement mobile, et qu'il se compose du ligament qui fixe la courte apophyse de l'enclume à la longue branche du marteau, il est évident que cet axe lui-même, et avec lui toute la chaîne des osselets, est poussé en dedans, grâce à une tension de tout l'appareil ligamentaire. Ce dernier se trouve ainsi influencé beaucoup plus énergiquement par la sonde que par les appareils qui déterminent des raréfactions et des condensations successives de l'air dans le conduit auditif.

Le procédé de l'auteur se montre surtout efficace dans les cas où la rigidité de la chaîne n'est pas encore complète et où l'appareil ligamentaire est encore extensible. Au point de vue fonctionnel, ces cas se traduisent par les symptômes suivants : voix basse = 1,50 — 2 mètres; R +, perception relativement bonne de la plupart des sons musicaux, surtout des sons très élevés. L'auteur ajoute que, selon la résistance qu'éprouve la sonde, on peut se rendre compte d'une façon objective du plus ou moins de mobilité de la chaîne.

L'auteur a modifié son instrument en ce sens que le cylindre qui recevait le piston a été remplacé par un simple cadre en acier très étroit, ce qui réduit le frottement d'une façon considérable et rend plus facile le nettoyage du piston. (*Archiv f. Ohrenheilk.*, Band XLIV, Heft 4.) Dr S. Jankelevitch.

Des exercices acoustiques dans le cas de surdi-mutité chez les enfants en bas âge et le microphonographe, par M. Gellé.

Au nombre des résultats obtenus et décrits par l'auteur, les suivants méritent particulièrement de fixer l'attention :

1° Les exercices acoustiques au moyen du microphonographe

rendent possible l'éducation des sourds-muets dès leur plus tendre enfance.

2° L'excitation des nerfs auditifs et des foyers nerveux de l'ouïe a une action supérieure à tout autre procédé d'éducation, parce qu'elle suit les voies naturelles du développement de la faculté du langage, et conduit directement à réveiller et à faire à la fois renaître l'audition et la parole. (*Tribune méd.*, n° 33, 17 août 1898.) TRIVAS.

VARIA

Faits cliniques *(Corps étranger de l'œsophage. Contracture des adducteurs consécutive à l'influenza, ulcérations linguales, coryza diphtéritique)*, par le Dr Paul KOCH.

Sous le titre général de « faits cliniques » qui ne dit pas grand'chose au lecteur et qui cache souvent des observations intéressantes, difficiles à répertorier et, par conséquent, à utiliser, l'auteur réunit un cas de corps étranger de l'œsophage, un cas de contracture des adducteurs, un d'ulcérations linguales et deux de coryza diphtéritique.

Le premier se rapporte à un malade ivre qui avait avalé un gros morceau de jambon cru.

Le deuxième malade présente, au cours de l'influenza, une dyspnée subite avec accès de suffocation menaçants due à un rapprochement des cordes dans la position de phonation. Des injections sous-cutanées de morphine évitèrent une trachéotomie.

Les ulcérations linguales, chez le troisième malade, reconnaissaient pour cause des morsures au cours d'attaques d'épilepsie.

Enfin, les deux cas de coryza diphtéritique se rapportaient à des enfants, dont l'un mourut, et qui, l'un et l'autre, présentèrent un écoulement nasal extraordinaire, ne ressemblant pas du tout à celui d'un coryza simple sans qu'il ait existé de fausses membranes. (*Ann. des mal. de l'oreille, etc.*, n° 9, sept. 1898.) Dr BRINDEL.

Bordeaux. — Imp. G. GOUNOUILHOU, rue Guiraude, 11.

19e ANNÉE. N° 51. 17 DÉCEMBRE 1898.

REVUE HEBDOMADAIRE
DE
LARYNGOLOGIE, D'OTOLOGIE
ET DE RHINOLOGIE

TRAITEMENT CHIRURGICAL DE QUELQUES PARALYSIES FACIALES D'ORIGINE OTIQUE[1]

Par le Dr **MOURE**,
Chargé du cours de laryngologie, otologie, rhinologie à la Faculté de Médecine
et **G. LIARAS**,
Premier interne à l'hôpital Saint-André.

La paralysie faciale liée à une lésion de l'appareil auditif n'est pas un phénomène pathologique bien rare, mais elle peut être de nature essentiellement variée.

On l'a observée chez certains prédisposés névropathes à l'occasion d'un accident minime, ou d'une lésion peu importante intéressant plus ou moins l'organe de l'ouïe.

Sans être accompagnée d'une altération du nerf, la paralysie réflexe vient aussi, mais exceptionnellement, compliquer les affections du pavillon et, plus fréquemment, celles du conduit. Le meilleur exemple typique que l'on puisse citer est le cas de Craig, qui l'a vu résulter de la présence d'un bouchon de cérumen, disparaître avec lui et renaître dès que le corps étranger fut reconstitué.

La paralysie vraie, essentielle, est due à une altération plus

1. Travail communiqué à la Société française de laryngologie, mai 1898.

ou moins considérable du nerf, altération dont les causes, en dehors des traumatismes chirurgicaux ou accidentels, se répartissent sous les trois chefs principaux : infection, compression, envahissement par un tissu néoplasique. La compression se fait par un double mécanisme. Le nerf, en effet, étant, en général, contenu dans une gaine osseuse, il peut se faire que cet ensemble se trouve dans deux états pathologiques différents :

1° Le conduit osseux est intact ou à peu près et reste inextensible ; le nerf, au contraire, est gonflé. Étant donnée la rigidité de la paroi osseuse, la moindre exsudation qui se fait dans le névrilème, sous l'influence de l'inflammation communiquée de la caisse au nerf, suffit pour exercer sur les fibres nerveuses une pression se traduisant par des phénomènes parétiques. C'est là l'explication des paralysies signalées par Bérard et Erb, paralysies consécutives au refroidissement de la région auriculaire.

2° L'autre état pathologique est caractérisé par l'altération de l'os (l'ostéite) ou tout au moins du périoste qui le recouvre, par le gonflement inflammatoire de cette gaine qui, dans le cas précédent, était intacte, et même par la formation de séquestres. Le nerf plus ou moins altéré, d'ailleurs, est surtout comprimé, et sa gêne fonctionnelle aboutit à la paralysie.

D'ailleurs, le plus souvent, ces deux états se trouvent combinés.

3° On observe, enfin, des phénomènes parétiques sur le territoire musculaire innervé par le facial, dans certaines inflammations de l'oreille, à la période congestive, bien que le nerf et son canal soient intacts. En effet, l'artère stylo-mastoïdienne qui côtoie le facial participe seule au processus congestif et provoque par sa turgescence les troubles de compression.

Les lésions encéphaliques qui, rarement d'ailleurs, se compliquent d'altération du nerf facial, agissent sur ce

dernier, soit par infiltration purulente (méningite, etc.), soit par compression suivie de dégénérescence ou d'atrophie (méningites encore, hyperostoses pénétrant dans le conduit auditif interne). Cette même infiltration purulente, assez fréquente au cours des méningites, existe encore dans les otites suppurées, récentes ou anciennes;

Quand il s'agit d'une paralysie consécutive à l'évolution, d'un néoplasme, elle peut procéder d'une double origine: la compression ou l'envahissement du tissu nerveux par la tumeur.

De ces diverses catégories de paralysie de la septième paire, nous ne retiendrons qu'une seule variété, celle que l'on retrouve au cours des otorrhées de longue date. Rappelons d'abord que l'affection se présente souvent à l'état de légère parésie. Il suffit, en effet, d'observer attentivement beaucoup de vieux otorrhéiques pour trouver, la plupart du temps, une diminution de l'action des muscles de la face du côté malade. Wilde l'avait signalé depuis longtemps, et Politzer déclare que le phénomène est beaucoup plus fréquent qu'on ne l'avait dit jusqu'à lui.

Mais nous avons surtout en vue le type beaucoup plus accusé, la paralysie franche, plus rare que la précédente. Si elle survient au cours d'une otite de date peu ancienne, elle est fréquemment due à la compression par hyperémie du périoste du canal, par l'exsudation dans le névrilème ou au simple contact du pus. Mais si la lésion est plus ancienne, il y a souvent carie et nécrose du canal de Fallope ou au moins production de fongosités, et, partant, compression du nerf. Il n'est pas sans importance de noter, cependant, que ces dernières lésions n'ont pas nécessairement pour conséquence d'entraîner l'affection du facial, ainsi que l'ont démontré des ---topsies où l'on pouvait voir une grande partie du nerf de septième paire, découvert par la carie, baigné de pus sans e cet état pathologique se fût traduit, durant la vie du iet, par des symptômes de paralysie.

Fréquemment, dans cette affection les parois osseuses de l'oreille interne sont altérées en même temps que celles de l'oreille moyenne. D'après une statistique de 63 cas d'otorrhée ancienne, dont 41 avec paralysie bien accusée, on a trouvé vingt et une fois les séquestres comprenant tout ou partie du limaçon; sur 21 cas, 9 seulement étaient accompagnés de paralysie. C'est qu'en effet le séquestre est alors, la plupart du temps, formé par la partie inférieure du premier tour de spire, partie la plus éloignée du nerf, qui peut s'éliminer par le conduit sans le léser : 14 séquestres de la partie profonde du conduit auditif interne ont amené 11 paralysies; 28 séquestres des canaux semi-circulaires, 21 paralysies; dans ces deux localisations le séquestre empiète sur le canal de Fallope ou le lèse en l'éliminant; il devrait donc alors toujours provoquer de la paralysie, si le nerf n'était pas extrêmement tolérant, comme Voltolini, Grüber, Kessler, Bezold, Chipault, etc., l'ont indiqué. La paroi osseuse peut être détruite sur une grande étendue et le facial ne présenter aucun trouble dans ses fonctions.

Des quelques considérations qui précèdent on peut déduire la conclusion suivante: c'est qu'en présence de la paralysie faciale, il y a lieu de se demander s'il s'agit d'un réflexe, d'une infiltration du nerf baignant dans le pus ou d'une compression, et, dans cette dernière hypothèse, quel est le point comprimé? Car il semble *a priori* que si l'on parvient à élucider ces différentes parties du problème, le traitement rationnel à appliquer sera des plus simples.

Nature de la paralysie. — Cette solution n'est pas toujours très facile à établir, ainsi que nous allons essayer de le démontrer. Et d'abord, il est indispensable d'établir la nature de la paralysie; cette dernière est généralement assez vite reconnue. Est-elle réflexe? est-elle essentielle? due à l'infection de voisinage ou à de la compression?

Éliminons d'abord la paralysie réflexe, qui est, on le sait,

la conséquence d'une lésion éloignée de l'organe de l'ouïe et, par conséquent, du facial.

D'autre part, si nous nous rappelons que l'otite moyenne suppurée aiguë provoque parfois de la paralysie essentielle, nous savons, par contre, que celle-ci est habituellement une lésion légère. C'est en général dans la caisse le contact du pus ou la compression par des liquides septiques qui affectent le nerf dans le trajet à ce niveau. Il est rare, en effet, que des fongosités ou un séquestre puissent être mis en cause, le processus nécrosique n'ayant pas eu le temps de se produire. Aussi est-il important d'être fixé sur l'ancienneté d'un écoulement d'oreille, car s'il est de date récente et si la paralysie est survenue peu après, sans être d'un optimisme exagéré, on a le droit d'espérer qu'elle disparaîtra, sinon spontanément, tout au moins sous l'influence d'un traitement purement médical : il suffit alors de se tenir dans une sorte d'expectative armée. Au contraire, l'otorrhée est-elle ancienne et la paralysie n'est-elle survenue qu'à l'occasion d'une poussée aiguë, on est alors en droit de supposer qu'il s'est fait un travail de nécrose ayant abouti à la production de fongosités ou même à la formation de séquestres.

Siège. — Ce premier point étant établi, il s'agit ensuite de rechercher le siège précis de la lésion faciale.

Il convient de rappeler ici que le trajet du facial dans le rocher peut se diviser en quatre segments. Le premier comprend la partie du nerf qui pénètre dans le conduit auditif interne; le deuxième, la partie longeant la caisse au-dessus de la fenêtre ovale jusqu'au seuil de l'aditus; le troisième, de ce point au trou stylo-mastoïdien, et enfin le quatrième, le point d'émergence du nerf autour du trou stylo-mastoïdien. Or, l'envahissement des branches qui, successivement, naissent du tronc nerveux pendant sa traversée dans le rocher, semble, *a priori*, devoir permettre d'arriver à diagnostiquer dans laquelle de ces parties il est intéressé.

On sait, en effet, qu'un peu au-dessus du trou stylo-mastoïdien émergent des filets nerveux terminaux du facial, temporo-facial et cervico-facial, puis, immédiatement au niveau du trou, le nerf auriculaire postérieur, les rameaux du glosso-pharyngien, du digastrique, du stylo-hyoïdien et le lingual. La lésion du facial à ce niveau entraînerait simplement une déformation de la face et de la parésie des territoires musculaires innervés par ces branches.

Dans la traversée de l'os du trou stylo-mastoïdien au seuil de l'aditus, le facial fournit la corde du tympan et le nerf du muscle de l'étrier. Une cause de compression de ce segment produirait donc les mêmes parésies et déformations, et, en outre, des troubles du goût, de la sécrétion salivaire, des bruits subjectifs et de l'audition douloureuse (algacousie).

Du seuil de l'aditus, au fond du conduit auditif interne, se détachent du tronc de la septième paire le petit nerf pétreux superficiel et le grand nerf, mais les filets gustatifs cessent d'accompagner le facial au niveau du ganglion géniculé. Aussi les symptômes produits par une compression dans cette région seront-ils simplement ceux que nous venons d'énumérer. Si la lésion siégeait au-dessus, apparaîtrait la déviation du voile du palais commandée par la paralysie du pétreux. Les filets nerveux gustatifs n'étant plus alors satellites du facial ne seraient donc pas comprimés, de telle sorte que le goût resterait intact.

Enfin, la lésion occupant l'entrée du conduit auditif interne, le tableau clinique serait complet et tous ces symptômes que nous venons de passer en revue (gustatifs exceptés) se trouveraient réunis.

Telle est la théorie; dans la pratique, il serait imprudent d'accorder à ces données une valeur trop absolue. D'abord, les symptômes existeraient-ils dans l'ordre et les conditions indiqués plus haut, qu'il n'est pas toujours facile de les reconnaître.

Le plus souvent, en effet, le malade n'est pas en état de

fixer le médecin sur ce qu'il éprouve, et les déformations produites ne sont pas faciles à constater; ainsi pour les paralysies du voile du palais, il est généralement difficile de reconnaître s'il y a une déformation ou insuffisance de la moitié de cet organe. Ajoutons que l'origine faciale de l'innervation du voile est peut-être sujette à caution [1]. On se souvient, en effet, des expériences de Vulpian (1887) sur le chien : 1° électrisation du facial et du trijumeau, rien du côté du voile; 2° électrisation du glosso-pharyngien, quelques rares fois élévation légère du voile; 3° électrisation du pneumogastrique au-dessus de son anastomose avec le spinal, résultat négatif; 4° électrisation du même pneumogastrique au-dessous de son anastomose avec le spinal, élévation énergique du voile; 5° électrisation de la branche interne du spinal, même résultat.

De plus, il est parmi ces signes que nous avons énumérés tout à l'heure, certains d'entre eux qui sont contestables et contestés dans le sens de leur explication physiologique. Ainsi l'hyperacousie ou algacousie s'explique très rationnellement par la suppression de l'action du muscle de l'étrier et l'action persistante du muscle du marteau (puisque son nerf échappe à la paralysie), ce dernier entraînant la chaîne vers la paroi interne de la caisse et enfonçant l'étrier dans la fenêtre ovale, augmentant ainsi la pression labyrinthique. Urbantschitch admet, au contraire, que le muscle de l'étrier serait mis en état de contraction exagérée par un surcroît d'influx nerveux qui ne peut plus s'irradier jusqu'aux muscles de la face. D'après cette dernière interprétation, l'algacousie semblerait donc devoir indiquer une lésion siégeant, non pas au-dessus de l'origine du muscle du marteau, mais au-dessous.

1. M. Lermoyez vient de communiquer à la Société française d'otologie, laryngologie et rhinologie (mai 1898) un travail dans lequel il cherche à établir que c'est le vago-spinal qui, chez l'homme, innerve le voile du palais.

Il est, enfin, un fait qu'il ne faut pas oublier de faire aussi entrer en ligne de compte et qui peut absolument fausser le diagnostic de localisation, c'est que la lésion du facial peut être incomplète en un point et laisser intacts les filets d'une branche qui naît au-dessous.

On le voit, l'étude de la paralysie au point de vue de l'envahissement des branches du facial pendant sa traversée pétreuse ne permettrait qu'exceptionnellement de dire en quel point précis celui-ci est lésé.

A propos des difficultés que l'on a à localiser en un point précis une lésion du nerf de la septième paire, nous allons citer la relation résumée d'un cas que nous avons eu l'occasion d'observer. Il s'agissait d'un malade porteur d'un énorme phlegmon du cou, consécutif à de la mastoïdite et compliqué de paralysie faciale complète. Nous pensâmes que cette dernière était due à la compression produite par le pus sur le facial à la sortie du trou stylo-mastoïdien comme on l'observe dans des cas analogues, comme Bockay l'a signalé dans les abcès rétro et latéro-pharyngiens. En réalité, l'événement nous le démontra, il s'agissait d'une lésion siégeant plus haut dans le trajet intra-osseux. Mais le malade était, à cause de son état, absolument incapable de nous donner quelque renseignement sur son mal. Il ne nous dit pas, ce que nous sûmes depuis, indice précieux de l'existence de séquestre et de carie, qu'il était victime d'accidents aigus greffés sur une otorrhée datant d'un certain temps. Nous ne pûmes non plus, à cause de la difficulté qu'il avait à ouvrir la bouche, vérifier l'état de son voile du palais, s'il est vrai qu'il y ait quelque renseignement exact à retirer de cette constatation. Voici, du reste, le fait :

Observation I. — D..., marin, vingt-huit ans, entre à l'hôpital Saint-André.

Il avait de l'otorrhée gauche datant d'un certain temps, lorsque brusquement se sont déclarés des phénomènes graves pour lesquels il se décide à venir se faire soigner à Bordeaux. Lorsqu'on le voit

SAISON D'ÉTÉ — SAISON D'HIVER

ÉTABLISSEMENTS
DE TOUT
1er Ordre

GRAND HOTEL DE LA FORÊT et D'ANGLETERRE

A. GRANER, Directeur

ARCACHON (Gironde)

Le seul Hôtel à Arcachon chauffé par l'eau chaude

BILLARD, FUMOIR, SALON de LECTURE et de CONVERSATION

OMNIBUS SPÉCIAL A LA GARE
A L'ARRIVÉE DE TOUS LES TRAINS

ÉCLAIRAGE ACÉTYLÈNE — TÉLÉPHONE

VOITURES DE PROMENADE

MAISON CORRESPONDANTE
à SALIES-DE-BÉARN (Basses-Pyrénées)

GRAND HOTEL DU PARC
Et de l'Établissement Thermal

Construit dans le Parc même et attenant à l'Établissement salin

G. GRANER, Directeur

ASCENSEUR — LUMIÈRE ÉLECTRIQUE — TÉLÉPHONE

OMNIBUS SPÉCIAL A L'ARRIVÉE DE TOUS LES TRAINS

Les Seules purgeant sans Coliques

PILULES SAVONNEUSES BOISSY

LAXATIVES

PURGATIVES

RAFRAICHISSANTES

La Boîte de 40 Pilules : 2 fr. franco.

Ph^ie BOISSY, 2, Place Vendôme, PARIS

ROYAT

St-MART, Goutte, Rhumatisme, Gravelle.
St-VICTOR, Anémie, Chlorose, Voies respiratoires.
(Ferro-Arsenicale)
CÉSAR, Dyspepsies, Gastralgies, Flatulences.

CHATEL-GUYON

SOURCE GUBLER

Constipation, Dyspepsie, Obésité
Engorgement du Foie
Affections des Reins et de la Vessie
Gastro-Entérite — Congestions.

Rhumes, Bronchites, Coqueluche, Asthme

et toutes maladies des voies respiratoires guéries en quelques jours par le

SIROP PHÉNIQUÉ DU Dr A. CLAIR

au Tolu, Sève de Pin, Laurier Cerise et Bromoforme

Exiger le nom. Se méfier des contrefaçons. — **PRIX : 2 fr.**

DÉPOT & VENTE EN GROS : **MAUSEY & Cie**, PARIS. Rue du Parc-Royal, 14
DÉTAIL : BORDEAUX, 32, Rue Clare prolongée, et toutes les bonnes pharmacies.

KINA DU Dr P. CARLES

CONCENTRÉ

Pour préparer soi-même à la minute le vin de quinquina officinal, simple et ferrugineux

FLACONS POUR 1 LITRE ET POUR 1 BOUTEILLE DE VIN

Exiger : Véritable nom, Signature et 8 Médailles

Dépôts : Ancienne Pharmacie du Dr CARLES

19, quai des Chartrons, BORDEAUX

ET DANS TOUTES LES PHARMACIES

ANTISEPSIE DES MUQUEUSES

BORICINE MEISSONNIER

Désinfectante, Microbicide, Cicatrisante

NI TOXIQUE, NI CAUSTIQUE, NI IRRITANTE

Maladies des YEUX, des OREILLES, du NEZ, du LARYNX, des Organes Génito-Urinaires, Plaies, Brûlures, Blessures.

La BORICINE s'emploie en poudre ou en solution. — LA BOITE 2 FRANCS.

DÉPOT : 17, Place Cadet, Paris et *Principales Pharmacies*

★★

pour la première fois, le 2 janvier, il avait un gonflement énorme rétro-mastoïdien et cervical s'étendant jusqu'au milieu de la nuque. L'empâtement se diffuse très loin. Le malade présente, en outre, des douleurs violentes spontanées, de l'écoulement d'oreille et de la paralysie faciale datant de deux jours.

M. Moure intervient le 3 janvier sur l'apophyse mastoïde, et à l'incision des téguments s'écoule du pus abondant, très épais, contournant l'apophyse et venant de la face interne de celle-ci.

L'antre est ouvert : celui-ci et les cellules mastoïdiennes sont tout remplis de matières caséeuses et de fongosités, et curettées avec soin. On constate que l'apophyse est perforée profondément en avant et en dedans. On draine et on fait une contre-ouverture en bas et en arrière ; on applique un pansement sec antiseptique.

Le malade va bien les jours suivants : la température tombe, mais la paralysie faciale persiste encore le 19 janvier. L'examen électrique fait ce jour-là dit : « Perte complète de l'excitabilité faradique pour tous les muscles innervés par le facial. Diminution considérable de l'excitabilité galvanique. Réaction complète de dégénérescence. Pronostic grave.

27 janvier 1898. — Il ne restait plus qu'un seul drain en arrière depuis une dizaine de jours, mais on constate du pus dans le conduit et un peu par le drain. Le malade avait souffert dans la nuit. Une fongosité du conduit, de la dimension d'un pois, est enlevée à la curette, et l'on voit un point de nécrose à la partie postérieure du conduit (union du premier tiers interne aux deux tiers externes) où la curette s'enfonce.

Le *26 février,* la paralysie faciale persistant, on fait une nouvelle intervention sur l'apophyse. On trouve un antre petit, très fongueux, situé très haut et séparé du premier orifice par une distance d'un centimètre de profondeur au moins. Curettage soigneux du tissu osseux nécrosé, mise en communication large de l'antre avec la caisse et fermeture complète de la plaie rétro-auriculaire après résection large du lambeau supérieur du conduit.

La pointe de l'apophyse, autrefois malade, est comblée par du tissu fibreux cicatriciel.

Suites opératoires excellentes.

Le *3 mars 1898.* — Le facial supérieur commence à revenir. uis, peu à peu, la paralysie s'atténue, et au bout de quelque mps tout est rentré dans l'ordre et le malade est totalement guéri de son affection.

On peut cependant avoir une idée approximative de la partie malade en étudiant la paralysie faciale à un point de vue autre que celui de l'envahissement successif de ses branches. En effet, la lésion a son siège soit au niveau de l'oreille interne (entrée du conduit et conduit jusqu'au seuil de l'aditus), soit au niveau de la région mastoïdienne. A chacune de ces localisations correspond une symptomatologie un peu différente. Dans la première, on observe des attaques de vertige, ou du vertige permanent, provoqués par l'altération de voisinage du labyrinthe, une diminution de la perception cranienne et les caractères d'une affection de l'appareil de réception. Au contraire, dans les paralysies de la portion mastoïdienne, la surdité, quand elle existe, est partielle et limitée à l'appareil de transmission.

Des signes objectifs spéciaux caractérisent aussi chacune de ces paralysies. Si la lésion siège au niveau de l'oreille interne, l'examen otoscopique fait constater dans le conduit l'existence de fongosités dont l'ablation permet de voir que le tympan est en partie ou presque en totalité détruit, le stylet arrive alors sur la surface malade de la caisse où l'on voit une portion d'os dénudé, noir, nécrosé, et qui n'est autre qu'un séquestre. Si l'altération occupe la mastoïde, le conduit auditif osseux est rétréci par la saillie inflammatoire de sa partie postérieure ou par une fongosité; souvent aussi, sur le trajet du canal de Fallope et s'ouvrant dans le conduit osseux ou à l'extérieur, on constate une fistule que le stylet peut explorer.

Toutefois, il peut y avoir des cas où l'examen objectif ne peut être d'aucune utilité, c'est lorsque la lésion atteignant la face antro-mastoïdienne de la gaîne osseuse du facial, on n'aperçoit rien dans le conduit.

Enfin, la lame mastoïdienne et l'oreille interne peuvent être malades à la fois; le tableau clinique est complexe, et il est malaisé, dans ces conditions, d'établir que le facial est intéressé au niveau de la première ou bien de la seconde région.

Aussi, dans bien des cas, est-on réduit à s'étayer sur de simples hypothèses pour fixer l'intervention opératoire.

Examen électrique. — Après avoir été fixé d'une façon plus ou moins approximative sur la nature de la lésion du facial et sur sa localisation, on a souvent recours à l'électricité pour avoir quelques renseignements complémentaires, pour essayer de déceler la plus ou moins grande altération du tissu nerveux. Autrement dit, en face d'un malade atteint d'une paralysie de la septième paire due à une compression, on cherche à établir le pronostic de l'affection et à savoir si, l'obstacle étant supprimé, le nerf reprendra ses fonctions.

Si, à l'examen électrique, le nerf a des réactions normales ou presque normales, il est légèrement atteint. Si, au contraire, il présente la réaction de dégénérescence, il est alors gravement compromis.

Telle est la formule théorique de l'examen électrique; mais nous savons qu'en pratique, les choses ne se passent pas toujours aussi simplement, et tel malade, condamné par l'examen électrique à une paralysie définitive, a vu ses muscles de la face récupérer leur fonctionnement normal après un laps de temps plus ou moins long, suivant les cas. Les électrothérapeutes savent, du reste, très bien que les réactions de soi-disant dégénérescence ne sont pas un signe absolu et formel de non-guérison.

En effet, dans bien des cas, et entre autres dans celui relaté plus haut, bien qu'un pronostic très sombre eût été donné après l'examen électrique, l'intervention a fait progressivement disparaître la paralysie dans un délai relativement court. C'est donc qu'une paralysie avec lésion nerveuse grave peut s'atténuer ou même disparaître par restauration du nerf après que l'obstacle a été supprimé.

Le signe sur lequel Bordier et Frenkel ont appelé l'attention n'a pas, non plus, une valeur absolue pour décider le chirurgien à intervenir ou à s'abstenir. On sait, d'après ces

auteurs, que dans les cas de paralysie faciale présentant la réaction de dégénérescence complète, le malade ne peut abaisser la paupière sans dévier en même temps l'œil en haut et légèrement en dehors; au contraire, chaque fois que la réaction de dégénérescence est incomplète, quand il y a seulement simple diminution et non pas abolition de l'excitabilité faradique, la contraction de l'orbiculaire est possible pendant que le malade continue à fixer un objet placé en avant sur l'horizontalité passant par l'œil. Bordier et Frenkel eux-mêmes admettent que quand la contraction de l'orbiculaire se fait avec déviation de l'œil en haut, la paralysie peut être regardée comme grave, mais ils n'ajoutent pas qu'elle est définitive.

Traitement. — Ces préliminaires étant établis, nous allons rechercher quelle thérapeutique on doit opposer aux paralysies consécutives à une altération osseuse.

Il est bien établi que si on a à traiter une paralysie faciale due à une otite datant d'un certain temps, on se trouve généralement dans les conditions suivantes. On sait d'abord qu'il s'agit surtout d'une compression par un séquestre, mais on ignore l'endroit précis où il siège; on a cependant quelques données sur sa localisation approximative, soit au niveau de l'oreille interne, soit au niveau de la lame prémastoïdienne. On sait aussi que le nerf est plus ou moins profondément atteint et que son retour à l'intégrité fonctionnnelle est plus ou moins probable : quelle ligne de conduite adopter en cette occurrence?

Nous pensons qu'on ne doit pas hésiter à intervenir, car plus on attendra, plus on tardera à le faire, et plus on compromettra le succès définitif de son opération. On a dit, et c'est exact, que beaucoup de chirurgiens ont conservé à l'endroit du facial une prévention un peu exagérée et ont pour principe, quand il est lésé, d'agir à distance, pour ne pas ajouter à une lésion préopératoire une lésion traumatique.

Ce qui les entretient dans cette disposition d'esprit, c'est d'abord un peu la tradition, la routine, si l'on veut, ensuite le souvenir des paralysies provoquées par l'extraction des osselets ou des corps étrangers de l'oreille moyenne, enfin le souvenir de celles qui sont dues à une intervention chirurgicale sur la mastoïde.

Nous n'avons pas les mêmes raisons d'être timorés, la statistique des cas de paralysie définitive survenue dans les nombreuses interventions faites sur la mastoïde à la clinique de la Faculté étant à peu près nulle. C'est, du reste, précisément contre cette tendance d'esprit, l'abstention ou la temporisation, que nous cherchons à réagir dans cette courte note. Au lieu de se contenter, quand il s'agit de nécrose de la lame prémastoïdienne, d'enlever par le conduit auditif les polypes et d'attendre que les séquestres deviennent suffisamment mobiles pour qu'on puisse les extraire par le conduit (pendant ce temps, le nerf souffre et risque d'être définitivement compromis), ou bien lors de la nécrose de l'oreille interne, au lieu d'enlever simplement les polypes et de désinfecter la caisse, nous croyons absolument indispensable de recourir à une opération beaucoup plus radicale, sûre, qui a d'ailleurs fait ses preuves et que nous rapportons plus loin. La seule contre-indication qu'on y puisse trouver, à notre avis, serait dans les cas de carie tuberculeuse, quand il en existe, l'état trop avancé des lésions pulmonaires.

Un certain nombre d'auteurs préconisent depuis longtemps l'intervention dans les paralysies faciales otitiques. Politzer déclare avoir observé un certain nombre de paralysies faciales qui ont disparu après l'opération radicale. Hartmann, Jansen, etc., sont partisans de l'opération radicale. Au congrès de Moscou (1897), Cozzolino préconise une méthode qui consiste à entailler l'os de la partie antérieure de l'apophyse mastoïde, d'avant en arrière, et en combinant cette opération avec l'incision de la peau, comme le fait Stacke, il obtient un vaste champ opératoire. Les avantages de la

méthode sont les suivants : on entaille moins d'os; l'accès de l'*aditus ad antrum* est plus direct et plus court; on risque moins de blesser les organes de l'oreille moyenne et ceux du voisinage. Cozzolino recommande d'ouvrir le canal de Fallope dans la caisse seulement, soit plus loin de la partie avoisinant l'hiatus, soit encore dans toute sa longueur. Enfin, il racle l'os avec un instrument inventé par lui, pour pouvoir racler sans blesser le nerf.

Déjà, dans une thèse de 1894 (Paris), de Daleine, et dans le *Recueil des travaux de neurologie chirurgicale* de 1896, Chipault et Daleine s'occupent du traitement chirurgical de la paralysie faciale otitique et proposent de dégager le nerf de la septième paire complètement et directement par la résection des parois osseuses du canal de Fallope jusqu'au delà de l'aditus s'il s'agit de la lame prémastoïdienne, et jusqu'au ganglion géniculé s'il y a nécrose de l'oreille interne.

Voici, d'ailleurs, résumée la technique qu'ils ont adoptée :

Le champ opératoire est préalablement entouré de quatre compresses fixées à leurs angles de jonction par des pinces et le pavillon de l'oreille attiré en avant à l'aide d'un écarteur auriculaire qui l'enclave dans la totalité et, grâce aux quatre petites pointes dont il est muni, ne le laisse point échapper. La région mastoïdienne ainsi bien découverte, une incision est menée, non au ras de l'insertion du pavillon, mais à 1 ou 2 centimètres en arrière, afin de pouvoir être ultérieurement suturée, s'il est nécessaire. Cette incision commence au-dessus de l'extrémité supérieure de l'insertion et se prolonge au-dessous de son extrémité inférieure, sur une longueur de un demi-centimètre, en devenant dans cette partie de son trajet, de courbe qu'elle était, rectiligne et verticale; elle est faite en deux coups de bistouri : le premier découvre l'épicrâne, les muscles auriculaires supérieur et postérieur.

Ensuite, on désinsère à la rugine le sterno-mastoïdien, et avec une gouge large la pointe de l'apophyse est abrasée. La tranche de cette section doit permettre de voir au-dessous

du trou stylo-mastoïdien le nerf facial et l'artère stylo-mastoïdien recouvrant le ventre postérieur du digastrique. Pour suivre le nerf facial mis à nu au trou stylo-mastoïdien, on décolle et on récline en avant le périoste du conduit auditif externe; on résèque sa paroi inférieure osseuse, puis sa paroi postérieure; celle-ci contenant le nerf, les coups de gouge doivent être dirigés, à partir du trou stylo-mastoïdien visible, en haut, en avant et en dedans, c'est-à-dire parallèlement au trajet connu du canal de Fallope; la gouge à tranchant étroit permet d'y réussir avec sécurité et de ne pas faire d'éclats osseux pendant ce temps délicat de l'opération. Le nerf est à vue depuis le trou jusqu'au seuil de l'aditus. On enlève ensuite, pour éviter l'étroitesse du champ opératoire sur la première surface d'attaque mastoïdienne et au delà, une nounouvelle tranche osseuse. Le bord externe de l'aditus, une partie du bord supérieur, la partie qui sépare le conduit auditif externe de la loge des osselets, sont facilement, à la gouge ou mieux avec une pince, réséqués par petits fragments, si bien qu'on a largement sous les yeux l'aditus et, en arrière de lui, l'antre, en avant la loge des osselets et la caisse. Sur la paroi interne de cette dernière en voit, s'ils existent, les séquestres labyrinthiques et cochléaires. Quelques petits coups de gouge, l'ablation avec une pince à dents de souris des parcelles ainsi détachées, permettent de les mobiliser et de les extraire beaucoup plus facilement qu'on ne pourrait le croire.

Le nettoyage de l'oreille interne terminé, la plaie opératoire est bourrée de gaze ainsi que le conduit auditif, et l'incision mastoïdienne laissée provisoirement ouverte.

A cette opération préconisée par Chipault, on peut faire plusieurs reproches. D'abord, on n'a pour étayer cette préférence qu'une seule observation, celle d'un malade atteint nécrose labyrinthique et mastoïdienne avec paralysie ciale complète. Le nerf ne fut nullement lésé au cours de ntervention, que suivit une diminution marquée de la para-

lysie; mais au bout d'un mois et demi, l'opéré succombait brusquement à des accidents méningitiques provoqués par une nécrose de l'occipital.

Ce ne sont donc ni le nombre des applications cliniques ni le résultat obtenu qui, jusqu'ici, peuvent plaider d'une façon absolue en faveur de ce procédé opératoire.

D'autre part, on peut lui reprocher d'être délicat, de compliquer inutilement une intervention qui peut être tout aussi efficace et suivie de très bons effets, ainsi qu'en témoignent les observations que nous rapportons plus loin.

En quelques mots, voici en quoi consiste cette opération dont nous allons indiquer la technique. Elle consiste à opérer sur l'apophyse mastoïde sans se préoccuper d'aller, systématiquement, rechercher le nerf pour le dégager, à réunir la caisse et l'antre, réséquer, gratter tout ce qui est malade dans l'os, extraire les séquestres, veiller à n'intéresser ni le sinus ni le facial que, cependant, on peut apercevoir de temps à autre. Cela suffit, et l'on guérit du même coup l'otorrhée et la paralysie.

Cette façon de procéder simplifie les choses, elle offre moins de difficulté technique que la manière de Chipault, enfin elle n'exige pas une précision absolue du diagnostic de localisation de la lésion du facial. Loin de vouloir dispenser le clinicien de faire une étude complète de son sujet et de la paralysie dont ce dernier est porteur, nous prétendons simplement obvier ainsi aux erreurs possibles de diagnostic, erreurs que justifient et qu'expliquent la fugacité et l'inconstance des symptômes sur lesquels on doit le fonder.

Donc, à la paralysie faciale d'origine nécrosique, nous opposons simplement le traitement ordinaire des otorrhées, en insistant beaucoup sur le temps du curettage de l'os malade, partie de l'opération qui est capitale.

L'un de nous[1] a décrit ailleurs la façon dont il procède,

1. Moure, *De l'ouverture de l'antre et de la caisse*. Paris, 1897.

et nous nous contenterons ici d'en indiquer les grandes lignes.

Évidemment, l'opération est faite sous la narcose chloroformique. Purgé de la veille, rasé sur une étendue de 2 ou 3 centimètres en arrière de l'apophyse, le malade est endormi, et après le lavage préalable de la région, au savon, alcool, sublimé, on installe tout autour du champ opératoire des serviettes stérilisées, enveloppant la tête, le cou, etc., et sur le champ même une large compresse aseptique ou antiseptique fendue au milieu pour laisser passer le pavillon de l'oreille et découvrir seulement la partie à opérer.

Le pavillon écarté par un aide, on a sous les yeux la région rétro-auriculaire et on incise *exactement dans le sillon*, en partant, selon le côté, soit de la pointe de l'apophyse jusqu'au-dessus de l'insertion supérieure du pavillon, soit en suivant le sens inverse. L'incision comprend toutes les parties molles jusqu'à l'os, périoste y compris. L'écoulement de sang qui se fait à ce moment est généralement insignifiant; accidentellement, on a recours aux forcipressures. On procède ensuite au décollement à la rugine du lambeau postérieur; on met ainsi à nu l'apophyse. On décolle ensuite le conduit cartilagineux, ce qui doit être fait sans le déchirer ou le rompre, et au moyen d'un écarteur spécial, puis on le récline.

On a alors sous les yeux, d'un côté, l'apophyse mastoïde tout entière limitée en haut par le rebord ou plutôt la saillie osseuse dite « linea temporalis », marquée vers le conduit osseux par une arête plus prononcée, la spina supra-meatum. En avant, on voit la caisse, qu'on découvre bien en tirant fortement le pavillon.

Théoriquement, pour arriver sur l'antre, on doit opérer sur une surface limitée en haut par la linea temporalis, en avant par la spina. En arrière, on s'éloigne le moins possible de façon à éviter le sinus. La surface n'a pas plus de 1 centimètre de hauteur chez l'adulte et 5 millimètres chez l'enfant. Nous répétons que ces points de repère sont théoriques,

ne sont pas constants, si bien que dans la pratique on constate encore assez souvent des anomalies considérables à ce point de vue.

A la gouge, on entaille la paroi postéro-supérieure du conduit osseux se dirigeant directement vers la loge des osselets. On trouve parfois le sinus superficiel en cet endroit; aussi faut-il agir avec précaution et ouvrir lentement, régulièrement, toujours à la gouge et au maillet.

Si, chemin faisant, on rencontre l'antre, on le dénude, on l'agrandit, on en cherche les limites au stylet, on réunit plusieurs cellules s'il en existe. On a alors une grande cavité de la partie antéro-supérieure de laquelle part le canal qui va à la caisse. Tout à fait en avant, on a le conduit auditif, en arrière la cavité mastoïdienne, le tout séparé par un pont osseux qui recouvre le mur de la logette et la paroi externe du canal tympano-mastoïdien. On fait alors sauter ce pont peu à peu par copeaux, et quand le pont diminue d'épaisseur, on passe au-dessous de lui, c'est-à-dire dans l'aditus, le protecteur, pour éviter que la gouge aille, dans un coup porté à faux, ouvrir le canal semi-circulaire horizontal ou celui de Fallope, qui se trouve juste au-dessous de cette région.

On procède alors au nettoyage complet de la caisse en enlevant les fongosités, les osselets; on curette l'antre, on fait sauter *toutes les parties* osseuses malades, et on badigeonne au chlorure de zinc. Du sinus latéral on ne s'en occupe que pour le protéger; si on l'a trouvé au lieu d'élection de l'antre, on est obligé d'aller de la caisse par le canal tympano-mastoïdien à la recherche de l'antre.

Du facial, on s'en préoccupe juste ce qu'il faut pour ne pas, d'un coup malheureux, le sectionner, sans chercher systématiquement à le dégager. Si on débarrasse la mastoïde de toutes ses parties malades, si on réunit largement la caisse et l'antre pour les traiter convenablement, on est assuré, et l'expérience l'a prouvé, que le nerf est dégagé, qu'il va se

régénérer et que les accidents qui ont provoqué l'intervention disparaissent assez rapidement.

Nous voudrions insister sur un point de technique qui est personnel à l'un de nous[1] et qui consiste dans la suture immédiate de l'incision rétro-auriculaire. Cette suture, que nous pratiquons systématiquement depuis longtemps, est absolue, totale, sans *la moindre solution de continuité* pour y laisser passer, soit un drain, soit une mèche, aussi minimes qu'ils soient. Cette suture définitive, que nous appliquons à toutes nos interventions sur la mastoïde, sauf, évidemment, dans les trépanations pour abcès, nous a donné jusqu'ici les meilleurs résultats. Elle a plusieurs avantages : 1° d'empêcher l'infection par l'extérieur de la région opérée et de mettre à l'abri les organes importants qu'on a pu mettre à nu : sinus, méninges, etc.; 2° celui de hâter d'une façon notable la réparation de la brèche osseuse; 3° enfin, au point de vue esthétique, et le côté esthétique est loin d'être négligeable dans l'espèce, elle a cette supériorité de ne laisser qu'une cicatrice linéaire minime qui s'atténue avec le temps au point de disparaître à peu près complètement. Mais, auparavant, on a eu la précaution de fendre et de réséquer le conduit membraneux, ce qui évite l'atrésie consécutive et permet de surveiller aisément et de panser par le méat l'apophyse curettée.

Obs. II. (Thèse du Dr Chagnolleau. Clinique du Dr Moure.) — *Otorrhée ancienne. Symptômes cérébraux. Paralysie faciale. Ouverture des cavités de l'oreille, disparition de la paralysie de la face. Guérison.*

Eugène L..., trente-sept ans, journalier. Otorrhée à droite depuis vingt ans, à liquide purulent, fétide, en général peu abondant, avec fréquents accès aigus. Ouïe totalement perdue. En 1888, s'est fait enlever un polype du conduit.

Le malade se présente à la clinique le *14 mai*, avec une poussée ıë depuis un mois; vives douleurs dans l'oreille et dans tout le é de la tête et, de plus, paralysie faciale datant d'une dizaine de

[1] E. J. Moure, *De la réunion immédiate du pavillon après la cure radicale ı otorrhée* (Congrès de chirurgie, 1898).

jours : paupières largement ouvertes, traits déviés. Le conduit auditif externe est presque complètement obturé à la partie inférieure par le rapprochement des parois antérieures et postérieures, la formation d'une exostose, et, à la partie supérieure, par un petit polype; du pus jaunâtre, fétide, s'échappe de l'étroit orifice qui existe encore. La région mastoïdienne ne présente rien de particulier; la pression y provoque parfois de la douleur, mais pas d'une façon continue.

L'opération est pratiquée le *16 mai.*

Incision dans le sillon rétro-auriculaire, décollement du pavillon et du conduit cartilagineux, qu'on rabat en avant, dénudation de l'apophyse, trépanation au lieu d'élection. A environ 1 centimètre de profondeur, à la partie antérieure de la cavité creusée par la gouge, on trouve un petit pertuis, gros comme la tête d'une épingle, d'où s'échappe un peu de pus fétide. On l'agrandit et on tombe dans une cavité remplie de pus crémeux s'étendant vers la partie inférieure de l'apophyse. Au-dessous et en avant de cette cavité, se trouve une surface osseuse éburnée que l'on fait sauter, ce qui met à découvert la caisse et le canal tympano-mastoïdien. Ce canal mène dans un antre plein de matières caséeuses et dont le toit est nécrosé sur une longueur d'un centimètre et demi environ, ce qui le fait communiquer avec la cavité cranienne. Curettage et badigeonnage au chlorure de zinc au 1/10; curettage également de la cavité de l'oreille moyenne, enlèvement de l'exostose et du polype, plaie rétro-auriculaire non fermée, seulement rétrécie par quelques points de suture. La cavité et le conduit auditif sont remplis d'une mèche de gaze iodoformée. Pansement à l'iodoforme. Après l'opération, l'orbiculaire des paupières semble se contracter plus facilement. Pas de vomissements dans la soirée, pas de fièvre; le lendemain, peu de douleur, bon appétit. Trois jours après, la paralysie faciale est notablement améliorée; l'œil se ferme encore incomplètement, mais la déviation de la bouche est à peine apparente.

23 mai. — Premier pansement : la gaze est imbibée de sérosité sanguinolente sans mauvaise odeur, et la communication cranienne n'est plus aussi considérable. Des bourgeons charnus tendent déjà à l'obstruer.

26 mai. — Second pansement. L'orbiculaire se ferme complètement à la partie externe de l'œil, mais incomplètement à l'interne. Plus de déviation du nez ni de la bouche.

29 mai. — Le malade se plaint de souffrir beaucoup depuis quarante-huit heures; il a des élancements, surtout la nuit, et ne peut dormir; on défait alors le pansement, et on trouve la gaze

imbibée de pus et la cavité couverte de bourgeons purulents. On la nettoie en la lavant abondamment au sublimé, par le conduit et par la plaie.

Les bourgeons sont badigeonnés à l'alcool boriqué et la cavité remplie de gaze humide, légèrement tassée.

Le lendemain, plus de douleurs; le malade a passé une bonne nuit. Il y a peu de pus dans le pansement. La fistule cranienne n'est plus visible et l'œil se ferme de mieux en mieux.

9 juin. — La cavité, en voie de cutanisation, paraît blanchâtre. On laisse refermer la plaie rétro-auriculaire, et on panse, par le conduit, à l'alcool boriqué et à l'iodoforme.

Les pansements sont continués deux fois par semaine.

Au commencement de juillet, la plaie est complètement cicatrisée, mais il y a encore un peu de pus dans la cavité de l'oreille moyenne. A la fin du mois, il n'y en a plus du tout, et la guérison totale est obtenue ainsi que celle de la paralysie faciale.

Obs. III. (Thèse du Dr Chagnolleau. Clinique du Dr Moure.) — *Otorrhée ancienne. Paralysie faciale. Début de complications cérébrales. Ouverture complète. Guérison de la paralysie faciale. Mort de tuberculose généralisée.*

Émile O..., vingt et un ans, peintre; otite moyenne suppurée droite depuis l'âge de trois ans, avec quelques poussées aiguës, la dernière il y a un mois.

Il se présente à la clinique le 28 avril 1896, avec une paralysie faciale datant de trois jours; occlusion incomplète des paupières, larmoiement, bouche légèrement déviée; on constate un écoulement purulent abondant, très fétide, et l'affaissement de la paroi supérieure du conduit osseux, ne laissant qu'une petite fente à travers laquelle on voit sourdre quelques gouttes de pus simulant un tympan perforé qui n'existe pas. Rien de particulier extérieurement à l'apophyse, qui n'est pas douloureuse à la pression. Ouïe totalement perdue.

En présence de la paralysie, et malgré un état général peu satisfaisant, l'opération est décidée et pratiquée le 30 avril. Incision de la peau et du périoste et ouverture de l'os au lieu d'élection. Presque pas de sang, apophyse éburnée. A une profondeur de 1 centimètre, léger suintement purulent, et un peu plus loin on trouve un antre petit, rempli de pus et de fongosités à odeur infecte; avec le protecteur, on fait sauter la paroi postérieure du conduit auditif osseux et on établit une large communication entre les cavités de l'oreille moyenne. Enlèvement des osselets

nécrosés. Le tout est curetté avec précaution, badigeonné de chlorure de zinc et rempli de gaze iodoformée. On résèque toute la portion cartilagineuse du conduit, mais on laisse un petit cercle de peau destiné à faciliter la réparation. Réunion de la plaie par quatre points de suture, laissant une ouverture de 1 centimètre et demi bourrée de gaze. Les symptômes de paralysie faciale diminuent sitôt l'opération faite.

Les jours suivants, tout semble marcher à merveille; il n'y a pas d'élévation de température, la paralysie a totalement disparu, le malade ne souffre presque pas. Malheureusement il n'a pas d'appétit et ne prend qu'une petite quantité de lait.

Le premier pansement est pratiqué le *5 mai*. Suppuration minime.

7 mai. — La température commence à s'élever. Elle atteint le lendemain 39° et le surlendemain 40°2. On la combat par la quinine et on refait le pansement : la plaie a bon aspect et n'a qu'un léger suintement séreux n'expliquant point la fièvre. Le malade est abattu; il vomit depuis quelques jours, mais ne souffre de nulle part et ne peut indiquer ce qu'il ressent.

Les pansements sont faits tous les deux jours, mais le *15 mai* apparaît un peu de diarrhée et on trouve un noyau de pleuro-pneumonie gauche avec un point de côté; celui-ci s'amende; cependant, le pouls est petit, rapide (148 pulsations).

25 mai. — La température atteint 40°, le poumon entier est pris et les crachats contiennent des streptocoques; pas de bacilles de Koch.

29 mai. — Mort. L'autopsie n'a pu être pratiquée, mais le diagnostic de tuberculose pulmonaire aiguë, fait quelques jours avant la mort, semble plus probable.

Obs. IV. (Thèse du Dr Chagnolleau. Clinique du Dr Moure.) — *Otite moyenne suppurée, suite de rougeole, datant d'un an environ. Paralysie faciale. Ouverture large de la caisse et de l'antre. Guérison de la paralysie et de l'otorrhée.*

La jeune X..., deux ans et demi, entrée à l'hôpital des Enfants, dans le service de M. le prof. Piéchaud, pour coxalgie.

Elle présente une otorrhée déjà ancienne à gauche, otorrhée soignée pendant quelque temps au moyen d'injections dans le conduit. Son tympan présentait une perforation à la partie postéro-supérieure. L'écoulement était consécutif à une rougeole.

Le *15 février*, cet enfant fut atteint d'une paralysie faciale du côté de l'oreille malade. Rien à l'apophyse extérieurement. Pas de fièvre. Pas de douleur à la pression.

En présence de la paralysie faciale, M. Moure conseilla une intervention immédiate, qui fut acceptée par les parents et exécutée, le *20 février 1897*, dans le service de M. le prof. Piéchaud.

Après incision rétro-auriculaire et écartement du périoste, la surface externe de l'apophyse apparaît piquetée de rouge et, par conséquent, enflammée.

M. Moure creuse à la partie postéro-supérieure du conduit une ornière destinée à mettre à nu la logette des osselets et l'aditus ad antrum. Ces manœuvres sont exécutées à la faveur du protecteur de Stacke. On arrive ainsi peu à peu sur un antre petit, rempli, ainsi que la caisse et l'aditus, de matières caséeuses et de fongosités et séparé de l'extérieur par un os éburné épais de 1 centimètre et demi. La grande cellule n'occupe donc pas sa situation normale. Un curettage soigneux est fait dans les parties mises à nu. Le tout est touché au chlorure de zinc à 1/10. Après ablation de la partie postérieure du conduit cartilagineux, quatre points de suture réunissent les lèvres de l'incision, en laissant une ouverture médiane par où passe une mèche de gaze iodoformée, qui va combler l'antre et le conduit. Une deuxième mèche est introduite par le méat.

Les jours suivants, l'enfant contracte une varicelle et fait des abcès sous-cutanés en plusieurs endroits du cuir chevelu.

Premier pansement, le *25 février*. Plaie en bon état. Paralysie faciale en voie de guérison. Va très bien.

Conclusions. — Dans le traitement chirurgical des paralysies faciales dues à une otorrhée ancienne (celles que nous avons surtout en vue) on a généralement affaire à une compression due à des fongosités ou à un séquestre.

La localisation de ce dernier, qui paraît indispensable *a priori* pour le traitement, n'est pas toujours aisée à faire. Les signes subjectifs et les signes objectifs tirés de l'envahissement des branches qui, successivement, naissent du facial dans sa traversée osseuse, ne permettent qu'exceptionnellement d'établir le point précis de la compression.

L'examen électrique préalable n'est pas d'un secours aussi décisif qu'on pourrait l'espérer : la réaction de dégénérescence ne veut pas dire que le nerf ne reviendra pas et qu'on ne doit pas opérer.

Quand on intervient, il n'est pas nécessaire d'aller systématiquement à la recherche du facial et faire, comme l'ont préconisé certains auteurs, une sorte de sculpture du canal de Fallope. Il suffit d'ouvrir l'antre mastoïdien, de gratter, de curetter, de réséquer et enlever tout ce qui paraît malade dans l'os, particulièrement dans la région du canal de Fallope, correspondant à la loge des osselets et au-dessus de la fenêtre ovale, point où le nerf est tout à fait superficiel.

ASSOCIATION MÉDICALE DE L'ÉTAT DE NEW-YORK

XVe CONGRÈS ANNUEL

Tenu à New-York les 18, 19 et 20 octobre 1898[1]

M. Seymour Oppenheimer. — **Tuberculose de l'oreille moyenne** *(Tuberculosis of middle ear).*

La tuberculose de l'oreille moyenne peut survenir à tout âge, mais se rencontre plus fréquemment à l'âge de dix à douze ans. Les bacilles tuberculeux ont été trouvés dans le pus provenant de l'oreille moyenne dans 4 cas sur 25, dont tous ont plus tard succombé à la tuberculose. Dans 3 cas de ceux dont le pus renfermait des bacilles tuberculeux, il n'existait pas d'autres manifestations tuberculeuses apparentes. L'étude d'un grand nombre de statistiques montre que l'oreille est atteinte de 2,4 % de cas de tuberculose. Le premier symptôme est constitué par l'apparition subite de pus dans l'oreille externe, sans aucune affection préalable de l'oreille. La nature de cette affection peut être établie, soit par la présence de bacilles dans le pus, soit par l'existence d'autres manifestations tuberculeuses. Elle est caractérisée par une légère inflammation, avec carie des osselets. La perforation de la membrane est circulaire, à bords épais. La coloration blanc bleuâtre de la membrane constitue un signe presque caractéristique. Un autre signe est l'existence de deux perforations distinctes sur la membrane.

1 D'après *Med. Record*, 22 octobre 1898.

L'engorgement des ganglions péri-auriculaires, lorsqu'il existe, est encore un signe en faveur de la tuberculose. Le diagnostic précoce de la tuberculose de la caisse est de grande importance, parce que le traitement approprié est capable d'empêcher la généralisation de l'affection locale. Le pronostic est défavorable en ce qui concerne l'ouïe, et lorsque l'os se trouve atteint, la vie du malade peut être en danger. Le chlorure de zinc et l'acide lactique constituent les meilleures applications locales. Le traitement général de la tuberculose doit être appliqué dans toute sa rigueur.

M. H. Swain. — **Sinusite frontale aiguë** *(Acute frontal sinusitis)*.

Cette affection est plus commune depuis l'apparition de l'influenza, et comme les attaques répétées semblent diminuer la force de résistance, il est probable qu'elle deviendra encore plus fréquente dans l'avenir. Dans quelques cas, surtout dans ceux à marche suraiguë, les symptômes oculaires sont très prononcés. Les accès les plus violents semblent se terminer plus rapidement que ceux dont les symptômes sont moins prononcés. La raison pour laquelle il y a infection du sinus dans un cas et simple coryza aigu dans un autre, tient probablement à cette circonstance que dans le cas de la première catégorie il existe quelque lésion qui a pour conséquence le rétrécissement de l'orifice du sinus. Dès que la sécrétion s'est formée dans le sinus, il en résulte une pression qui amène de la congestion, de la tuméfaction, de l'hypertrophie. La rétention de la sécrétion dans le sinus présente des conditions favorables pour le séjour et la multiplication des microorganismes. La sécrétion peut être plus abondante à telle heure qu'à telle autre, et c'est ce qui explique probablement les douleurs si intenses qu'éprouvent, le matin surtout, les personnes atteintes de sinusite frontale. Le pronostic est bon, surtout lorsqu'on a constitué le traitement approprié; mais dans quelques cas la guérison survient sans aucun traitement. Il faut chercher à éviter l'afflux de sang vers la tête, pratiquer des irrigations chaudes avec une solution saline, et appliquer des compresses chaudes sur le nez. Si les fosses nasales sont

trop obstruées, on peut procurer un soulagement en prescrivant des pulvérisations avec une solution de tablettes de Seitler. Le médecin peut se servir de la cocaïne pour réduire la tuméfaction, mais ce médicament ne doit pas être confié au malade. On peut bien permettre à ce dernier l'emploi d'une solution d'extrait de capsules surrénales; la combinaison de cet extrait et de la cocaïne constitue, entre les mains du médecin, le moyen le plus rapide et le plus efficace de diminuer l'obstruction. Le but de cette communication est d'insister sur les bons résultats donnés par le traitement local.

M. Rochester a réussi à diminuer la tuméfaction de la muqueuse nasale au moyen d'un mélange d'une solution de cocaïne à 4 °/₀ et d'une solution d'extrait de capsules surrénales à 2 ou 3 °/₀.

Dr S. Jankelevitch.

BIBLIOGRAPHIE

Maladies du larynx, du nez et de l'oreille, par le Dr A. Castex.

Le Dr Castex, chargé du cours de laryngologie, rhinologie et otologie à la Faculté de médecine de Paris, vient de publier sous ce titre un petit volume de 800 pages, format diamant, contenant quelques notions élémentaires sur les maladies du pharynx d'abord, puis du larynx, du nez et, enfin, des oreilles.

On trouve surtout dans ce petit manuel une bonne étude des nodules vocaux et des maladies de la voix, si importantes, comme le dit l'auteur, dans notre spécialité. La tuberculose du larynx a été également, de la part de l'auteur, l'objet d'un développement un peu plus considérable que celui des chapitres consacrés aux autres affections de cet organe.

A propos des fibromes naso-pharyngiens, l'auteur s'étend peut-être avec beaucoup de complaisance sur les différents procédés opératoires employés autrefois pour détruire ces néoplasmes; aujourd'hui que nos moyens d'exploration sont plus commodes, plus perfectionnés et plus répandus, il est certain que les méthodes nouvelles ont détrôné suffisamment les anciens procédés pour qu'il ne puisse plus être question

d'eux qu'à titre de mémoire. De même, à propos des tumeurs malignes des fosses nasales, nous aurions bien aimé voir l'auteur préconiser le traitement par les voies naturelles, au lieu de recourir, comme le font encore quelques chirurgiens généraux et comme on le faisait jadis, aux procédés externes, pour atteindre des néoplasmes si faciles à supprimer par les ouvertures nasales.

Le traitement chirurgical des sinusites aurait peut-être aussi mérité un développement un peu plus considérable, mais il faut tenir compte que, dans un simple manuel, il était difficile à l'auteur de s'étendre longuement sur des techniques opératoires peut-être un peu trop spéciales pour les praticiens généraux auxquels ce livre paraît surtout destiné.

Un petit index bibliographique sommaire termine chaque chapitre.

L'importance de ces trois branches spéciales est telle aujourd'hui que, fatalement, comme le fait remarquer lui-même l'auteur, il a dû abréger la description d'un certain nombre de maladies, donnant surtout un développement aux affections les plus courantes, et surtout à celles qu'il a eu le plus souvent l'occasion de rencontrer. L'auteur, chemin faisant, indique très volontiers la pratique de ses confrères dans tel ou tel cas déterminé, et cite très largement les auteurs français qui se sont occupés des différentes questions touchant cette pathologie spéciale. (Paris, Baillière et fils, édit., 1899.)

REVUE GÉNÉRALE ET ANALYSES

BOUCHE ET PHARYNX BUCCAL

Lymphangiome superficiel à forme papillaire de la langue, par le Dr Voiturez.

L'auteur rapporte l'observation d'un jeune homme de seize ns, porteur d'une tumeur de la langue existant depuis l'âge le neuf ans. Cette tumeur est située sur la face dorsale de la langue, elle est sessile, large de 2 centimètres et longue de 4 centimètres; elle fait saillie et dépasse la muqueuse saine

de 6 à 8 millimètres; la coloration est rosée, sa face superficielle a un aspect framboisé, elle est formée de saillies papillaires juxtaposées. Pas d'hémorragie. Pas d'adénite sous-maxillaire. L'ablation pratiquée, le malade fut guéri huit jours après.

L'examen histologique a montré qu'on était en présence d'un lymphangiome avec réaction papillaire marquée.

L'auteur fait ensuite le diagnostic différentiel avec l'épithélioma à forme papillaire, maladie de l'âge adulte qui s'accompagne de sécrétions ichoreuses, d'hémorragies et d'adénite.

Les kystes et les fibromes sont rares, profonds, très durs, nettement limités.

Les angiomes ont une couleur violacée, sont réductibles.

Les condylomes syphilitiques ont des saillies irrégulières qui donnent au dos de la langue l'aspect d'un dos de crapaud.

La tuberculose à forme verruqueuse n'a pas été notée à la langue.

L'auteur fait ressortir cette particularité : qu'une tumeur devant être considérée au point de vue clinique comme un papillome simple, s'est trouvée être sous le microscope un lymphangiome superficiel de la langue avec prolifération et hypertrophie des papilles sous-jacentes. « Le papillome ne constitue pas une tumeur autonome; il n'est qu'une réaction irritative de la couche superficielle du derme et de l'épiderme, qui se rattache elle-même à des causes multiples, tantôt à un fibrome du derme, tantôt à un angiome, tantôt à un processus inflammatoire local de nature septique ou virulente, parasitaire ou non. » (*Journ. des sciences méd. de Lille*, n° 29, juillet 1898.)

Dr Berbineau.

NEZ ET PHARYNX NASAL

De la sérothérapie dans l'ozène (*Serumtherapie der Ozaena*), par le Dr Fankenberger.

L'auteur a traité 3 cas par des injections de sérum antidiphtérique, d'après la méthode de Belfanti et Della Vedova.

Le premier malade reçut du 9 octobre 1897 au 14 février 1898 trente injections comprenant ensemble 26,600 unités. Ces injections n'ont pas arrêté la production de croûtes, mais

depuis le 11 janvier 1898 le malade pouvait ne plus faire qu'une injection tous les deux jours, et lorsqu'il fut obligé une fois de rester quatre jours sans faire d'injection, il se forma dans son nez beaucoup de croûtes, mais ces croûtes n'exhalaient aucune odeur. La muqueuse elle-même paraissait plus rouge et plus turgescente. Ce même résultat put être observé deux mois et demi après la cessation du traitement.

Le deuxième malade reçut du 12 octobre au 14 décembre 1898 dix-huit injections, soit 14,200 unités. Pendant la durée du traitement, les douches nasales n'étaient pratiquées qu'une à deux fois par semaine. L'état du nez s'améliora considérablement, en ce sens que l'odeur a disparu et les croûtes commençaient à se former en quantité moindre. Lorsque l'auteur revit le malade cinq mois après la cessation du traitement, il n'y avait ni croûtes ni odeur, la muqueuse présentait une coloration rose, un aspect plus normal.

Il en est de même dans le troisième cas qui est encore en traitement et qui a reçu jusqu'ici treize injections, soit 13,000 unités.

Sans vouloir attribuer à ces injections une valeur spécifique, il n'en faut pas moins reconnaître qu'elles agissent très favorablement sur la muqueuse, en en modifiant la sécrétion, en empêchant la dessiccation de cette sécrétion, et lors même qu'il se produit des croûtes, celles-ci sont dépourvues de l'odeur spécifique de l'ozène.

Malgré les résultats obtenus, l'auteur ne croit pas que l'action favorable des injections de sérum soit une preuve de la nature parasitaire de l'ozène et de ce que cette affection soit causée par le bacille de Löffler. Dans un cas l'auteur a obtenu des résultats absolument analogues à ceux de la sérothérapie, par des injections d'eau salée. Le malade, qui était atteint d'ozène depuis huit ans, reçut en tout quinze injections d'eau salée qui furent suivies d'une amélioration considérable. Si cette dernière observation venait à être confirmée par d'autres analogues, notre conception du traitement sérothérapique pourrait subir des modifications considérables, en ce sens qu'on pourrait en conclure que dans l'ozène, comme dans les autres maladies infectieuses, les sérums agissent non pas sur le microbe, cause

première de l'affection, mais sur l'organisme et par conséquent sur le système nerveux sur lequel ils auraient une action stimulante. (*Klin. therapeut. Wochens.*, nos 39-40, 1898.)

Dr S. JANKELEVITCH.

LARYNX ET TRACHÉE

Hémorragie sous-muqueuse des cordes vocales inférieures, par le Dr GAREL.

On distingue dans le larynx des hémorragies superficielles avec hémoptysie et des hémorragies interstitielles sans hémoptysie, quelle que soit du reste la cause provocatrice.

L'hémorragie sous-muqueuse appartient à la variété interstitielle; elle se fait en nappe ou sous forme de kyste limité.

L'auteur a observé 4 cas d'hémorragie en nappe d'une corde vocale, dont 2 chez des chanteurs.

Chez tous les malades il y eut récidive. L'accident se produisit fréquemment chez les femmes au moment de leurs règles, comme d'autres auteurs (Poyet, Moure, Ruault) l'ont déjà constaté. Il est provoqué d'ordinaire par un effort quelconque (chant, éternuement.)

L'hémorragie sous-muqueuse est un accident de médiocre importance. Elle guérit entièrement, mais est sujette à récidiver. (*Ann. des mal. de l'oreille, etc.*, no 10, octobre 1898.)

Dr BRINDEL.

Trachéotomie préventive dans un cas d'ablation endolaryngée d'un gros papillome de la corde vocale droite *(Prophylactische Tracheotomie behufs endolaryngealer Ausrottung eines grossen Papilloms des rechten Stimmbandes)*, par le Dr RETZLAFF.

Il s'agit d'une femme âgée de vingt-cinq ans, enceinte de cinq mois, atteinte d'enrouement et d'irritation de la gorge avec toux, mais sans expectoration. Lorsqu'elle travaille beaucoup dans la journée, elle éprouve la nuit des accès de suffocation. La voix est aphone. A l'examen on trouve une tumeur pâle, à surface inégale, remplissant les deux tiers antérieurs du larynx, s'étendant dans l'espace sus et sous-glottique et paraissant insérée sur la corde vocale droite. Comme la tumeur était trop volumineuse, on hésitait à l'extraire par la voie

endolaryngée. Quant à la laryngofissure, sans parler des complications qu'elle peut amener (troubles de la voix, etc.), la grossesse de la malade en était une contre-indication. On se décida alors à pratiquer la trachéotomie préventive, après avoir injecté sous la peau quelques gouttes d'une solution de cocaïne à 10 % (4 centim. cubes en tout). Quoique cette opération ait duré presque une demi-heure, la malade n'éprouva pas la moindre douleur. Pendant cette opération, la malade n'avait pu supporter la position habituelle de la trachéotomie; dès que sa tête se trouvait renversée en bas et en arrière, elle commençait à suffoquer. On fut donc obligé de la laisser couchée à plat.

La tumeur fut enlevée en trois séances au moyen de la pince de Fränkel. L'examen microscopique montra qu'il s'agissait d'un papillome.

Le lendemain de la cinquième séance, on put enlever la canule. Dix jours plus tard la malade sortit complètement guérie : la plaie laryngée est cicatrisée, il n'existe plus trace de papillomes, seul le tiers antérieur de la corde vocale droite est encore un peu épaissi.

La trachéotomie préventive présente cet avantage qu'elle permet d'opérer en toute tranquillité, sans gêner trop la respiration du malade et sans être gêné par elle, qu'elle réduit au minimum les dangers pouvant résulter d'une hémorragie intra-laryngée ou de la chute d'un morceau de la tumeur, surtout dans les cas de grosses tumeurs sous-glottiques. (*Archiv f. Laryngol.*, VIII, 2.) Dr S. Jankelevitch.

OREILLES

Deux cas de pachyméningite externe et d'abcès extradural au cours d'une mastoïdite aiguë *(Zwei Fälle von Pachymeningitis externa und Extraduralabscess bei acuter Erkrankung des Warzenfortsätzes)*, par le Dr H. Preysing.

Chez les deux malades l'affection de l'apophyse mastoïde était de très courte durée et n'avait pas encore occasionné de destructions bien marquées; dans les deux cas, la caisse du tympan ne renfermait qu'un peu de sérum, et il fut impossible d'établir une relation entre l'état de la caisse et l'affection de la mastoïde.

Il existait chez l'un des malades une furonculose probablement récidivante du conduit auditif, ce qui rend probable l'hypothèse d'après laquelle il s'agirait, dans ce cas, d'une infection de l'os ayant son point de départ non dans le revêtement muco-périostique des cavités pneumatiques, mais dans le conduit auditif lui-même. On trouva chez le même malade les phénomènes d'une inflammation aiguë des parties osseuses compactes de l'apophyse mastoïde. (*Zeits. f. Ohrenheilk.*, XXXIII, 1.)

Dr S. Jankelevitch.

Sur l'ouverture rétro-auriculaire après la cure radicale des otites moyennes purulentes chroniques, par le Dr Passow.

L'auteur ne tente l'extraction préalable du marteau et de l'enclume que si la suppression de la suppuration parait facile et si l'opération peut se faire sans chloroforme. Il a opéré suivant tous les procédés (Schwartze, Stacke, Zaufal, Wolf); il s'en tient maintenant au procédé de Trautmann; il pénètre directement dans l'antre en creusant un large entonnoir et en emportant de l'os sain plutôt que de laisser de l'os malade. Après avoir exposé ses idées sur la cure radicale, l'auteur s'occupe du dernier temps de l'opération.

Faut-il laisser ouvert, suturer tardivement ou primitivement?

« Le but idéal de la cure radicale est la suppression de la suppuration par épidermisation complète de toute la cavité opératoire. La méthode préférable est celle qui atteindra le but le plus sûrement et le plus rapidement possible.

» La suture primitive détruit presque complètement le résultat de l'opération; il en est de même de la suture tardive; l'ouverture rétro-auriculaire persistante est une transformation du mal, qui ne laisse pas que d'être pénible pour le malade. On doit conserver l'orifice béant pour mettre le patient à l'abri des récidives et du danger.

» L'ouverture rétro-auriculaire facilite les soins post-opératoires. » (*Pratique méd.*, n° 13, 1er juillet 1898.)

Dr Berbineau.

Bordeaux. — Imp. G. Gounouilhou, rue Guiraude, 11.

19e ANNÉE. N° 52. 24 DÉCEMBRE 1898.

REVUE HEBDOMADAIRE
DE
LARYNGOLOGIE, D'OTOLOGIE
ET DE RHINOLOGIE

SUR LA PRÉSENCE DU BACILLE COURT DE LŒFFLER DANS L'EXSUDAT DES ANGINES ULCÉRO OU ÉROSO-MEMBRANEUSES POST-OPÉRATOIRES[1]

Par le Dr **Jules GLOVER**, de Paris.

Consécutivement aux interventions sur le cavum, à la suite de l'ablation de végétations ou de tumeurs adénoïdes, on observe parfois une véritable angine exsudative dont j'ai résolu, dans 11 cas, d'examiner l'exsudat au point de vue bactériologique.

Cette angine paraît due au traumatisme opératoire. Quelles que soient, en effet, la douceur et l'adresse que l'on apporte à l'exécution de l'opération, l'introduction même des pinces et surtout celle des curettes contusionne presque inévitablement les bords de l'isthme du gosier. Chez les très jeunes enfants, si l'on ne choisit des instruments d'assez petites dimensions, la contusion semble plus vive, sans doute à cause de l'étroitesse de l'isthme à franchir pour atteindre le cavum. Et de ce fait, chez eux, l'angine exsudative post-opératoire est souvent plus vive.

A la suite de l'amygdalotomie, les mêmes faits, mais à un moindre degré, paraissent pouvoir se produire.

1. Travail communiqué à la Société française de laryngologie, mai 1898.

Cette angine, le plus souvent assez légère, commence à se manifester au second jour de l'opération.

Parfois, le lendemain même, on aperçoit, outre les traces érythémateuses parfois érosives d'une contusion légère du voile au niveau de son bord, quelques plaquettes exsudatives, grisâtres et peu épaisses, assez peu adhérentes. Le lendemain cet exsudat devient plus évident, blanchâtre, assez adhérent. Il siège d'une façon très variable, soit au niveau des traces d'érosion remarquées la veille sur les bords du voile ou sur la face antérieure et la pointe de la luette qu'il peut recouvrir, encapuchonner tout comme la diphtérie. On le rencontre encore sur les amygdales soit en îlots, soit en plaques disséminées plus ou moins confluentes, soit en bandelettes recouvrant et dessinant le pilier postérieur du voile palatin, tout comme dans la diphtérie, je le répète. Enfin, les parois du cavum sont recouvertes aussi, le plus souvent, par des fausses membranes plus ou moins confluentes dans cette région, sur laquelle a surtout porté le traumatisme.

Après trois ou quatre jours ordinairement, quelquefois plus longtemps encore après l'opération, l'exsudat commence à se détacher sans aucune tendance à la reproduction, surtout si l'on pratique par la bouche de grands lavages du pharynx buccal. On aperçoit alors les différents points qu'occupait l'exsudat.

Une rougeur assez évidente indique l'existence de l'érosion traumatique sous-jacente aux plaquettes exsudatives disparues.

Enfin, au cinquième jour le plus habituellement, l'angine post-opératoire est à peu près complètement disparue.

Elle avait été accompagnée d'une dysphagie assez légère. Je ne parle pas de l'élévation thermique, du reste peu marquée habituellement, des phénomènes douloureux assez diffus et d'autre nature que ceux de la dysphagie, de l'état saburral de la langue. Ce sont là les incidents habituels qui viennent constituer le tableau des suites opératoires immédiates chez

les jeunes enfants, incidents imputables à l'opération. Parmi ces incidents, à mon sens, il faudrait ranger l'angine exsudative post-opératoire non constante, mais susceptible de se produire dans quelques cas.

L'examen bactériologique de cet exsudat, produit en quelque sorte artificiellement au niveau de l'amygdale et du voile palatin, présente, à mon avis, un intérêt particulier. J'estime qu'il n'est pas illogique de voir dans les observations qui suivent la réalisation de véritables faits de médecine expérimentale, si l'on peut ainsi s'exprimer, et se présentant peut-être dans les conditions les meilleures pour l'observation. Nous sommes ici en présence d'angines exsudatives artificiellement produites à l'occasion d'une intervention chirurgicale sur de jeunes sujets en puissance peut-être d'états morbides variés au moment même de l'intervention. Il peut être intéressant de comparer, au point de vue bactériologique, ces exsudats post-opératoires aux diverses variétés d'angines exsudatives survenant spontanément.

Quoi qu'il en soit de notre appréciation personnelle, voici les faits.

Sur 11 cas, 5 fois seulement l'examen bactériologique du mucus pharyngien et amygdalien a été fait antérieurement. Aucun de ces enfants n'avait eu précédemment la diphtérie.

Sur ces 5 examens préalables, 3 fois le bacille court a été décelé, 2 fois seulement après ensemencement sur agar-agar et sérum gélatinisé, 1 fois dès l'examen direct après coloration au violet de gentiane, à la fuchsine. Dans tous ces cas, le bacille court prenait le Gramm.

La gorge des 6 autres opérés n'a pas été l'objet d'un examen bactériologique préalable. Et ce n'est que sur l'exsudat post-opératoire qu'a porté l'investigation.

L'exsudat post-opératoire au moment de sa plus grande confluence et de son extension maxima présente à l'examen un polymorphisme microbien considérable. On peut dire que bien des éléments microbiens saprophytes s'y trouvent

représentés. A l'*examen direct*, on rencontre de gros coccus, des diplocoques, staphylocoques, 1 fois seulement sur les 6 opérés le streptocoque, enfin le bacille court. Les *cultures* poussent avec rapidité. Les colonies sont grisâtres, à contours arrondis. Elles sont peu différentes d'aspect sur sérum et sur agar. L'examen de ces cultures met en évidence, dans les 6 cas, le bacille court, nettement associé, dans 4 cas, au streptocoque et à des microbes saprophytes. Je n'ai pas rencontré le bacille en navette décrit par Barbier dans la diphtérie (Société médicale des hôpitaux, 26 novembre 1897) et par Gastou, dans les angines blanches saprophytes à bacilles en navettes des dyspeptiques (*Journal de clinique et de thérapeutique infantiles*, 6 décembre 1897).

Le réensemencement d'un milieu sur d'autres milieux de culture n'a pas donné de résultats appréciables. Au point de vue de la virulence, une seule fois j'ai réussi à éviter la disparition du bacille court des tubes, dans le but de l'isoler des microbes associés par cultures successives. L'inoculation d'une culture pure du bacille court obtenue dans ces conditions n'a déterminé que des phénomènes inflammatoires locaux sur deux souris.

En résumé, le bacille court, quelquefois présent dans la gorge avant l'opération, peut persister et pulluler conséquemment après l'intervention au niveau des parties contusionnées, ou présentant des érosions traumatiques.

Dans les cas où un examen préalable n'a pas été pratiqué avant l'opération, le bacille court existait-il dans la gorge? Un nombre plus grand de faits de même genre permettra seulement de répondre à cette question. Ce qui est certain, c'est qu'aucun des enfants n'avait été antérieurement atteint de diphtérie. De telle sorte qu'il n'est pas possible, dans ces conditions, d'invoquer ici l'éventualité de la persistance du bacille de Lœffler dans la gorge après une atteinte antérieure de diphtérie, ainsi que cela a été signalé déjà dans des travaux antérieurs à la découverte et à l'application du sérum

de Behring, et aussi, depuis, par M. Richardière et MM. Ulmann et Oppenheim (*Presse médicale*, août 1898).

D'autre part, aucun des enfants opérés n'a vécu en contiguïté avec des diphtériques, soit avant, soit depuis l'intervention opératoire.

Enfin, le degré de virulence du bacille court en pareil cas n'était pas considérable puisque la présence de ce bacille dans la gorge ne s'accusa cliniquement dans aucun cas par des phénomènes d'infection.

Pour terminer, disons qu'on ne peut incriminer les instruments qui ont chaque fois subi la stérilisation parfaite à l'étuve sèche à 110 degrés centigrades, dans une boîte close en métal, qui n'était ouverte qu'au moment même de l'opération.

Plus on avance dans l'étude de la morphologie du bacille court, de ses réactions expérimentales et cliniques, plus on se persuade que, comme beaucoup d'autres éléments microbiens, ce bacille peut, dans quelques cas, exister dans la bouche et la gorge à l'état de microbe saprophyte.

Je rappellerai, à ce propos, que j'ai signalé la présence de ce bacille sur des plaques muqueuses amygdaliennes, ainsi que dans l'exsudat membraneux d'un chancre pharyngien. Les premiers faits ont été relatés par M. Variot, dans son traité sur la diphtérie et la sérumthérapie (Paris, Maloine, 1897). Le second fait se rapporte à une observation de chancres pharyngien et rétro-nasaux syphilitiques dus à l'inoculation instrumentale, malheureusement produite dans la clinique d'un médecin spécialiste de Paris, sur la gorge d'une jeune femme de seize ans, en parfaite santé. L'état de sa gorge avait légitimé, suivant l'avis de notre confrère, un curettage du cavum. Un mois après l'opération, la malade se présentait à la clinique de M. le prof. Fournier, à Saint-Louis, avec des chancres multiples de la gorge et une roséole confluente qui en dénonçait nettement la nature syphilitique. Du moins aucune autre cause d'infection ne

fut trouvée chez la malade en parfaite santé, disons-nous, avant l'opération.

Sur une épaisse membrane recouvrant l'un des chancres situés au milieu même de la paroi pharyngée postérieure, à hauteur de la luette, je décelai, par examen direct et par culture, la présence du bacille court de Lœffler. Cette constatation a été faite à cette époque dans le laboratoire de M. Gastou, alors chef de clinique de la Faculté.

De tout cela, il résulte que, tout en tenant compte des travaux bactériologiques les plus récents qui ont établi que parmi les bacilles qui, par l'aspect de leurs cultures sur les divers milieux et leur morphologie sur le champ du microscope, présentent la forme diphtérique, il faut considérer par ordre d'importance : le bacille long enchevêtré, le bacille moyen et le bacille court, nous croyons devoir signaler la présence de ce bacille court sur des fausses membranes de la gorge n'ayant rien de diphtérique au sens bactériologique du mot. Ce bacille court est, du reste, de moins en moins considéré comme spécifique de la diphtérie.

Les faits qui font l'objet de cette simple note n'apportent peut-être qu'un faible soutien à cette opinion déjà presque établie. En clinique, toutefois, les faits négatifs ne sont-ils pas aussi probants que les faits positifs et ne valent-ils pas la peine d'être enregistrés? Ce sont ces considérations qui me conduisent à présenter ici les résultats de ces observations.

UN CAS D'ŒDÈME AIGU DU LARYNX[1]

Par le Dr **MAGNAN**, de Tours.

Les exemples d'œdème aigu du larynx, chaque jour plus nombreux, rentrent désormais dans le cadre de la médecine courante. Leur histoire est assez connue pour que nous

1. Travail communiqué à la Société française de laryngologie, mai 1898.

n'insistions pas sur les travaux dont ils ont été l'objet, et que l'on trouvera énumérés d'une façon satisfaisante dans le mémoire de Barjon (*Gaz. des hôpit.*, 1895).

Ils ont inspiré depuis lors, en France, deux thèses nouvelles, dues l'une à Seguin (Paris, 1897), l'autre à Périneau (Bordeaux, 1897), et la classification définitive qu'on a adoptée est à peu près celle de Garel, que nous reproduisons.

A) Œdèmes primitifs :

1° Œdème séreux..... { *a)* érysipèle primitif de Massei.
2° Œdèmes phlegmoneux. { *b)* infectieux bénins de Garel.

B) Œdèmes secondaires :

a) à une affection locale.
b) à une affection générale.

A cette nomenclature on doit ajouter les variétés angioneurotique et *a frigore* que Périneau, dans ses conclusions, place à côté des œdèmes primitifs phlegmoneux et séreux.

C'est dans ce cadre que nous devons faire entrer l'observation suivante, que nous avons eu la bonne fortune d'observer dans notre clientèle et de suivre jusqu'à guérison complète.

Il s'agit d'un voyageur de commerce, M. B..., âgé de cinquante-neuf ans, de passage à Tours dans les premiers jours de septembre 1897.

Père et mère morts jeunes, sans désignation précise de l'affection qui les a enlevés.

Pas de collatéraux.

Lui-même a joui assez longtemps d'une forte santé. Il y a quinze ans, premier accès de goutte, renouvelé tous les deux ans depuis cette époque. Le dernier accès s'est produit aux mois de juin et juillet.

Le cœur a légèrement faibli, mais n'a jamais causé d'inquiétudes au malade.

N'est sujet ni aux angines ni aux laryngites aiguës. Prétend n'avoir jamais eu la syphilis. La voix est d'ordinaire un peu rauque, mais sans fatigue, toux ou aphonie, bien que sa profession l'oblige à parler souvent et longuement.

Enfin, ses urines, analysées à diverses reprises, contenaient peu ou pas d'albumine. Disons de suite que les examens faits au cours

de la maladie n'ont donné aucun résultat appréciable. On n'a pas évalué le taux de l'urée.

L'histoire de la maladie peut se résumer ainsi : En rentrant à son hôtel, le 3 septembre, par un froid vif, après un dîner assez copieux, il sent une vague oppression, imprécise, et passe une nuit assez agitée. Le lendemain, l'oppression persiste, et il éprouve une gêne véritable de la respiration. Voix voilée. Pas de dysphagie prononcée. Le soir, l'état général est plus mauvais encore; il s'établit un peu de cornage. Le malade, inquiet, fait appeler un médecin qui prescrit un gargarisme lénitif et des compresses chaudes autour du cou.

Il semblerait que le traitement ait précipité l'éclosion des symptômes alarmants. En effet, le cornage devient permanent, la fièvre s'installe et la dysphagie apparaît à son tour. L'état s'aggrave pendant la nuit et la journée suivantes, et, en présence de ces troubles, nous sommes appelé le 6 septembre, au matin.

A notre arrivée, nous assistons à un accès effrayant de suffocation, rappelant la magistrale description de Trousseau. La phonation n'a lieu, par à-coups, qu'à la fin de l'expiration, très pénible elle-même, et, à voix basse, rauque, le malade nous apprend qu'il a eu des cauchemars et du délire pendant la nuit. Les crises se succèdent environ toutes les heures, entrecoupées d'accalmies où, sans être précisément soulagé, il peut inhaler une quantité d'air suffisante.

Ce qui attire immédiatement notre attention est une véritable tuméfaction de la partie antérieure du cou, de la grosseur d'un œuf de poule, et recouvrant comme d'un coussinet tout le cartilage thyroïde.

A la palpation, on n'a pas la sensation d'une tumeur pulsatile, mais d'une dureté uniforme. La peau est tendue et se déplace difficilement. Il est impossible de sentir sous le doigt les bords latéraux du cartilage.

La tumeur descend au-devant de la trachée, jusqu'au niveau du troisième anneau, ce qui eût rendu une trachéotomie peu praticable.

L'examen laryngoscopique, pratiqué dans un moment de calme, donne les renseignements suivants :

Base de la langue et piliers rouges, œdématiés et recouverts d'un enduit gris sale, épiglotte énorme, affectant la forme classique du museau de tanche; les bourrelets marginaux ont plus d'un centimètre d'épaisseur, et l'ensemble de l'organe, soulevé, recouvre le vestibule du larynx qu'il semble clore complètement. Les gouttières latérale et glosso-épiglottique sont effacées.

Nous réussissons, grâce à la tolérance passagère du malade, à introduire un porte-ouate imbibé d'une solution de cocaïne à 1/10e.

Il est facile, alors, de reconnaître qu'on a affaire à un œdème dur au dedans comme au dehors, et, en relevant rapidement l'épiglotte, nous apercevons les bandes ventriculaires, dont l'œdème participe de celui de tout le larynx et qui recouvrent de leurs bourrelets violet foncé les cordes vocales qu'il nous a été impossible d'examiner.

L'examen et l'ensemble des symptômes fonctionnels nous permirent donc de diagnostiquer un œdème dur, généralisé à toute la région sus-glottique du larynx, développé progressivement en trois jours et sans cause connue, probablement *a frigore*.

Il importe de parer à toute complication funeste. Nous prescrivons *subito* des bains de pieds sinapisés, des compresses froides, renouvelées au-devant du cou, des pulvérisations antiseptiques, fréquentes et de courte durée, pour ne pas provoquer la toux, une potion à base d'aconit et de belladone, et, comme régime, du lait, exclusivement, en raison de la difficulté d'ingestion d'aliments solides, et surtout à cause des antécédents goutteux, pouvant laisser supposer un œdème d'origine dyscrasique.

L'état s'est maintenu à peu près tel pendant cinq jours entiers; cependant la fièvre n'a jamais dépassé 39°, le délire n'a plus reparu, la dysphagie s'est un peu amendée, et les crises de suffocation se sont espacées. L'épiglotte et les annexes paraissent avoir quelque peu diminué de volume; mais, chose remarquable, la tuméfaction qui encuirassait le cartilage thyroïde avait plutôt augmenté. En outre, cet œdème dur, à forme érisypélateuse, pour ainsi dire pseudo-phlegmoneuse et accompagné d'une réaction fébrile, provoquait, sans aboutir à la suppuration, le rejet du mucus séro-purulent, probablement bronchique.

Enfin, le 12 septembre, à la suite de l'action de trois lavements destinés à faire céder une constipation opiniâtre, de l'apposition successive de mouches de Milan en arrière du sterno-mastoïdien, et de badigeonnages de teinture d'iode sur l'épiglotte, suivant le conseil de Garel, on constate une diminution de l'empâtement qui semble se ramollir.

Comme nous avions observé à diverses reprises que les attouchements faits au-devant du cou n'étaient suivis d'aucun phénomène réflexe désagréable, et qu'au contraire le malade semblait en éprouver du soulagement au point de vue respiratoire, nous eûmes l'idée de les répéter sous forme de véritable massage. Pour cela, toutes les deux heures, le pouce et l'index enduits d'huile d'olive

pétrissaient et massaient tour à tour, très légèrement, pendant quelques minutes, les parties latérales, jusqu'aux confins de la tuméfaction. A notre grande surprise, la voix devint plus claire dès le second jour, la dyspnée et partiellement la dysphagie cédèrent à leur tour. Enfin, sous l'influence salutaire des traitements *intus* et *extra*, l'œdème rétrocéda au point de ne plus être constitué que par une légère infiltration des cordes négligeable et qui nous autorisa à renvoyer le malade achever chez lui sa guérison.

Nous avons eu l'occasion d'examiner à nouveau le malade il y a environ deux mois : tout était rentré dans l'ordre, la corde vocale gauche est cependant en relâchement permanent, et l'aryténoïde du même côté se déplace beaucoup moins complètement que le droit dans les mouvements phonatoires.

Il est permis de tirer de cette observation quelques réflexions suggérées par la nature étiologique de l'affection, sa durée et quelques particularités du traitement. On peut tout d'abord se demander si l'on a vraiment eu affaire à un œdème primitif du larynx ou à un œdème secondaire.

Il semble que la réponse est incluse dans les quelques renseignements tirés de l'interrogatoire du malade : c'est un goutteux qui a souffert de quelques complications cardiaques, et l'on observe des œdèmes laryngés au cours de cette diathèse. Sans vouloir conclure, nous ferons remarquer que le premier accès de goutte remontait à une époque assez éloignée, que le dernier survenu n'avait entraîné aucun trouble spécial et qu'enfin aucun œdème n'avait été signalé dans les diverses crises. D'autre part, la fatigue vocale, bien naturelle dans la profession du malade, ne se manifestait que rarement et par un enrouement passager; il n'existait pour ainsi dire aucune prédisposition à une manifestation exclusivement laryngée d'un accès goutteux.

Il serait plus plausible d'admettre un œdème primitif intercurrent et favorisé par un état parésique d'une corde vocale et causé directement par l'action du froid.

Dans tous les cas, qu'il s'agisse d'un œdème primitif ou secondaire, un autre fait très intéressant doit nous arrêter,

car il est très rare d'observer une durée de vingt jours environ pour une laryngite œdémateuse. Qu'il s'agisse d'œdème infectieux, bénin ou malin, de troubles trophiques ou d'érysipèle phlegmoneux, les accidents éclatent avec une soudaine brusquerie et se terminent d'une manière encore plus rapide, favorablement ou non. Ici, rien de tel. Pour atteindre son complet développement, l'affection demande cinq jours, pendant lesquels les symptômes alarmants se manifestent avec une égale violence. Pour se déterger et reprendre leur aspect normal, c'est quinze jours qu'il faut aux tissus engorgés, et cela sans une goutte de pus autre que les quelques sécrétions de la muqueuse enflammée. Nous sommes tout disposé à croire, dans de telles conditions, qu'un phlegmon, parti on ne sait de quel point, a envahi peu à peu le tissu sous-cellulaire, sans toucher aux articulations et en ménageant en partie la région glottique, et a pu évoluer d'une façon bénigne, sans se résoudre en abcès trouant la muqueuse laryngée et se propageant aux régions voisines.

Il s'agit probablement d'un phlegmon à forme érysipélateuse, type de Massei, caractérisé comme on sait par :

1° Un boursouflement rapide de la muqueuse de la base de la langue occasionnant une dysphagie rapide ;

2° Par une fièvre de début plus ou moins marquée ;

3° Par une coloration vineuse intense, sur laquelle insiste Garel.

Cependant, quelques caractères cliniques sont particuliers au cas dont nous nous occupons, car son évolution est très lente et la muqueuse ne se flétrit pas, malgré les badigeonnages iodés répétés.

A ce propos, nous tenons à faire remarquer, avant de terminer cette courte étude, que parmi les divers traitements mis en usage nous avons obtenu un exellent résultat (peut-être simple coïncidence) de l'emploi du massage de l'organe, la période de déclin de l'infection phlegmoneuse. Il serait

possible cependant, dans un cas semblable, de renouveler un essai assurément innocent et qui pourrait peut-être ramener, sans intervention sanglante, une souplesse et un volume normaux à un larynx œdématié, quelles que soient la rapidité des accidents et la nature de l'œdème.

UN CAS D'ANOMALIE RARE

Par le Prof. **A. ONODI**, de Budapest.
Traduit par le Dr S. Jankelevitch, de Bourges.

La figure ci-jointe reproduit une préparation remarquable par le développement et la situation extraordinaires des cellules ethmoïdales postérieures *(c. p.)*. On croirait se trouver en présence de la portion du sinus frontal située entre les lamelles de l'orbite. Il s'agit, en réalité, de la cellule ethmoïdale postérieure *(c. p.)* située entre les lamelles osseuses de la paroi orbitaire supérieure. Elle a 2 centimètres de hauteur, 3 centimètres de longueur et 4 centimètres de largeur, dans la direction horizontale de la voûte de l'orbite. Cette grande étendue des cellules ethmoïdales postérieures et surtout leur situation décrite plus haut constituent un phénomène rare.

Nous mentionnerons les observations de Kuhnt[1] ayant rapport à des anomalies du sinus frontal. Ce dernier s'étend des deux côtés entre les lamelles de la voûte de l'orbite jusqu'au trou optique, et divisé par une paroi osseuse en une portion antérieure et une postérieure. Une des portions postérieures du sinus se trouve en rapport avec une cellule ethmoïdale moyenne. Une autre préparation montre le sinus frontal ayant la même étendue et divisé par une paroi membraneuse en deux portions dont la postérieure se trouve également en rapport avec une cellule ethmoïdale moyenne. La portion postérieure du sinus frontal, décrite dans ce

1. *Ueber die entzündlichen Erkrankungen der Stirnhöhle*, 1895.

dernier cas, apparaît dans le nôtre sous forme d'une cellule ethmoïdale postérieure.

Explication de la figure. — Coupe sagittale. Le cornet moyen est enlevé, ce qui rend visibles les orifices des sinus : *c.i.*, cornet inférieur; *s.f.*, sinus frontal; *c.p.*, cellule ethmoïdale postérieure; *s.sph.*, sinus sphénoïdal; *o.m.*, orifice du sinus maxillaire; *b.*, bulle ethmoïdale; 1, cavité close, 2, 3, 4, 5, orifices des cellules ethmoïdales antérieures, le dernier (5) leur étant commun avec celui du sinus frontal.

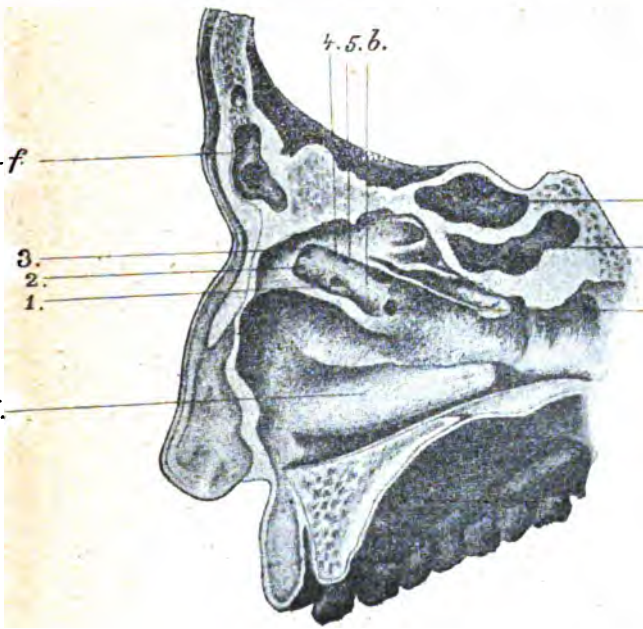

A côté de ces anomalies, nous trouvons encore d'autres rapports très intéressants. Ce qui est surtout frappant, ce sont les nombreux orifices des cellules ethmoïdales antérieures pouvant donner lieu à des erreurs lors du sondage

du sinus frontal. Les orifices 2 et 3, en particulier, sont situés en des points où l'on est habitué à chercher celui du sinus frontal. Ces deux orifices conduisent dans deux cellules antérieures isolées. L'orifice 5, avons-nous dit, est commun à une cellule ethmoïdale antérieure et au sinus frontal. Il s'agit donc encore, dans ce cas, d'une ouverture anormale de ce dernier.

SOCIÉTÉ ROYALE DE MÉDECINE ET DE CHIRURGIE

Séance du 25 octobre 1898[1].

M. Lambert Lack. — **De la rhinite fibrineuse ou membraneuse et de ses rapports avec la diphtérie** *(Fibrinous or membranous rhinitis and its relation ad dipththeria)*.

La rhinite fibrineuse décrite tout d'abord par Schuller en 1871 est définie comme une affection subaiguë ou chronique des fosses nasales, caractérisée par une exsudation fibrineuse ou membraneuse de la muqueuse nasale. Le grand intérêt de cette affection réside dans ses rapports avec la diphtérie, les auteurs anciens la proclamant distincte de la diphtérie, tandis que les observateurs récents, se basant sur les résultats fournis par l'examen bactériologique, considèrent la rhinite fibrineuse comme une simple manifestation de la diphtérie. Cette affection est très fréquente, l'auteur l'a observée dans 2,5 % de cas parmi les enfants de sa pratique hospitalière. Il donne ensuite une courte analyse des symptômes de cette affection tels qu'il les a observés dans 36 cas. La rhinite fibrineuse atteint de préférence les enfants et est particulièrement fréquente en automne. Les symptômes locaux dominent la scène : obstruction et sécrétion nasales, excoriation des narines et de la lèvre supérieure, quelquefois épistaxis, etc.; on observe quelquefois des maux de gorge de nature assez particulière. L'affection devient vite chronique et se prolonge pendant six, huit semaines

1 D'après *British med. Journ.*, 29 octobre 1898.

et davantage. Les symptômes généraux sont à peine accusés, quelquefois totalement absents. Beaucoup de cas ne sont vus qu'à une période assez avancée de l'affection, d'autres passent complètement inaperçus, les enfants n'étant pas malades et continuant à fréquenter l'école, etc. Il y a absence complète de troubles paralytiques. L'auteur décrit ensuite le tableau de la diphtérie nasale, et attire l'attention sur les cas où une sécrétion purulente nasale persiste pendant des semaines, jusqu'à l'apparition d'une vraie diphtérie pharyngée. Il oppose les uns aux autres les symptômes de ces deux affections, rhinite fibrineuse et diphtérie nasale vraie. Il communique les résultats fournis par trente-trois examens bactériologiques. On trouve constamment le vrai bacille de Klebs-Löffler, le plus souvent en culture pure, quelquefois en association avec des cocci pyogènes, des sarcines, etc. L'identité de ce bacille est prouvée par sa morphologie, par sa croissance dans différents milieux de culture. Il est très virulent chez les animaux, produit des toxines virulentes et peut être neutralisé par des antitoxines. Il peut vivre pendant des mois dans les milieux de culture et est d'une croissance prodigieuse.

Les personnes de l'entourage des malades ont été scrupuleusement examinées, on s'enquérait, dans tous les cas, sur les sources possibles de la diphtérie. Dans un seul cas seulement, on put découvrir l'existence préalable de la diphtérie. L'affection est cependant très infectieuse; les personnes infectées présentent tantôt la même affection (9 cas de rhinite fibrineuse dans quatre familles), tantôt elle donne naissance à de légers maux de gorge, dont il existait 25 cas dans onze familles. Le bacille de Klebs-Löffler a été trouvé dans la gorge de personnes saines en contact avec des malades atteints de rhinite fibrineuse. L'auteur montre la fréquence avec laquelle on trouve le bacille de Klebs-Löffler dans les fosses nasales de personnes saines et cite d'autres recherches analogues portant sur les cavités nasales et la gorge de personnes saines et atteintes de maux de gorge de nature non diphtérique. Il arrive à cette conclusion que la rhinite fibrineuse est une forme atténuée de la diphtérie, la différence dans les manifestations cliniques de ces deux affections tenant probablement à certaines différences

qui existent entre les microorganismes associés au bacille de Klebs-Löffler. Il discute enfin la valeur diagnostique de la présence du bacille dans les maux de gorge dont l'évolution clinique diffère de la diphtérie, et trouve qu'elle est de peu d'importance.

M. Allan Macfadyen félicite l'auteur d'avoir pu réunir un nombre aussi considérable d'observations et d'avoir pratiqué d'aussi nombreux examens bactériologiques qui prouvent jusqu'à l'évidence la présence du bacille de Löffler. Cette présence du bacille dans deux affections aussi différentes que la rhinite membraneuse et la diphtérie est remarquable. Il est évident que pour expliquer ce fait, il faut avoir recours à d'autres facteurs tels que les variations dans la virulence du bacille de Löffler, la résistance et l'état des tissus au point de l'infection, la présence d'autres microorganismes. Dans les maux de gorge diphtériques on peut obtenir des bacilles de Löffler de divers degrés de virulence. L'état latent de l'affection est un point qui peut être pris en considération, et l'apparition d'un catarrhe est capable d'en déterminer l'éclosion. La coexistence de streptocoques virulents peut favoriser l'activité des bacilles de Löffler, surtout dans la gorge et dans la bouche. Il rappelle les expériences du Dr Herwett qui montrent que pendant la convalescence le vrai bacille diphtérique peut se transformer en bacille pseudo-diphtérique.

M. Lister a examiné, au point de vue bactériologique, les cavités nasales de 125 enfants, dont 69 présentaient une sécrétion nasale aqueuse, purulente ou hémorragique. Cette dernière catégorie comprenait 5 enfants chez lesquels on put obtenir le bacille de Löffler en culture pure. Sur le nombre total, le bacille de Löffler a été retrouvé 39 fois, dont 23 dans des cas à sécrétion nasale. Sur 19 enfants au-dessus de deux ans qui avaient le bacille de Löffler, 9 présentaient une sécrétion nasale; sur 13 enfants à l'âge de cinq ans la sécrétion nasale existait également dans 9 cas. L'auteur croit que l'existence du bacille de Löffler dans la cavité nasale montre que le malade est en convalescence d'une affection qui était accompagnée de lésions morbides. L'affection constituée par une sécrétion nasale associée à la présence du bacille de Löffler paraît contagieuse et se communique rapidement à d'autres individus.

M. Goodall. — Le bacille de Klebs-Löffler peut être constaté dans différentes affections et même dans des cas où il n'existe aucune lésion caractéristique. Mais les relations entre le bacille de

Löffler et la diphtérie sont trop intimes pour être discutées. Ce bacille peut, comme l'a montré le dernier orateur, être présent dans des cas de sécrétion nasale. M. Tadd a examiné 51 cas de sécrétion nasale avec excoriations de la peau, mais sans la présence de membranes et survenue au cours ou après la quatrième semaine de la scarlatine, et a toujours trouvé le bacille de Klebs-Löffler. Ces cas n'ont pas déterminé l'apparition de la diphtérie; mais il existe d'autres exemples concernant la manière bizarre dont la diphtérie peut infecter des individus qu'on considère comme prédisposés et soumis à son influence. La diphtérie limitée strictement à la cavité nasale est une affection bénigne, mais devient grave lorsqu'il y a association de diphtérie nasale et pharyngée. La dipthérie laryngée isolée est dangereuse à cause de l'obstruction qu'elle détermine, mais la diphtérie pharyngo-laryngée est accompagnée de symptômes généraux graves. L'explication en réside, peut-être, dans ce fait que les toxines qui se développent dans la cavité nasale et le larynx sont absorbées difficilement. Les cas de sécrétion nasale post-scarlatineuse et dans lesquels on trouve le bacille de Löffler guérissent difficilement par des applications locales et assez rapidement par l'antitoxine.

Dr S. Jankelevitch.

ASSOCIATION MÉDICALE DE LIVERPOOL

Séance du 3 novembre 1898[1].

M. Hugh Jones. — **Sur l'importance du diagnostic précoce et du traitement de la suppuration de la caisse et de la mastoïde qui est souvent consécutive à l'otite moyenne.**

La mortalité est très élevée dans les otorrhées chroniques compliquées, malgré les grands progrès accomplis ces dernières années dans le traitement chirurgical de cette affection. L'histoire ultérieure des cas heureux n'est pas trop favorable non plus. L'opération radicale tympano-mastoïdienne, malgré sa grande efficacité dans les otorrhées chroniques, ne remet pas l'oreille dans les conditions normales. A l'exception de cas

1. D'après *British med. Journ.*, 12 novembre 1898.

de tuberculose primitive, on peut affirmer que tous les cas d'otorrhée chronique sont consécutifs à des otorrhées aiguës négligées. Il est pratiquement impossible de traiter avec efficacité tous les cas chroniques, il faut avant tout chercher à prévenir la transformation d'un cas aigu en affection chronique. L'auteur passe en revue la bactériologie de l'otite moyenne, rappelant la fréquence des complications sinusiennes et méningées, ainsi que les abcès extra-duraux et la maladie de Bezold dans le cours de la période aiguë, quelques-uns des abcès cérébraux devenus des abcès enkystés, se développant pendant cette période. Il décrit la marche de l'otite moyenne aiguë et définit les cas qui réclament soit la paracentèse du tympan, soit l'exploration des cellules mastoïdiennes, soit l'ouverture de l'antre. Toutes les opérations exécutées à cette période sont simples, faciles, et, si le chirurgien est tant soit peu habile, elles ne présentent aucun danger.

M. Permewan est d'accord avec le précédent auteur, en ce qui concerne la nécessité d'une intervention précoce dans les cas aigus. La seule difficulté réelle est dans le diagnostic de la complication mastoïdienne. Certains cas d'otite externe et d'inflammation simple de la caisse simulent quelquefois une affection de la mastoïde, mais guérissent sans aucune opération. Cependant le seul moyen d'empêcher un cas de devenir chronique est d'opérer à temps.

M. Robert Jones cite 4 cas (dont 2 guérisons) d'ouverture du sinus latéral avec nettoyage de la veine jugulaire interne.

M. Mitchell Banks considère la communication de M. Jones comme présentant un très grand intérêt, aussi bien pour le chirurgien que pour le praticien ordinaire, la responsabilité de ce dernier devenant très grande, dès que l'affection de l'oreille moyenne dépasse les limites de la caisse. Il est évident que lorsque le sinus mastoïdien est transformé en abcès, que la veine jugulaire interne est remplie d'un caillot étendu et que la suppuration s'est propagée jusqu'à la dure-mère, il y a peu à attendre d'une opération. Tous les cas de ce genre ont eu une issue fatale. De temps en temps, après une opération très grave, on a réussi à arracher un malade à la mort, mais ce sont là des exceptions qui confirment la règle. L'indication principale consiste à opérer à temps, avant que cet état grave s'établisse. Il semble qu'en ce qui concerne l'opération de l'antre et des cellules mastoïdiennes, un revirement se soit produit, semblable à celui dont nous avons été témoins en

ce qui concerne les hernies étranglées. Il y a cinquante ans, 80 et 90 % de hernies étranglées opérées à Paris se sont terminées par la mort. Mais lorsqu'on se fut assuré que le principal danger tenait au retard dans l'opération dont la conséquence était une destruction de l'intestin, et lorsque les moyens antiseptiques actuels ont rendu l'opération absolument anodine, on a vu cette mortalité effrayante s'arrêter brusquement, et aujourd'hui un chirurgien qui aurait hésité d'opérer à temps, sans retard, serait passible des reproches les plus graves. La même règle peut s'appliquer, aujourd'hui, aux suppurations de l'oreille moyenne et à ses complications. Il vaut mieux quelquefois opérer un cas où l'opération ne semble pas urgente à première vue, que de perdre le temps dans des cas graves. Il se rappelle le cas d'un garçon qui rentra un jour de l'école avec tous les symptômes d'une otite moyenne, accompagnée de complications cérébrales. Quoiqu'il ne découvrit pas de pus dans l'oreille moyenne, l'auteur n'en ouvrit pas moins l'antre. Il ne trouva de pus nulle part, mais l'état du malade s'améliora, et tous les symptômes disparurent. Il est possible que ce malade aurait guéri sans l'opération, mais cette dernière non seulement ne lui a pas fait de mal, mais semblait même l'avoir soulagé, probablement en diminuant la tension de l'os. En ce qui concerne les opérations sur la mastoïde, elles sont en général faciles et sans danger, si le chirurgien se donne la peine d'étudier la topographie de la région, et s'il se sert de petits ciseaux en procédant avec la plus grande précaution. Le temps et la patience sont tout ce qu'il faut pour ouvrir quelque chose. Il ne peut pas admettre l'opinion de ceux qui considèrent l'ouverture du sinus latéral comme une intervention banale, car, quoique n'ayant jamais pratiqué cette opération lui-même, il a vu 2 cas de mort survenus à sa suite.

MM. Paul Parker, Shears, Richard Williams et Alexander prennent part à la discussion.

Dr S. Jankelevitch.

REVUE GÉNÉRALE ET ANALYSES

BOUCHE ET PHARYNX BUCCAL

Papillome de la langue en transformation épithéliale maligne, par M. Alfred Blanc.

Antoine E..., cordonnier, d'origine italienne et âgé de cinquante-cinq ans, se présente le 8 juin 1898 porteur d'une

tumeur sur le bord droit de la langue. La santé générale est bonne. L'interrogatoire ne révèle aucune diathèse, ni aucune maladie infectieuse toxique ou dyscrasique. Rien du côté des organes internes. Antécédents héréditaires nuls. Le malade, grand fumeur quand la tumeur est apparue, il y a quatre ans, a depuis fait usage du tabac à moindre dose.

La tumeur, située exactement sur la partie moyenne du bord droit de la langue, a évolué lentement en s'accroissant progressivement depuis quatre ans. D'après le malade, le début daterait du moment où le bord droit de l'organe fut ulcéré pendant un raclage de la surface de la langue, constamment saburrale alors. A l'heure actuelle, la tumeur a le volume d'une grosse fraise; on remarque en avant une autre petite tumeur, à peine du volume d'un pois. Toutes deux sont nettement pédiculées. Les troubles fonctionnels sont presque nuls.

Le 14 juin, on excisa les deux tumeurs par simple section de leurs pédicules, aux ciseaux courbes et sans anesthésie. L'hémorragie ne fut pas abondante; la plaie fut cependant touchée au thermocautère. Le malade est soumis aux gargarismes boriqués et à une alimentation liquide. Son état reste aussi bon que possible, et le 18 juin il quitte l'hôpital complètement guéri. Le jour même, il meurt subitement, après son repas.

Un premier examen de la tumeur au microscope, et à un grossissement faible, montre la structure générale et classique du papillome. A un grossissement plus fort, on constate, au niveau du pédicule et dans la profondeur, une prolifération de cellules embryonnaires, les unes purement inflammatoires, les autres réellement épithéliales, mais toutes en travail actif de mitose.

Cependant l'épithélioma clinique n'est pas encore constitué, car les couches cellulaires ne sont pas détruites, et les limites du chorion n'ont pas été franchies complètement par l'envahissement des cellules cancéreuses. On pourrait donc croire que, si la mort n'était pas venue interdire tout pronostic, il y aurait espoir de guérison, tout au moins de survie à longue échéance à cause de l'absence de traînées épithéliales profondes

le long des vaisseaux du pédicule et de l'état d'intégrité relative des lymphatiques.

L'auteur conclut de son observation et des préparations microscopiques que, malgré la rareté de transformation des tumeurs bénignes de la langue en malignes, le papillome peut subir cette évolution maligne; que celle-ci peut s'effectuer à la fois dans la papille et dans l'espace interpapillaire, en donnant lieu en même temps, chez le même malade et dans la même tumeur, à de l'épithélioma papillaire, plus net et plus abondant, et à de l'épithélioma interstitiel. (*Marseille méd.*, n° 16, 15 août 1898.)

TRIVAS.

NEZ ET PHARYNX NASAL

De l'opération radicale dans les inflammations chroniques muqueuses ou purulentes des sinus supérieurs du nez (*Die Radicaloperation bei chronischen Verschleimungen und Eiterungen der oberen Nasenhöhlen*), par le Dr RÖPKE.

L'auteur opère les empyèmes des sinus frontaux par la méthode de Kuhnt, mais comme il a fait cette observation que dans la plupart des cas, les empyèmes frontaux sont compliqués d'empyème des cellules ethmoïdales, il ne se contente pas d'ouvrir le sinus frontal, mais, après en avoir enlevé exactement la paroi antérieure, il se crée, à travers le plancher de cette cavité, une voie jusque dans les fosses nasales et pratique le curettage des cellules ethmoïdales.

Sur 12 malades opérés par l'auteur, 11 étaient atteints à la fois d'empyème frontal et d'empyème ethmoïdal, et ce dernier se trouvait toujours du même côté que l'empyème frontal.

Sur 6 malades atteints d'empyème frontal bilatéral, 2 étaient atteints en même temps d'empyème ethmoïdal bilatéral. Sur 6 malades à empyème frontal unilatéral, 2 avaient cet empyème à droite, 4 à gauche. L'empyème maxillaire concomitant existait cinq fois : il était une fois bilatéral dans des cas d'empyème frontal bilatéral, deux fois du même côté que ce dernier et deux fois du côté opposé. Dans aucun cas il n'y avait d'empyème sphénoïdal.

Dans 9 cas il y avait des végétations polypoïdes ou même des polypes muqueux dans le méat moyen du côté malade,

6 fois on put constater l'existence d'une rhinite atrophique avec production de croûtes dans le nez et le pharynx.

Dans tous les cas l'affection existait depuis plusieurs années. L'âge des malades variait entre dix-sept et quarante ans (3 au-dessous de vingt ans, 3 entre vingt et trente ans, 6 au-dessus de trente ans).

7 malades appartenaient au sexe masculin, 5 au sexe féminin.

L'affection était consécutive à l'influenza (3 fois), au coryza aigu (2 fois), à la fièvre typhoïde (1 fois), à la pneumonie (1 fois) et à un traumatisme (1 fois). Dans 4 cas la cause n'a pu être déterminée.

Symptômes subjectifs : douleurs continuelles ou survenant plusieurs fois dans la journée et localisées dans la région frontale, obstruction nasale avec sécrétion, vertiges (6 fois), nausées (4 cas), perte de connaissance (1 fois), diplopie et fatigue visuelle (4 fois).

Examen objectif : sensibilité à la pression des parois antérieure et inférieure du sinus frontal correspondant, tuméfaction de la région frontale, œdème de l'angle supérieur interne du globe oculaire.

L'examen minutieux de la cavité nasale avec la sonde est indispensable. Dans les cas de suppuration chronique, et avec un peu d'expérience, on pénètre assez facilement dans le sinus; après le sondage, et si celui-ci a réussi, on peut pratiquer une injection dans la cavité: si l'eau ressort mélangée de pus et que le malade sente l'eau au-dessus de l'œil, on peut poser le diagnostic sans hésitation.

Avant l'opération, l'auteur a toujours enlevé par la voie nasale les granulations accessibles du méat moyen, le plus souvent après l'amputation du cornet moyen tuméfié.

Dans 7 cas les sinus avaient des dimensions anormales et dans 1 cas le sinus n'existait que sous forme d'une petite cellule ethmoïdale propulsée en haut. Dans la moitié des cas la cavité était plate, ce qui présente une condition très favorable pour l'application des lambeaux. Le contenu était purulent dans 9 cas (5 fois d'une odeur fétide), muco-purulent dans 1 cas, muqueux dans 1 cas. La muqueuse était toujours épaissie,

décolorée, couverte de granulations et dans quelques cas détachée de l'os.

Le conduit naso-frontal était très large dans 6 cas, double dans 2 cas. Dans 2 cas d'empyème bilatéral, il était juste assez large d'un côté pour laisser passer une sonde, celui de l'autre côté était insondable. Dans tous les cas les granulations étaient particulièrement développées au niveau de l'abouchement du conduit naso-frontal dans le sinus. Dans 3 cas le conduit débouchait dans un compartiment clos du sinus. Dans 3 autres cas toute la cavité était partagée en compartiments qui communiquaient entre eux au moyen de petites ouvertures qui existaient dans les cloisons. La paroi postérieure était toujours hérissée d'épines, surtout dans le voisinage du plancher.

Sur les 6 cas d'empyème bilatéral, la cloison séparant les deux cavités était perforée 4 fois, manquait complètement une seule fois. Dans 1 cas il existait de la carie de la paroi intéro-inférieure du sinus.

Sur les 12 cas opérés, la plaie a guéri par première intention 7 fois. Chez les 5 autres malades la plaie avait présenté une sécrétion très abondante et dut être nettoyée tous les jours. Chez 3 de ces derniers malades, le point de départ de l'infection a été dans l'ethmoïde. Le début de l'infection s'est toujours annoncé par une élévation de la température (38°3 et même 39°), de la douleur au niveau de l'angle supérieur de l'œil, des troubles généraux. Même dans ces cas la sécrétion s'était arrêtée au bout de huit à dix jours.

Il faut s'abstenir de pratiquer le sondage du sinus pendant la convalescence, pour éviter la réinfection. Il faut de même attendre quelque temps avant d'enlever les granulations qui peuvent encore exister dans la cavité nasale.

Trois malades ont éprouvé de la diplopie, par parésie du muscle oblique.

Le résultat esthétique est excellent dans 11 cas; dans un cas, où le sinus présentait des dimensions anormales, il existe une dépression considérable du front.

Les maux de tête ont disparu immédiatement après l'opération, la sécrétion nasale très peu de temps après. (*Archiv Laryngol.*, VIII, 2.)

Dr S. Jankelevitch.

Du traitement de la rhinite atrophique par l'osmose médicamenteuse au moyen de l'aniline et de l'iode *(Die Rhinitis atrophicans, etc.)*, par le Dr M. Breitung.

Partant de ce fait bien connu que l'endosmose électrique fait pénétrer les médicaments beaucoup plus profondément dans les tissus que les frictions, les douches et les pulvérisations, l'auteur a eu l'idée d'utiliser cette méthode pour faire pénétrer dans la muqueuse nasale, dans les cas de rhinite atrophique, des solutions antiseptiques. L'auteur s'était servi d'abord de la solution de pyoctanine bleue à 1 %, mais comme cette solution laissait des taches persistantes qui déplaisaient à beaucoup de malades, il emploie actuellement la solution de Lugol (iode, 1 gramme; iodure de potassium, 2 gr. 50; eau, 30 grammes) et le sulfo-ichtyolate d'ammonium. Pour ces deux dernières substances, le manuel opératoire est le même que pour l'aniline. Après avoir bien nettoyé les deux fosses nasales au moyen de tampons d'ouate laissés en place pendant dix minutes, l'auteur introduit ensuite sur un porte-tampon un autre tampon, qu'il applique sur les points nettoyés. Il déroule ensuite le porte-tampon en sens contraire, ce qui permet de le retirer et de laisser en place l'ouate qui présente alors la forme d'une coupe. On imbibe ensuite l'ouate avec la solution médicamenteuse et on introduit les électrodes. L'intensité du courant peut aller jusqu'à 10-15 milliampères, d'une durée de dix à quinze minutes, avec changement de la direction du courant toutes les trois minutes. Lorsqu'on se sert de la solution de Lugol, l'anesthésie cocaïnique est indispensable.

Les observations de l'auteur n'embrassent pas encore une période assez longue. Mais l'amélioration qu'il a obtenue jusqu'ici est incontestable. (*Deuts. med. Zeit.*, nos 71-73, 1898.)

Dr S. Jankelevitch.

LARYNX ET TRACHÉE

Contribution à l'explication de la toux pseudo-croupale, par le Dr Frankenberger.

La dyspnée et la toux pseudo-croupale sont les deux principaux symptômes de la laryngite aiguë des enfants. Certains

auteurs expliquent la sténose du larynx et la toux pseudo-croupale par un spasme des cordes vocales, les autres accusent l'accumulation et le desséchement de la sécrétion dans le larynx pendant la nuit, qui rétrécit la glotte et occasionne des mouvements réflexes des cordes vocales.

De nombreux auteurs ont assuré que ces deux symptômes résultaient d'un gonflement sous-glottique. Thomayer a pu constater par la laryngoscopie, chez un enfant de onze ans, un gonflement de la région sous-glottique tel que la largeur du larynx ne dépassait pas le diamètre d'une plume d'oie ; l'auteur assure que c'est ce gonflement sous-glottique qui cause le singulier timbre de la toux dans le pseudo-croup.

L'auteur rapporte un cas de pseudo-croup qu'il a observé. Il y avait chez ce malade deux bourrelets rouges symétriques au-dessous des cordes vocales rétrécissant le larynx. La muqueuse de la région sous-glottique aurait une prédisposition marquée au gonflement et au dégonflement, ce qui fait supposer à Thomayer qu'il existerait dans cette région du tissu érectile, et qu'il serait intéressant d'examiner la région sous-glottique à ce point de vue.

Ce gonflement sous-glottique joue peut-être un rôle dans la diphtérie laryngée. (*Ann. des mal. de l'oreille et du larynx*, juillet 1898.)

Dr Berbineau.

Des exercices vocaux dans le traitement des maux de gorge occasionnés par un usage défectueux de la voix *(Sprechübungen bei der Behandlung der durch fehlerhaftes sprechen entstandenen Halsleiden)*, par le Dr Posthumus Meyjes.

La plupart des maux de gorge qu'on observe chez les professionnels de la voix, tels que prédicateurs, orateurs, lecteurs, professeurs, etc., tiennent principalement aux trois causes suivantes :

1° Respiration défectueuse costale ou claviculaire, au lieu de la respiration diaphragmatique qui, aidée par la respiration costale, doit être considérée comme la seule normale;

2° L'abus du coup de glotte et l'habitude de toujours parler à voix très haute;

3° L'articulation défectueuse, qui fait que les voyelles et les consonnes, au lieu d'être formées dans la bouche, sont formées

dans la gorge. La consonne *r* surtout doit être formée en appliquant le bout de la langue contre les dents, au lieu d'en faire un son guttural.

Les troubles causés par ces procédés anormaux consistent en une congestion générale chronique de la muqueuse du larynx et du pharynx (quelquefois du larynx seul), avec parésie des muscles du larynx, surtout des adducteurs de la glotte et hypertrophies diffuses ou circonscrites de la muqueuse et de la sous-muqueuse.

Les personnes atteintes de ces troubles se fatiguent très rapidement après le moindre exercice vocal, éprouvent dans la gorge une sensation de chatouillement suivie de toux, d'une sensation de brûlure, une tendance à racler de la gorge et à exécuter des mouvements de déglutition, ce qui provoque une sensation de sécheresse et même de douleur. Les troubles de la voix vont d'un simple enrouement jusqu'à l'aphonie complète. Au début, la voix présente cette particularité qu'elle est surtout enrouée après une période de repos. Lorsque le malade commence ensuite à parler, la voix redevient peu à peu normale, pour devenir bientôt de nouveau enrouée. Quelquefois la voix est normale dans la conversation ordinaire, mais devient enrouée lorsque le malade prêche, prononce un discours ou chante. Dans l'improvisation, la voix se fatigue moins que dans la récitation et la lecture.

Le traitement doit être avant tout prophylactique et consister à apprendre à ceux qui se préparent à une de ces professions qui exigent l'usage continuel de la voix, la manière de se servir de cette dernière, de façon à la ménager le plus possible.

Lorsque les troubles se déclarent, on prescrira des pulvérisations avec une solution d'ichtyol à 1/300, et on injectera dans le larynx, trois fois par semaine, quelques centimètres cubes de menthol paraffiné à 1/75.

Mais le principal élément du traitement s'adressera aux troubles fonctionnels et devra viser les points suivants :

1° La régularisation de la respiration;

2° L'articulation des mots ;

3° La hauteur des sons;

4° La résonance des cavités situées au-dessus de la glotte.

Il faudra veiller à ce que la paroi abdominale se trouve un peu déprimée pendant la respiration; pour développer l'élasticité du diaphragme, on exercera à chaque inspiration une compression brusque de la paroi abdominale, de façon à refouler le diaphragme en haut. On fera prendre à la cavité buccale la forme qui favorise le plus la prononciation la meilleure et la plus facile de tel ou tel son, sans faire changer cette forme tant que la prononciation de ce son n'est pas terminée.

Il faudra déterminer pour chaque malade, d'après la longueur de ses cordes vocales, la hauteur qui convient le plus à sa voix. Les cavités à résonance doivent être libres, etc. La durée du traitement est de un à deux mois. (*Archiv f. Laryngol.*, n° 2, VIII.) Dr S. Jankelevitch.

Laryngite sous-glottique aiguë par le Dr Ch. Simon

La laryngite sous-glottique aiguë est une affection intéressante aussi bien par sa rareté que par la gravité de ses manifestations symptomatiques.

Pour beaucoup d'auteurs la laryngite hypoglottique et la laryngite striduleuse sont les deux noms d'une même maladie qui serait plus fréquente chez l'enfant que chez l'adulte. Mais jusqu'à présent et malgré la similitude du tableau clinique, rien n'est venu confirmer l'identité des deux affections. Le seul cas typique connu dans la littérature médicale est celui de M. Tissier, dont les symptômes essentiels étaient l'aphonie totale et la dyspnée très intense.

Dans le cas de l'auteur caractérisé par des lésions et des symptômes identiques, il s'agissait d'une dame de trente-cinq ans qui, au cours de la convalescence d'une bronchite et à la suite d'un refroidissement, fut atteinte d'une aphonie accompagnée de rejet de mucosités et de dyspnée. Lorsque M. Simon vit la malade, l'aphonie durait depuis deux jours; elle était intermittente, et entre elle et l'expulsion de mucosités existait curieux rapport d'alternance. La malade ne toussait pas, ais par un effort d'expulsion, elle rejetait, toutes les dix nutes environ, une petite masse de mucus de forme régure et globuleuse. Immédiatement après, la voix, qui au-

paravant avait complétement disparu, reparaissait. Elle était rauque et nécessitait pour se produire un effort d'expiration. Puis, deux ou trois minutes après, elle s'éteignait progressivement jusqu'à ce que, après l'expulsion d'une nouvelle masse de mucus, elle reparût pour quelques instants.

Dyspnée peu intense. La respiration était bruyante et se percevait à quelque distance de la malade. Dans la partie sus-glottique du larynx on n'a constaté que peu de lésions. Dans la région hypoglottique, la muqueuse était rouge, hyperémiée et tuméfiée. Parallèlement aux bords libres des vraies cordes, se voyaient deux bourrelets muqueux limitant l'orifice des ventricules. Ces bourrelets rétrécissaient l'air respiratoire, mais laissaient encore un passage suffisant. En examinant l'angle antérieur formé par la convergence des deux cordes vocales, on apercevait de temps à autre une masse de mucus. Celle-ci gisait au-dessous des cordes, au contact de leur face inférieure. Entraîné sans doute par le courant d'air expiratoire, le mucus franchissait la glotte, puis était rejeté par la malade.

Ce détail explique pourquoi tout en expulsant des mucosités la malade ne toussait pas. C'est que ces mucosités provenaient du larynx et non de la trachée ou des poumons. L'intermittence de l'aphonie s'explique également par ce fait que la masse muqueuse au contact des cordes vocales les empêchait de vibrer.

Le traitement consista surtout en révulsion sur la face antérieure du cou et en inhalations de vapeur d'eau chargée d'eucalyptol. Six jours après, la sécrétion muqueuse avait considérablement diminué, la voix reparaissait. La guérison demanda six semaines pour devenir complète.

L'examen bactériologique décela dans l'intérieur des globes muqueux la présence du pneumocoque. (*Union méd. du Nord-Est*, n° 15, 15 août 1898.) TRIVAS.

OREILLES

Contribution à l'étude des occlusions acquises et congénitales du conduit auditif, par le Dr A. COURTADE.

Les occlusions plus ou moins complètes du conduit auditif sont rares, il en existe peu d'observations.

L'auteur a déjà publié en 1893 un cas d'occlusion membraneuse du conduit, et en 1895 un autre cas de fermeture à peu près complète chez un enfant.

Dans les occlusions acquises on observe le plus souvent l'existence d'un canal qui conduit en arrière du rétrécissement.

Depuis cette publication, l'auteur a observé plusieurs cas d'occlusion complète du conduit sans le moindre vestige du conduit auditif.

Suivent 4 observations d'occlusion du conduit auditif. La première est celle d'un homme de trente-deux ans qui a reçu une éclaboussure de soude caustique dans l'oreille. L'oreille s'est mise à suppurer; c'est neuf mois après qu'il se soumet à un examen.

Le conduit droit est complètement fermé par une cicatrice à direction verticale, résultant de l'adhérence des parois antérieure et postérieure.

On intervint en incisant avec un ténotome la cicatrice dans le sens vertical, puis une seconde incision fut faite vers la paroi postérieure. Deux jours après on pouvait voir le tympan perforé dans le sens antéro-inférieur. La partie cruentée du conduit auditif, présentant l'épaisseur de l'adhérence des parois avait six à sept millimètres de long.

Cinq mois après le conduit auditif est assez large pour admettre le *speculum auris* de diamètre moyen.

La deuxième observation est celle d'une jeune fille de seize ans, atteinte d'otorrhée depuis sa première enfance. L'écoulement a cessé depuis l'âge de onze ans, il est probable que l'occlusion date de cette époque.

Les conduits auditifs se terminent en cul-de-sac arrondi sans trace de perforation ou de cicatrice, à une profondeur de dix-sept millimètres par le côté droit, et de quinze millimètres par le côté gauche.

Une incision de quelques millimètres est pratiquée à gauche avec un bistouri étroit, on traverse un tissu extrêmement dur sans pouvoir pénétrer profondément; le stylet, introduit dans l'incision, donne la sensation du tissu osseux; la cloison cutanée, fort épaisse, est doublée de produits calcaires, sinon osseux.

Cette opération exploratrice ne produisit aucune amélioration de l'ouïe. La malade ne voulut pas accepter une intervention plus sérieuse.

La troisième observation est celle d'une jeune fille de dix-sept ans, atteinte d'otorrhée à droite et d'occlusion du conduit à gauche. Le cul-de-sac est à douze millimètres de l'entrée du méat.

L'examen fonctionnel révèle l'intégrité de l'oreille interne. La malade refuse toute intervention.

La quatrième observation est celle d'un jeune homme de vingt-neuf ans, présentant une absence congénitale du pavillon gauche avec obturation complète du conduit auditif.

L'oreille gauche est représentée par un bourrelet de cinq centimètres de longueur, oblique en bas et en avant, faisant une saillie de un centimètre vers ses extrémités et de six millimètres seulement en son milieu. Si on récline en arrière ce bourrelet, on trouve à trois centimètres de l'extrémité supérieure un petit orifice qui conduit dans un cul-de-sac de quatre millimètres de profondeur. Il y a une atrophie appréciable du système osseux péri-auriculaire du côté gauche.

L'auteur n'a pu intervenir dans ce cas.

« Les indications opératoires dans les occlusions acquises ou congénitales du conduit auditif sont de deux ordres : lorsque l'oblitération est récente et qu'il existe une rétention purulente ou autre qui provoque des phénomènes cérébraux plus ou moins sérieux, il y a indication vitale ou urgente d'intervenir; mais lorsque les symptômes locaux ont disparu et qu'il n'existe aucun symptôme de compression intra-auriculaire, que l'occlusion est installée définitivement sans entraîner d'autre symptôme que la surdité, l'indication est moins impérieuse et l'opération est subordonnée aux résultats de l'examen fonctionnel. (*Ann. des mal. de l'oreille et du larynx*, t. XXIV, n° 7, juillet 1898.) Dr Berbineau.

Les lésions auriculaires sont une cause déterminante fréquente de l'agoraphobie, par les Drs Lannois et Tournier.

Voici les conclusions de ce travail :

« 1° L'agoraphobie n'est pas une maladie primitive : c'est un

syndrome qui apparaît seulement sur un terrain névropathique spécial. Ce terrain peut être la névrose d'angoisse ou un fond de dégénérescence (psychose d'angoisse).

» 2° La cause occasionnelle qui fait naître l'agoraphobie, plutôt que d'autres phobies possibles, est, dans un très grand nombre de cas, une lésion auriculaire ayant déterminé des sensations de vertige et des bruits subjectifs.

» 3° Lorsque la cause déterminante a été une frayeur non liée à un vertige (vue d'une crise épileptique, frisson, coliques, crise hystérique), des légions auriculaires sont très fréquemment la raison de la durée de l'agoraphobie. »

Le travail s'accompagne de dix observations intéressantes. (*Ann. des mal. de l'oreille, etc.*, n° 10, octobre 1898.)

Dr Brindel.

Un cas d'angine de Ludwig survenue à la suite d'une otite aiguë suppurée *(Angina Ludovici complicating en acute suppurative otitis)*, par le Dr Ledermann.

Il s'agit d'une jeune fille âgée de dix-neuf ans qui, à la suite d'un coryza aigu, fut prise d'une otite moyenne aiguë ayant nécessité deux fois la paracentèse du tympan. Dix jours après le début de cette otite, alors que les symptômes du côté de l'oreille commençaient à s'atténuer considérablement, la malade commença à éprouver des maux de gorge, avec difficulté de parler et d'avaler, tuméfaction de la région sous-linguale, engorgement des ganglions cervicaux. Rien du côté du pharynx. L'état de la malade empirait de jour en jour, en même temps que l'état de l'oreille s'améliorait progressivement. L'auteur pratiqua alors trois ponctions profondes dans la région sous-linguale, dont une dans le voisinage du frein de la langue et les deux autres plus en arrière. Il eut l'agréable surprise de voir du pus sortir à travers les deux premières ouvertures. Ces dernières furent alors agrandies et la malade reçut des lavages de la bouche avec une solution chaude de sublimé à 1/4000. La guérison est survenue peu à peu, alors que l'oreille était uérie depuis longtemps.

L'auteur croit qu'il s'agissait là d'une propagation de l'infection de l'oreille au tissu sous-lingual par l'intermédiaire des vaisseaux lymphatiques. Il en voit la preuve dans l'engorge-

ment des ganglions cervicaux. Ni le pus de l'oreille, ni celui de l'angine de Ludwig n'ont probablement été soumis à l'examen bactériologique. (*Med. Record*, 8 octobre 1898.)

Dr S. JANKELEVITCH.

THÉRAPEUTIQUE

De l'application du peroxyde d'hydrogène dans la rhinologie et l'otologie *(Ueber die rhino-otologische Anwendung des Hydrogenium hyperoxydatum)*, par le Dr H. HALASZ.

Les résultats obtenus par l'auteur avec le peroxyde d'hydrogène sont, sinon brillants, du moins très satisfaisants. S'il n'a pas toujours réussi, grâce à ce médicament, à arrêter les suppurations de l'oreille moyenne, le peroxyde d'hydrogène a du moins facilité le traitement et rendu plus efficace l'emploi consécutif d'autres moyens. Fort de ces résultats, l'auteur commence toujours le traitement par le peroxyde d'hydrogène et, lorsque, au bout de six à huit applications de ce moyen, la guérison ne survient pas, il aborde les autres moyens employés contre l'otite suppurée. Dans le cas assez rare où l'acide trichloracétique est impuissant à arrêter la suppuration, on obtient ce résultat en faisant précéder ce traitement par une semaine de traitement au peroxyde d'hydrogène.

Le peroxyde d'hydrogène a un autre avantage encore, qui consiste à arrêter très rapidement les hémorragies consécutives à l'extraction de polypes des oreilles et du nez. C'est, en effet, un styptique puissant. En cas d'hémorragie nasale, il suffit de porter sur le foyer hémorragique le bout d'une sonde trempé dans du peroxyde d'hydrogène pour arrêter momentanément l'hémorragie.

Pour toutes ces raisons, le peroxyde d'hydrogène est un moyen à recommander dans la pratique oto-rhinologique, à la condition de l'employer méthodiquement et de ne pas lui demander plus qu'il ne peut donner. (*Wien. klin. Rundschau*, n° 42, 1898.)

Dr S. JANKELEVITCH.

Bordeaux. — Impr. G. GOUNOUILHOU, rue Guiraude, 11.

19e ANNÉE. N° 53. 31 DÉCEMBRE 1898.

REVUE HEBDOMADAIRE
DE
LARYNGOLOGIE, D'OTOLOGIE
ET DE RHINOLOGIE

DU CORYZA SPASMODIQUE

SON TRAITEMENT PAR LA TURBINOTOMIE PARTIELLE[1]

Par le Dr **BERBINEAU**, de Bordeaux.

On a donné le nom de coryza spasmodique à une foule d'affections du nez présentant les mêmes symptômes.

Certains auteurs, se basant sur la périodicité de certaines formes de coryzas spasmodiques, sur leur apparition à certaines époques fixes de l'année, en automne et au printemps, ont créé des entités morbides.

Pour les uns, la grande classe des coryzas spasmodiques se divise en coryzas périodiques *(hay-fever)* et en coryzas apériodiques survenant en tout temps; pour les autres, la fièvre des foins et le coryza spasmodique apériodique sont des affections identiques; la seconde n'est qu'une variété de la première.

Dans tous les cas, en effet, que l'on soit en présence de l'asthme des foins ou du coryza spasmodique qui affecte les sujets à n'importe quelle époque de l'année, on observe les symptômes suivants :

Du côté du nez (crises d'éternuement, enchifrènement, écoulement d'un liquide aqueux).

Du côté des yeux (larmoiement, photophobie); à ces symp-

1. Travail communiqué à la Société française de laryngologie, mai 1898.

tômes nasaux et oculaires se joignent quelquefois de la dyspnée à type asthmatiforme et du catarrhe bronchique.

L'accès est le même dans les deux formes.

Dans l'*hay-fever*, le sujet, à la suite d'une promenade, est pris de céphalalgie, de picotements dans le nez; ces picotements sont bientôt suivis de quintes d'éternuement, de rhinorrhée aqueuse, d'obstruction nasale; puis survient du larmoiement; il peut y avoir localisation sur l'appareil respiratoire, on observe, dans ce cas, des accès d'oppression et des symptômes de bronchite.

L'accès survient toujours au printemps ou en automne; le sujet sait à peu près l'époque où il en sera atteint.

Dans le coryza spasmodique apériodique, à la suite d'un séjour aux champs, d'une promenade à la campagne, d'une exposition en plein soleil, d'un refroidissement, après avoir respiré des poussières, des odeurs, quelquefois sans cause apparente, le sujet a les mêmes symptômes signalés à propos de l'*hay-fever*.

Ces accès peuvent se renouveler plusieurs fois par semaine, en tout temps, aussi bien en hiver qu'au printemps, toutes les fois, en un mot, que le sujet est soumis aux causes qui mettent en jeu sa susceptibilité. Quelquefois ces symptômes peuvent devenir permanents ou ne laisser aux malades que très peu de repos.

L'accès, dans les deux cas, se compose toujours des mêmes symptômes. Au point de vue clinique, on peut donc conclure à l'identité de ces deux affections.

Le coryza spasmodique s'observe en proportion égale dans les deux sexes; il débute presque toujours à l'âge de la puberté, le plus souvent dans la classe aisée.

L'hérédité, la race paraissent jouer un certain rôle dans sa production; c'est ainsi que la race anglo-saxonne y serait particulièrement exposée.

Les sujets atteints sont nerveux, arthritiques ou issus de parents affectés de cette diathèse.

Trousseau a parfaitement vu ces relations de la rhinite spasmodique; et dans ses cliniques il dit que le coryza spasmodique est souvent le prélude de l'asthme essentiel : « La » crise d'asthme, au lieu de se manifester d'emblée par des » crises d'oppression, débute souvent par le coryza.

» Subitement et après s'être exposé à une des causes qui » produisent d'habitude les rhumes de cerveau, le malade est » pris d'éternuement d'une extrême violence et d'une extrême » opiniâtreté. Son nez coule abondamment, ses yeux se » gonflent et sont remplis de larmes; puis, après quelques » heures, ces accidents cessent aussi rapidement qu'ils étaient » survenus, et dans la soirée, le plus ordinairement dans la » nuit, l'asthme se déclare franchement avec ses caractères » habituels; dans d'autres cas, tout l'accès est constitué par » ce coryza revenant par paroxysmes indépendamment de » toute espèce de cause appréciable et sous l'influence de » certaines causes aussi variées, aussi bizarres que celles qui » provoquent le retour des crises d'asthme franc. »

Les symptômes (éternuements, larmoiement, enchifrènement, toux) de la rhino-bronchite spasmodique sont des phénomènes réflexes d'origine nasale survenant chez des arthritiques nerveux. Les différents agents extérieurs (poussières, air froid, pollen, etc.) agissent sur la muqueuse nasale hyperesthésiée, l'irritent, produisent par la voie des nerfs centripètes une action sur le bulbe, et par là causent des troubles nerveux dans les régions éloignées. F. Franck a réussi à produire les symptômes observés dans le coryza spasmodique en excitant la pituitaire, tandis qu'après l'anesthésie préalable de cette muqueuse les résultats ont été négatifs. L'expérimentation établit donc la possibilité de l'origine nasale des névroses respiratoires d'ordre spasmodique.

Depuis les expériences de Mackenzie, on sait qu'il existe ans le nez une zone sensible délimitée dont l'irritation artificielle produit des mouvements réflexes, cette zone (zone ssigène) correspond aux corps caverneux des cornets; l'irri-

tation de la partie postérieure du cornet inférieur et de la partie correspondante de la cloison nasale produit la toux.

L'irritation normale ou *pathologique* de la muqueuse pituitaire et de ses nerfs produit des troubles réflexes à distance; mais on doit toujours admettre, dans le second cas, un état particulier de susceptibilité que la maladie quelconque de l'appareil nasal ne fait que développer.

Bien souvent on trouve dans les fosses nasales des lésions pathologiques qui peuvent être le point de départ des réflexes. On a souvent constaté l'existence de polypes muqueux, d'éperons, de déviation de la cloison; la dégénérescence hypertrophique de la muqueuse pituitaire n'est pas rare.

Molinié sur 42 cas de rhinite spasmodique a trouvé 15 fois le nez sain, 20 fois il l'a trouvé atteint d'altérations pathologiques. Sur 7 cas de coryza avec asthme, 2 fois il a trouvé des lésions, 5 fois il n'a rien relevé de particulier. Sur 127 cas de coryzas spasmodiques examinés par Joal, 65 fois il y a eu hypertrophie des cornets, 116 fois hyperesthésie de la pituitaire. Vassal sur 19 cas a trouvé 17 fois des lésions nasales.

Il y donc des coryzas spasmodiques qui ne peuvent trouver l'explication de leur pathogénie dans l'existence d'une lésion nasale; on admet dans ces cas l'existence de zones hyperesthésiques capables de produire le réflexe.

Il y a une variété de coryza spasmodique avec lésions nasales que Bosworth a isolée sous le nom d'hydrorrhée nasale; cette forme est caractérisée par une hypersécrétion aqueuse abondante coïncidant avec une obstruction nasale complète, sans crise d'asthme et peu de crise d'éternuement.

Les causes qui amènent la crise de coryza spasmodique sont les mêmes pour l'hydrorrhée nasale; mais, tandis que dans certaines formes de coryza spasmodique on ne relève pas de lésion du nez ou des lésions dissemblables, chez les hydrorrhéiques, surtout quand la maladie existe depuis quelques jours, on trouve des lésions de la pituitaire patho-

gnomoniques; la muqueuse des cornets moyens et inférieurs est boursouflée, la cocaïne a très peu d'action sur ce gonflement; la muqueuse, au lieu d'avoir la coloration rouge, est blanchâtre, très décolorée (Moure), plissée et irrégulière à sa surface.

Doit-on considérer l'hydrorrhée comme une forme morbide ou comme un symptôme? Bosworth la décrit comme une maladie propre et la met sous la dépendance de la suppression de la fonction du trijumeau qui est nerf phrénateur de la sécrétion de la pituitaire, ou bien de la suppression de la fonction du sympathique central ou périphérique. L'existence de polypes muqueux de l'antre et des fosses nasales serait la conséquence de cette dernière. Nous ne voulons pas parler de l'hydrorrhée liée à la présence de kystes séreux des cavités accessoires ou à l'existence d'une fêlure de la lame criblée de l'ethmoïde; dans ces cas-là l'hydrorrhée n'est qu'un symptôme. Dans tous les autres, l'hydrorrhée doit rentrer dans la grande classe des coryzas spasmodiques dont elle est une conséquence. Il faut donc en pathologie et en clinique établir une grande classe où on rangera tous les coryzas spasmodiques; les *hay-fever*, les coryzas apériodiques, l'hydrorrhée; tous ont des rapports de ressemblance.

La symptomatologie est la même dans tous les cas; ce sont des phénomènes réflexes qui ont leur point de départ dans la muqueuse nasale. Que ces phénomènes partent des zones hyperesthésiques excitées ou qu'ils soient produits par des lésions de la muqueuse, ils se déroulent de la même manière dans tous les cas. Tous les sujets atteints de cette maladie sont des nerveux arthritiques, condition indispensable et qui rend le traitement de ces coryzas si difficile; il ne suffit pas toujours, en effet, de modifier l'état du nez, de supprimer les lésions point de départ des réflexes, c'est l'état névropathique qu'on ne peut faire disparaître, c'est ce second facteur qu'il n'est pas toujours facile d'annihiler.

Nous avons vu que l'*hay-fever* pouvait distinguer deux

formes, la forme oculo-nasale et la forme catarrhale. De même dans les coryzas apériodiques on constate ces mêmes phénomènes; la bronchite spasmodique, la dyspnée asthmatiforme ne s'observent qu'après l'accès de rhinite spasmodique, après les crises d'éternuement et de rhinorrhée.

Beaucoup d'asthmatiques n'ont leurs attaques d'asthme essentiel qu'après avoir présenté pendant quelque temps les symptômes de rhinite spasmodique. C'est ce qui faisait dire à Trousseau qu'il pouvait prédire aux malades ayant « ces étranges coryzas que tôt ou tard ils deviendraient asthmatiques ».

Le rhinologiste peut donc se trouver en présence d'un coryza spasmodique périodique, d'un coryza spasmodique apériodique. Dans les deux cas il peut y avoir des lésions nasales, quoique plus rarement dans la première forme, ou ne pas y avoir de lésion, ou y avoir seulement des troubles hyperesthésiques du côté de la muqueuse. Dans les deux cas il peut n'y avoir que localisation sur le nez, ou bien cette rhinite spasmodique peut s'accompagner de bronchite spasmodique.

Dans l'*hay-fever*, on doit conseiller aux malades d'éviter les causes capables de provoquer la crise; ces causes peuvent être différentes suivant chaque malade.

On doit leur interdire le séjour à la campagne à l'époque de la floraison; au besoin, leur conseiller de voyager sur mer. Comme traitement local, user de pommades à la cocaïne, de pulvérisations intra-nasales d'huile de vaseline, d'injections de sels de quinine. On peut leur conseiller de priser des poudres composées, du menthol, de la cocaïne, etc.

A l'intérieur, les anti-nervins sont recommandés.

Dans les formes dyspnéiques on doit employer la même médication que dans l'asthme essentiel (belladone datura, atropine à l'intérieur; bromure de sodium, douches).

On peut encore conseiller les eaux arsenicales ou alcalines (Bourboule, Mont-Dore).

On doit toujours pratiquer l'examen des fosses nasales et s'assurer qu'il n'existe pas de lésions nasales, ni de points hyperesthésiques.

S'il y a des lésions nasales (éperon de la cloison, dégénérescence myxomateuse de la muqueuse, gonflement hypertrophique), il faut les traiter chirurgicalement, enlever les éperons de la cloison à l'ostéotome ou à la pince coupante, enlever les polypes au serre-nœud. S'il existe de l'hyperesthésie de la muqueuse, on peut détruire les zones hyperesthésiques soit à l'aide des caustiques chimiques ou du galvanocautère.

Dans les formes de coryzas spasmodiques apériodiques où on constate la présence d'un gonflement hypertrophique de la muqueuse nasale lié à la dégénérescence polypoïde de la partie postérieure des cornets, en présence de cas semblables à ceux que Bosworth a isolés sous le nom d'hydrorrhée nasale où la muqueuse est gonflée, décolorée, comme macérée, on a à sa disposition les moyens palliatifs ou les moyens chirurgicaux, qui sont de beaucoup préférables.

Le traitement palliatif est le même que pour le coryza spasmodique périodique. Il consiste à administrer des pommades ou des poudres médicamenteuses où les différents anesthésiques entrent en composition.

La cocaïne donne parfois quelques bons résultats; le menthol, l'ortoforme ont été employés avec succès.

Les moyens chirurgicaux visent tous le même but : faire disparaître les dégénérescences de la muqueuse, en réduire le volume de façon à assurer librement la respiration nasale et empêcher ainsi le contact des cornets avec la cloison du nez, source des phénomènes réflexes.

Pour atteindre ce but on a utilisé différents procédés; voici les principaux :

La cautérisation à l'aide des caustiques chimiques.

L'acide nitrique, l'acide chromique, l'acide acétique ont été mployés. A l'aide d'un stylet on porte le caustique sur le oint de la muqueuse qu'on veut réduire de volume.

L'acide chromique cristallisé, qu'on a préalablement fait fondre sur le stylet, convient mieux que l'acide nitrique; on peut mieux en limiter l'action, on ne s'expose pas à le voir fuser au loin et produire des eschares sur des points qu'on n'aurait pas voulu toucher.

L'électrolyse ne réduit que partiellement la muqueuse hypertrophiée et nécessite une série d'interventions; de plus, elle amène des poussées inflammatoires consécutives qui peuvent provoquer des crises de coryza spasmodique; on ne doit jamais intervenir par ce procédé quand les malades sont en crise.

La cautérisation ignée à l'aide du galvanocautère présente les mêmes inconvénients; le couteau est le plus souvent d'un maniement difficile; dans quelques cas, quand la muqueuse est très gonflée et qu'elle se trouve en contact avec la cloison, la cocaïne rétractant toujours mal ces tissus, on risque de produire des eschares sur la cloison, qui sont le point de départ de synéchies cicatricielles entre le cornet et la cloison, et de créer ainsi un état plus grave encore que celui pour lequel on intervenait.

Reste un procédé plus récent que notre maître M. le Dr Moure emploie souvent à la clinique de la Faculté de Bordeaux : la décortication de la muqueuse nasale associée ou non à la turbinotomie partielle. Nous donnons une description succincte de cette opération.

Après avoir badigeonné la muqueuse nasale avec une solution forte de cocaïne (10 %) de façon à avoir une anesthésie aussi complète que possible, à l'aide d'une pince coupante emporte-pièce (pince de Martin, pince de Laurens), on enlève morceau par morceau la muqueuse qui tapisse le cornet inférieur, en procédant d'avant en arrière; on se crée ainsi une voie, un véritable tunnel capable de laisser passer la pince. Après avoir ainsi morcelé la muqueuse et enlevé les morceaux les plus gros, on achève son opération en essayant de niveler la muqueuse à la surface du cornet, de manière à avoir une surface aussi lisse que possible.

Bien souvent il arrive que le cornet est hypertrophié à sa partie postérieure pendante dans le rhino-pharynx (queues de cornet); on achève alors de libérer la fosse nasale en saisissant et en enlevant la queue de cornet à l'aide de l'anse froide montée sur le polypotome à crans de Knight.

C'est là l'opération de la décortication du cornet inférieur; mais si l'espace obtenu par la décortication de la muqueuse nasale n'est pas suffisant, si avant de commencer la décortication il existe un gonflement hypertrophique tel qu'elle doive donner un espace insuffisant, ou si après la décortication simple les dégénérescences se reproduisent, on peut faire la turbinotomie partielle, c'est-à-dire réséquer avec la muqueuse nasale des proportions de cornet osseux.

On crée ainsi un large espace susceptible d'assurer librement la respiration par le nez.

L'hémorragie qui suit chaque temps de l'opération est assez abondante, aussi faut-il procéder assez vite et avoir soin de tamponner de temps en temps la fosse nasale avec des lanières de gaze, de façon à atténuer l'hémorragie et à enlever le sang pour mieux voir son champ opératoire.

Pour assurer l'hémostase rapidement, on peut faire le tamponnement des fosses nasales; mais il vaut mieux pratiquer sur la surface du cornet quelques cautérisations légères au galvanocautère, qui suffisent pour fermer les vaisseaux et mettre à l'abri de toute hémorragie sérieuse. On renvoie le malade sans pansement avec la fosse nasale libre.

Il nous a été permis de suivre et de recueillir à la clinique du Dr Moure les observations de dix-sept malades atteints de coryza spasmodique avec ou sans gonflement hypertrophique de la muqueuse et dégénérescence de la partie postérieure des cornets. Chez ces dix-sept malades on a essayé le traitement médical et le traitement chirurgical, chez plusieurs les différents procédés chirurgicaux ont été successivement employés (cautérisation ignée, décortication de la muqueuse, turbinotomie partielle). Il nous sera donc possible, en

publiant les observations de ces cas, de montrer la valeur comparative des différents traitements employés jusqu'à présent et en particulier de la turbinotomie partielle.

Dans quelques cas le traitement palliatif a suffi pour amener une amélioration satisfaisante. En voici un cas.

Observation I. — *Coryza spasmodique. Asthme. Douches salées, pommade à la cocaïne. Amélioration très grande. Presque la guérison durant depuis plus d'un an et demi.*

Mme Z. X..., vingt-neuf ans, nerveuse, issue de parents très nerveux, est sujette à des crises d'asthme survenant principalement la nuit; présente souvent des éruptions d'urticaire.

Depuis trois ans elle a des crises de rhino-bronchite spasmodique survenant principalement au printemps et en automne et durant deux à trois semaines (éternuement, rhinorrhée); la malade mouille jusqu'à sept et huit mouchoirs par jour.

A l'examen du nez, on découvre une muqueuse pâle, hypertrophiée, lente à se rétracter sous l'influence de la cocaïne.

Tous les moyens thérapeutiques ont été essayés (créosote, oxyde blanc d'antimoine, potions calmantes et expectorantes, arsenic, belladone datura). Rien n'a réussi à améliorer son état.

On institue un traitement du nez. Douches nasales à l'eau salée, pommades au menthol et à la cocaïne.

Grande amélioration. La malade, depuis qu'elle suit ce traitement, n'a pas vu reparaître ses crises de coryza spasmodique; les crises d'asthme ont reparu, mais très atténuées. Elle se considère comme à peu près guérie. Cet état persiste depuis bientôt deux ans.

Dans ce cas, la cocaïne a surpassé nos espérances; nous avions fait entendre à la malade qu'une intervention serait probablement nécessaire; son état est très satisfaisant depuis qu'elle use de pommade à la cocaïne.

Nous rapprocherons de ce cas celui de Mme X..., cigarière, soixante-cinq ans.

Obs. II. — *Coryza spasmodique. Traitement à la cocaïne donne un bon résultat.*

Mme X..., dit avoir fait une chute il y a trois ans; depuis cette époque elle a un écoulement aqueux par le nez, incessant, associé à des crises d'éternuement fréquentes survenant principalement le

matin. Nerveuse; n'a jamais présenté de conjonctivite, ni de larmoiement; de temps en temps quelques accès de dyspnée consécutifs aux crises d'éternuement.

A l'examen du nez, on trouve les lésions du coryza hypertrophique des deux côtés; la muqueuse nasale n'est pas très décolorée.

Le traitement à la cocaïne est institué (chl. de cocaïne, 25 centigrammes; acide borique, 1 gramme; vaseline, 15 grammes).

Quinze jours après, plus de sécrétion aqueuse, plus de crises d'éternuement. Grande amélioration.

A gauche il y a toujours du coryza hypertrophique.

L'amélioration, pour ne pas dire la guérison, persiste depuis bientôt sept mois, grâce à l'emploi de la pommade dont la malade fait usage de temps en temps.

Guérison sans opération.

Quelquefois la cocaïne a donné un résultat passager.

Obs. III. — *Coryza spasmodique. Soulagement par la cocaïne de courte durée. Turbinotomie. Ablation de queues de cornet. Guérison complète et persistant encore neuf mois après.*

Mme W..., trente-quatre ans, avenue Thiers, sans profession; depuis trois mois respire très mal par le nez; par moment, obstruction complète; quelques crises d'éternuement, pas très fréquentes; un peu d'hydrorrhée nasale. La cocaïne a soulagé la malade pendant quelques jours.

On pratique la turbinotomie partielle du cornet inférieur et on enlève une queue de cornet à droite.

Amélioration immédiate.

Une semaine après on fait la même opération à gauche.

La malade revue neuf mois après se déclare complètement guérie.

Nous devons donc ici la guérison à l'opération de la turbinotomie; nous faisons observer que l'amélioration a été immédiate.

Là où la cocaïne avait échoué, l'orthoforme nous a donné un résultat de courte durée.

Obs. IV. — *Coryza spasmodique intense. Traité sans succès par la cocaïne. Amélioration légère et de courte durée avec l'orthoforme. Turbinotomie double. Guérison subite.*

M. Z..., vingt-deux ans, étudiant en médecine, n'est pas nerveux, n'est pas arthritique, n'a jamais eu d'attaque de *hay-fever*.

Il y a deux mois il a été pris de gêne respiratoire, de crises

d'éternuement et d'hydrorrhée abondante. Ces symptômes s'accentuent surtout la nuit. Il a mouché pendant plusieurs jours jusqu'à un litre et demi de liquide.

La cocaïne n'a rien donné; l'orthoforme a amené une amélioration passagère.

A l'examen du nez, on trouve une muqueuse gonflée, dégénérée sur tous les points et accolée à la cloison du nez.

A huit jours d'intervalle on fait une turbinotomie partielle des cornets inférieurs et on enlève une queue de cornet de chaque côté.

Depuis, la respiration par le nez est facile; l'hydrorrhée a disparu; il y a encore quelques crises d'éternuement.

Amélioration subite et très grande.

L'opération de la turbinotomie triomphe encore ici.

Nous publions deux autres observations où la cocaïne n'a rien donné et où la turbinotomie a réussi.

Obs. V. — *Coryza spasmodique. Polypes muqueux. Ablation des polypes. Insuccès de la cocaïne. Turbinotomie. Grande amélioration durant depuis plus de trois mois.*

M. B..., quarante-six ans, cordonnier, s'est présenté il y a trois ans à la clinique pour des polypes muqueux des fosses nasales. Il a été opéré de ses polypes à plusieurs reprises. C'est un nerveux dans toute l'acception du mot; à l'occasion d'une contrariété il a des crises d'éternuement et des crises d'asthme qui durent trois ou quatre jours.

Il vient cette fois-ci pour ses crises d'éternuement, tous les huit jours il éternue pendant vingt-neuf heures sans s'arrêter; à la nuit il éprouve de l'enchifrènement et de la gêne respiratoire: en un mot, il a des crises d'asthme typiques. Les pommades cocaïnées ne le soulagent pas.

A l'examen, on trouve une muqueuse dégénérée, très gonflée au point de ne laisser aucun espace entre le cornet et la cloison.

On fait la décortication de la partie antéro-inférieure du cornet inférieur et du cornet moyen à gauche, ablation d'une queue de cornet.

Cette opération est suivie d'une grande amélioration à gauche.

Un mois après, on est obligé d'intervenir à droite et de pratiquer la même opération.

Nous revoyons le malade trois mois après.

Il a éprouvé immédiatement un grand soulagement; ceci ne l'a

pas empêché, cependant, d'avoir plusieurs crises d'asthme depuis que la plaie est cicatrisée; mais elles sont moins fréquentes; les crises d'éternuement sont plus espacées, durent moins de temps, et, quand les crises d'enchifrènement le prennent, l'obstruction nasale est moins grande. Les symptômes de rhinorrhée se sont amendés.

Grande amélioration.

Obs. VI. — *Coryza spasmodique. Pas d'amélioration par le traitement à la cocaïne. Turbinotomie. Ablation d'une queue de cornet. Résultat immédiat bon. Amélioration durant trois mois. Récidive trois mois après.*

Mme X..., blanchisseuse à Pessac, cinquante ans environ, vient se consulter pour une obstruction nasale datant de longtemps.

La malade a toujours été sujette aux rhumes de cerveau, nous dit-elle; elle est très nerveuse.

Elle ne peut respirer ni par la narine droite, ni par la narine gauche; elle a des crises d'hydrorrhée très fréquentes qui s'accompagnent de céphalalgie et de névralgies sus-orbitaires très pénibles.

Mme X... est dans cet état depuis vingt-cinq ans.

Après un traitement à la cocaïne de quelques semaines qui semble ne pas amener une grande amélioration dans l'état de la malade, on fait la turbinotomie partielle de la partie antérieure du cornet inférieur droit et l'ablation d'une petite queue de cornet du même côté.

Mme X... éprouve du côté opéré un grand changement, elle respire très librement.

A gauche, la muqueuse du cornet inférieur est toujours gonflée, blanchâtre; la gêne respiratoire persiste.

Deux semaines après la première intervention, on fait la turbinotomie partielle du cornet inférieur et on enlève une queue de cornet à l'anse froide du côté gauche. L'amélioration est très grande. La malade respire librement des deux côtés. Cette amélioration se maintient pendant trois mois. Résultat immédiat bon.

Actuellement la malade est toujours gênée pour respirer par le nez, peut-être un peu moins qu'auparavant; l'écoulement aqueux, l'obstruction ont reparu. La malade refuse de revenir à la clinique pour se faire examiner et y subir une nouvelle opération.

Dans ce dernier cas, la turbinotomie a donné une amélioration immédiate qui ne s'est pas maintenue; il arrive souvent que plusieurs interventions sont nécessaires, il peut rester

d'éternuement, de rhinorrhée, se terminant par une crise d'asthme). A l'examen, on trouve une muqueuse dégénérée et hypertrophiée surtout à la partie postérieure des cornets des deux côtés.

On pratique la turbinotomie partielle et l'ablation d'une queue de cornet à gauche.

La malade reste un mois et demi sans éprouver de crises d'éternuement.

Un mois après, turbinotomie partielle des cornets inférieur et moyen à droite, ablation d'une queue de cornet.

Amélioration très grande à la suite de cette intervention.

Nous revoyons la malade trois mois après. Elle nous dit que les crises d'éternuement et les crises d'asthme ont reparu depuis quinze jours ou trois semaines. Elle a de fréquentes crises d'hydrorrhée. L'odorat n'est pas encore revenu depuis l'opération.

Amélioration passagère.

Plusieurs séances ont été nécessaires; il y a à noter l'amélioration immédiate qui a suivi l'intervention; malheureusement cette amélioration n'a pas été définitive.

Obs. IX. — *Hydrorrhée. Dix séances de galvanocaustie nécessaires pour amener une amélioration pendant quatre ans. Turbinotomie double. Grande amélioration immédiate. Un mois après, on constate encore les lésions de l'hydrorrhée nasale. Il est à craindre que les symptômes ne réapparaissent.*

Marie C..., cinquante et un ans, nerveuse, sujette aux migraines, est venue il y a sept ans à la clinique parce qu'elle était gênée pour respirer par le nez et qu'elle avait de fréquentes crises d'éternuement et d'hydrorrhée. On lui fit dix séances de galvanocaustie dont elle se trouva très bien; à la suite de ce traitement, elle resta quatre ans sans revenir à la clinique pour réclamer des soins,

Elle se représente, se plaignant toujours d'obstruction nasale, de migraines, de crises d'éternuement et d'hydrorrhée.

A l'examen, on trouve chez elle les lésions de l'hydrorrhée nasale.

On pratique à droite la turbinotomie partielle du cornet inférieur et l'ablation d'une queue de cornet; et quinze jours après, à gauche, la turbinotomie du cornet inférieur sans ablation de queue de cornet.

Nous la revoyons deux mois après; elle n'a eu la migraine qu'une fois; les crises d'éternuement se sont bien espacées. La malade a eu une grande amélioration, mais elle présente toujours des lésions d'hydrorrhée, la muqueuse nasale est tuméfiée et macérée sur la cloison et le plancher des fosses nasales.

Bien que le résultat définitif ne soit pas parfait, on doit faire observer que l'opération de la turbinotomie a réussi à amener, dans ce cas, une amélioration après deux interventions, lorsque, par la galvanocaustie, il avait fallu dix séances.

La turbinotomie est un procédé plus rapide, qui permet de débarrasser très vite les malades.

Obs. X. — *Coryza spasmodique hydrorrhéique. Double turbinotomie. Pas d'amélioration.*

Ol. Victor, quarante-cinq ans, se présente avec les symptômes et les lésions nasales du coryza spasmodique hydrorrhéique.

Il lui est fait, à un mois d'intervalle, deux opérations de turbinotomie partielle à droite et à gauche avec ablation de queues de cornet dégénérées.

Le malade ne paraît pas avoir retiré un grand bénéfice de cette intervention; son état n'a guère été amélioré.

Ici, le traitement par la turbinotomie a échoué, mais il y a des cas où tout traitement échoue; on ne doit pas oublier que ces malades sont des nerveux, on peut enlever la lésion nasale, point de départ des réflexes, sans toucher à l'état nerveux. C'est pour cela qu'on n'obtient la plupart du temps qu'une amélioration passagère. On peut modifier l'état local; ce qu'il est difficile de faire changer, c'est l'état névropathique de tous ces malades : condition indispensable pour avoir une guérison radicale et durable.

Obs. XI. — *Coryza spasmodique. Enchifrènement; crises d'éternuement et d'hydrorrhée. Gonflement hypertrophique de la muqueuse. Douze séances de galvanocaustie sont faites pour amener une amélioration pendant un an. Turbinotomie partielle double. Amélioration immédiate durant encore un mois après.*

M. B..., nerveux, n'a pas de crises d'asthme, est venu il y a un an pour de l'obstruction nasale, des crises d'éternuement et de la rhinorrhée. A l'examen, on trouvait une dégénérescence hypertrophique de la muqueuse nasale. Dix à douze séances de galvanocaustie lui furent faites. Il y eut une grande amélioration pendant un an.

Il nous revient aujourd'hui accusant les mêmes symptômes. Il mouche de l'eau en quantité et peut à peine respirer par le nez.

On lui fait, en deux séances, une double turbinotomie du cornet inférieur droit et du cornet inférieur gauche. On enlève à gauche une queue de cornet.

Un mois après l'amélioration immédiate qu'on avait eue se maintenait encore.

B... a encore quelques crises d'éternuement, mais l'hydrorrhée a disparu.

Obs. XII. — *Coryza spasmodique. Polypes muqueux. Turbinotomie. Bon résultat.*

Mme X..., âgée de soixante-cinq ans, vient à la clinique pour des bourdonnements d'oreille et des accès d'oppression qui surviennent surtout la nuit. La malade est très nerveuse.

A l'examen rhinoscopique on trouve une muqueuse dégénérée sur toute son étendue avec quelques petits polypes muqueux dans l'infundibulum droit. L'obstruction nasale est complète par moment et s'accompagne de crises d'hydrorrhée intense. La malade mouille plusieurs mouchoirs par jour. Ces crises d'enchifrènement et d'hydrorrhée s'accompagnent d'accès d'oppression.

Mme X... est débarrassée de ses polypes; trois interventions sont nécessaires pour enlever toutes les dégénérescences polypoïdes.

On constate un peu de pus dans l'infundibulum; pour éclairer le diagnostic possible de sinusite purulente, on fait une ponction du sinus maxillaire qui ne donne pas issue au pus.

On fait une turbinotomie partielle des cornets inférieurs et moyens des deux côtes en deux séances, à huit jours d'intervalle, soit en tout cinq séances, pour débarrasser le nez des polypes et des dégénérescences hypertrophiques de la muqueuse.

La malade se représente deux mois après. Elle se trouve bien; les crises d'enchifrènement et d'oppression ont disparu complètement; la nuit, elle n'a plus de crises d'asthme; elle ne ronfle plus du tout, nous dit son mari. Les crises d'hydrorrhée se sont bien améliorées.

A l'examen, on trouve les cornets fortement rétractés; il existe dans chaque fosse nasale un large espace qui lui permet de bien respirer. Résultat très favorable.

Nous avons revu la malade depuis; l'amélioration persiste depuis bientôt huit mois.

Obs. XIII. — *Coryza spasmodique. Obstruction nasale. Eternuements, hydrorrhée. Double turbinotomie des cornets inférieurs. Grande amélioration après cette intervention; guérison presque complète.*

Mme M..., cinquante-trois ans, femme de ménage, depuis huit

ans présente de l'obstruction nasale avec crises d'éternuement et d'hydrorrhée.

A l'examen, on trouve les lésions du coryza spasmodique hydrorrhéique.

A huit jours d'intervalle, on fait la turbinotomie partielle des deux cornets inférieurs.

La malade, réexaminée un mois après, va bien; elle n'éternue plus qu'une fois par jour; elle est bien soulagée.

Obs. XIV. — *Coryza spasmodique. Crises d'asthme. Turbinotomie double. Amélioration pendant deux mois. Deux mois après, nécessité d'intervenir; nouvelle décortication de la muqueuse à deux reprises différentes. Grande amélioration étant donné l'état nerveux de la malade, qui est une asthmatique avérée.*

Marie D..., âgée de trente-quatre ans, cuisinière, vient à la clinique pour de la gêne respiratoire et des crises d'éternuement fréquentes. Ces crises d'éternuement s'accompagnent d'écoulement aqueux par le nez. Elle a des crises d'asthme.

A l'examen, on trouve un gonflement très marqué des deux cornets des deux côtés.

On fait la turbinotomie partielle à gauche.

La malade éprouve une grande amélioration pendant trois semaines.

Un mois après, turbinotomie partielle à droite.

Depuis, Marie D... respire bien par le nez; cependant les crises d'asthme n'ont pas disparu complètement; elle éternue toujours un peu. Amélioration bien sensible.

Le goût et l'odorat ont disparu à la suite de ces opérations.

Deux mois après la première intervention, la malade revient, se plaignant d'obstruction nasale du côté gauche; le tissu dégénéré s'est reproduit. On fait une nouvelle décortication à gauche.

Un mois après, elle nous revient encore, se plaignant toujours d'obstruction nasale à droite et de crises d'asthme; la veille, elle a eu une crise d'asthme qui a duré dix heures. On pratique une nouvelle turbinotomie à droite et on enlève une petite queue de cornet qui a repoussé.

Quinze jours après, elle se trouve beaucoup mieux; les crises d'asthmes sont revenues, mais elles ont été légères.

Le goût et l'odorat sont revenus. Grande amélioration.

Obs. XV. — *Coryza spasmodique. Turbinotomie. Très grande amélioration.*

L..., Jean, trente-quatre ans, cultivateur à La Réole, vient se

consulter pour des crises d'éternuement et de la gêne respiratoire.

Sa maladie a débuté il y a deux ans par un rhume de cerveau qui s'est accentué au point d'amener une obstruction nasale complète. Le malade est pris par moment de crises d'éternuement et d'enchifrènement; il mouche de l'eau, puis se sent soulagé; au bout d'un quart d'heure tout reparaît. La nuit, il dort la bouche ouverte; les crises sont plus fréquentes pendant la nuit que pendant le jour. Pendant l'hiver il se porte mieux que pendant la belle saison.

Il n'a pas d'antécédent nerveux dans sa famille.

Le malade avait perdu l'odorat avant l'opération.

On pratique la turbinotomie partielle du cornet inférieur droit et d'une portion du cornet moyen; on enlève une queue de cornet.

Grande amélioration trois semaines après.

Même opération à gauche, un mois après la première intervention.

Un mois après la dernière intervention, plus d'enchifrènement, plus de rhinorrhée, état satisfaisant si ce n'était de quelques crises d'éternuement.

Obs. XVI. — *Hydrorrhée. Turbinotomie double. Amélioration immédiate. Vingt jours après, réapparition des symptômes d'hydrorrhée. Nouvelle turbinotomie. Guérison presque complète.*

François P... se plaint de crises d'hydrorrhée, d'obstruction nasale. A l'examen, on trouve une muqueuse nasale très tuméfiée et décolorée. En présence de ce coryza spasmodique avec hydrorrhée, on pratique, à deux semaines d'intervalle, la turbinotomie partielle des cornets inférieurs.

François P... se trouve bien amélioré; vingt jours après, comme les symptômes de coryza spasmodique semblaient revenir, on fait un nouvel examen des fosses nasales. A droite, il existe encore un peu d'hypertrophie de la muqueuse et une queue de cornet.

Nouvelle décortication du cornet inférieur, ablation d'une queue de cornet.

Six mois après, l'état du malade était assez satisfaisant. La dégénérescence de la muqueuse nasale ne s'était pas reproduite.

Assez bon résultat.

Obs. XVII. — *Coryza spasmodique sans hydrorrhée, traitée par la galvanocaustie. Amélioration durant deux ans et demi. Turbinotomie des deux cornets inférieurs. Ablation de queues de cornet. Guérison presque complète.*

Mme G..., trente ans, nerveuse; parents tous très nerveux.

Sa mère était sujette à des rhumes de cerveau très fréquents.

Mme G... a des rhumes de cerveau durant toute l'année; elle éternue beaucoup, mais n'a pas de rhinorrhée. Elle reste quinze jours sans avoir le moindre accès d'éternuement, puis, tout d'un coup, elle présente de l'obstruction nasale et des accès d'éternuement.

Ces symptômes sont plus accusés pendant la nuit; elle dort souvent la bouche ouverte.

Elle a déjà subi plusieurs séances de galvanocaustie et elle s'est trouvée améliorée à la suite de ce traitement pendant deux ans et demi.

Elle revient, et à l'examen on trouve un gonflement hypertrophique de la muqueuse nasale.

On fait la turbinotomie partielle des deux cornets inférieurs et on enlève une queue de cornet de chaque côté.

Cinq mois après, la respiration par le nez se fait très bien; la malade a encore quelques crises d'éternuement très rares.

Obs. XVIII. — *Rhino-bronchite spasmodique; hydrorrhée. Dégénérescence polypoïde de la muqueuse nasale. Ablation de petits polypes. Turbinotomie double. Amélioration immédiate; guérison presque complète.*

V..., trente-trois ans, garçon charcutier, vient à la clinique pour une affection du larynx. Depuis quelques jours le malade est aphone; il a quelques crises d'asthme et quelques poussées de bronchite de temps en temps. On remarque à l'examen laryngoscopique un peu de rougeur des cordes vocales et de la parésie des constricteurs du larynx; les cordes vocales ne se rapprochent pas très bien pendant la phonation.

En interrogeant le malade, on découvre en outre qu'il a toujours été très gêné pour respirer par le nez, que tous les quatre ou cinq jours il a des écoulements aqueux.

A l'examen des fosses nasales, on trouve à gauche une dégénérescence hypertrophique de la muqueuse nasale avec un polype pédiculé et assez volumineux de l'infundibulum.

On le débarrasse de son polype. Les crises d'asthme s'améliorent.

On lui fait la turbinotomie des deux cornets inférieurs en deux séances.

Le malade, à la suite de cette opération, va beaucoup mieux. Plus d'enchifrènement, plus d'hydrorrhée, l'aphonie a disparu complètement; plus d'enrouement. Il tousse encore un peu le matin.

Tel est son état trois semaines après l'intervention.

La lecture de chacune des observations montre que le traitement palliatif est souvent inefficace contre le coryza spasmodique; on est le plus souvent obligé de recourir à la chirurgie pour guérir les malades.

Nous avons vu que les différents procédés de cautérisation employés sont susceptibles de critique. Nous nous résumerons en disant que les caustiques chimiques ne peuvent pas être employés dans tous les cas, surtout quand le gonflement des cornets est considérable. C'est un procédé aveugle ; on ne peut limiter l'action du caustique, ni l'étendue, ni la profondeur de l'eschare qui doit s'éliminer. Ce dernier mode de cautérisation n'expose cependant pas à la production de synéchies intra-nasales, mais il peut provoquer des suppurations de longue durée et des dénudations osseuses.

La cautérisation ignée risque de produire des synéchies cicatricielles, surtout lorsque le cautère est manié par des mains peu exercées; de plus, et cette méthode a ceci de commun avec l'électrolyse, la réaction inflammatoire qui suit est très vive, et quand bien même on n'opère pas en période aiguë, ce traitement peut amener de véritables crises de coryza spasmodique, enchifrènement, etc.; aussi ne doit-on jamais intervenir que d'un seul côté à la fois et attendre que la guérison soit complète pour opérer l'autre côté.

Une seule intervention suffit bien rarement, et, comme nous l'avons vu au cours de nos observations, c'est par douzaines que se chiffrent les interventions nécessaires pour amener une amélioration.

Le traitement par ce procédé demande des mois.

La décortication associée à la turbinotomie partielle est un procédé rapide et sûr, n'exigeant pas une installation spéciale. Il suffit d'avoir un speculum nasi et une pince emporte-pièce de Laurens ou de Martin. On voit ce que l'on fait; on limite très bien son opération; on enlève ce qu'il faut enlever, ce que l'on veut enlever.

Jamais on n'observe de réaction inflammatoire bien vive,

et, chose remarquable, les bienfaits de cette opération se font sentir tout de suite. On peut opérer les malades en période aiguë, jamais nous n'avons observé de recrudescence des crises, mais, au contraire, dans presque tous les cas une amélioration immédiate. Dans les cas heureux, et ce sont de beaucoup les plus nombreux, une seule intervention est souvent nécessaire. Dans les cas rebelles, il faut quelquefois faire deux, trois séances, mais jamais il ne nous est arrivé de faire douze séances de turbinotomie pour obtenir une amélioration comme lorsqu'on traite par la galvanocaustie. Les résultats sont donc plus rapides; sont-ils plus sûrs? Nous avons eu des cas de récidive après la turbinotomie; mais c'est l'exception. Règle générale, il y a toujours une grande amélioration immédiate.

Que deviennent les malades turbinotomisés? Certains de nos malades en observation ressentaient encore les bienfaits de l'opération neuf mois après l'intervention! Les résultats paraissent aussi durables qu'avec la galvanocaustie.

Voici les résultats de nos observations :

Sur 16 interventions, nous avons eu 14 fois une amélioration immédiate après l'opération; les crises d'asthme, d'éternuement, d'obstruction nasale ou de rhinorrhée ont complètement disparu ou se sont bien amendées.

11 fois nous avons observé la guérison ou une grande amélioration équivalant presque à une guérison.

5 fois il y a eu récidive après les deux premières interventions et il a fallu pratiquer de nouveau l'opération.

Une fois nous n'avons obtenu aucun résultat.

Il résulte de notre travail que la turbinotomie est la méthode de choix pour le traitement du coryza spasmodique avec dégénérescence de la muqueuse nasale. L'effet de cette ération est rapide, les malades sont plus rapidement éliorés qu'avec la galvanocaustie; s'il y a récidive, il faut tervenir un moins grand nombre de fois. La réaction lammatoire est bien moins vive qu'avec les autres procédés.

Enfin, on ne s'expose pas aux accidents signalés à propos de galvanocaustique : suppurations prolongées, synéchies cicatricielles, etc. On risquerait tout au plus de trop enlever de tissu, de se rapprocher de la turbinotomie totale, qui consiste à enlever totalement le cornet inférieur, opération qui peut amener des désordres en privant l'appareil respiratoire d'un de ses organes les plus importants. Il suffit de bien s'éclairer, de bien voir et de ne pas saisir avec la pince coupante plus de tissu qu'on n'en veut enlever.

INDEX BIBLIOGRAPHIQUE

Beau. — Hydrorrhée nasale (*New-York med. Journ.*, 10 déc. 1893).

Bosworth. — The use of chromic acid in the nasal cavity (*New-York med. Journ.*, XLVII, n° 553, 1888).

Bosworth. — The use of caustics in the nasal cavities (*New-York med. Journ.*, XLVII, n°s 253, 255, 1888).

Brisard. Éternuement (Thèse de Lyon, 1896).

Bulletin de l'Académie de médecine, 9 avril 1895.

Cartaz. — *France méd.*, 1885.

Crippen. — The treatment of hypertrophic and atrophic affections of the nasal by the chemical galvano-caustic (*New-York Journ. Ophthalmol., Otol., Laryngol.*, I, n°s 145, 159, 1889).

Ewing. — La turbinotomie (*Laryngoscope*, mars 1897).

Fr. Frank. — *Archiv. de physiol.*, n° 3, p. 538, juillet 1889.

Garrigou-Desarènes. — Du catarrhe chronique hypertrophique et atrophique des fosses nasales.

Hardie. — Deux cas d'hydrorrhée (*New-York med. Journ.*, 1890).

Heryng. — *Ann. des mal. de l'oreille*, 1886.

Hindel. — Clinical notes on the use of antipyrine in the nasal passages (*New-York med. Journ.*, XLVIII, n°s 429, 431, 1888).

Hyle. — L'hydrorrhée nasale (*Journ. Amer. med. Assoc.*, 26 septembre 1897).

Joal. — Des rapports de l'asthme et des polypes muqueux (*Archiv. gén. de méd.*, 1882).

Jones. — Hypertrophie des cornets, ses relations avec la surdité. Opération de la turbinotomie (*Rev. hebdom. de laryngol.*, 25 avril 1896).

Keiper. — Observations d'hydrorrhée nasale (*New-York med. Journ.*, 22 j. 1893).

Kuss. — Nouvelle théorie de l'asthme (Thèse de Paris, n° 203, 1897).

Leflaive. — De la rhino-bronchite annuelle (Thèse de Paris, n° 33, 1887).

Les méthodes modernes de traitement des maladies du nez et de la gorge (*New-York med. Journ.*, 26 octobre 1896).

Lermoyez. — Pathogénie et traitement des rhinites spasmodiques (*Presse méd.*, 22 décembre 1895).

Lucas-Championnière. — *Bull. Acad. méd.*, 9 avril 1895.

Mémoires et Bulletins de la Société de médecine et de chirurgie de Bordeaux, nos 621, 34, 1886, 1887.

Moure. — Hydrorrhée (*Manuel des fosses nasales*, 2e édit., 1893).

Moure. — *Rev. de laryngol.*, 1893, 1894, 1895, 1896.

Palas. — Toux pharyngée (Thèse de Paris, no 94, 1896).

Potiquet. — L'asthme et le nez (*Méd. moderne*, 1890).

Poulson. — Hydrorrhée nasale (*Norst. Magazin*, juin 1896).

Rice. — The efficacy of the older methods of treating nasal disease contrasted with those of to-day (*Med. News*, Philadelphie, 1889).

Ruault. — *Gaz. des hôpit.*, 1887.

Ruault. — Les névropathies réflexes d'origine nasale (*Traité de médecine* de Charcot, t. III).

Ruault. — Le spasme glottique d'orig. nasale (*Archiv. laryngol.*, 1888).

Ruede. — Hydrorrhée nasale (*Archiv. lat. de rhinol.*, mars 1895).

Scheppegrell. — Traitement de la rhinite hypertrophique par l'électrolyse (*New-Orleans med. Journ.*, septembre 1893).

Stucky. — La turbinotomie (*Laryngoscope*, 1897).

Vassal. — Sur les rhinites spasmodiques (Thèse de Paris, 1897).

SOCIÉTÉ LARYNGOLOGIQUE DE BERLIN

Séance du 4 novembre 1898.

M. Treitel présente **un malade enroué depuis deux ans et ayant depuis quelque temps des troubles respiratoires.** La moitié droite du voile du palais est attirée en haut et montre une cicatrice profonde, la luette manque, des nodules et des cicatrices existent dans le naso-pharynx. Les cordes vocales n'existent en arrière qu'à l'état de bandes très étroites, dans la moitié antérieure elles adhèrent l'une à l'autre en formant un diaphragme. Comme les nodules du naso-pharynx ont disparu grâce à l'iodure de potassium, il s'agit certainement là de syphilis.

M. Rosenberg conseille d'ajourner l'intubation, jusqu'à la disparition des phénomènes inflammatoires de la muqueuse du larynx.

M. Kirstein montre **un instrument pour l'inspection de la région rétrolaryngée.** Cet instrument est construit

comme un œsophagoscope et présente une fenêtre qui est tournée vers la colonne vertébrale pendant l'introduction de l'instrument et est tournée ensuite en avant, contre la paroi postérieure du cartilage cricoïde.

M. Rosenberg présente la **préparation d'un carcinome du larynx appartenant à un malade âgé de cinquante-quatre ans, opéré il y a quatorze jours.** La tumeur avait envahi toute la moitié gauche du larynx et le cartilage cricoïde était à l'état de nécrose. Il a montré, comme presque tous les carcinomes plus ou moins anciens, une étendue beaucoup plus grande que ne le faisait croire l'examen laryngoscopique. La plaie résultant de l'ablation de la partie malade fut recouverte, suivant le procédé de Gluck, au moyen d'un lambeau cutané pris au cou, de sorte que la cavité du larynx présente à gauche un revêtement cutané.

M. Heymann confirme, d'après sa propre expérience, les avantages du procédé de Gluck.

M. Alexander présente la **préparation d'un gros anévrisme de l'aorte** qui avait déterminé chez le malade, âgé de cinquante-quatre ans, des douleurs de poitrine, une toux sanguinolente et de l'enrouement, par suite de la paralysie du récurrent gauche. Cet anévrisme n'a pu être découvert par les moyens d'exploration physique, mais fut immédiatement révélé par les rayons X.

M. Holz. — **Kystes du cornet moyen** *(Cysten der mittleren Muschel).*

Chez un malade, âgé de soixante-quatorze ans, l'auteur avait trouvé une tumeur rénitente obstruant complètement la fosse nasale gauche; l'extraction partielle de cette tumeur fut suivie d'un écoulement de pus; à l'opération suivante il s'écoula un liquide séreux. C'est un kyste multiloculaire ayant pris naissance sur le cornet moyen; une tumeur à l'intérieur de laquelle les conduits efférents des glandes ont été obstrués grâce à l'irritation osseuse.

Pendant la discussion, à laquelle prennent part MM. P. Hey-

MANN, A. ROSENBERG et HERZFELD, on demande si c'est vraiment une maladie *sui generis* et si elle ne doit pas être confondue avec les kystes osseux du cornet moyen. M. HOLZ cherche à combattre cette opinion.

M. HEZFELD communique les **résultats de l'examen microscopique des muscles crico-thyroïdiens et crico-aryténoïdiens postérieurs et des nerfs vagues et laryngés supérieurs,** chez le malade atteint de paralysie des deux récurrents et dont il a parlé dans la dernière séance. Les nerfs sont sains, ainsi que les muscles crico-thyroïdiens; les muscles crico-aryténoïdiens postérieurs sont, au contraire, dégénérés. Si donc les crico-thyroïdiens étaient capables de déterminer une position médiane des cordes vocales, on l'observerait chez le malade en question, ce qui n'est pas le cas.

M. GRABOWER. — Ce cas montre que l'hypothèse de Grossmann, d'après laquelle les cordes vocales doivent se trouver dans la position médiane dans les paralysies récurrentielles, est fausse. Ses propres expériences ont montré à l'auteur que les muscles crico-thyroïdiens sont des auxiliaires des adducteurs, en particulier des thyro-aryténoïdiens internes; ce n'est que lorsque ceux-ci commencent à fonctionner que ceux-là entrent en fonction à leur tour. Si la fonction des crico-aryténoïdiens internes est supprimée, celle des crico-thyroïdiens l'est également. Dr A. ROSENBERG.

REVUE GÉNÉRALE ET ANALYSES

BOUCHE ET PHARYNX BUCCAL

Pathologie du conduit lingual *(Pathologie des Ductus lingualis)*, par le Dr KILLIAN.

Ce conduit, décrit par Bochdalek, commence au niveau de la racine du ligament glosso-épiglottique, au-dessous de la région glandulaire de la langue, et, entouré de nombreuses glandes muqueuses, se dirige en avant et débouche au niveau trou borgne. Une grande quantité de glandes muqueuses neuses s'ouvrent par leurs conduits sécréteurs dans ce al.

'auteur a eu l'occasion de voir cinq malades adultes, tous

du sexe masculin, qui accusaient soit une sensation de constriction ou de brûlure de la gorge, soit la présence d'un corps étranger au niveau de la base de la langue. A l'examen, on constata chez trois de ces malades une accumulation circonscrite de mucosités grisâtres au-dessus et autour du trou borgne. Chez les deux autres malades, il existait sur la ligne médiane de la base de la langue, au-devant de l'insertion du ligament glosso-épiglottique médian, une tumeur hémisphérique recouverte d'une muqueuse lisse. Ces tumeurs renfermaient incontestablement cette sécrétion muqueuse en partie grise, en partie blanche, floconneuse, qui s'écoulait par le trou borgne lorsqu'on exerçait une pression sur ces tumeurs. Dans un cas, il n'y avait ni sécrétion grise au niveau du trou borgne, ni tumeur au niveau de l'insertion du ligament glosso-épiglottique médian, mais la pression exercée avec la sonde en cet endroit faisait sortir par le trou borgne un jet mince d'une sécrétion blanche floconneuse. Dans un cas l'expression n'a pas été essayée. Dans les autres cas la sécrétion a été tellement abondante qu'elle a dû être renfermée dans des cavités assez vastes. Tout porte à croire que les tuméfactions constatées dans deux cas étaient formées par une accumulation de ces sécrétions.

Sans vouloir entrer dans plus de détails sur la pathologie du conduit lingual, l'auteur se demande si beaucoup de phénomènes paresthésiques du pharynx ne devraient pas être attribués à l'obstruction de ce canal. (*Münch. med. Wochens.*, n° 36, 1898.)

Dr S. Jankelevitch.

NEZ ET PHARYNX NASAL

Du pli vestibulaire *(plica vestibuli)* **et de l'aspiration des ailes du nez** *(Ueber die Plica vestibuli und das Einsaugen der Nasenflügel)*, par le Dr Guye, d'Amsterdam.

L'auteur explique l'aspiration des ailes du nez par la diminution de la tension des ailes du nez d'un côté, et de l'autre par des irrégularités de la cloison dans la région du repli vestibulaire. La diminution de la tension des ailes du nez est déterminée soit par le ramollissement du cartilage, soit par l'affaiblissement des muscles dans le sommeil ou dans la para-

lysie faciale. Feldbansch a proposé un instrument assez simple ayant pour but d'empêcher l'aspiration des ailes du nez, surtout la nuit, pendant le sommeil. L'auteur a remplacé dans quelques cas cet instrument par de petits tubes en caoutchouc, de six à huit millimètres de longueur, et de deux à six millimètres de largeur que les malades introduisent dans la narine le soir en le fixant au moyen d'un fil.

Des études d'anatomie comparée ont montré à l'auteur que le repli vestibulaire ne présente que chez l'homme une direction verticale; chez les singes encore cette direction est horizontale, de sorte que chez les animaux l'aspiration des ailes du nez détermine non pas une occlusion de la narine, mais une division du vestibule en une partie supérieure et une partie inférieure. (*Münch. med. Wochens.*, n° 26, 1898.)

Dr S. Jankelevitch.

Dégénérescence kystique des deux cornets moyens. Kystes multiples à mucine, par M. Bernoud.

L'auteur a observé, dans le service du Dr Garel, un malade dont les deux cornets moyens, pneumatiques, étaient recouverts d'une muqueuse hypertrophiée, à la surface de laquelle faisaient saillie de nombreux kystes indépendants les uns des autres. Les plus gros avaient le volume d'une noisette.

Ces kystes contenaient de la mucine. Le tissu sur lequel ils reposaient était constitué par du tissu conjonctif lâche et par du tissu muqueux, l'un et l'autre parcourus par une quantité considérable de vaisseaux.

En beaucoup de points, l'auteur a trouvé des glandes absolument normales (glandes à mucus et glandes séreuses).

A côté de ces glandes il en a rencontré d'autres, en grand nombre, qui sont dilatées, comme étranglées au niveau du col et remplies d'une substance amorphe finement granuleuse, disposée en filaments. Ainsi se trouvent formés des « kystes microscopiques qui n'ont rien de commun, au moins dans leur mode de production, avec ceux de la surface beaucoup plus volumineux, qui, eux, sont partout entourés par l'épithélium de revêtement de la muqueuse qui les a ainsi formés par véritable inclusion. »

Il est regrettable que l'auteur ne nous dise pas si la face interne de la cavité kystique est ou non revêtue d'épithélium. Ce détail a une importance capitale, car il permettrait d'éclairer la pathogénie des kystes qu'il a rencontrés. (*Ann. des mal. de l'or.*, n° 10, octobre 1898.) Dr BRINDEL.

LARYNX ET TRACHÉE

De l'importance de l'examen du larynx et de l'application des rayons Röntgen dans les anévrismes de l'aorte (*Beitrag zur Wichtigkeit der Larynxuntersuchung, sowie Application der Röntgenstrahlen bei den Aneurysmen der Aorta*), par le Dr J. SENDZIAK.

Les anévrismes de l'aorte sont beaucoup plus fréquentes qu'on ne le croit. Comme la paralysie du nerf laryngé inférieur ou récurrent, surtout de celui du côté gauche, peut exister comme symptôme unique et initial dans les anévrismes larvés de l'aorte, et comme, d'un autre côté, la phase initiale de cette affection laryngée, qui est caractérisée par une paralysie des muscles crico-aryténoïdiens postérieurs, peut, surtout si l'affection est localisée à un seul côté, ne se manifester par aucun symptôme, il est nécessaire de pratiquer l'examen laryngoscopique chez tous les malades soupçonnés d'être atteints d'un anévrisme de l'aorte, qu'il existe ou non des phénomènes subjectifs du côté du larynx. L'auteur est convaincu qu'en procédant de cette façon on découvrira des anévrismes de l'aorte dans des cas où on les soupçonnait le moins. Cet examen du larynx, en outre de son importance diagnostique, a encore une certaine valeur au point de vue du pronostic, car si, au cours de l'anévrisme et de la paralysie laryngée consécutive, les symptômes subjectifs (raucité de la voix) et objectifs (position cadavérique de la corde vocale atteinte) viennent à s'atténuer, on peut en conclure que la compression du récurrent a diminué et que, par conséquent, l'anévrisme a subi une certaine rétraction. L'examen avec les rayons Röntgen présente la même valeur diagnostique et pronostique. Les pulsations du sac anévrismal, qu'on voit nettement pendant l'examen, rendent, si elles existent, le pronostic moins favorabl puisqu'elles prouvent que le sac n'est pas encore rempli d

caillots et qu'il présente une tendance plus grande à la rupture. Comme traitement, l'auteur recommande l'iodure de potassium et l'électricité et le massage contre les troubles laryngés. (*Archiv f. Laryngol.*, 1898, Band VIII, p. 134.)

Dr S. Jankelevitch.

De la mauvaise haleine et des injections intra-trachéales de carbonate de créosote.

La mauvaise haleine est très souvent due au mauvais état des voies respiratoires supérieures. C'est ainsi que l'auteur a observé ce phénomène chez un malade atteint de polypes du nez; la mauvaise haleine a immédiatement disparu après l'ablation des polypes et la guérison du catarrhe naso-pharyngé consécutif. La mauvaise odeur provenait donc dans ce cas des mucosités qui s'accumulaient dans le naso-pharynx et s'y décomposaient. On observe encore souvent la mauvaise odeur chez les femmes à l'époque des règles; elle est due alors à l'état congestif de la muqueuse du nez et du naso-pharynx, d'où exagération de la sécrétion. Sans parler de l'ozène et des modifications qui surviennent au cours de cette affection du côté du pharynx et du larynx, sans parler encore de la blénorrhée de Störk, on observe souvent la mauvaise odeur dans les empyèmes du sinus maxillaire dont elle est quelquefois le seul symptôme.

La rhinite caséeuse, la rhinite syphilitique avec ou sans affection de l'os, les corps étrangers du nez, une mauvaise dentition, les différentes affections de la bouche, du pharynx et de l'œsophage sont autant de causes de la mauvaise haleine.

Évidemment, dans chaque cas, le traitement devra avoir pour but d'agir sur la cause première du phénomène en question, et nous avons vu que ces causes sont nombreuses et multiples. Les affections du larynx, de la trachée, des bronches et des poumons seront traitées avec assez de succès au moyen d'injections intra-trachéales de carbonate de créosote, dont on injectera chaque fois de demi à un et demi centimètre cube, au moyen d'une seringue *ad hoc*. L'auteur cite un cas de bronchite chronique et un autre de tuberculose pulmonaire au début, cette dernière accompagnée de mauvaise haleine, dans

lesquels ces injections lui ont donné des résultats très satisfaisants. (*Klin. therapeut. Wochens.*, n° 41, 1898.)

Dr S. JANKELEVITCH.

OREILLES

Un mot sur le massage vibratoire du tympan, par le Dr SCHLEICHER.

« Les vibro-masseurs ont l'avantage de la régularité et de la facilité, mais leur rapidité est plutôt un inconvénient, et, à l'avenir, la construction des appareils devrait être modifiée de manière que les mouvements soient doux, lents et silencieux. »

En d'autres termes, M. Schleicher repousse l'emploi des vibro-masseurs actionnés par un moteur électrique ou un tour à main. Il préfère, pour le massage du tympan, un instrument qui fasse des oscillations plus lentes, plus étendues et qui soit mû par la main. (*Archiv. internat. de laryngol., d'otol., etc.*, n° 5, sept.-oct. 1898.)

Dr BRINDEL.

NOUVELLES

— M. le Dr Walb, professeur extraordinaire d'otologie à la Faculté de médecine de Bonne, a été nommé professeur ordinaire honoraire à ladite Faculté.

— Une clinique oto-rhino-laryngologique a été fondée près la Faculté de médecine de Copenhague. La direction de cette clinique a été confiée à M. le Dr Schmiegelow, auquel nous adressons nos sincères félicitations.

— La VIe Réunion des laryngologistes et des rhinologistes de l'Allemagne du Sud se tiendra, à Heidelberg, au mois de mai 1898.

— En raison des circonstances particulières traversées en ce moment par la nation espagnole, le Comité d'organisation du IIe Congrès espagnol d'oto-rhino-laryngologie a décidé d'ajourner la réunion du Congrès à une date qui sera ultérieurement annoncée.

Prière d'adresser les adhésions et les communications à M. le Dr Massip, secrétaire général, à Barcelone.

[illegible]

TABLE DES MATIÈRES[1]

TOME XVIII — 1898

ABCÈS

— du cerveau d'origine sinusienne et otique (V. *Cerveau*). 1602

ACOUSTIQUE *(Nerf)*.

Affection aiguë de l' — 29
Névralgie aiguë de l' — du facial, du trijumeau 1034

AMYGDALE.

Abcès de l' — ; de leur ouverture. 394
Abcès enkysté de l' — 1069
— dans la scarlatine 89
— portes d'entrée pour infections. 1106
Amygdalotomie. 866
Anatomie pathologique des — . 1317
Calculs de l' — 595
Carcinome d' — 228
Cartilage sous-pharyngé de l' — 930
Chancre de l' — 1018, 1354
Corps étranger d' — 572
Epithélioma de l' — 290
Gomme d' — 123, 498
Hypertrophie d' — cause de toux 1248
Hypertrophie d' — dans gueule-de-loup. 16
Hypertrophie papillaire d' — . . 860
Maladies lacunaires de l' — 126, 862
Morcellement des — 348
Papillome de l' — 831, 855
Papillome du pilier d' — . . . 1087
Pneumocoque à la surface de l' — 745
Traitement de l'hypertrophie de l' — par le massage 1256
Tuberculose latente de l' — . . 776

AMYGDALITE.

— aiguë avec staphylocoques et pleuro-pneumonie par diplocoques. 254
— et pyhémie 87
— folliculaire des nouveau-nés. 1322
— folliculaire due à l'infection par le lait 411
— lacunaire aiguë 16
— lacunaire enkystée . . 986, **1473**
— linguale phlegmoneuse . . . **369**
— ulcéro-membraneuses chancriformes. 744, **881**
Bacille de Friedländer dans l' — 395

ANESTHÉSIE.

Accidents consécutifs à l'emploi de la cocaïne 1087
Action anesthésiante de quelques substances voisines de la cocaïne. 240, 463
Anesthésique local. 802, 880, **1440**
Orthoforme dans les ulcérations douloureuses. 271
Orthoforme en laryngologie . . 717
Solution de Schleic, anesthésique dans les opérations du nez et de la gorge. 1254

ANGINE.

— diphtéroïde 598
— diphtéroïde compliquée de mastoïdite 772, **1153**
— diphtérique (V. *Diphtérie*).
— diphtéritiques post-opératoires **1537**
— pseudo-membraneuse due au rouget des porcs 350
— rhumatismale 1194
— ulcéro-membraneuse. . . . 667

APOPHYSE MASTOIDE.

Autoplastie après évidement pétro-mastoïdien 1036
Chirurgie de l' — . . . 95, 118, 130, 462, 463
Cholestéatome de l' — 1217
Etude d'un symptôme de l'endomastoïdite avec empyème. . 1471
Ligament stylo-hyoïdien ossifié 664
Mastoïdite (de la) 174

1. Les chiffres en *caractère gras* se rapportent aux travaux originaux parus ans la REVUE HEBDOMADAIRE DE LARYNGOLOGIE, D'OTOLOGIE ET DE RHINOLOGIE; s chiffres *ordinaires*, aux analyses.

Mastoïdite, complication d'angine diphtéroïde . . . **772, 1153**
Mastoïdite, complication de la grippe 779
Mastoïdite de Bezold. 376, **449**, 638
Mastoïdite et abcès extra-dural. 1535
Mastoïdite et otite moyenne aiguë 1214
Mastoïdite et thrombose du sinus 463
Mastoïdite latente chez les enfants. 876
Moment opportun de la trépanation **794, 1157**
Noms anatomiques adoptés pour l' — 63
Ostéite de l' — sans otite. 977, 1487
Pneumatocèle de l' — 575
Résultats des opérations mastoïdiennes dans les otites moyennes suppurées 458
Sérum antistreptococcique et mastoïdite 511
Traitement médical de la suppuration de l'attique et de l'antre 127, 462

BEC-DE-LIÈVRE.

Hypertrophie des amygdales et des cornets inférieurs, et végétations adénoïdes dans la gueule de loup. 16

BÉGAIEMENT.

Du — et de son traitement. . . 409
— au point de vue du service militaire 1424
— avec spasme pharyngo-œsophagien 713

BOUCHE.

Absence d'incisives due à l'hérédo-syphilis 957
Affections ulcéreuses de la — et des lèvres 907
— chez les souffleurs de verre. **417**
Brûlures de la — 1314
Chancre de la lèvre. 1354
Eléphantiasis des lèvres. . . . 1353
Eruption de dent de sagesse et méningite 466
Glandes salivaires et lacrymales : hypertrophie du tissu lymphoïde. 229
Glandes salivaires sublinguales : hypertrophie 25
Gomme syphilitique des lèvres. 866
Lèpre de la lèvre 1253
Leucoplasie buccale. . . 439, **818**
Lupus de la — 528
Lymphangiectasie de la — . . . 88
Lymphangiosarcome de la — . 171
Mal perforant buccal 631
Mauvaise haleine, injections intra-trachéales. 1599
Papillome de la — en transformation épithéliale. 1555
Parotide : myxome 128
Tuberculose primitive de la —. 1007
Xérostomie. 537

BOURDONNEMENTS.

— et *Cimufuga racemosa*. 799, 1183
Des — 718, 1191

CERVEAU

Abcès du — d'origine otique. 50, 93, 116, **241**, 303, 361, 378, 415, 447, 477, 478, 574, 603, 637, 670, 749, 812, 1077, 1209, 1212
Abcès du — et sinusite 89
Abcès extra-dural et pachyméningite au cours de mastoïdite 1535
Abcès extra-duraux d'origine otique. 93, 638, 1263
Abcès sous-duraux d'origine otique 116, 750
Ablation des lobes temporaux chez un chien 1207
Pathologie des centres de la phonation. **97**
Tumeur maligne du — et de l'oreille 205

CERVELET.

Abcès du — dus à otites. 223, 378

CHOANES.

Imperfection osseuse congénitale des — 746, 1444
Occlusion membraneuse congénitale des — 668

CHOLESTÉATOME.
(Voir TEMPORAL, APOPHYSE MASTOIDE.)

— de l'attique et déhiscence spontanée 83
— de l'attique traité par l'opération de l'anse. 565
— de l'oreille moyenne . 437, 568, 1200, 1421
— et abcès cérébral. **241**
Elimination d'un — du temporal 505

CLOISON DU NEZ.

Abcès bilatéral de la — . . . . .
Adénome de la — . . . . . .
Eperon de la — . . . 427, 430, 1
Fibro-sarcome de la — . . . . .
Hématomes, abcès, kystes séreux de la — **721**,
Lupus de la — 1
Lymphome de la — . . . . . .

Nouveaux procédés pour l'opération de l'éperon de la —. 798, 801, 1443
Papillome de la — 870
Polype hémorragique de la — 978, 1340
Redressement des déviations de la — 1447
Tumeur maligne de la — . . . 857
Tumeur mûriforme de la — . . 76

COMPTES RENDUS.

Association américaine de laryngologie 1244, 1283
Association britannique de laryngologie 72, 528, 564
Association médicale de Liverpool 1553
Congrès français de chirurgie. 115
Faculté médico-chirurgicale de l'Etat de Maryland. 1136
Réunion annuelle des laryngologistes de l'Allemagne du Sud 1165
Réunion des otologistes et laryngologistes de l'Allemagne de l'Ouest à Cologne 1005
Société allemande d'otologie. . 1374
Société autrichienne d'otologie. 38, 139, 1034 1207
Société clinique de Londres . . 594
Société de laryngologie de Berlin. . . 188, 283, 663, 1313, 1593
Société de médecine de Hambourg 1466
Société de médecine de Nurenberg. 905
Société de pathologie de Londres 497
Société des médecins de Rostock 1407
Société des otologistes et laryngologistes hongrois . . 427, 627
Société d'otologie et de laryngologie de Budapest . . 967, 1343, 1482
Société française d'otologie et de laryngologie. 694, 735, 757, 793
Société italienne de laryngologie, otologie et rhinologie. 316, 343, 372
Société laryngologique de Londres 14, 826, 853, 924
Sociétés médicales britanniques à Montréal. 453
Société médicale du Kentucky. 1066

CORDES VOCALES.

atracture des adducteurs . . 1504
dite hémorragique. 1482
lite vocale inférieure hyperophique 686, 967, 1543
spnée rythmique et spastique. 1179
egation du pneumogastrique 1088
Epithélioma de la — 75
Hémorragie des — inférieures. 1534
Importance de l'examen du larynx et application des rayons X dans les anévrysmes de l'aorte. 1598
Kyste dermoïde d'une — . . . 1171
Parakinésie des — **247**
Paralysie bilatérale de — et cancer œsophagien et trachéal. 21
Paralysie de — après la dothiénentérie 778
Paralysie de — avec déviation de l'aryténoïde 22
Paralysie de — droite et de la moitié droite du voile du palais. 834
Paralysie de — et du dilatateur de la pupille et ptosis. . . . 856
Paralysie de — et syringomyélie 19
Paralysie de la — gauche. 358, 860
Paralysie des — à la suite d'une thyroïdectomie 971
Paralysie des — dans la syphilis 357
Paralysie des — dans la syringomyélie. 1113
Paralysie des — due à une sclérose de l'insula. 358
Paralysie des adducteurs d'origine centrale. 941
Paralysie des muscles ary-épiglottiques 1008
Paralysie hystérique des — . . 358
Position des — dans la voix de tête et la voix de poitrine. . 853
Spasme des muscles tenseurs des — 1284
Structure histologique des — . 910
Valeur diagnostique de la paralysie des abducteurs. 297

CORNETS.

Angio-sarcome du cornet moyen **1477**
Hypertrophie du — inférieur dans gueule-de-loup 16
Kystes du — moyen . . 1594, 1597
Nécrose de — inférieur. . . . 855
Phlegmon du cornet inférieur. 741, **753**
Troubles réflexes dus à l'hypertrophie du — moyen 124
Turbinectomie et névralgie du trijumeau 927
Turbinotomie. 453
Turbinotomie et coryza spasmodique **1569**

COU.

Anomalie de la carotide interne. 572
Kyste de la bourse muqueuse préhyoïdienne 1492
Persistance d'une fente branchiale du — 862

Traitement des plaies du —. . 512
Tumeur du — 861

CRANE.

Relations entre la forme du — et les végétations adénoïdes. 230

DIPHTÉRIE.

Angines diphtéritiques post-opératoires **1537**
Antitoxine : son action immunisante 1082
Association microbienne dans la —. 269
Croup et intubation. 1068
Croup latent 814
— en 1897 à Lariboisière. . . . 815
— nasale. 1151, 1504
— pharyngée nasale et auriculaire. 1151
—: rhino-pharyngite atrophique et laryngite hypertrophique consécutives. 23
Pathologie et diagnostic de la — 1066
Surdité nerveuse dans la — . . 304
Traitement de la —. 1067
Traitement de la — laryngée par l'antitoxine et l'intubation . . 634
Variations morphologiques du bacille de Lœffler. 269

ÉPIGLOTTE.

Abcès aigu de l' — . 771, 795, **1161**
Carcinome primitif de l' — . . 1316
Kyste de l' —. 833
Séquestre cartilagineux de l' — 190
Tumeur de l' — 856

ÉPISTAXIS.

—. 304
— au début de la grippe. . . . 715
— post-opératoires 382
Traitement de l' — 1111

ETHMOIDE.

(V. SINUS).

FACE.

Cancroïde de la — et cautérisation 96
Traitement de lupus de la — par l'oxygène. 73

FACIAL *(Nerf)*.

Affection aiguë du —. 29
Interprétation du signe de Bordier et Frenkel dans la paralysie du nerf —. 511
Névralgie aiguë du —, du trijumeau de l'acoustique. . . . 1034
Non-ingérence du — dans les paralysies du voile du palais. 762
Origine du — supérieur. . . . 512
Paralysie du — dans l'otite moyenne aiguë. . . . 360, 638
Paralysies du — périphérique. 1036
Pronostic et traitement des paralysies du —. 479
Rapports du — et de l'oreille. . 1221
Traitement chirurgical des paralysies du — d'origine otique. 803, **1505**

FOSSES NASALES.

(Voir aussi NEZ.)

Adéno-carcinome des —. . . . 1445
Angio-myxome des — et traitement. 1259
Chancre induré de la —. . . . 25
Corps étrangers des — 191, 292, 502
Corps étranger du canal nasal. 766
Coryza caséeux. . . 502, 600, 776
Coryza hydrorrhéique : analyse du liquide. 924
Coryza spasmodique : traitement par la turbinotomie. **1569**
Dent dans les —. 59
Examen bactériologique du mucus nasal. 26
Exostose des —. 74
Gommes des —. 670
Imperforation osseuse congénitale des choanes . . . 746, 1444
Kyste dermoïde des —. 25
Kyste du plancher des —. . . 1225
Kystes et pseudo-kystes des — **513, 545**
Lupus papillomateux des —. . 1084
Nécrose syphilitique du vomer. 977
Obstructions nasales intermittentes 1498
Occlusion membraneuse congénitale de la partie postérieure des —. 668
Polypes des —. 283, 501, 804, 806, 867, 1086
Rapports entre calibre exagéré des — et affections des voies respiratoires 538
Rhinolithes. . 226, 715, 1084, **1127**
Sarcomes des —. 384, 1112
Synéchies des — et acide chromique 742, **785**
Synéchies des — et galvanocaustie. 1045
Synéchies des — et traitement. 599, **1457**
Tumeurs syphilitiques des —. . 188
Tumeurs des —. 468, 975

GLOTTE.

Anatomie et physiologie de la région sous-glottique. . . . 741
Carcinome sous-glottique. . . 933

Croup ou spasme de la — d'origine pneumococcique. . . . 991
Diaphragme glottique. . . 28, 1048
Fermeture de la — pendant la déglutition. 173
Spasmes cloniques des constricteurs et dilatateurs de la —. 873
Sténose sous-glottique. . 503, 1085

GORGE.

Affections de la — chez les institutrices. 1050
Électricité dans les maladies de la —. 1493
Exercices vocaux dans le traitement des maux de —. . . . 1561
Lésions de la — dans la fièvre typhoïde. 533
Plaques muqueuses probables de la — chez un enfant. . . . 857
Syphilis de la —. 573, 1593

INSTRUMENTS ET APPAREILS, ETC.

Appareil à chloroformiser au travers d'une fente trachéale. 199
Appareil à préparer des solutions stérilisées de cocaïne. . 190
Appareil pour photographier le larynx sur le vivant. 736
Autoscope de Kirstein. 1248
Cautère-turbinotome. 927
Compresseur de la cloison. . . 188
Cornet acoustique. . . 1213, 1217
Ecarteur pour la mastoïde ou les interventions sur le larynx et la trachée. 804
Instrument à anse pour les queues de cornet. 805
Instrument pour l'inspection de la région rétro-laryngée. . . 1593
Manche angulaire pour électromoteur chirurgical. 51
Microphonographe Dussaud. . 878
Miroir laryngendoscopique. . 635
Papier pour empêcher la pénétration du sang dans la bouche dans les opérations du nez et protéger la peau au-dessous de l'ouverture trachéale chez les trachéotomisés 190
Pince ostéotome pour la résection de la paroi externe de l'attique 508
ıce pour les queues de cornet. 804
'yphoniste 663, 665
eveur du voile 805
ingue à injections sous-muqueuses dans la tuberculose 'aryngée. 827
nde pour massage de la chaîne 1502
be trachéal permanent. . . 826

INTUBATION.

Croup et —. 1068
— du larynx. . . . **185, 747, 1057**

LANGUE.

Acide arsénieux dans les tumeurs malignes de la — 772, **1121**
Chancre de la —. 228
Eléphantiasis de la —. 865
Epithélioma de la base de la —. 58
Epithélioma de la —. . . 290, 466
Fibrome de la —. 1412
Glossite superficielle dissécante. 24
Goitre de la base de la —. . . 195
Gomme de la —. 1085
Hypertrophie d'amygdale de la —. 57, 393, 712
Image skiagraphique des vaisseaux de la —. 1315
Kyste de la —. 498
— pileuse. 1496
Leucoplasie linguale. . . 439, **817**
Lymphangiome de la —. . . . 1531
Macroglossie. 88, 958
Mobilité excessive de la —. . . 357
Pathologie de l'amygdale linguale **673**, 696, 700
Pathologie du conduit lingual. 1595
Sarcome de la —. 497
Sensations gustatives. 24
Tumeur de la —. 829
Tumeur érectile de la —. . . 939
Tumeur sub-linguale chez les enfants. 411
Ulcérations de la —. 1504

LARYNGITE.

Laryngite chronique consécutive à ozène guérie par la sérothérapie 351
— chronique. 461
— exsudative. 1112, 1165
— fibrineuse 431, 444
— hérédo-spécifique. 1085
— hyperhémique et liquide surrénal. 1448
— hypertrophique consécutive à fièvre typhoïde et diphtérie. 23
— hypertrophique consécutive à laryngite à bacilles piocyaniques. 18
— hypertrophique, simulant une affection maligne. . . . 835
— rhumatismale 259
— sous-glottique aiguë. . . . 1563
— striduleuse. 296, 503

LARYNGOLOGIE.

Acétylène en —. 270
Manuel de —. 224, 1530
Orthoforme en —. 717

Rayons de Röntgen en —. 191, 665, 1116, 1455

LARYNGOSCOPIE ET BRONCHOSCOPIE.

Autoscopie 174, 295, 320
Bronchoscopie 1176
Laryngoscopie chez l'enfant. . 283

LARYNGOTOMIE.
(Voir THYROTOMIE.)

LARYNX.

Abcès péri-trachéo-laryngien chez les enfants. 352
Acide arsénieux dans les tumeurs malignes du —. 772, **1121**
Adéno-fibrome du —. 1011
Affection du — de nature douteuse 76, 930
Anatomie du —. 189
Atlas manuel des maladies du — 1294
Autoplastie œsophago-pharyngo-laryngienne. 1313
Cancer du — et traitement opératoire. 14, 19, 27, 460, 738, 810, 1178, 1296
Carcinome du — et traitement. 472, 1144, 1147, 1167, 1173, 1594
Croup latent. 814
Croup et intubation. 1068
Déviation du — due à tumeur. 860
Diagnostic des affections ulcéreuses du —. 871
Entraînement préalable et méthodes opératoires dans les tumeurs du —. 78
Étiologie du pseudo-croup. . . 1200
Eversion ventriculaire. **1297**
Fracture du thyroïde. 397
Galvanocautérisation dans le —. 1423
Hémorragie après ablation d'un papillome du —. 354
Histologie des tumeurs bénignes du —. 1022
Importance de l'examen du — et application des rayons X dans les anévrysmes de l'aorte. 1598
Influence de la prononciation sur le développement psychique 539
Innervation du —. . . . **481**, 1410
Laryngectomie. 233, 810, 933, 1325
Laryngocèle interne. 505
Laryngosclérome 283
Lipome du —. 1285
Lupus du —. 832
Myxome du —. **1241**
Nécrose du — dans la fièvre typhoïde 716, 1227
Néoplasmes tuberculeux trachéo-laryngés. 1244
Obstruction congénitale du —. 260
Œdème du — dû à la ménopause 1418
Œdème primitif aigu du —. 250, 289, 1417, **1542**
Œdème syphilitique du —. . . 397
Ossification des cartilages du — 664
Papillomes du — 28, 200, 232, 603, 779, 930, 971, 1314
Périchondrite syphilitique du — 1315
Phonation 768
Polypes du — et histologie. 428, 430, 772, 798, 874, **1361**, **1393**
Prolapsus du ventricule de Morgagni 838
Sarcome du —. 173
Spasme du — congénital. . . . 1501
Spasme du — et végétations adénoïdes. 1198, 1228
Spasme expiratoire. 260
Spasme inspiratoire typique des nourrissons. 1260
Spasme pharyngo-laryngé et paresthésie simulant le vomissement. 1076
Spasme respiratoire infantile. . 858
Sténoses du — 461
Sténoses laryngées post-opératoires chez les enfants. . . . 355
Sténoses laryngo-trachéales . 351
Syphilis du —. 286, 461, 875, 973, 1593
Toux pseudo-croupale. 1560
Troubles laryngés dans syringomyélie 1113
Tuberculose du — et acide lactique 743
Tuberculose du — (histologie). 314
Tuberculose du —, son traitement climatérique 1246
Tuberculose du — et traitement chirurgical. 260
Tuberculose du — et traitement médical. . . 504, 839, 973, 1470
Tumeur maligne du — chez un tuberculeux 414
Tumeur peut-être syphilitique de la bande ventriculaire. . 838
Tumeurs bénignes du —; leur transformation en tumeurs malignes. 1074
Tumeurs strumeuses du —. . 1449
Ulcération du — dans la fièvre typhoïde 960
Voies respiratoires supérieures et œdème du —. . . . . 1[illegible]

LUETTE.

Élongation de — ayant causé une obstruction respiratoire pendant l'anesthésie . . . .
Hématome spontané de la —. . 1
Urticaire de la —. . . . . .

MAXILLAIRE.

Adénome kystique sous le bord du — inférieur 270
Ostéo-périostite maxillaire et orbitaire chez un nouveau-né. . 1263
Sarcome du — supérieur. . . . 190

MÉDECINE LÉGALE.

Lésions du nez et de l'oreille dues à des accidents. 196, 266

NASO-PHARYNX.

Carie du sphénoïde. . . 1107, 1165
Catarrhe du — et traitement par le curettage. 800, **1185**
Corps étranger du —. 1195
Éponge de Bernay, hémostatique dans le —. 1247
Fibro-chondrome du —. . . . 480
Maladie de Thornwaldt. . . . 859
Morphologie et pathologie de la poche pharyngée de Rathke. 470
Polype fibro-muqueux du —. . 1070
Traitement chirurgical des polypes du —. . 119, 291, 383, 939, 1021
Troubles de la voix d'origine naso-pharyngienne. 396
Tumeur kystique du —. . 18, **177**
Tumeur maligne (fibro-myxome et sarcome) du — 990
Tumeurs lymphoïdes du —. . 654
Ulcérations tuberculeuses du — 1086

NEZ.

Acide arsénieux dans les tumeurs malignes du —. 772, **1121**
Affections de l'entrée du — et des parties voisines 230
Affections du — et suggestion hypnotique. **137**
Aspiration des ailes du — . . . 1596
Diphtérie du — 1151, 1504
Douche nasale : abus et dangers 229, 984
Douche nasale 632
Epilepsie d'origine nasale. 908, 1317
Éponge de Bernay, hémostatique dans le — 1247
Électricité dans les maladies du —. 1493
Fissure du — et absence congénitale de l'œil. 1142
Fracture du — ; traitement . . 1251
Galvanocautérisation dans le — 1423
Hydrorrhée nasale : analyse du liquide. 924
Influence des irritations de la muqueuse du nez sur le cœur. 443
Lipome du —. 500
Lupus du —. . . . 528, 594, 665
Insuffisance nasale causée par la proéminence exagérée de l'arc antérieur des vertèbres cervicales 741
Lupus du — guéri par la tuberculine 594
Malformation congénitale du — 395
Méningocoque dans le — d'individus non méningitiques. . 1071
— dans la scarlatine. 89
— et appareil génital. 460
— et tuberculose pulmonaire. . 459
— et yeux. 747, 1175
Obstruction du — cause d'accès épileptiformes 908
Ostéo-chondro-myxo-sarcome du — 1356
Oxygène dans le traitement des affections purulentes du —. . 172
Oxygène dans le traitement du lupus du —. 72
Parosmie subjective. . . 768, **1028**
Polypes du — d'origine ethmoïdale 384
Réflexes d'origine nasale. 256, 294, 714, 1295
Sécrétion nasale bleue. . 738, **1308**
Septicémie consécutive à un furoncle du —. 1005
Sozoiodol dans les affections du — 226
Syphilis du —. . . 573, 757, 988
Syphilis du — et symptômes de compression 1142
Syphilis héréditaire du —. **33**, 1047, 1494
Traitement chirurgical des difformités nasales. 460
Troubles de l'ouïe et de l'odorat par lésion centrale. . . . 767
Troubles oculaires réflexes d'origine nasale. 1295
Ulcérations nasales et acide chromique 391

NEZ *(Cavités accessoires du —)*.

(Voir SINUS.)

ODORAT.

Cacosmie. 501, 1469
Troubles de l' — par lésion centrale 767

ŒSOPHAGE.

Actinomycose de l' —. 208
Autoplastie œsophago-pharyngo-laryngienne 1313
Cancer de l' —. . 21, 189, 531, 942
Carcinome de l' — et envahissement de la trachée. 1357
Corps étranger de l' —. . 191, 1504

OREILLE.

Abcès péri-auriculaire dû à la furonculose du conduit. 398, **689**, 736
Agoraphobie due à des lésions auriculaires 1566
Aide-mémoire Léauté : l'oreille. 935
Blessures de l' — par des armes à feu. 299, 379
Carcinome de l' —. . . . 630, 1374
Complications auriculaires de la grippe. 540
Complications auriculaires de la scarlatine 571
Complications auriculaires des oreillons 176, 569
Condylomes de l' —. 436
Diphtérie de l' —. 1151
Electricité dans les maladies des —. 1493
Fréquence des affections des différentes portions de l' —. 1080
Maladies des — et traitement. . 104
Massage de l' —. 1053
Néphrites et affections de l' —. 206
—, son et musique. 381
Otorragie et valeur séméiologique. . . . 304, 751, 1182, 1454
Rapports de l' — et du facial. 1221
Réflexes d'origine auriculaire. 811
Relations entre les maladies de l' — et de l'œil. . . . 120, 372
Sozoiodol dans les affections de l' —. 226
Troubles auriculaires de la syphilis héréditaire. 671

OREILLE EXTERNE.

Brûlures du conduit auditif externe. 302, 1038
Cérumen : son principe amer. 911
Corps étrangers de l' —. 226, 303, 508, 671, 1081
Écoulement spontané de liquide céphalo-rachidien par le conduit 604
Exostoses du conduit auditif externe. 139, 140, 141, 1349
Formes de l' —. 31
Fracture des cartilages de l' — 540
Furonculose du conduit et abcès péri-auriculaires. 398, **689**, 736
Kystes du pavillon de l' —. . . 720
Lupus de l'hélix 141
Malformation de l' —. 53
Occlusions acquises ou congénitales du conduit. 1564
Othématome spontané du pavillon de l' —. 300
Papillome du conduit. 1208
Périchondrite phlegmoneuse post-opératoire 1214
Photographie d'une tumeur du pavillon 793
Sténoses du conduit consécutives à des interventions pour otorrhée 400, 566
Syphilis du pavillon. 576
Traitement des affections auriculaires par le conduit externe. 780
Tumeur du pavillon. **1233**
Zona du nerf auriculo-temporal 141

OREILLE INTERNE.

Commotion labyrinthique. 687, 1174
Etiologie des affections de l'appareil de perception. 52
Fonction du limaçon. 55
Nécrose du labyrinthe. 235
Noms anatomiques adoptés en —. 63
Pyramide d' — normale. . . . 1212
Schéma des voies labyrinthiques 1080
Structure du labyrinthe. . . . 175
Terminaisons centrales de la racine labyrinthique. . . . 1052

OREILLE MOYENNE.

Affections auriculaires chez les scrofuleux 62
Affections de l' — et abcès extraduraux. 93
Affections de l'attique externe : anatomo-pathologie et clinique 42
Anatomie chirurgicale de la caisse 474
Ankylose osseuse de l'étrier. . 1452
Carcinome de l' —. 433
Carie des osselets. 1407
Cholestéatome de l' —. . 437, 1012, 1421
Corps étrangers de l' —. 375, 605, 1012
Déhiscence du tegmen tympani ; structure de la muqueuse de la caisse 142, 1042
Diagnostic des affections traumatiques de l' —. 1068
Eau oxygénée dans les affections catarrhales lentes de l' —. . 783
Excitabilité réflexe du muscle tenseur du tympan par les ondes acoustiques. 1386
Injections dans l' — pour l'otite moyenne catarrhale chronique 361
Massage de la chaîne des osselets par la sonde. 1502
Nécrose de l' —. 301
Noms anatomiques adoptés pour l' —. 63
Ostéoporose des osselets . . . 50

Physiologie de la caisse du tympan. 344
Polype de l' —. 1086
Procédé nouveau de mobilisation de l'étrier. 1148
Sclérose auriculaire et thyroïdine 375
Subluxation du marteau et de l'enclume. 1037
Ténotomie du muscle de l'étrier; section et mobilisation de l'articulation de l'enclume et de l'étrier. 237
Thyroïdine dans les affections de l' —. 507
Traitement médical des suppurations de l'attique et de l'antre. 127
Tuberculose de l' —. 265, 464, 569, 606, **1528**

OTALGIE.

— dans la fièvre intermittente. 1056

OTITES.

Abcès rétro-pharyngien dû à une otite moyenne suppurée aiguë 398
Complications intra-craniennes des — (V. *Cerveau, Cervelet*).
Complications septiques des — suppurées et traitement. . . 839
Des — aiguës chez les enfants. 56, 1326, 1327
Évidement pétro-mastoïdien pour — sèche. 118, 202, 759, **945**
— moyenne aiguë chez un enfant ayant avalé une épingle. **447**
— moyenne aiguë d'origine menstruelle. 672
— moyenne aiguë et mastoïdite. 1214
— moyenne aiguë suppurée et angine de Ludwig. 1567
— moyenne consécutive à la rougeole 1079
— moyenne consécutive à la scarlatine 1230
Pachyméningite purulente due à une otite suppurée. . . . 1231
Purpura rhumatismal consécutif à une — moyenne aiguë. 1294
Pyhémie au cours d'une — moyenne aiguë chez l'enfant. 1327
Résultats des opérations mastoïdiennes dans les — suppurées. 458
Traitement de l' — moyenne aiguë 1420
Traitement chirurgical de l' — moyenne chronique sèche . **641**
Traitement de l' — scléreuse par les vibrations mécaniques. 742, **1026**
Traitement de l' — scléreuse par la perforation du tympan. 140
Traitement des — suppurées aiguës par l'oxygène. 140

OTOLOGIE.

Acétylène en —. 270
— et surdi-mutité. 1384
Péroxyde d'azote en —. . . . 1568
Questions de physiologie et d' — pratique 1381
Traité d' —. . . . 288, 1467, 1530

OTORRHÉE.

Abcès du cou consécutifs à l' — 942
Importance du diagnostic précoce et du traitement de l' — 1553
Indications de l'opération radicale dans l' — 1359
Nystagmus après une cure radicale d' —. 1040
—, ancienne fracture de la base du crâne. Intervention. . . . **1329**
— chronique. 32, 266
Ouverture rétro-auriculaire après la cure radicale de l' — 1536
Pyohémie d'origine otique. 117, 141, **209**, 239, 301
Suppuration sous le lambeau après opération radicale pour l'— 566
Tamponnement dans opérations radicales d' — 565, 566
Traitement chirurgical conservateur de l' — . . 203, 506, 542
Traitement chirurgical de l' — chronique. 38, 115, 542, 717, 878, 1466
Traitement de l' — par l'ablation des osselets. 1137
Traitement de l' — par l'acide picrique 415
Traitement de l' — par l'acide trichloracétique. 1485
Traitement de l' — par l'oxygène 72, 172
Traitement de l' — par le traumatol 719
Traitement des — moyennes purulentes par les lavages par la trompe. 607
Traitement médical de l' — chronique 47
Trismus et —. 359, 574

OUÏE.

Anatomie, histologie normale et pathologique de l'appareil auditif. 143
Désignation uniforme des résultats de l'examen fonctionnel de l' — 1376

Chirurgie acoustique 636
Cornets acoustiques. 1051
Détermination de l'acuité auditive par des proportions justes 1379
Diplacousie mono-auriculaire . 446
Effets sur l' — de l'ablation des hémisphères, des lobes otitiques et du cervelet. 376
Epreuve de Rinne et celle de Gellé. 877
Examen d'oreilles avec une série de diapasons 448
Examen fonctionnel de l'oreille. 142
Excitabilité réflexe du muscle tenseur du tympan par les ondes auditives et de son importance pour l'ouïe. . . 943
Influence de l'air ambiant sur l' — 376
Parole et —. **1237**
Pathogénie des affections de l' — dues à la pression de l'air atmosphérique 361
Théorie de l'audition. 1384
Troubles de l' — d'origine centrale. 767
Unification des moyens d'examen fonctionnel de l' — 1375
Unité de mesure pour l'examen avec les diapasons. 877

OZÈNE.

Electrolyse dans l' —. 125, 292, 667
Etude de l' — 1139, 1418
Oxygène dans l' — 72
Sérothérapie dans l' — et accidents 123, 293, 1532
Traitement de l' — et du pseudo-ozène. 385

PARALYSIE.

(Voir les différents organes : CORDES VOCALES, VOILE DU PALAIS, ETC.)

Importance des — laryngées . . 456
— bulbaire. 627
— du récurrent chez un enfant. 1349
— laryngées d'origine centrale. 1410
— laryngées post-opératoires dans le croup. 355
— récurrentielles. 90, 663, 910, 932, 1314, 1316, 1594, 1595
— récurrentielles dues au cancer de l'œsophage. 189

PAROLE.

Causes des troubles de langage et traitement. 879
Ouïe et. **1237**
Troubles de la — occasionnée par parésie du voile due à la présence de tumeurs dans le naso-pharynx. 854
Transmission héréditaire des troubles de la — 1114

PHARYNGITE.

Bacille de Friedländer dans la — 395
— catarrhale hypertrophique. . 953
— membraneuse récidivante. . 499
— sèche 257
Traitement chirurgical de la — chronique hypertrophique. 356

PHARYNX.

Abcès rétro-pharyngien avec hémiplégie et aphasie. . . . 1196
Abcès rétro-pharyngien dû à otite moyenne suppurée aiguë 398
Abcès rétro-pharyngien et sérothérapie antistreptococcique. 744, **849**
Adhérence du voile du palais au —. 285
Autoplastie œsophago-pharyngo-laryngienne 1313
Brûlures du — 1314
Cancer du — et traitement chirurgical 170
Cancer du — guéri par injections d'alcool 59
Carcinome du — 664
Diagnostic des affections ulcéreuses du — 871
Diphtérie du — 1151
Dysphagie prolongée, signe de syphilis 1076
Excision partielle du — pour épithélioma du larynx. . . . 1178
Galvanocautérisation dans le — 1423
Gangrène primitive du — . . . 805
Hyperesthésie du —, cause de vomissements. 465
Mycosis du — 251
Pharyngotomie transhyoïdienne 253, 908
Sozoiodol dans le traitement des affections du — 226
Spasme clonique du — 934
Spasme pharyngo-laryngé et paresthésie simulant le vomissement. 1076
Synéchie entre le voile et le —. 829
Tabac cause du cancer du — . . 1045
Toux pharyngée chez les enfants. 193
Tuberculose du — 537, 1086

RHINITE.

— fibrineuse. 467, 1550
— pseudo-membraneuse. . . . **1062**
— pseudo membraneuse due au rouget du porc. 350
Traitement de la — hypertrophique, ... 603, 1469

Traitement de la — atrophique. 602
Traitement de la — atrophique par l'aniline et l'iode 1560

RHINOLOGIE.

Acétylène en —. 270
Manuel de —. 224, 1530
Peroxyde d'azote en — 1568
Rayon de Röntgen en — 191, 1116, 1455
Réforme de l'enseignement rhino-pharyngologique. 249

RHINOSCLÉROME.

Histologie et étiologie du — . . 412
Rhino-pharyngo-laryngo sclérome. 283

RHINO-PHARYNGITE.

— atrophique, consécutive à une fièvre typhoïde et diphtérie. 23

ROCHER.

Radiographie des cavités du —. 804

SINUS.

Affections de l'ethmoïde. . . . 1323
Anatomie de la région fronto-ethmoïdale. 449
Anatomie des cellules ethmoïdales 743, **913**
Anatomie pathologique des —. 1165
Anomalie des cellules ethmoïdales. **1548**
Bactériologie des —. 809
Céphalée due à une affection du — ethmoïdal 529
Empyème des cellules ethmoïdales avec abcès orbitaire. . 429
Etiologie et diagnostic des sinusites (sinus maxillaire excepté) 412
Manifestations orbitaires des sinusites. 1019
Ostéite proliférante 234
Sinusite, complications de la grippe 779
Sinusite et complications broncho-pulmonaires **161**
Traitement des sinusites (maxillaire excepté) . . . **273, 305, 337**
Tumeur des — 468
Tumeur probable du sinus sphénoïdal 1109

SINUS FRONTAL.

Céphalée due à une affection du 528
Infection du — par la sinusite maxillaire **1201**
Ostéome du — 1346
Sinusite frontale et abcès du cerveau. 89
Sinusite frontale et traitement chirurgical . 198, 252, 926, 1072, 1290, 1557
Sinusite frontale aiguë. 1529
Sinusite fronto-maxillaire. 778, **1201**

SINUS MAXILLAIRE.

Céphalée frontale due à un empyème du —. 529
Corps étranger du — 1143
Dent de sagesse dans — 60
Eclairage par transparence dans l'empyème du — 258
Empyème du — consécutif au tamponnement des fosses nasales 959
Expulsion spontanée d'un corps étranger du — 1083
Fracture et restauration de la paroi externe du — 1250
Histoire de la cure radicale de l'empyème du — 1046
Infection du — par le sinus frontal **1201**
Myxome du — 384, 601
Périostite du plancher de l'orbite 867
Pneumosinus maxillaire d'origine kystique. **1334**
Sinusite à pneumocoque. . . . **961**
Sinusite maxillaire. 231, 500, 601, 632
Sinusite fronto-maxillaire . . . 778
Sinusite maxillaire cloisonnée. 759
Sinusite maxillaire chez l'enfant. 294, 572
Traitement chirurgical de l'empyème du —. 539, 707, 862, 1200, 1557
Troubles oculo-orbitaires dans la sinusite maxillaire 1318
Tumeur du —. 390

SINUS VEINEUX.

Embolie gazeuse dans le — latéral. 30
Laryngite sous-glottique dans la grippe. 1043
Périsinusite latérale sans symptômes 379
Phlébite suppurée du — latéral. 475
Proéminence du — dans l'apophyse mastoïde. 1043
Rapport des — et de la paroi cranienne. **65**
Signe de la thrombose du — longitudinal supérieur. . . . 262
Thrombose du — dans la mastoïdite 463
Thrombose du — consécutive à otorrhée. 117, 238, 298, 374, 378, 510, 637, 750, 1262, 1263

SON.

Influence des — sur l'écriture humaine 1218
Oreille, — et musique. 381
Série continuelle des —. . . . 55

STATISTIQUE.

Compte rendu de 77 opérations à la clinique d'otologie . . . 1180
Diphtérie en 1897 à Lariboisière. 815
Mouvement de la clinique du Dr Castex de 1891 à 1897. . . 880
— des cas de maladies d'oreilles traités à la clinique du prof. Grüber. 237

SURDI-MUTITÉ.

Education de la parole chez les sourds-muets 506
Enfant de parents atteints de — 1036
Enseignement du chant aux enfants atteints de — . . 795, **1089**
Etude sur la —. 473
Excitation produite par les exercices acoustiques dans la — . 509
Exercices acoustiques par le microphonographe dans la —. . 1503
Observations faites sur des sourds-muets 363
Otologie et —. 1384
— hystérique 29
Sourds-muets ayant conservé l'ouïe. 267
Système auriculaire d'Urbantschitsch appliqué à la — . . . 362
Valeur des exercices auditifs dans la — 1219

SURDITÉ.

De la — uni et bilatérale. 268, 476, 1042
Simulation de —. 751
— consécutive à l'influenza . . 1042
— dans le tabes. 1150
— hystérique. 770
— nerveuse dans la diphtérie . 304
Valeur des exercices auditifs dans la —. 1219

TEMPORAL.

Carie du —. 1209
Cholestéatome du —. 1209
Nécrose phosphorée du —. . . 463

THYMUS.

Mort par hypertrophie comparative du — 1183, 1260

THYROÏDE.

Epithélioma du corps —. 521, 773
Kyste thyro-hyoïdien 836
Extirpation d'un goitre ayant entraîné la paralysie des cordes vocales. 971

THYROTOMIE.

— pour adéno-fibrome du larynx 1011
— pour cancer du larynx. . . . 738
— pour corps étranger. 461
— pour papillome du larynx. 232, 431
— pour polypes. 430
Thyrotomie pour sténose sous-glottique 503
Trachéo-thyrotomie dans le cancer du larynx. **1265**

TRACHÉE.

Abcès péri-trachéo-laryngien chez les enfants. 352
Cancer de la —. 21
Catarrhe trachéal chronique hémorragique. 1450
Néoplasmes tuberculeux trachéo-laryngés. 1244
Obstruction de la — par un ganglion 1228
Occlusion membraneuse de la —. 1411
Perforation de la — par un cancer de l'œsophage. 942
Plaie de la —. 620
Rupture de la — 126
Rétrécissement brusque de la — par abcès. 758
Sarcome de la — 173
Sténoses laryngo-trachéales . . 351
Syphilome de la — 872
Trachéite, complication de la grippe 779
Trachéocèle consécutive à une séance de suspension 1358
Tumeurs strumeuses de la — . 1449

TRACHÉOTOMIE.

Anesthésie locale et —. 286
De la — **401**
Hémorragie après —. 201
Papillomes du larynx guéris par la — seule 693
— et sérothérapie. 1468
— pour paralysie laryngée. . . 856
— pour périchondrite tuberculeuse du larynx. 973
— préventive pour ablation endo-laryngée de papillome de corde vocale 1534
— suivie de tubage 747
Trachéo-thyrotomie dans le cancer du larbnx. **1265**

TRIJUMEAU *(Nerf)*.

Affection aiguë du — 29

Névralgie aiguë du — du facial, de l'acoustique 1034
Névralgie du — guéri par turbinectomie 927

TROMPES.

De l'atrésie des —. 40
Tic-tac du à écartement des parois des —. 84

TUBERCULOSE.

(Voir les différents organes.)

TYMPAN.

Brûlures du. 302
Massage vibratoire du — . . . 1600
Paracentèse du —. 207
Paracentèse du — pour otite scléreuse. 140
Perforation traumatique du — 127, 300, 751
Proéminence du quadrant postéro-supérieur du —. 46
Ténotomie du muscle tenseur du — dans les fractures du crâne. 541
Traitement des perforations du —. 360, 757, 979, **993**

VARIA.

A propos de l'étude des voyelles 1152
Cancroïde et cautérisation. . . 96
Diagnostic précoce de la coqueluche. 1252
Image skiagraphique d'une lordose cervicale. 1315
Nosophène 992
Sérothérapie dans l'asthme. . . 793

VÉGÉTATIONS ADÉNOÏDES.

Adénoïdites chez l'adulte. . . . **129**
Adénotomie au moyen de pinces et de curettes. 807
Collapsus dans adénotomie . . 188
Epilepsie et — 196
Etude clinique des — et traitement opératoire. . 197, 231, 328, 808, 1016, 1254, 1286, 1417
Hémorragie après adénotomie . **1339**
Hippocrate et facies adénoïdien. 745
Importance du diagnostic précoce dans les —. 1138
Lordose simulant —. . . . 83, 84
Prolapsus du rectum disparu après ablation de —. 685
Récidive de — après ablation. . 1286
Relations entre — et forme du crâne et voûte du palais. . . 230
Résultats de l'adénotomie . . . 777
Tuberculose et —. 1354
— chez l'adulte. 1257
— dans gueule-de-loup 16
— et spasme laryngé. . . 1198 1228

VERTIGES.

Du —. 47, 688
— de Ménière. 141, 748
— de Ménière et agoraphobie. . 796
— dû à corps étranger du conduit 508
— tympanique chronique et traitement. 669

VOIES AÉRIENNES.

Corps étrangers des —. **1**, 445, 905
Extrait aqueux de capsules surénales dans les — supérieures. 1293
Fièvre après interventions sur — supérieures. 255
Immunité naturelle 1290
Inflammations fibrineuses —. . 144
Lithiase bronchique 1483
Parachlorophénol dans certaines maladies des — supérieures. 122
Rayons de Röntgen dans les affections des —. 1455
Sténose des — supérieures. . . 1009
Traité des affections des — supérieures. 367
— supérieures et œdème laryngé 1291
— supérieures et santé générale 1288

VOILE DU PALAIS.

Adhérence du — au pharynx. . 285
Epithélioma du — 82, 290
Fibro-lipome du —. 1084
Malformation du —. 745
Paralysie de corde vocale et moitié du — 834
Paralysie du —. 1087
Parésie du — et syringomyélie. 19, 1114
Rhinolalie. 85
Synéchie entre le — et le pharynx. 829
Traitement chirurgical de la division du —. 438
Tumeur du pilier postérieur. . 804

VOIX.

Affections professionnelles des chanteurs et des orateurs . . 61
Aphonie avec parésie des muscles tenseurs. 531
Aphonie fonctionnelle. 414
Aphonie guérie à l'aide du diapason 810
Aphonie hystérique . . . 261, 414
Aphonie réflexe d'origine nasale. 294
Classement des —. . . . **578**, **609**
Enrouement des chanteurs. . . 1283

Position des cordes vocales dans la — de tête et la — de poitrine 853
Rôle du larynx dans les consonnes sourdes et sonores. . . . 1197
Troubles de la — d'origine naso-pharyngienne. 396
— eunuchoïde, traitement . . . 259

VOUTE PALATINE.

Dent surnuméraire dans la — . 598
Gueule-de-loup, hypertrophie des amygdales, des cornets inférieurs et végétations adénoïdes 16
Maladies de la — 470
Relations entre forme de la — et végétations adénoïdes. . . 230
Syphilis héréditaire de la — . . 33
Traitement chirurgical de la division de la — 438
Ulcérations de la 628, 1348

TABLE DES AUTEURS[1]

Abbée, 208.
Abeles, 1254.
Ablov, 293.
Adams, 876.
Aiello, 348.
Aitkens, 1066.
Albertin, 866.
Albespy, 804.
Alcock, 126.
Alexander, 189, 1022, 1314, 1317, 1594.
Allan Macfadyen, 1552.
Alt, 42, 52, 139, 140, 141, 261, 1035, 1038, 1207, 1208.
Arcy (d') Magee, 571.
Ardenne, **177**.
Arrowsmith, 231.
Arslan, 98, 349, 350, 386.
Astier, **1329**.
Atwood Thorne, 862.
Audry, 498, 872.
Auliffe, 876.
Aunaudale, 199.
Avellis, 1184, 1260.
Avoledo, 359, 574.

Ball, 828.
Ballay, 991.
Balmanno Squire, 595.
Bar, 414, 772, 794, 798, **1153**.
Baratoux, 877, 1046.
Barclay Baron, 857.
Bark, 75, 82, 530, 531.
Barnett, 669, 1260.
Barr, 266.
Barrago-Ciarella, 1471.
Barth, 171, 1074, 1165, 1170, 1375.
Bartholin, **401**.
Baumann, 1468.
Baumgarten, 428, 429, 435, 627, 628, 630, 969, 984, 1345, 1346, 1348, 1349, 1444, 1483.
Baurowicz, 686, 1449.
ale, 833, 839.
udoux, 1143.
kmann, 197, 1384.
Beeston, 233.
Berbineau, **1569**.
Bergamini, 574.
Bergeat (Hugo), 173.
Berger (Franz), 601.
Bernard, **961**.
Berneick, 226.
Bernoud, 717, 1597.
Bertrand, 1016.
Bezançon, 745.
Bezold, 142, 235, 1378, 1380, 1385, 1470.
Biaggi, 351.
Bichowsky, 98.
Biehl, 300, 1080, 1421.
Biel, 1042.
Binder, 147.
Bing, 54, 1217.
Bishl, 268.
Blanc (Alfred), 1555.
Bliss (Ames), 1286.
Bloch, 1376.
Bloebaum, 602.
Blumenfeld, 1008.
Bojew, **209**.
Böke, 1353.
Bonain, **449**, 703, 794, 795, 802, 880, **1057**, **1440**.
Bond, 18, 19, 22, 856.
Bonnes, 85.
Bonnier, 761, 765, 768, 770, 935, 1080.
Bergoni, 349, 383.
Bossi (de), 361.
Botey (Ricardo), 260.
Bouchard, 1191.
Boucheron, 744, 793, **849**.
Boulay, 759, 760, 1496.
Bourdelte, 984.
Bouyer, 437.
Boyer, 160.
Braquehaye, 25.
Brault, 88, 959, 991.
Braun, 151.
Breitung, 292, 1560.
Breyl, 1496.

[1] Les chiffres en *caractère gras* se rapportent aux travaux originaux parus dans la REVUE HEBDOMADAIRE DE LARYNGOLOGIE, D'OTOLOGIE ET DE RHINOLOGIE; les chiffres *ordinaires*, aux analyses.

Brieger, 1354.
Brindel, **161**, **513**, **545**, 772, **1361**, **1393**.
Bronner, 833, 835, 931, 1263.
Brown Kelly, 1225.
Brühl, 877.
Bruns, 146.
Bryan, 198, 459, 1290.
Bryson Delavan, 456, 457, 460, 1246, 1285, 1286.
Buck, 127, 458, 462.
Buisseret, 879, 957.
Buller, 458, 463.
Burnett, 506, 1151.
Bussenius, 190, 192.
Butlin, 18, 831, 836, 838, 932.
Byan, 1288.
Buys, 1498.

Cabannes, 1358.
Cade, 637.
Cadwallader, 598.
Campos, 511.
Carette, 671.
Carle, 575.
Carmalt Jones, 456.
Carra, 1295.
Carstairs, 233.
Cartaz, 710, 802, **1062**.
Casacca, 1494.
Casselberry, 1252.
Castaneda, **185**, 740.
Castex, 503, 539, 710, 740, 741, 761, 770, 880, 1530.
Cayre, 58.
Cerf, 508.
Chaillous, 687.
Chambers, 747.
Chamisso de Boncourt, 195.
Chappel, 807, 1246.
Chauchard, 986.
Chauveau, 712.
Chervin, **1237**, **1424**.
Chiari, 1144.
Cholewa, 1413.
Clarence Blake, 458, 462.
Clark, 89.
Clément, **1241**.
Clerisetti, 387.
Clifford Beale, 21.
Collet, 767, 768.
Collin, 804.
Collinet, **1457**.
Combe (de la), **1473**.
Cordes, 1413.
Costet, 595.
Costiniu, 772, **1121**.
Cotterell, 595.
Coulhon, 907.
Courtade, 396, 540, 718, 1564.
Cozzolino, 783.
Creignou, 269.
Cresswell Baber, 833, 837, 859, 861, 924, 926, 929.
Crouzillac, 294, **369**.
Czwiklitzer, 151.

Dabney, 1067.
Daly, 456.
Damieno, 351, 352, 356, 360, 366, 638, 1417.
Davies-Collay, 290.
Day, 174.
Delcourt, 1056.
Delie, 741, **753**, **1479**.
Delpeuch, 745.
Demme, 283.
Dennert, 1381.
Derevoge, 409.
Deschamps, 867.
Didsbury, 57.
Dionisio, 352, 382.
Donald, 1082.
Donclan, 827, 859.
Douglas, 572.
Douglass (Beamar), 1447.
Downie, 1262.
Druault, 1113.
Duboé, 773.
Duffey, 716, 1227.
Dungern, 269.
Duplay, 751.
Duret, 1325.
Dutertre, 815.

Eckhardt, 196.
Eddowes, 535.
Edelmann, 1378.
Egidi, 349, 351, 352, 353, 355, 366, 383.
Eichler, 910.
Eross, 1322.
Erskine, 503.
Escat, 604, 696, 706, 739, 765, 797, 801, 802.
Etiévant, 253, 446.
Eulenstein, 301.
Evans, 1068.

Falta (V. Marckzel).
Fankenberger, 1532, 1560.
Faraci, 346, 356, 357, 508, 636, 1148.
Farlow, 1291.
Fasano, 352.
Ferré, 269.
Ferreri, 295, 357, 362, 366, 367, 384, 386, 388.
Fethke, 227.
Fidner, 1317.
Fink, 1081.
Finny, 960.
Fischenich, 1170.
Flatau, 188, 284, 285, 286, 663, 1316.
Fletcher Ingals, 459.
Follet, 261.

Frænkel, 189, 284, 285, 286, 287, 663, 664, 1317.
Frankenberger, 28.
Frémont, **1334**.
French (Thomas), 1247.
Frentzel, 24.
Friendwald (Harry), 1137.
Furet, 703, 794, 803.
Furnivall (Percy), 498.

Garel, 702, 705, 711, 712, 717, **721**, 735, 736, 739, 1076' 1534.
Garnault, 293.
Garris, 537.
Garzia, 348.
Gaudier, 128, 720, 874, 1259.
Gavello, 384, 600.
Gelineau, 1045.
Gellé, 509, 771, 1503.
Gerber, 1072.
Geronzi, 272.
Gibb, 871.
Gilles de la Tourette, 154.
Girard, 225.
Gleason, 237.
Gleitsmann, 1248, 1250, 1287.
Glover, **65**, **1537**.
Gluck, 1313.
Goldstein, 576.
Gomperz, 39, 42, 46, 47, 51, 56.
Gorham Bacon, 458.
Gouguenheim, 815.
Gourgues, 1183.
Grabower, 190, 664, 1595.
Gradenigo, 328, 334, 347, 349, 353, 365, 367, 374, 377, 386, 391, 510, 670, 746.
Grant (Dundas), 18, 23, 77, 80, 83, 84, 528, 530, 531, 535, 564, 569, 705, 712, 742, 832, 833, 859, 861, **1025**.
Grazzi, 316, 333, 353, 356, 361, 363, 365, 375, 388, 391.
Greville Mac-Donald, 453.
Grey-Edwards, 411.
Griffith Wilkin, 528.
Griffon, 745.
Grüber, 39, 50, 51, 139, 140, 207, 237, 1035, 1036, 1037, 1039, 1041, 1208, 1209, 1212, 1213.
Grunwald, 1294.
Guarnaccia, 375.
Guder, 443.
Gutzmann, 1114.
Guye, 1596.

ıjek, 412.
lasz, **1485**, 1568.
lipré, 748, 991.
mm, 1469, 1501.
mmerschlag, 50, 55, 1034, 1043, 1208.
ımon du Fougeray, 795, **1089**.

Harris, 448.
Hartmann, 194, 1452.
Hatch, 301.
Haug, 605.
Havilland Hall, 21, 926.
Hecker, 201.
Heddaeus, 254.
Heimann, 239.
Hellat, 1257.
Heller, 261, 905.
Hendelsohn, 125.
Henry, 1136.
Hermann, 1326.
Héron, 594, 595.
Hersberg, 284.
Hersfeld, 188, 191, 1316.
Heymann, 190, 224, 285, 1315, 1594.
Hezfeld, 1595
Hickey, 779.
Hill, 536, 831, 832, 833, 834, 859.
Hinkel, 1285, 1286.
Hinsdale, 1412.
Hogart, 512.
Holz, 1594
Hoover, 447.

Hopkins, 634.
Hopmann, 1011, 1012, 1021.
Horne (J.), 18, 21, 831, 833, 853.
Howard, 809.
Hozever, 292, 304.
Hugh Jones, 459, 1553.
Hultl, 432.
Hummet, 303.
Hunter, 1324.
Hutchinson, 595.

Isch-Wall, 119.
Iversenc, 498.

Jaboulay, 116, 1088.
Jacobson, 288.
Jacques, 60, 804.
Jacquet, 713.
Jankau, 150.
Jankelevitch, **247**.
Jansen, 1166.
Jennos, 634.
Jessen, 1106.
Joal, **577**, **609**.
Jobson Horse, 463.
Joel, 1173.
Jonesco, 810.
Jordan, 939, 1077.
Jousset, 779, 1417, **1425**.
Jurasz, 1167, 1171.

Kafemann, 249.
Kalmus, 303.
Kantorowickz, 1256.
Karutz, 31.
Katzenstein, 1314.

Kaufmann, 29, 39, 52, 53, 139, 140, **141**, 1035.
Kaursberg, 1356.
Kessel, 1380, 1385.
Killian, 1165, 1167, 1170, 1176, 1595.
Kirstein, 188, 190, 192, 284, 663, 1593.
Knight, 461.
Kobel, 2°6.
Koch, 1504.
Kœrner, 30, 63, 153, 1109, 1407.
Kohn, 25.
Kraus, 259, 719.
Krebs, 257, 1359.
Krepuska, 434, 631, 977, 982, 983, 984, 1349, 1353, 1487.
Kronenberg, 149, 1008, 1009.
Krönlein, 171.
Kugel, 1213.
Kut (Edwin), 59.
Kuttner, 188, 286, 988, 1314.

Laborde, 506.
Lacoarret, 28, 500, 501, 600, 668, **817**, 1070.
Lacroix, 397, 415.
Lake (R.), 16, 21, 76.
Lambert Lack, 200, 857, 858, 934, 1228, 1550.
Lambret, 128.
Langmaid, 1283.
Lannois, **689**, 736, 793, 796, 797, 911, **1233**, 1566.
Larke, 859.
Larkin, 1357.
Lartail, **241**.
Lauffs, 685.
Laurens, 120, 942.
Lavrand, 96, 701, 736, 742, 743, **785**, 1296.
Lawrence, 839.
Ledermann, 1567.
Leland, 1252.
Lemanski, 747.
Lemoine, 667.
Lenhardt, **1201**.
Lennox-Brown, 82, 456, 457, 530, 532, 535, **673**, 700, 741, 743.
Lenzmann, 1005.
Lermoyez, 262, 705, 710, 712, 760, 761, 762, 766, 770, 805, 910.
Lerner, 1150.
Leszinsky, 1231.
Letulle, 631.
Leutert, 398.
Lévy (Robert), 715.
Lewis, 146.
Liambey, 862.
Liaras, **417**, 803, **1505**.
Lichtenberg, 1353.
Lichtwitz, 229, 505.
Liebmann, 267, 539.
Lieven, 1008.
Lincoln, 456.
Littlewood (Harry), 497.
Lofton, 228.
Logan, 1287.
Logereau, 223.
Lombard, 123, 878.
Lombi, 390.
Longbotham, 1228.
Low, 1230.
Lubet-Barbon, 709, 744, 799, 800, 801.
Luc, 707, 712, 738, 739.
Lucale, 203, 1502.

Mac Burney, 228.
Mac Caw, 803.
Mac Cuen Smitth, 32.
Mackenzie (H.), 147, 460, 501, 1111.
Mackenzie (J.-N.), 1244, 1248, 1285.
Mac Kimmie, 393.
Macleod Jerney, 463.
Macleod Yearsley, 811, 852, 870.
Macnaughton-Jones, 73.
Mager, 261.
Magnan, **1542**.
Mahu, 805.
Malherbe, 118, 202, 760, 761, 800, 801, 803, **945**, **1185**.
Maljutin, 810.
Manasse, 175, 1180.
Mann, 1385.
Mansel Sympson, **24**.
Marage, 1051.
Marc'hadour (Le), 771, 1111, 1420.
Marchal, 865, 870.
Marczel Falta, 40, 47.
Marinesco, 512.
Marsh, 232, 530, 531, 568, 812.
Martuscelli, 354, 384, 1412.
Martz, 911.
Masini, 334, 343, 347, 355, 357, 360, 365, 367, 376, 381, 384, 385, 389, 392, 875.
Massal, 1443.
Massei, 814, 1450.
Massucci, 348, 358.
Matte, 541.
Mayer, 1246, 1254, 1289.
Meierhoff, 751.
Meillon, 1410.
Melvin Franklin, 1196.
Meltzer, 173.
Mendel, 741, 799, 800, 801.
Menière, 607.
Mermod, 635.
Metzger, 878.
Meyer, 665.
Meyer (E.), 188, 189, 1317.
Meyjes, 445, 1561.
Michels, 128.
Middlemas Hunt, 78, 500.
Mignon, 839, 1455.
Miller, 400.

Milligan, **74**, 150, 198, **447**, 533, 535, 568, 570, 909, 1195.
Mingazini, 29, 390.
Minich, 631.
Minor, 176.
Miot, 757, 761, 794, 795, 802, **993**, **1127**.
Mitchell, 1554.
M'Kernon, 1182.
Molènes, 439, 939.
Molinié, 502, 711, 738, **741**, 766, 778, **1308**.
Moll, 704, 740, 794, 795, **1161**.
Monari, 671.
Monel, 1018.
Monscourt, 1045.
Moore, 942.
Morelli, 970, 971, 976, 1482, 1483.
Morf, 206.
Moritz Felsch, 1294.
Morley Agar, 829.
Morpurgo, 62, 507.
Morse, 463.
Moses, 1012.
Mounier, 761, 466.
Moure, **129**, **273**, **305**, **337**, 394, **641**, 701, 711, 738, 739, 740, 770, 809, **1265**, **1505**.
Mouret, 743, **913**.
Mueller, 717.
Mulhall, 1288.
Muller, 606, 1068.
Müncheimer, 195.

Nash, 1142.
Navratil, 427, 428, 429, 430, 431, 432, 630, 967, 971, 972, 973, 1346, 1483, 1493.
Nemai, 431, 629, 970, 983, 1345, 1493.
Nemtzoglou, 1221.
Neuenborn, 1008.
Newbolt, 75.
Newcomb, 1250.
Noack, **1297**.
Noguès, 260, 1076.
Noltenius, 1147, 1169.
Noquet, 703, 743, 768, **1028**.
Normant, 252.
Nové-Josserand, 575.

O'Dwyer, 461.
Œttinger, 1047.
Okada, 806.
Olivier, 1152.
nodi, **97**, **481**, **1548**.
quendo, 1139.
stmann, 300, 943, 1053, 1381, 1386.
Duston, 638.
Ovens, 1323.
Owen, 438.

Pague, 953.
Pakes, 395.
Palazzolo, 350.
Palmer, 124.
Panse, 1381.
Pantzer, 38, 40, 1212.
Paquet, 750.
Passow, 1384, 1536.
Paunz, 429.
Payson Clark, 1252.
Pegler, 76, 536, 837, 838, 854, 855, 861.
Peltesohn, 230.
Perineau, 289.
Permewan, 456, 457, 1554.
Perrogon, 1354.
Personne (de la), 1019.
Petersen, 283, 284.
Peyre Porcher, 172.
Peyrissac, **1**.
Piaget, **1339**.
Pierce, 542, 672.
Plauth, 270.
Plicque, 537.
Poli, 364, 378, 379, 603.
Politzer, 42, 139, 140, 142, 143, 780, 1042, 1212, 1213, 1214.
Pollak, 141, 1034.
Pollnow, 145.
Polo, 794, **1157**.
Polyak, 49, 52, 55, 428, 430, 629, 969, 971, 972, 973, 975, 976, 977, 1343, 1345, 1346, 1348.
Potain, 1194.
Potter (Furniss), 258, 931.
Power (d'Alcy), 294.
Preiss, 1419.
Prévost, 251.
Preysing, 1535.
Price-Brown, 461.
Pringle (Kerr), 511.
Prota, 358.

Quesse, 196.

Radzichewsky, 152.
Rafin, 89.
Railton, 603.
Raoult, 715, 744, **881**.
Raugé, 632.
Reinbach, 411.
Rethi, 667.
Retzlaff, 1534.
Reverly Robinson, 1248.
Reynier, **65**, 115.
Rhodes, 1284.
Rice, 1246, 1250, 1291, 1423.
Richardière, 805.
Richards, 1142.
Rimini, 688, 1327.
Riolacci, 1318.
Ripault, 1083.
Rivière, 116, 117.

Roaldès, 397.
Robert Jones, 1554.
Robin, 799.
Roé (John), 460, 1250, 1251.
Roper, 749.
Röpke, 1557.
Rosapelly, 1197.
Rosati, 299, 379.
Rosenberg, 190, 191, 284, 444, 665, 1594.
Rosenthal, 285.
Root, 908.
Roure, 1263.

Sabrazès, 1358.
Saenger, 149, 538.
Saint-Georges Reid, 74.
Saint-Hilaire, 959.
Santi (de), 827, 831, 839, 856, 860, 861.
Sargnon, 291, 1069, 1448.
Sarremone, 743.
Sawyer (Frank), 1138.
Saxtorph Stein, 174.
Schadewald, 284.
Schech, 61, 1107, 1112, 1165, 1161.
Scheibe, 265.
Scheier, 192, 284, 664, 665, 1116, 1315.
Scheppegrell, 599, 1493.
Scherliess, 144.
Schiff, 1071.
Schleicher, 1600.
Schmidt (E.), 27, 1170, 1198.
Schmidt (Moritz), 367.
Schötz, 283, 284, 285, 287.
Schrotter, 261, 505.
Schujeninoff, 981.
Schwaback, 156, 464, 1381.
Schwarz, 230.
Schwidop, 302.
Seth Scott Bishop, 992.
Secchi, 347, 442.
Seguin, 250.
Seifert, 1175.
Semon, 21, 90, 297, 826, 831, 833, 834, 835, 932, 1048.
Sendziak, **33**, 777, 1598.
Seymour Oppenheimer, 1528.
Shurley, 457, 1178.
Siegele, 1171.
Simon, 1563.
Simone (de), 360, 361.
Simpson, 1247, 1248, 1254, 1284.
Singer, 1040, 1214, 1217.
Sirol, 260, 1076.
Soca, 296.
Somers, 127, 540.
Spencer, 14, 17, 294, 829, 927, 932.
Spengler, 122.
Spicer, 18, 21, 834, 835, 856, 857, 927.
Spiess, 714.
Spira, **47**, 50.
Stachiewiec, 256.
Steinbrugge, 158.
Stephens, 414.
Stewart, 395, 836.
Stillmann, 388.
Stoker, 72.
Suarez de Mendoza, 798, 799, 802.
Sutherland, 200.
Symonds, 932, 933.
Swain, 1246, 1248, 1250, 1253, 1288, 1293, 1529.
Szenes, 432, 435, 979, 982, 983, 984, 1353, 1491.

Taptas, **137**.
Targett, 498.
Tartakousky, 59.
Texier, 711, 735, 758.
Thiry, 744, **881**.
Thomas, **241**, 1052.
Thomas, 1136.
Thompson (John), 572.
Thomson Saint-Clair, 23, 573, 595, 835, 837, 838, 858, 926, 929.
Thorner, 1445.
Thornton, 1068.
Tietze, 229.
Tillaux, 1454.
Tilley, 835, 861, 927, 930.
Tissier, 1043.
Tissot, 1079.
Tomka, 982.
Tournier, 796.
Trasher, 1287.
Treitel, 191, 1219, 1314, 1317, 1593.
Tresilian, 153, 533, 535, 570.
Trifiletti, 159, 504.
Trunecek, 1374.

Uchermann, 259, 873, 941, 1418, 1179.
Urbantschitsch, 40, 47, 141, 1218.

Vacher, 702, 736, 757.
Vali, 436, 630.
Vallas, 908.
Vansant, 26.
Vauverts, 602.
Vedova (Della), 387.
Veis, 125.
Villard, 117.
Vincent, 598.
Vinci, 240.
Voituriez, 1531.

Waggett, 18, 22, 831, 860, 926, 927.
Wagner, 1252, 1253, 1287, 1289.
Wainwright, 87.
Walsham, 836, 837.
Washam (Hugh), 776.
Ward Cousins, 458.
Warden, 456, 632.
Watson (Williams), 934.

Weill, 778.
Weissgerber, 238, 298.
Wetterwald, 1174.
Whistler (Weill), 200, 528, 532.
Willett (Edgar).
Wilson, 304.
Winckler, 255, 1353.
Wingrave, 831, 836, 855, 858.
Wintermantel, 1180.
Wolff, 1169, 1170.
Woods, 73.
Woodward, 415.
Worthington, 838.
Wroblewski, 776.
Wurdemann, 463.
Wyatt Wingrave, 531, 533, 536, 569, 570, 930.

Yonge, 271, 1050.

Zapparoli, 391.
Zarnico, 1469.
Zimmermann, 1200.
Zuckerkandl, 148.
Zwillinger, 429, 629, 969, 978, 1482, 1492.

Bordeaux. — Imp. G. Gounouilhou, rue Guiraude, 11.

INDEX BIBLIOGRAPHIQUE

DE

La REVUE du Dr E. J. MOURE

5 février 1898

Bouche et Pharynx buccal.

Asello. — Traitement de l'amygdalite hypertrophique (*Dispensario di laringol. della Universita di Napoli. Rendi conto dell'anno scolastico,* 1896-1897).

Asler. — Hypertrophie chronique symétrique des glandes salivaires et lacrymales (*The Amer. Journ. of the med. sciences,* janv. 1898).

Berens. — Adhérences spécifiques du voile du palais (Acad. de méd. de New-York, séance du 28 avril 1897, anal. *in Rev. hebdom. de laryngol.,* nº 50, 11 déc. 1897).

Berger. — Tumeurs mixtes du voile du palais (*Rev. de chir.,* mai, juin et juill. 1897).

Bonnet. — De l'actinomycose de la langue (Thèse de Lyon, 1897).

Bottome. — Congestion de la base de la langue (*The Laryngoscope,* nº 1, vol. IV, janv. 1898).

Bowen. — L'hypertrophie de l'amygdale linguale (*The New-York med. Journ.,* 25 déc. 1897).

Brandt. — Clinique des maladies de la bouche, des mâchoires et du nez (*Klinik der Krankheiten der Mundhöhle, Kiefer und Nase.* Heft I. Berlin, Aug. Hirschwald, 1898).

Brown Kelly. — Gros vaisseaux pulsatiles dans le pharynx (*Glasgow med. Journ.,* janv. 1898).

Cagliari Simoni. — Blastomycètes dans l'hypertrophie des amygdales (*Wiener med. Presse,* nº 38, 1897).

Chaumanet. — Pathologie de la bouche chez les souffleurs de verre (Thèse de Bordeaux, 1897).

Daborey. — La chirurgie des amygdales (*The Amer. Practitioner and News,* 13 nov. 1897).

Decrette. — Déformations des narines dans le bec-de-lièvre (Thèse de Paris, 1897).

Dixon (A.). — Nouvelle note sur le trajet des nerfs du goût (*Edinburgh med. Journ.,* juin 1897).

Doubre. — Des tumeurs mixtes du voile du palais (*Bull. méd.,* 1, 1898).

Dowd. — Méthode d'opération pour petits épithéliomas de la lèvre (*Med. Record,* 8 janv. 1898).

Paraci. — Le traitement chirurgical des pharyngites chroniques hypertrophiques (*Archiv. ital. di otol., etc.,* nº 1, janv. 1898).

Fieux. — Millet du palais; pseudo-ulcérations de la voûte palatine chez le nouveau-né (*Rev. des mal. de l'enfance*, anal. *in Journ. de méd. et de chir. prat.*, 10 déc. 1897).

Foster. — Relation d'un cas d'uvulite aiguë (*The Journ. of ophthalmol., otol., etc.*, 1897.

Gamgee. — Épithélioma de la langue (Birmingham med. Asssoc., séance du 28 nov. 1897, anal. *in British med. Journ.*, 22 janv. 1898).

Good. — Deux cas de papillome du voile du palais (*Archiv. internat. de laryngol.*, n° 6, nov.-déc. 1897).

Goris. — Notes sur l'uranostaphylorraphie (*La Presse méd. belge*, n° 2, 1898).

Hartmann. — Un cas d'angiome de l'amygdale avec récidive trois ans après l'ablation (*New-York med. Journ.*, 25 déc. 1897).

Kramer. — Des injections d'acide phénique dans le parenchyme des amygdales (*Med. News*, 6 fév. 1897).

Krebs. — Qu'est-ce que c'est que la pharyngite sèche? (*Wiener klin. Rundschau*, n° 48, 1897.)

Lake. — Préparation microscopique d'un cas d'amygdalite lacunaire ulcéreuse aiguë (Soc. laryngol. de Londres, séance du 9 juin 1897, anal. *in Rev. hebdom. de laryngol.*, n° 1, 1er janv. 1898).

Lake (E.). — Deux cas de gueule-de-loup accompagnée d'une hypertrophie des amygdales et des cornets inférieurs et de végétations adénoïdes volumineuses (Soc. laryngol. de Londres, séance du 9 juin 1897, anal. *in Rev. hebdom. de laryngol.*, n° 1, 1er janv. 1898).

Lennox Brown. — Un cas d'épithélioma du voile du palais (Assoc. britannique de laryngol., séance du 16 juill. 1897, anal. *in Rev. hebdom. de laryngol.*, n° 3, 15 janv. 1898).

Marcus. — Balle dans la région sus-hyoïdienne. Radioscopie et radiographie (*Lyon méd.*, n° 48, p. 395, 1897).

Martin. — Hypertrophie de l'amygdale linguale (*Med. and surgic. Report.*, 13 nov. 1897).

Mc Burney. — Un cas de carcinome de l'amygdale (*Med. Record*, p. 893, 18 déc. 1897).

Mellchior-Robert. — Observation nouvelle de langue noire. Contribution à l'étude de cette affection au point de vue spécial de son origine parasitaire et de la spécificité du champignon décrit par Ciaglinski et Hewelke et par Sendziak sous le nom de « Mucor Niger » (*Marseille méd.*, n° 24, 1897).

Michel. — Ulcération syphilitique de la langue (*Journ. de méd. de Bordeaux*, n° 50, p. 583, 1897).

Molenes. — Leucoplasie bucco-linguale, symptomatologie, pathogénie et traitement (*Journ. de méd. et de chir. prat.*, 2e cahier, 25 janv. 1898).

Newman. — Épithélioma de l'amygdale gauche enlevé par pharyngotomie latérale et division de la mâchoire en avant de l'angle (*Glasgow med. Journ.*, fév. 1897).

Permewan. — Le chloroforme dans l'ablation des amygdales (Liverpool med. Institution, séance du 16 déc. 1897, anal. *in The Lancet*, 25 déc. 1897).

Phocas. — L'ablation des amygdales (*Le Nord méd.*, n° 78, 1er janv. 1898).

Shapp. — Un cas d'angiome de la langue (Acad. de méd. de New-York, séance du 26 mai 1897, anal. *in Rev. hebdom. de laryngol.*, n° 50, 11 déc. 1897).

Sweeny. — Les amygdales comme agents d'infection systématique (*The Pensylvania med. Journ.*, nov. 1897).

Taylor. — Amygdalite folliculaire ou croupeuse (*Journ. Amer. med. Assoc.*, 23 janv. 1897, et *Louisville med. Monthly*, janv. 1897).

Verdelet. — Cancer de la base de la langue, récidive ganglionnaire et propagation à la veine jugulaire interne. Résection de la partie malade (*Journ. de méd. de Bordeaux*, p. 561, 28 nov. 1897).

Voron. — Chancre syphilitique végétant de la lèvre inférieure (*Lyon méd.*, n° 48, p. 396, 1897).

Whitaker. — Les amygdalites chroniques (*The Laryngoscope*, n° 5, vol. III, nov. 1897, et *Virginia med. Semi-Monthly*, 25 nov. 1897).

Nez, Pharynx nasal et Cavités accessoires.

Annandale. — Quelques idées pratiques en rapport avec le traitement de certaines difformités du nez (*British med. Journ*, 4 déc. 1897).

Arrowsmith. — Un cas de papillome vrai de la cloison nasale (*The Laryngoscope*, vol. III, n° 5, nov. 1897).

Arslan. — Des néoplasmes du naso-pharynx (*Archiv. ital. di otol., etc.*, n° 1, janvier 1898).

Barth. — L'amygdale pharyngée et l'oreille (*Monats. f. Ohrenheilk.*, n° 11, nov. 1897).

Bond. — Un cas de tumeur kystique du naso-pharynx (Soc. laryngol. de Londres, séance du 9 juin 1897; anal. *in Rev. hebdom. de laryngol.*, n° 1, 1er janvier 1898).

Brisard. — L'éternuement (Thèse de Lyon, 1897).

Cholewa. — Sur la technique de l'ablation des végétations adénoïdes (*Monats. f. Ohrenheilk.*, n° 12, 1897).

Coulter. — Nouveau spéculum nasal (*The Laryngoscope*, vol. III, n° 5, nov. 1897).

Crouzillac. — Sur un cas d'aphonie réflexe d'origine nasale chez une hystérique (*Ann. des mal. de l'oreille*, n° 12, déc. 1897).

Denarié. — De quelques méthodes simples pour l'ablation des polypes naso-pharyngiens (Thèse de Lyon, 1897).

Dixon. — Un cas de rhinite fibrineuse (*British med. Journ.*, 22 janv. 1898).

Dommer. — De la rhinolalie (Thèse de Lyon, 1897).

Doran. — Empyème de l'antre d'Highmore (Harveian Soc. of London, séance du 18 nov. 1897, anal. *in the Lancet*, 4 déc. 1897).

Dundas Grant. — Un cas de tumeur rétro-nasale s'étendant dans oro-pharynx (Assoc. britannique de laryngol., séance du 16 juillet 1897, nal. *in Rev. hebd. de laryngol.*, n° 3, 15 janv. 1898).

Dundas Grant. — Un cas de projection en avant (lordose) des vertèbres cervicales simulant des végétations adénoïdes (Assoc. britannique le laryngol., séance du 16 juillet 1897, anal. *in Rev. hebdom. de laryngol.*, n° 3, 15 janv. 1898).

Dundas Grant. — Un cas de projection en avant des vertèbres cervicales simulant une récidive de végétations adénoïdes (Assoc. britannique de laryngol., séance du 16 juillet 1897, anal. *in Rev. de laryngol.*, n° 3, 15 janv. 1898).

Dunn. — Le cornet inférieur, — considérations sur le traitement des gonflements de ce dernier et particulièrement des soi-disant hypertrophies antérieures (*Virginia med. Semi-Monthly*, 24 déc. 1897).

Edwards. — Végétations adénoïdes du nez et du pharynx (*Amer. Practit. and News*, 27 nov. 1897).

Eeman. — Un douzième cas de rhinite diphtéritique primaire (Congrès de la Soc. belge d'otol., 18 juillet 1897, *in Bull. de la Soc.*, anal. *in Rev. hebdom. de laryngol.*, n° 51, 18 déc. 1897).

Fayette (Ewing). — Des formes de catarrhes du nez et de leur traitement (*The Laryngoscope*, vol. III, n° 5, nov. 1897).

Fink. — Les corps étrangers du nez et de l'oreille (*Klin. Vorträge*, Band II, Helft 8, 1897).

Fischellis. — L'emploi de l'électrolyse et du galvanocautère dans les affections du nez et de la gorge (*Med. and surg. Report.*, 20 nov. 1897).

Garnault. — Accidents rhumatoïdes très graves à la suite de cinq injections de sérum antidiphtérique sans résultat efficace dans le traitement d'un cas d'ozène parasyphilitique (*L'Indépendance méd.*, n° 52, 1897).

Garwardine. — Morphologie et pathologie de la poche pharyngienne de Rathke (*The Bristol med.-chir. Journ.*, déc. 1897).

Garzia. — Corps étrangers des voies aériennes et digestives (*Dispensario di laringosatria della Universita di Napoli. Rendi conto dell'anno scolastico*, 1896-1897).

Gaudier. — Fibro-sarcome de la fosse nasale gauche et du sinus maxillaire (Soc. de méd. du Nord, séance du 26 nov. 1897, anal. *in Le Nord méd.*, 1er déc. 1897).

Gavello. — Polypes muqueux du sinus maxillaire gauche (*Archiv. ital. di otol.*, n° 1, janv. 1898).

Goris. — Note complémentaire concernant l'opération de la sinusite maxillaire chronique (Congrès de la Soc. belge d'otol., 18 juillet 1897, *in Bull. de la Soc.*, anal. *in Rev. hebdom. de laryngol.*, n° 51, 18 déc. 1897).

Goris. — Sur deux cas de sinusite frontale (Congrès de la Soc. belge d'otol., etc., 18 juillet 1897, *in Bull. de la Soc.*, anal. *in Rev. hebdom. de laryngol.*, n° 51, 18 déc. 1897).

Gourdiat. — Contribution à l'étude des tumeurs malignes et des pseudo-néoplasmes tuberculeux des fosses nasales (Thèse de Lyon, 1897).

Guder. — Effet des irritations de la muqueuse nasale sur les mouvements du cœur et du pouls (*Ann. des mal. de l'oreille*, n° 1, janv. 1898).

Hagerdorn. — Ce que le médecin doit faire dans les hémorragies nasales (*Zeits. f. prakt. Aerzte*, n° 7, 1897).

Harris. — L'ozène dans ses rapports avec les affections des cavités accessoires du nez (Acad. de méd. de New-York, séance du 26 mai 1897, anal. *in Rev. hebdom. de laryngol.*, n° 50, 11 déc. 1897).

Hennebert. — Le traitement de l'ozène par l'électrolyse cuprique (Congrès de la Soc. d'otol. belge, 18 juillet 1897, *in Bull. de la Soc.*, anal. *in Rev. hebdom. de laryngol.*, n° 51, 18 déc. 1897).

Higguet. — Deux cas de lupus du nez traités par les rayons X (Congrès de la Soc. belge d'otol., 18 juillet 1897, *in Bull. de la Soc.*, anal. *in Rev. hebdom. de laryngol.*, n° 51, 18 déc. 1897).

Hochsinger. — Contribution à l'étude de l'origine nasale du melæna neonatorum (*Wiener med. Presse,* n° 18, 1897).

Hopkins. — Végétations adénoïdes et hypertrophie des amygdales chez les enfants (*The New-York med. Journ.,* 18 déc. 1897).

Hubbard. — Cas et traitement du catarrhe naso-pharyngien chronique chez les enfants (*Cleveland Journ. of med.,* fév. 1897).

Hutschneker. — Un cas d'hémophilie congénitale (*Wiener med. Wochens.,* n° 18, 1897).

Isaïa. — Les lésions de la syphilis tardive du nez, du pharynx et de l'isthme du gosier (*Dispensario di laringosatria della Universita di Napoli. Rendi conto dell'anno scolastico,* 1896-1897).

Isch-Wall. — Extirpation rapide d'un gros polype naso-pharyngien avec prolongement extra-cranien, sans résection osseuse (XIe Congrès de chirurgie, oct. 1897, anal. *in Rev. hebdom. de laryngol.,* n° 4, 22 janv. 1898).

Jacobi. — Localisation rare d'accidents syphilitiques primaires de la muqueuse nasale (*Dermatol. Zeits.,* Band IV, Heft 3, 1897).

Jankelevitch. — L'hydrorrhée nasale (*Rev. hebd. de laryngol.,* n° 51, 18 déc. 1897).

Kambouroff. — Contribution à l'étude des végétations adénoïdes syphilitiques et tuberculeuses (Thèse de Lyon, 1897).

Lacoarret. — Une cause de l'écoulement purulent dans l'empyème du sinus maxillaire (*Ann. de la Policlin. de Toulouse,* nov.-déc. 1897).

Lacroix. — Technique et indications du lavage du nez (*Le Concours méd.,* n° 51, 1897).

Lange. — De l'emploi de chloroforme dans les opérations pour végétations adénoïdes du naso-pharynx (*Therapeut. Monats.,* juin 1897).

Letainturier de la Chapelle. — Infections d'origine naso-pharyngienne : néphrite et endo-cardite (Thèse de Paris, 1897).

Lewis. — Fièvre de foin (*The Journ. of ophtalmol., otol., etc.,* oct. 1897).

Liambey. — Du traitement des sinusites maxillaires (méthode Luc) (Thèse de Paris, 1897).

Lockard. — L'éclairage par transparence et les erreurs de diagnostic auxquelles cette méthode donne lieu dans les sinusites frontale et maxillaire (*The New-York med. Journ.,* 27 nov. 1897).

Middleton Cruz. — Des végétations adénoïdes du naso-pharynx et leur fréquence au Chili (*Revista med. de Chile,* n° 10, oct. 1897).

Milligan. — Large exostose extraite de la fosse nasale droite d'un homme de soixante-neuf ans (Assoc. britannique de laryngol., séance du 16 juillet 1897, anal. *in Rev. hebdom. de laryngol.,* n° 3, 1898).

Montgomery. — Méthode de traitement du catarrhe nasal (*Charlotte med. Journ.,* mars 1897).

Myles. — Sinusites frontales (Acad. de méd. de New-York, séance du 28 avril 1897, anal. *in Rev. hebdom. de laryngol.,* n° 50, 11 déc. 1897).

Nash. — Absence congénitale de l'œil droit et fissure du nez (*The Lancet,* 1er janv. 1898).

Noquet. — Polypes saignants de la cloison des fosses nasales (Congrès de la Soc. belge d'otol., etc., 18 juillet 1897, *in Bull. de la Soc.,* anal. *in Rev. hebdom. de laryngol.,* n° 51, 18 déc. 1897).

Nedeltscheff. — Éléphantiasis chondromateux du nez (Thèse de Lyon, 1897).

Normant. — Contribution à l'étude des sinusites frontales et de leur traitement par l'ouverture large et le drainage endo-nasal (méthode Ogston-Luc) (Thèse de Bordeaux, 1897).

Onodi. — Une anomalie rare : situation et développement anormaux des cellules ethmoïdales postérieures (*Monats. f. Ohrenheilk.*, n° 12, 1897).

Pavlowski. — Immunisation et sérothérapie dans le rhinosclérome (en russe) (*Med. Oboz.*, n° 11, nov. 1897).

Peek. — Rhinite croupeuse, rhinite pseudo-membraneuse ou croup nasal (*The Journ. of ophtalmol., otol., etc.*, oct. 1897).

Pegler. — Un cas d'obstruction nasale avec tumeur hypertrophique muriforme du bord libre de la cloison (Assoc. britannique de laryngol., séance du 16 juillet 1897, anal. *in Rev. hebdom. de laryngol.*, n° 3, 15 janv. 1898).

Pelaez. — Quelques particularités anatomiques et physiologiques des fosses nasales et de la muqueuse nasale (*Revista de laringol.*, oct. 1897).

Peltesohn. — Affections du nez et des cavités accessoires (*Deut. med. Zeit.*, n°s 101, 102 et 103, 1897).

Pollak. — Perichondritis septinarium serosa (*Wien. med. Wochens.*, 3 juillet 1897).

Richardson. — Les affections de l'antre d'Highmore (*Virginia med. Semi-Monthly*, 24 déc. 1897).

Ringer. — Sténose nasale spasmodique (*The Laryngoscope*, n° 5, vol. III, nov. 1897).

Riolacci. — Des troubles oculo-orbitaires dans les sinusites maxillaires (Thèse de Lyon, 1897).

Rivière. — Contribution à l'étude du traitement opératoire des sinusites frontales (*Rev. hebdom. de laryngol.*, n° 52, 25 déc. 1897).

Roughton. — Empyème de l'antre d'Highmore (Harveian Soc. of London, séance du 18 nov., *in British med. Journ.*, 27 nov. 1897).

Rutten. — Ostéo-sarcome de la cavité nasale et de l'antre d'Highmore gauche (Soc. belge d'ophtalmol., séance du 28 nov. 1897, anal. *in Presse med. Belge*, n° 2, 1898).

Saint-Clair-Thompson. — Injections mercurielles dans la syphilis tertiaire du nez et de la gorge (*The Laryngoscope*, vol. IV, n° 1, janv. 1898).

Sargnon. — Traitement des fibromes naso-pharyngiens (*Gaz. des hôpit.*, n° 136, 27 nov.).

Scheppegrell. — Opération conservatrice pour l'extirpation de synéchies nasales (*The Laryngoscope*, vol. IV, n° 1, janv. 1898).

Schweinitz (de). — Abcès de l'orbite consécutif à une ethmoïdite suppurée. Opération et cure radicale (*Med. and surg. Report.*, 20 nov. 1897).

Scott Bishop. — Rapport et traitement entre le coryza et la fièvre de foin (*Virginia med. Semi-Monthly*, 12 nov. 1897).

Secchi. — Observations sur l'histologie et étiologie du rhinosclérome (*Gazz. degli ospedali*, n° 4, 9 janv. 1898).

Seimour-Oppenheimer. — Étude sur le nez et le pharynx dans un cas d'hémophilie (*New-York med. Journ.*, 4 déc. 1897).

Sendziak. — Sur un cas très grave de syphilis héréditaire tardive (*Rev. hebdom. de laryngol.*, n° 2, 8 janv. 1898).

Set Scott Bishop. — Fièvre de foin et coryza. Leurs relations et leur traitement (*The Laryngoscope*, vol. III, n° 6, déc. 1897).

Solà. — Considérations sur l'anatomie et la physiologie des fosses et de la muqueuse nasales (*Gaceta med. de Granada*, n°s 345 et 346, 1897).

Suchanek. — La diphtérie des voies respiratoires supérieures (*Sammlung Zwangloser Abhandlung de Bresgen*, Band II, Hefte 11 et 12).

Teets. — Revue du traitement des hémorragies nasales (*The Journ. of ophtalmol., otol., etc.*, oct. 1897).

Theissing. — Périchondrites et kystes séreux de la cloison du nez (*Perichondritis und seröse Kysten der Nasenscheidewand*) (Thèse inaug. de Breslau, 1897).

Tissier. — Tumeurs du nez et des sinus. — Revue générale (*Ann. des mal. de l'oreille*, n° 1, janv. 1898).

Torek. — Cyanose et excitation dans les cas de sténose nasale (*Med. Record*, p. 64, 8 janv. 1898).

Tudichum. — Affections des cavités accessoires du nez (Wat-London med.-chir. Soc., 7 janv., *in Lancet*, 15 janv. 1898).

Villel. — Lipome du nez (Pathol. Soc. of London, anal. *in The Lancet*, 8 janv. 1898).

Zamazal. — Abcès chronique du cerveau ouvert dans le sinus frontal (*Wiener med. Wochens.*, 26 juin 1897).

Larynx et Trachée.

Algier. — De l'équilibre de la voix (*La Voix parlée et chantée*, déc. 1897).

Bar. — Tumeur maligne du larynx chez un tuberculeux (*Archiv. internat. de laryngol.*, n° 6, nov.-déc. 1897).

Bark. — Un cas d'épithélioma de la corde vocale droite; thyrotomie (Assoc. britannique de laryngol., séance du 16 juillet 1897, anal. *in Rev. hebdom. de laryngol.*, n° 3, 15 janv. 1898; *in Lancet*, 4 déc. 1897).

Bayer. — Moyen d'empêcher la buée des miroirs (Soc. belge d'otol. et de laryngol., 18 juillet 1897; *Bull. de la Soc. belge d'otol., etc.*, anal. *in Rev. hebdom. de laryngol.*, n° 51, 18 déc. 1897).

Beeston. — Un cas d'extirpation du larynx suivie de guérison (*The Australasian med. Gazette*, juin 1897).

Biehl. — Un cas d'œdème aigu de la glotte au cours d'une néphrite (*Wiener klin. Wochens.*, n° 16, 1897).

Boisseau. — L'orthoforme, ses effets analgésiants dans la laryngologie et stomatologie (*Gaz. hebdom. des sciences méd. de Bordeaux*, n° 4, 23 janv. 1898).

Bond. — Un cas de laryngite hypertrophique consécutive à une laryngite membraneuse de nature insolite (Soc. laryngol. de Londres, séance du 9 juin 1897, anal. *in Rev. hebdom. de laryngol.*, n° 1, 1er janv. 1898).

Bond. — Tumeur laryngée récidivante (Soc. laryngol. de Londres, séance du 9 juin 1897, anal. *in Rev. hebdom. de laryngol.*, n° 1, 1er janv. 1898).

Bosworth. — Un cas de pemphigus du larynx (Acad. de méd. de New-York, séance du 26 mai 1897, anal. *in Rev. hebdom. de laryngol.*, n° 50, 11 déc. 1897).

Boyer. — Du mutisme de l'enfant qui entend (un cas de guérison) (*Archiv. de neurol.*, juillet 1897).

Broeckaert. — Les paralysies récurrentielles (Congrès de la Soc. belge d'otol., 18 juillet 1897, *in Bull. de la Soc.*, anal. *in Rev. hebdom. de laryngol.*, n° 51, 18 déc. 1897).

Castex. — Sur les maladies de la voix (*La Voix parlée et chantée*, janv. 1898).

Chappel. — Un cas de papillome du larynx (Acad. de méd. de New-York, séance du 26 mai 1897, anal. *in Rev. hebdom. de laryngol.*, n° 50, 11 déc. 1897).

Chaumier. — Spasme de la glotte et mort subite pendant la coqueluche. Traitement par les tractions de la langue (*Gaz. méd. du Centre*, anal. *in Journ. de clin. et de thérapeut. infantiles*, n° 48, 2 déc. 1897).

Cheval et **Rousseau.** — Les premiers signes de la tuberculose du larynx (Congrès de la Soc. belge d'otol., 18 juillet 1897, *in Bull. de la Soc.*, anal. *in Rev. hebdom. de laryngol.*, n° 51, 18 déc. 1897).

Chiari. — Repli membraneux congénital à la partie postérieure de la glotte (*Wien. med. Wochens.*, 24 juin 1897).

Clifford Beale. — Cancer de l'œsophage et de la trachée ayant déterminé une obstruction de cette dernière et une paralysie bilatérale des cordes vocales (Soc. laryngol. de Londres, séance du 9 juin 1897, anal. *in Rev. hebdom. de laryngol.*, n° 1, 1er janv. 1898).

Courtade. — Des troubles de la voix d'origine naso-pharyngienne chez les chanteurs (*Archiv. internat. de laryngol.*, n° 6, nov.-déc. 1897).

Courtade. — De la dysphagie douloureuse dans la laryngite tuberculeuse (*Rev. gén. de clin. et de thérapeut.*, n° 1, 1898).

Damieno. — Sténose laryngo-trachéale aiguë et chronique et son traitement (*Dispensario di laringosatria dell' Universita di Napoli. Rendi conto dell' anno scolastico*, et *Boll. delle malatt. dell' orecchio*, n°s 11 et 12, 1897).

Donelan. — Le gaïacol dans le traitement de la tuberculose laryngée et particulièrement en injections sous-cutanées (*The Lancet*, 25 déc. 1897).

Eeman. — Fibrome sarcomatode du larynx; préparation histologique (Compte rendu de la Soc. belge d'otol., *Bull. de la Soc. belge d'otol. etc.*, 18 juillet 1897, anal. *in Rev. hebdom. de laryngol.*, n° 51, 18 déc. 1897).

Eeman. — Carcinome kératinisant du larynx (Compte rendu de la Soc. belge d'otol., etc., 18 juillet 1897, *Bull. de la Soc. belge d'otol., etc.*, anal. *in Rev. hebdom. de laryngol.*, n° 51, 18 déc. 1897).

Erskine. — Étiologie de la laryngite striduleuse (*British med. Journ.*, 15 janv. 1898).

Ewing. — Abcès sous-glottique. Mort par œdème de la glotte (*Med. Record*, p. 67, 8 janv. 1898).

Ferreri. — Sur la valeur de l'autoscopie dans le diagnostic et le traitement des maladies du larynx (*Archiv. ital. di otol., etc.*, n° 1, janv. 1898).

Fould. — Sur le bégaiement (*Zeits. f. praktische Aerzte*, 1er déc. 1897; anal. *in Indépendance méd.*, n° 1, 1898).

Frankenberg. — Laryngite aiguë consécutive à l'usage interne d'iodure de potassium. (*Monats. f. Ohrenheilk.*, n° 11, nov. 1897).

Gibb. — Diagnostic différentiel des affections ulcératives du larynx et du pharynx (*Med. and surg. Report.*, 27 nov. 1897, *in Med.*, janv. 1898).

Gleitsmann. — Progrès dans le traitement de la tuberculose laryngée (*Journ. of laryngol.*, 1er déc. 1897, et *Med. Record*, 4 déc. 1897).

Gleitsmann. — Tumeur du ventricule de Morgagni (Acad. de méd. de New-York, séance du 28 avril 1897, anal. *in Rev. hebdom. de laryngol.*, n° 50, 11 déc. 1897).

Goldscheider. — Remarques sur l'article de M. Uchermann : laryngitis acuta rheumatica circumscripta (*Deuts. med. Wochens.*, n° 50, 9 déc. 1897).

Goris. — Présentation de deux cas de thyrotomie pour tuberculose du larynx au début (Congrès de la Soc. belge d'otol., 18 juillet 1897, *Bull. de la Soc.*, anal. *in Rev. hebdom. de laryngol.*, n° 51, 18 déc. 1897).

Guillemin. — Sur la génération de la voix et du timbre (in-8°, 396 p. avec fig., Paris, 1897).

Hirsch. — Remarques sur l'article de M. Uchermann : laryngitis acuta rheumatica circumscripta (*Deuts. med. Wochens.*, n° 50, 9 déc. 1897).

Hopmann. — Miroirs laryngoscopiques stérilisables (*Monats. f. Ohrenheilk.*, n° 12, 1897).

Horne. — Syringomyélie avec parésie de la moitié gauche du voile du palais et paralysie abductrice de la corde vocale gauche (Soc. laryngol. de Londres, séance du 9 juin 1897, anal. *in Rev. hebdom. de laryngol.*, n° 1, 1er janvier 1898).

Jeannel. — Du traitement du cancer du larynx (*Archiv. méd. de Toulouse*, n° 24, 15 déc. 1897).

Kakin. — Sur les nerfs sécrétoires du larynx et des voies respiratoires supérieures (*Pfluger's Archiv*, LXIII).

Knight. — Trois cas d'affection laryngée obscure : tuberculose, syphilis, épithélioma (*Med. News*, 5 juin 1897).

Korner. — Encore de la désinfection des miroirs laryngoscopiques (*Monats. f. Ohrenheilk.*, n° 12, 1897).

Kraus. — Nouvelle théorie et nouveau mode de traitement de la voix eunuchoïde (*Allg. Wiener med. Zeit.*, n° 51, 21 déc. 1897, anal. *in Bull. méd.*, n° 100, 1897.

Krieg. — Du travail du Dr Stein sur la laryngite desquamative (*Monats. f. Ohrenheilk.*, n° 12, 1897).

Lacroix. — Œdème précoce dans la syphilis secondaire du larynx (*Archiv. internat. de laryngol.*, n° 6, nov.-déc. 1897).

Lake. — Affection du larynx d'un diagnostic douteux (Assoc. britannique de laryngol., séance du 16 juillet 1897, anal. *in Rev. hebdom. de laryngol.*, n° 3, 15 janv. 1898).

Langerhaus. — Phtisie laryngée traitée par la tuberculine de Koch (*Wiener klin. Wochens.*, n° 28, 1897).

Lincoln. — Un cas d'inflammation tuberculeuse du larynx (Acad. de méd. de New-York, séance du 26 mai 1897, anal. *in Rev. hebdom. de laryngol.*, n° 50, 11 déc. 1897).

Mc Kinney. — La tuberculose laryngée et son traitement (*Memphis med. Monthly*, mai 1897).

Mayo Collier. — Le diagnostic de la toux (*The Lancet*, 25 déc. 1897).

Mendel. — De l'ozène laryngo-trachéal (*Rev. gén. de clin. et de thérapeut.*, n° 3, 1898).

Middlemas Hunt. — De l'entraînement préalable et des méthodes opératoires dans les tumeurs du larynx (Assoc. britannique de laryngol., séance du 16 juillet 1897, anal. *in Rev. hebdom. de laryngol.*, n° 3, 15 janv. 1898).

Newbolt. — Description d'un épithélioma de la corde vocale droite traité par une thyrotomie (Assoc. britannique de laryngol., séance du 16 juillet 1897, anal. *in Rev. hebdom. de laryngol.*, n° 3, 15 janv. 1898).

Newsky. — Troubles de la voix chez les épileptiques (*Archiv. russes de neurol.*, n° 3, 1897).

Noguès et **Sirol.** — Spasme expiratoire laryngé paroxystique (*Arch. méd. de Toulouse*, n° 24, 15 déc. 1897, et *Ann. de la Policlin. de Toulouse*, n° 9, nov. 1897).

Note de la Rédaction. — L'intubation du larynx et les vomissements (*New-York med. Journ.*, 1er janv. 1898).

Onodi. — Pathologie des centres de la phonation (*Rev. hebdom. de laryngol.*, n° 4, 22 janv. 1898).

Paul. — Un cas de thyroïdectomie mortelle (*British med. Journ.*, 1er janv. 1898).

Périneau. — Des œdèmes aigus primitifs du larynx chez l'adulte (Thèse de Bordeaux, 1897).

Peyrissac. — Corps étranger des voies aériennes, noyau de prune dans la bronche gauche, expulsion sans trachéotomie à la suite d'injections intra-trachéales d'eau froide (*Rev. hebdom. de laryngol.*, n° 1, 1er janv. 1898).

Phillipps. — Un cas d'affection obscure du larynx (Acad. de méd. de New-York, séance du 28 avril 1897, anal. *in Rev. hebdom. de laryngol.*, n° 50, 11 déc. 1897).

Rabot. — De l'intubation du larynx (*La Province méd.*, n° 2, 8 janv. 1898).

Réthi. — De l'inflammation du larynx et des voies respiratoires supérieures consécutive à l'emploi de l'arsenic (*Wiener med. Presse*, n° 11, 1897).

Rosenberg. — La laryngite fibrineuse (*Therapeut. Wochens.*, n° 51, 1897).

Sano. — De la dépendance fonctionnelle réciproque des centres corticaux du langage (*Archiv. de neurol.*, juillet 1897).

Schalck. — Contribution à l'étude des sténoses des voies respiratoires supérieures (*Deuts. med. Wochens.*, n° 53, 30 déc. 1897).

Semon (Félix). — Leçon clinique sur la valeur diagnostique des paralysies abductrices du larynx (*British med. Journ.*, 1er janv. 1898).

Sevestre. — Le tubage du larynx (*La Tribune méd.*, n° 49, 1897).

Simon. — La laryngologie d'Hippocrate (*Die Laryngologie des Hippokrates*) (Thèse inaug. de Berlin, 1897).

Soca. — Sur la laryngite striduleuse avec tirage permanent (*Arch. des méd. des enfants*, t. 1er, n° 1, janv. 1898).

Spencer. — Un cas d'extirpation du larynx pour tumeur maligne du cricoïde (Soc. laryngol. de Londres, séance du 9 juin 1897, anal. *in Rev. hebdom. de laryngol.*, n° 1, 1er janv. 1898).

Srebny. — De la valeur du traitement chirurgical de la tuberculose pharyngo-laryngée. Etude basée sur des données statistiques (*Gazeta Lekarska*, nos 34, 35, 36, 1897).

Thompson Saint-Clair. — Laryngite hypertrophique et rhino-pharyngite atrophique consécutives à la fièvre typhoïde et à la diphtérie (Soc. laryngol. de Londres, séance du 9 juin 1897, anal. *in Rev. hebdom. de laryngol.*, n° 1, 1er janv. 1898).

Trifletti. — Sur un cas de tuberculose laryngée primitive (*Archiv. ital. di laringol.*, fasc. 1, janv. 1898).

Waggert. — Paralysie unilatérale avec déviation de l'aryténoïde et dyspnée (Soc. laryngol. de Londres, séance du 9 juin 1897, anal. *in Rev. hebdom. de laryngol.*, n° 1, 1er janv. 1898).

Whalen. — Tuberculose pulmonaire et laryngée (*Journ. Amer. med. Assoc.*, 13 fév. 1897).

Winkler. — Sur une tumeur insolite de l'épiglotte (*Deuts. med. Wochens.*, n° 48, 25 nov. 1897).

Oreilles.

Allaire. — Pronostic et traitement des paralysies faciales périphériques (*Gaz. méd. de Nantes*, n° 10, 13 janv. 1898).

Alt. — Étiologie des affections de l'appareil de perception (2me Congrès de la Soc. autrichienne d'otol., 27 et 28 juin 1897, anal. *in. Rev. hebdom. de laryngol.*, n° 2, 8 janv. 1898).

Baldwin. — Traitement préventif des otites moyennes catarrhales chroniques (*The Journ. ophtalmol., otol., etc.*, oct. 1897).

Bar. — Étude générale et essai expérimental sur l'otomycose (*Ann. des mal. de l'oreille*, n° 12, déc. 1897 ; anal. *in Rev. hebdom. de laryngol.*, n° 48, 27 nov. 1897).

Biehl. — Périchondrite idiopathique du pavillon et l'othématome spontané (*Archiv f. Ohrenheilk.*, Bd XLIII, Heft 4, 1897).

Blau. — Étude sur le progrès de l'otologie pendant les années 1895 et 1896 (*Bericht uber die Leiztungen in der Ohrenheilk. während der Jahre 1895 and 1896*), un vol. in-16, 220 p. Leipzig, Otto Wigaud, 1898).

Breitung. — Tympanoscope électropneumatique (*Deuts. medizin. Zeit.*, n° 2, 1898).

Bruck. — Du traitement des duretés chroniques de l'oreille par la thyroïdine (*Zeits. f. Ohrenheilk.*, Bd XXXII, Heft 1).

Bruhl. — L'épreuve de Rinne et de Gellé (*Zeits. f. Ohrenheilk.*, Band XXXII, Heft 1).

Bulletin et Mémoires de la Soc. franç. d'otol., de laryngol. et de rhinol. (t. XIII, 2e partie ; Paris, Rueff et Ce, 1897).

Burnett. — La chirurgie intra-tympanique spécialement dans les otites suppurées chroniques (*Internat. med. Magazine*, n° 12, 1897).

Buys et **Labarre.** — Emploi de l'eau oxygénée dans le traitement des otorrhées (*La Policlin.*, 1er nov. 1897).

Cassiani-Ingoni. — De l'importance des végétations adénoïdes dans la génèse des affections auriculaires (*Archiv. ital. di otol., etc.*, janv. 1898).

Compte rendu de la Soc. belge d'otol. tenue à Bruxelles le 18 juillet 1897 (Anal. *in Rev. hebdom. de laryngol.*, n° 51, 18 déc. 1897).

Coosemans. — L'holocaïne en oto-laryngologie (*Rev. hebdom. de laryngol.*, n° 50, 11 déc. 1897).

Czinher et **Hammerschlag.** — Contribution à l'étude du développement de la membrane de Corti (Acad. des sciences de Vienne, Bd CVI, fasc. 3, juillet 1897, et *Archiv f. Ohrenheilk.*, Bd XLIV, Heft 1).

Dardenne. — Contribution à l'étude du traitement chirurgical de l'otite moyenne sèche (Thèse de Bordeaux, 1898).

Delie. — Un cas de mastoïdite de Bezold (Congrès de la Soc. belge d'otol., 18 juillet 1897, *in Bull. de la Soc.*, anal. *in Rev. hebdom. de laryngol.*, n° 51, 18 déc. 1897).

Delore. — De l'épingle recourbée pour l'extraction des corps étrangers de l'oreille et du nez (*Lyon méd.*, n° 3, 16 janv. 1898).

Doorslaer (Van). — Un cas de fracture de l'apophyse styloïde du temporal (Congrès de la Soc. belge d'otol., 18 juillet 1897, *in Bull. de la Soc.*, anal. *in Rev. hebdom. de laryngol.*, n° 51, 18 déc. 1897).

Dundas Grant. — Diagnostic et traitement des otites moyennes chroniques sèches (Hunterian Soc., séance du 24 nov., *in The Lancet*, 11 déc. 1897).

Dundas Grant. — Un cas de cholestéatome de l'attique avec déhiscence spontanée de la paroi externe simulant l'opération de Stacke (Assoc. britannique de laryngol., séance du 16 juillet 1897, anal. *in Rev. hebdom. de laryngol.*, n° 3, 15 janv. 1898).

Dundas Grant. — Un cas de bruit de tic-tac perceptible accompagnant la parole (Assoc. britannique de laryngol., séance du 16 juillet 1897, anal. *in Rev. hebdom. de laryngol.*, n° 3, 15 janv. 1898).

Eaton. — Méningite infectieuse aiguë ayant débuté neuf heures après la déclaration d'une myringite suppurée aiguë; méningite diffuse en trente-six heures; mort (*The Laryngoscope*, vol. 3, n° 5, nov. 1897).

Eeman. — Présentation d'un rocher avec disposition anormale du sinus transverse (Compte rendu de la Soc. belge d'otol., 18 juillet 1897; *Bull. de la Soc. belge d'otol., etc.*, anal. *in Rev. hebdom. de laryngol.*, n° 51, 18 déc. 1897).

Eeman. — Un cas de surdité hystérique (Congrès de la Soc. belge d'etol., 18 juillet 1897, *in Bull. de la Soc.*, anal. *in Rev. hebdom. de laryngol.*, n° 51, 18 déc. 1897).

Escat. — Écoulement spontané du liquide céphalo-rachidien par le conduit externe. Fistule congénitale probable (*Archiv internat. de laryngol.*, n° 6, nov.-déc. 1897).

Falta. — De l'atrésie tubaire (2me Congrès de la Soc. autrichienne d'otol., 27 et 28 juin 1897, anal. *in Rev. hebdom. de laryngol.*, n° 2, 8 janv. 1898).

Forus. — Observations anatomiques qui expliquent pourquoi la mastoïdite ne survient pas plus fréquemment dans les cas d'otite moyenne suppurée (*The Laryngoscope*, vol. III, n° 6, déc. 1897).

Gellé. — Excitations motrices chez les sourds-muets soumis aux exercices acoustiques (Soc. de biol., séance du 8 janv., *in Bull. med.*, 12 janv. 1898).

Goldstein. — Ulcération syphilitique bilatérale du pavillon (*The Laryngoscope,* vol. IV, n° 1, janv. 1898).

Gomperz. — Otites aiguës chez les enfants à la mamelle (2me Congrès de la Soc. autrichienne d'otol., 27 et 28 juin 1897, anal. *in Rev. hebdom. de laryngol.,* n° 2, 8 janv. 1898).

Gomperz. — Cas de proéminence du quadrant postéro-supérieur des deux tympans (2me Congrès de la Soc. autrichienne d'otol., 27 et 28 juin 1897, anal. *in Rev. hebdom. de laryngol.*, n° 2, 8 janv. 1898).

Gorham Bakon. — L'otite moyenne suppurée, ses complications et son traitement (New-York Acad. de méd., séance du 2 déc. 1897, anal. *in New-York Med. Journ.,* 11 déc. 1897).

Gradenigo. — Sur les particularités séméiologiques importantes des thromboses du sinus latéral d'origine otique (*Archiv. ital. di otol., etc.,* n° 1, janv. 1898).

Gradenigo. — Sur une sorte de diplacousie physiologique dans l'épreuve de Rinne (*Ann. des mal. de l'oreille,* n° 12, déc. 1897).

Gruber. — Nouveau manche angulaire pour l'électromoteur chirurgical destiné aux opérations dans la profondeur du conduit auditif (2me Congrès de la Soc. autrichienne d'otol., 17 et 28 juin 1897, anal. *in Rev. hebdom. de laryngol.*, n° 2, 8 janv. 1898).

Gruber. — Contribution à l'étude des affections intra-craniennes otitiques (2me Congrès, de la Soc. autrichienne d'otol., 27 et 28 juin 1897, anal. *in Rev. hebdom. de laryngol.,* n° 2, 8 janv. 1898).

Gruber. — Osteoporose des osselets (2me Congrès de la Soc. autrichienne d'otol., 27 et 28 juin 1897, anal. *in Rev. hebdom. de laryngol.,* n° 2, 8 janv. 1898).

Grunert. — Des abcès extra-duraux d'origine otique (*Archiv f. Ohrenheilk.,* Bd XLIII, Heft 3 et 4, 1897).

Grunert. — Compte rendu annuel de la Clinique otologique du professeur Schwartze à Hall (1er avril 1896-1er avril 1897) (*Archiv f. Ohrenheilk.,* Bd XLIII, Heft 1).

Hackelman. — Corps étrangers du conduit auditif externe avec relation d'un cas (*The Laryngoscope.,* vol. III, n° 6, déc. 1897).

Hammerschlag. — Contribution à l'étude de la fonction du limaçon au point de vue embryogénique (2me Congrès de la Soc. autrichienne d'otol., 27 et 28 juin 1897, anal. *in Rev. hebdom. de laryngol.,* n° 2, 8 janv. 1898).

Hartmann. — Les maladies de l'oreille et leur traitement (*Die Krankheiten des Ohres und. deren Behandlung,* 6e édition, in-8°, 307 p. avec fig., Berlin, 1897).

Haughton. — Massage phono-faradique dans le traitement des affections auriculaires (*The Journ. of ophtalmol. and otol.,* oct. 1897).

Heimann. — Étude sur les cas les plus importants d'otites suppurées avec complications fatales, rapportés au cours de l'année 1896 (*Zeits. f. Ohrenheilk.,* Bd XXXII, Heft 1).

Hennebert. — La syphilis de l'oreille ; syphilis acquise (Congrès de la Soc. belge d'otol., 18 juillet 1897, *in Bull. de la Soc.,* anal. *in Rev. hebdom. de larngol.,* n° 51, déc. 1897).

Scheppegrell. — La cataphorèse dans l'oto-laryngologie (*The Laryngoscope,* vol. III, n° 4, oct. 1897).

Smith. — Catarrhe aigu de l'oreille moyenne consécutif à la grippe (*Med. Record,* 16 oct. 1897).

Speth. — Contribution à l'étude des néoplasies de l'oreille (*Ein Beitrag zur Missbildung am Ohr*) Dissert. inaug. de Würzbourg, 1897).

Spira. — Hémorragies de l'oreille (*Bibliothek der gesamm. medicin. Wissenschaften*).

Spira. — Le cérumen (*Bibliothek der gesammt. medicin. Wissenschaften*).

Steinbrügge. — Un cas d'abcès cérébral d'origine otique (*Deuts. med. Wochens.*, n° 41, 7 oct. 1897).

Stern. — L'otologie d'Ambroise Paré (*Zeits. f. Ohrenheilk.*, Bd XXXI, Hefte 3 et 4, 1897).

Stucky. — Des suppurations chroniques de l'oreille moyenne (*The amer. Pract. and News*, 30 oct, 1897).

Szenes. — Des lésions traumatiques de l'organe de l'ouïe (*Archiv f. Ohrenheilk.*, Bd XLIII, Heft 1, 1897, et *Ann. des mal. de l'oreille*, n° 1, janv. 1898).

Tousey. — La thiosinamine. Nouvelles études sur son emploi dans le traitement de tumeurs kéloïdes inopérables et dans les otites cicatricielles y compris la surdité (*The N.-Y. med. Journ.*, 6 nov. 1897).

Tresilian. — Sténose du conduit auditif externe (Assoc. britannique de laryngol., séance du 30 avril 1897, anal. *in Rev. hebdom. de laryngol.*, n° 43, 23 oct. 1897).

Tresilian. — Formation d'une toile dans le conduit auditif externe (Assoc. britannique de laryngol., etc., séance du 30 avril 1897, anal. *in Rev. hebdom. de laryngol.*, n° 43, 23 oct. 1897).

Urbantschitsch. — Des troubles de l'équilibre et des mouvements apparents (*Zeits. f. Ohrenheilk.*, Bd XXXI, Hefte 3 et 4, 1897, anal. *in Rev. hebdom. de laryngol.*, n° 2, 8 janv. 1898).

Wilson. — Surdité nerveuse dans la diphtérie (*The amer. Journ. of the med. sciences*, oct. 1896).

Woodward. — Complications intra-craniennes consécutives à une otite moyenne suppurée (*The N.-Y. med. Journ.*, 9 oct. 1897).

Croup et Diphtérie.

Altmann. — Nouvelles recherches sur la valeur de la sérothérapie dans la diphtérie (*Deuts. med. Wochens.*, n° 1, 1898).

Archambault. — Sérothérapie, tubage et trachéotomie. Deux ans d'expérience personnelle. Résultats obtenus en pratique dans 70 cas de diphtérie (*L'Union méd. du Canada*, nov. 1897).

Bayeux. — Thérapeutique chirurgicale du croup. Tubage du larynx *(suite)* (*La Méd. infantile*, n°s 17, 18, 19, 20 et 21, 1897).

Bazin. — Sur la préparation de l'antitoxine diphtérique (*British med. Journ.*, 11 déc. 1897).

Bieser. — Procédé de traitement rationnel de la diphtérie (New-York med.-chir. Soc., séance du 8 nov. 1897, anal. *in Med. Record*, 20 nov. 1897).

Böttischer. — Nouvelles recherches sur l'action du sérum antidiphtérique de Behring (*Deuts. med. Wochens.*, n°s 1, 2 et 3, 1898).

Brodie. — Rapport préliminaire sur le chimisme de l'antitoxine diphtérique (*Journ. of pathol. and bacteriol.*, juin 1897).

Brenneck. — Rapport statistique de cas de diphtérie traités par l'antitoxine à Cook County Hospital, de Chicago, de juin 1895 à février 1897 (*Medicine*, janv. 1898).

Camus. — Du rôle de la persistance des germes dans la transmission de la diphtérie (Thèse de Lyon, 1897).

Ewart et **Hubert.** — Résultats favorables obtenus par l'introduction d'huile de créosote à travers la canule trachéale dans les cas d'obstruction de la trachée par des membranes diphtériques (*British med. Journ.*, 27 nov. 1897).

Faldwell-Smith. — L'étiologie de la diphtérie avec considérations, spéciales sur deux épidémies (*The Lancet*, 16 oct. 1897).

Ferré et **Creignon.** — Variations morphologiques du bacille de Lœffler (*Journ. de méd. de Bordeaux*, n° 51, p. 592, 19 déc. 1897).

Fibiger. — De l'isolement des sujets porteurs de bacilles diphtériques dans la gorge comme moyen de combattre les épidémies de diphtérie (*Berlin. klin. Wochens.*, 30 août, 6, 13 et 20 sept. 1897).

Foler. — Cas de diphtérie traité par l'antitoxine (*British Journ.*, 25 sept. 1897).

Golay. — Persistance du bacille de la diphtérie pendant une année dans la gorge (*Rev. de la Suisse Romande*, anal. *in Journ. de méd. et de chir. prat.*, n° 24, 25 déc. 1897).

Grayson. — Cas de diphtérie traités par l'antitoxine avec considérations sur son mode d'emploi (*The Pennsylvania med. Journ.*, déc. 1897).

Grigorieff. — Examen bactériologique des produits du pharynx et du nez chez les convalescents de la diphtérie (en russe) (*Vratch*, n° 49, p. 1432, 1897).

Heurikson. — Diphtérie laryngée ou croup membraneux (*Oklahama med. Journ.*, avril 1897).

Jouker. — Deux cas de sténose laryngée diphtéritique guéris par intubation (*Nederl. Tijdschr. v. Geneesk.*, n° 12, I, 1897).

Koulecheff. — Un cas de diphtérie accompagnée d'une rare complication de paralysie des poumons (en russe) (*Gaz. med.*, n° 35, 20 sept. 1897).

Kunick. — Des récidives de la diphtérie après injection du sérum de Behring (Thèse de Leipzig, 1897).

Laffargue. — Diphtérie, présentation des pièces (*Journ. de méd. de Bordeaux*, n° 42, p. 485, 17 oct. 1897).

Le Fevre. — La prévention de la diphtérie basée sur l'étude du bacille Klebs-Lœffler (*Ann. of Hygiene*, fév. 1897).

Lohnstein. — De la détermination de la valeur du sérum antidiphtérique (*Therapeut. Monats.*, oct. 1897).

Masini. — Paralysie laryngée post-opératoire dans le croup (*Gaz. degli ospedali*, n° 7, 16 janv. 1898).

Mongour. — Note sur la stomatite dite diphtéroïde (*Gaz. hebdom. des sciences méd. de Bordeaux*, 21 nov. 1897).

Monti. — Résultats du traitement de la diphtérie par la sérumthérapie (*Allgemeine Wiener med. Zeit.*, n°s 38 et 39, 1897).

Mujsken. — La sérumthérapie dans la diphtérie (Dissertation Utrecht, 1896).

Neisser. — Le diagnostic différentiel du bacille diphtéritique (*Zeits. f. Hyg.*, Band XXIV, Heft 3).

Salomonsen et **Madsen**. — Recherches sur la marche de l'improvisation active contre la diphtérie (*Ann. de l'Institut Pasteur*, avril 1897).

Sellner. — Du bacille diphtérique dans la scarlatine (*Wiener klin. Wochens.*, n° 41, 1897).

Spronck. — Le diagnostic bactériologique de la diphtérie et les difficultés causées par les bacilles pseudo-diphtériques (*Semaine méd.*, n° 45, 1897).

Spronk. — Étude expérimentale de l'action du sérum antidiphtérique sur l'albuminurie diphtérique persistante (*Sem. méd.*, n° 55, 1897).

Stéphens et **Parfitt**. — Trois cas de diphtérie hémorragique (*Journ. of pathol. and bacteriol.*, juin 1897).

Stokes. — Démonstrations bactériologiques de la diphtérie (*Maryland med. Journ.*, 13 mars 1897).

Tellier. — Contribution à l'étude de la diphtérie; la diphtérie à Lille (Thèse de Lille, 1897).

Théodore. — Diphtérie et sérum antidiphtérique (*Archiv f. Kinderheilk.*, XXIII, 4-5, 1897).

Thomson. — De la nature spécifique de la diphtérie (New-York med. chir. Soc., séance du 8 nov. 1897, anal. *in Med. Record*, 20 nov. 1897).

Timmer. — L'intubation dans le croup (*Nederl. Tijdschr. v. Geneesk.*, 2 oct. 1897).

Veill. — De la valeur préventive du sérum antidiphtérique (Thèse de Paris, 1897).

Wolfe. — De la valeur de l'intubation dans le croup pseudo-membraneux (*Columbus med. Journ.*, 2 mars 1897).

Zuppinger. — Nos expériences sur la sérumthérapie dans la diphtérie pour l'année 1896 (*Wiener klin. Wochens.*, n° 10, 1897).

Varia.

Cassel. — Hémorragie foudroyante consécutive à un ulcère de l'œsophage (*Journ. des Sciences méd. de Lille*, n° 51, 1897).

Danis. — De l'influence de la glande thyroïde sur le développement du squelette (Thèse de Lyon, 1897).

Floersheim. — Les kystes hydatiques du corps thyroïde (*Rev. gén. de clin. et de thérapeut.*, n° 3, 1898).

Johnston. — Perforation de l'œsophage par une arête de poisson (*British med. Journ.*, p. 1573, 27 nov. 1897).

Morat. — Le grand sympathique et le corps thyroïde (*La Presse méd.*, n° 107, 1897).

Tailhefer. — Variété très rare de thyroïdite chronique (*Archiv. méd. de Toulouse*, n° 1, 1er janv. 1898).

Variot. — Corps étranger métallique enclavé dans l'œsophage d'un enfant pendant une année et rendu spontanément (*Gaz. des hôpit.*, n° 137, 30 nov. 1897).

Bordeaux. — Imprimerie G. GOUNOUILHOU, rue Guiraude, 11.

INDEX BIBLIOGRAPHIQUE

DE

La REVUE du Dr E. J. MOURE

2 avril 1898

Bouche et Pharynx buccal.

Aiello. — Du morcellement des amygdales (IIIe Congrès de la Soc. ital. de laryngol., anal. *in Rev. hebdom. de laryngol.*, n° 12, 19 mars 1898).

Albertin. — Syphilis gommeuse des lèvres (Soc. des sciences méd. de Lyon, anal. *in Lyon méd.*, n° 11, p. 375, 1898).

Apert. — Le tétragène dans les angines (Soc. de biol., séance du 29 janv. 1898, *in Sem. méd.*, n° 7, 1898).

Berthier. — Pathogénie des vomissements des phtisiques. Vomissements par hyperesthésie pharyngée (*Bull. de la Soc. cent. de méd.*, n° 1, 1898).

Bottome. — Congestion de la base de la langue (*The Laryngoscope*, n° 1, vol. IV, janv. 1898).

Bussenius. — Sarcome du maxillaire supérieur (Soc. de laryngol. de Berlin, séance du 29 oct. 1897, anal. *in Rev. hebdom. de laryngol.*, n° 7, 12 fév. 1898).

Butlin. — Des opérations susceptibles d'être pratiquées pour cancer de la langue (*British med. Journ.*, 26 fév. 1898).

Dietz. — Chancre syphilitique de la langue et ulcère tuberculeux de la langue. Chancre syphilitique des lèvres et épithélioma des lèvres. Diagnostic différentiel (*Gaz. méd. de Liège*, n° 24, 17 mars 1898).

Dubreuilh et **Frèche.** — Du lichen plan isolé de la muqueuse buccale (*Travaux de la Clin. dermatol. de la Fac. de méd. de Bordeaux*, 1896-1897).

Faraci. — Traitement chirurgical de la pharyngite chronique hypertrophique (IIIe Congrès de la Soc. ital. de laryngol., anal. *in Rev. hebdom. de laryngol.*, n° 12, 19 mars 1898).

Ferreri. — Un nouveau cas de mobilité extraordinaire de la langue (IIIe Congrès de la Soc. ital. de laryngol , anal. *in Rev. hebdom. de laryngol.*, n° 12, 19 mars 1898).

Harris. — Bouche sèche ou xérostomia (*The Amer. Journ. of med. sciences*, mars 1898).

Hunt (M.). — Pharyngite membraneuse récurrente datant de dix-neuf ans (*The Journ. of laryngol.*, fév. 1898).

Kicer. — Tuberculose miliaire aiguë du pharynx (*The Laryngoscope*, n° 1, vol. IV, janv. 1898).

Kuttner. — Lipome caséifié de l'amygdale (Soc. laryngol. de Berlin, séance du 4 fév. 1898, anal. *in Rev. hebdom. de laryngol.*, n° 10, 5 mars 1898).

Lemoine. — Angine ulcéro-membraneuse à bacille fusiforme et spirille (Soc. méd. des hôpit., séance du 18 mars 1898, anal. *in Sem. méd.*, nº 16, 1898).

Lotheissen. — Des tumeurs de la glande sous-maxillaire (*Beiträge z. klin. Chir.*, Band XIX, 3).

Mc Cutchan. — Un cas d'hématome du pharynx (*Med. Record*, 19 fév. 1898).

Moure. — De l'ouverture des abcès amygdaliens (*Journ. de med. de Bordeaux*, nº 7, p. 76, 13 fév. 1898).

Nikoloff. — Contribution à l'étude de l'hyperkératose pharyngée (Thèse de Genève, 1897).

Owen. — Traitement chirurgical de la division du palais (*Lancet*, 29 janv. 1898).

Phocas. — L'ablation des amygdales (*Rev. internat. de méd. et de chir.*, nº 5, 10 mars 1898).

Plicque. — La tuberculose du pharynx chez l'enfant (*Rev. gén.*, nº 3, 1898).

Röpke. — Contribution à la casuistique des ostéomyélites aiguës du maxillaire supérieur chez les nourrissons (*Zeits. f. Ohrenheilk.*, Bd XXXII, Heft 2, 1898).

Rosenthal. — Adhérence des piliers et du voile du palais à la paroi pharyngienne (Soc. de laryngol. de Berlin, séance du 4 fév. 1898, anal. *in Rev. hebdom. de laryngol.*, nº 10, 5 mars 1898).

Troisier et **Decloux.** — Phlébite de la jambe, consécutive à une angine à streptocoques (Soc. méd. des hôpit., séance du 28 janv. 1898, anal. *in Bull. méd.*, nº 9, 30 janv. 1898).

Vincent. — Sur une forme particulière d'angine diphtéroïde (Soc. méd. des hôpit., séance du 11 mars 1898, anal. *in Sem. méd.*, nº 14, 1898).

Werner. — Un cas de chancre syphilitique de la gencive (*Mitteil. aus den Hamburg. Staatskrankenanstalten*, I, 3, 1897).

Nez, Pharynx nasal et Cavités accessoires.

Amberg. — Nouveau spéculum nasal (*Monats. f. Ohrenheilk.*, nº 1, janv. 1898).

Ardenne. — Sur un cas d'abcès froid chronique de la voûte du naso-pharynx (*Rev. hebdom. de laryngol.*, nº 7, 12 fev. 1898).

Arslan. — Les néoplasmes du naso-pharynx (*Archiv. ital. di otol.*, nºs 1 et 2, 1898).

Arslan. — Quelques cas cliniques de rhinite et d'angine pseudo-diphtériques infectio-contagieuse (*Bollett. delle malatt. dell'orecchio, etc.*, nº 2, 1898).

Arslan — De l'angine et de la rhinite pseudo-membraneuse contagieuses produites par le bacille de la septicémie (rouget des porcs) (IIIe Congrès de la Soc. ital. de laryngol., anal. *in Rev. hebdom. de laryngol.*, nº 12, 19 mars 1898).

Berger. — L'empyème du sinus maxillaire (*Rev. internat. de rhinol., etc.*, nº 1, janv. 1898)

Blessig et **Tiling.** — Un cas d'empyème du sinus frontal avec perforation dans l'orbite et le crâne (*Saint Petersburger med. Wochens.*, n° 26, 1897).

Bloebaum. — Le traitement de la rhinite hypertrophique par des cautérisations sous-muqueuses à l'aide de l'aiguille galvanocaustique (*Deuts. med. Zeit.*, n°s 22 et 23, 1898).

Bloebaum. — Le traitement de la rhinite hypertrophique (*Deuts. med. Zeit.*, n° 13, 14 fév. 1898).

Boland. — Les sinusites (*Gaz. méd. de Liège*, n° 24, 17 mars 1898).

Brindel. — Sinusites et complications broncho-pulmonaires (*Rev. hebdom. de laryngol.*, n° 6, 5 fév. 1898).

Browne. — Notice sur le traitement de l'ozène par l'antitoxine diphtérique (*Edinburgh med. Journ.*, nov. 1897).

Bussenius. — Papier collant destiné à empêcher la pénétration du sang dans la bouche au cours d'une opération nasale (Soc. de laryngol. de Berlin, séance du 29 oct. 1897, anal. *in Rev. hebdom. de laryngol.*, n° 7, 12 fév. 1898).

Capp. — Contribution à la symptomatologie de la fièvre des foins (*Med. News.*, 23 oct. 1897).

Carruthers. — Extirpation d'un corps étranger du nez datant de vingt-trois ans (*British med. Journ.*, 12 fév. 1898).

Cassiani-Ingoin. — De l'importance des végétations adénoïdes dans la genèse des maladies de l'oreille *(fin)* (*Archiv. ital. di otol.*, n° 2, 1898).

Castex. — Empyème du maxillaire droit opéré par la voie canine (*La France méd.*, n° 5, p. 69, 1898).

Cuvillier. — Étude sur les végétations adénoïdes pendant la première année de l'enfance (Congrès de Moscou [maladies des oreilles], anal. *in Rev. hebdom. de laryngol.*, n° 48, 27 nov. 1897).

Delpeuch. — Hippocrate et le facies adénoïdien (*La Presse méd.*, n° 20, 5 mars 1898).

Denker. — Nouvel instrument pour l'ablation des végétations adénoïdes (*Archiv. f. Ohrenheilk.*, Band XLIV, Heft 2, 1898).

Deschamps. — Un cas de périostite du plancher de l'orbite lié à de la sinusite maxillaire aiguë (*La Dauphine méd.*, n° 2, fév. 1898).

Demme. — Polype nasal en voie de nécrose (Soc. de laryngol. de Berlin, séance du 7 janv. 1898, anal. *in Rev. hebdom. de laryngol.*, n° 10, 3 mars 1898).

Dionisio. — La rhinoscopie médiate (III° Congrès de la Soc. ital. de laryngol., anal. *in Rev. hebdom. de laryngol.*, n° 13, 1898).

Douglas. — Un cas d'empyème de l'antre d'Highmore chez un enfant de trois semaines (*British med. Journ.*, 5 fév. 1898).

Dionisio. — Les hémorragies nasales post-opératoires (III° Congrès de la Soc. ital. de laryngol., anal. *in Rev. hebdom. de laryngol.*, n° 13, 1898).

Eliot. — Végétations adénoïdes du naso-pharynx (*Virginia med. Semi-Monthly*, 28 janvier 1898).

Egidi. — Deux cas de fibromes naso-pharyngiens opérés par le procédé rapide (III° Congrès de la Soc. ital. de laryngol., anal. *in Rev. hebdom. de laryngol.*, n° 13, 1898).

Ferreri. — Les polypes nasaux d'origine ethmoïdale (III° Congrès de la Soc. ital. de laryngol., anal. *in Rev. hebdom. de laryngol.*, n° 13, 1898).

Flatau. — Compression de la cloison nasale; coleapsus au cours d'une opération de végétations adénoïdes (Soc. de laryngol. de Berlin, séance du 29 oct. 1897, anal. *in Rev. hebdom. de laryngol.*, n° 7, 12 fév. 1898).

Gavello. — Les myxomes du sinus maxillaire (IIIe Congrès de la Soc. ital. de laryngol., anal. *in Rev. hebdom. de laryngol.*, n° 13, 1898).

Gradenigo — Rapport sur l'hyperplasie de l'amygdale pharyngienne (IIIe Congrès de la Soc. ital. de laryngol., anal. *in Rev. hebdom. de laryngol.*, n° 11, 12 mars 1898).

Gradenigo. — Sur un nouveau cas d'imperforation osseuse congénitale de la choane droite (*Ann. des mal. de l'oreille*, n° 3, 1898).

Hartmann. — Ablation des végétations adénoïdes au moyen de pinces droites tranchantes, avec éclairage du champ opératoire (Congrès de Moscou [maladies de l'oreille], anal. *in Rev. hebdom. de laryngol.*, n° 48, 27 nov. 1897).

Herbert Hopkins. — Asthme et fièvre de foin (*The Pensylvania med. Journ.*, fév. 1898).

Heron. — Lupus du nez traité par la nouvelle tuberculine (Clinical Soc. of London, séance du 25 fév. 1898, anal. *in British med. Journ.*, 5 mars 1898).

Hoehl. — L'histologie des végétations adénoïdes (*Centralbl. f. Physiol.*, n° 12, 1897, et *Archiv. f. Anat. und Physiol.*, Heft 2, 1897).

Hunter Mackenzie. — Leçon clinique sur le diagnostic et le traitement radical des polypes du nez (*The Lancet*, 5 fév. 1898).

Klippel. — Troubles de l'odorat et du goût dans le tabes (*Archiv. de neurol.*, n° 16, 1897).

King. — Des sinusites frontales suppurées (*New-Orléans med. and surg. Journ.*, fév. 1898).

Kirstein. — Corps étranger des fosses nasales (Soc. de laryngol. de Berlin, séance du 29 oct. 1897, anal. *in Rev. hebdom. de laryngol.*, n° 7, 12 fév. 1898).

Kuttner. — Des granulations syphilitiques du nez (Soc. de laryngol. de Berlin, séance du 29 oct. 1897, anal. *in Rev. hebdom. de laryngol.*, n° 7, 12 fév. 1898).

Lacoarret. — Un cas de cacosmie (*Ann. de la Policlin. de Toulouse*, n° 1, janv. 1898).

Lacoarret. — Un cas de coryza caséeux (*Ann. de la Policlin.*, n° 2, fév. 1898).

Lavrand. — Étiologie et pathogénie des polypes muqueux des fosses nasales (*Journ. des sciences méd. de Lille*, n° 5, 29 janv. 1898).

L. B. — A propos des sinusites (*Le Scalpel*, n° 38, 20 mars 1898).

Lermoyez. — Diagnostic et traitement des sinusites aiguës de la face à l'usage des non-rhinologistes (*Presse méd.*, n° 15, 1898).

Liaras. — Epithélioma du nez traité par les applications d'acide arsénieux (*Journ. de méd. de Bordeaux*, n° 8, p. 91, 1898).

Lieven. — La syphilis des voies respiratoires surtout considérée au point de vue du diagnostic différentiel et du traitement local, première partie, syphilis du nez (*Klin. Vorträge*, Band II, Heft 10, 1898).

Lublinski. — Démonstration de kystes de la muqueuse nasale (*Berlin. klin. Wochens.*, n° 48, 1897).

Mackenzie (John Noland). — Rapports physiologiques et pathologiques entre le nez et l'appareil sexuel de l'homme (*The Journ. of laryngol.*, n° 3, mars 1898, et *Bull. of the Johns Hopkins Hospit.*, janv. 1898).

Martha. — Recherches statistiques sur les polypes muqueux des fosses nasales chez l'enfant et l'adulte (*Ann. des mal. de l'oreille*, n° 3, 1898).

Martuccelli. — Valeur pronostique de certains fibromes du nez (IIIe Congrès de la Soc. ital. de laryngol., anal. *in Rev. hebdom. de laryngol.*, n° 13, 1898).

Masini. — De la cure radicale des rhinites fétides, ozène et pseudo-ozène (IIIe Congrès de la Soc. ital. de laryngol., anal. *in Rev. hebdom. de laryngol.*, n° 13, 1898).

Masip. — Traitement et diagnostic des végétations adénoïdes (Soc. méd.-pharmaceut. de Barcelone, anal. *in La Oto-Rino-Laringol. española*, n° 3, 1898).

Mayer. — L'opération d'Asch pour déviation de la cloison cartilagineuse du nez; relation de 200 opérations (*Med. Record*, 5 fév. 1898).

Meneau et **Fréche.** — De l'origine nasale du lupus de la face (*Travaux de la Clin. dermatol. de la Faculté de méd. de Bordeaux*, 1896-1897).

Mekay. — Cas de fibrome des fosses nasales et du naso-pharynx (*Maritime med. Journ.*, janv. 1897).

Meyjes. — Le traitement des empyèmes du sinus maxillaire (*Monats. f. Ohrenheilk.*, n° 1, janv. 1898).

Middleton Cruz. — Les végétations adénoïdes du naso-pharynx et leur fréquence au Chili (*Revista med. de Chile*, n°s 11 et 12, 1897).

Milligan. — Les affections du sinus frontal (Manchester med. Soc., séance du 2 fév. 1898, anal. *in The Lancet*, 12 fév. 1898).

Mingazini et **Lombi.** — Paralysie unilatérale des nerfs cérébraux produite par une tumeur originaire de l'antre Highmore (IIIe Congrès de la Soc. ital. de laryngol., anal. *in Rev. hebdom. de laryngol.*, n° 13, 1898).

Molinié. — Coryza caséeux (*Marseille méd.*, n° 3, 1898).

Moure. — Sur le traitement des sinusites (maxillaire excepté) (*Rev. hebdom. de laryngol.*, n°s 10, 11 et 12, 1898).

Moure. — Des adénoïdites chez les adultes (*Rev. hebdom. de laryngol.*, n° 5, 29 janv. 1898, et *Archiv. latinos de rinol.*, déc. 1897).

Nadel (Mlle). — Contribution à l'étude de la rhinite sèche antérieure eczémateuse (Thèse de Genève, 1897).

Park et **Wright (J.).** — Les microbes du nez à l'état normal (*Ann. des mal. de l'oreille*, n° 2, 1898, et *The Journ. of laryngol.*, n° 3, mars 1898, et *New-York med. Journ.*, 5 fév. 1898).

Pelaez. — De quelques particularités anatomiques et physiologiques des cavités et du mucus nasal *(suite)* (*Revista de laringol., etc.*, n°s 144 et 145, 1897).

Pelaez. — La rhinite polymorphe (*La Oto-Rino-Laringol. española*, n° 3, 1898).

Proben. — L'ablation des végétations adénoïdes du naso-pharynx (*New-York med. Journ.*, 19 fév. 1898).

Raoult. — Sur un cas de rhinolithe développée autour d'un noyau de cerise (*Rev. méd. de l'Est*, n° 5, 1er mars 1898).

Scheiler. — L'application des rayons de Röntgen à la rhino-laryngologie (Soc. de laryngol. de Berlin, séance du 29 oct. 1897, anal. *in Rev. hebdom. de laryngol.*, n° 7, 12 fév. 1898).

Scheppegrell. — Opération conservatrice pour l'ablation de synéchies nasales (*The Laryngoscope*, nº 1, vol. IV, janv. 1898).

Scheppegrell. — De l'emploi d'huile pour la destruction de larves dans les fosses nasales (*The Laryngoscope*, nº 1, vol. IV, janv. 1898).

Schötz. — Rhino-pharyngo-laryngo-sclérome (Soc. de laryngol. de Berlin, séance du 7 janv. 1898, anal. *in Rev. hebdom. de laryngol.*, nº 10, 5 mars 1898).

St-Clair Thompson. — Injection de mercure dans la syphilis tertiaire du nez et de la gorge (*The Laryngoscope*, nº 1, vol. IV, janv. 1898).

Stenhouse. — Végétations adénoïdes pendant la vie intra-utérine comme cause de surdi-mutité (Transact. 4 intercolon. med. Congress).

Stevenson. — Diagnostic de l'empyème de l'antre d'Highmore (*British med. Journ.*, 26 fév. 1898).

Swain. — Polypes du nez et autres (*New-York med. Journ.*, 12 mars 1898).

Taptas. — La suggestion hypnotique dans les affections nasales (*Rev. hebdom. de laryngol.*, nº 5, 29 janv. 1898).

Theisen. — La tuberculose du nez avec relation d'un cas de tuberculose primitive (*The Laryngoscope*, nº 1, vol. IV, janv. 1898).

Voisin et **Loewy.** — Epistaxis au début de la grippe (*La France méd.*, nº 10, 1898).

Wadsworth Warren. — Inflammation aiguë du sinus maxillaire (*The Med. Age*, nº 4, 1898).

Wertheim. — Des complications consécutives à l'irritation intranasale (*Zeits. f. Ohrenheilk.*, Band XXXII, Heft 2, 1898).

Wertmacott. — L'anatomie de l'antre d'Highmore (Pathol. Soc. of Manchester, séance du 19 janv. 1898, *in Lancet*, 29 janv. 1898).

X. — L'état actuel de la thérapeutique de l'ozène (*La Electricidad med.*, nºs 10, 11 et 12, 1898).

Zapparoli. — Cent cas d'ulcérations nasales traitées par l'acide chromique (IIIe Congrès de la Soc. ital. de laryngol., anal. *in Rev. hebdom. de laryngol.*, nº 13, 1898).

Zwillinger. — Les rapports des affections du nez et du larynx avec les maladies générales de l'organisme (*Gyosgyaszat*, 51, nov. 1897).

Larynx et Trachée.

Audry. — Syphilome de la trachée (Soc. des sciences méd. de Lyon, anal. *in Lyon méd.*, nº 11, p. 380, 1898).

Bargum. — Un cas de cancer primitif de la trachée et de la bronche droite (Dissertation de Kiel, 1897).

Batten et **Horne.** — Un cas de sclérose disséminée avec anesthésie du larynx et du palais (*Saint-Bartholomew's hospit. Report.*, vol. 32).

Biaggi. — Laryngite chronique suite d'ozène guérie par les injections de sérum antidiphtérique (IIIe Congrès de la Soc. ital. de laryngol., anal. *in Rev. hebdom. de laryngol.*, nº 12, 19 mars 1898).

Bogdanov-Beresovski. — Observations sur le traitement des cancers du larynx avec le chelidonium majus (en russe) (*Medicinskoé Pribavlenié K morskomon sbornikou*, avril 1897).

Boulay. — Diagnostic de la syphilis tertiaire du larynx (*Le Concours méd.*, n° 5, 29 janv. 1898).

Bussenius. — Séquestre cartilagineux de l'épiglotte (Soc. de laryngol. de Berlin, séance du 29 oct. 1897, anal. *in Rev. hebdom. de laryngol.*, n° 7, 12 fév. 1898).

Castaneda. — A ajouter à la technique de l'intubation laryngée (*Rev. hebdom. de laryngol.*, n° 7, 12 fév. 1898).

Castex. — Laryngotomie pour rétrécissement sous-glottique (*La France méd.*, n° 5, 1898).

Chaumier. — Spasme de la glotte et mort subite pendant la coqueluche; traitement par les tractions de la langue (*Gaz. med. du Centre*, nov. 1897).

Chiari. — Paralysie récurrentielle bilatérale; observations cliniques et résultats nécropsiques (*Wiener klin. Wochens.*, n° 5, 1898).

Compte rendu de la Société de laryngologie de Berlin, séance du 29 octobre 1897 (anal. *in Rev. hebdom. de laryngol.*, n° 8, 1897).

Compte rendu de la Société de laryngologie de Berlin, séances des 7 janv. et 14 fév. 1898 (anal. *in Rev. hebdom. de laryngol.*, n° 10, 1898)

Compte rendu du X° Congrès de la Société italienne de laryngo-oto-rhinologie (28-30 oct. 1897) (anal. *in Rev. hebdom. de laryngol.*, n°s 11, 12 et 13, 1898).

Damieno. — Des sténoses laryngo-trachéales aiguës et chroniques et de leur traitement (III° Congrès de la Soc. ital. de laryngol., anal. *in Rev. hebdom. de laryngol.*, n° 12, 19 mars 1898).

Depage. — Carcinome du larynx; pneumonie par déglutition (*Journ. méd. de Bruxelles*, n° 12, 1897).

Derevoge. — Contribution à l'étude du bégaiement et de son traitement pratique (Thèse de Bordeaux, 1898).

Duffey. — De la nécrose laryngée dans la fièvre typhoïde (Royal Academy of medicine in Ireland, séance du 2 janv. 1898, anal. *in The Lancet*, 12 fév. 1898).

Egidi. — Traitement de la sténose laryngée chez les enfants par l'intubation et la trachéotomie (*Bollett. delle malatt. dell'orecchio*, n° 3, 1898).

Egidi. — Contribution à la statistique de l'abcès péritrachéo-laryngien chez les enfants, décrit par le prof. Masséi (III° Congrès de la Soc. ital. de laryngol., anal. *in Rev. hebdom. de laryngol.*, n° 12, 19 mars 1898).

Ferreri. — Rapport sur la valeur de l'autoscopie pour le diagnostic et le traitement des affections laryngées (III° Congrès de la Soc. ital. de laryngol., anal. *in Rev. hebdom. de laryngol.*, n° 11, 12 mars 1898).

Fraenkel. — De la trachéotomie sous l'anesthésie locale sans narcose générale (Soc. de laryngol. de Berlin, séance du 4 fév. 1898, anal. *in Rev. hebdom. de laryngol.*, n° 10, 5 mars 1898).

Francesco. — Aphasie associée dynamique d'origine traumatique (*Gazz. degli ospedali*, n° 13, 30 janv. 1898).

Gluck. — Traitement chirurgical des néoplasmes malins du larynx (*Berlin. klin. Wochens.*, 25 oct., 1er et 8 nov. 1897),

Grazzi. — Une grave complication survenue à la suite d'un enlèvement d'un papillome du larynx (III° Congrès de Soc. ital. de laryngol., anal. *in Rev. hebdom. de laryngol.*, n° 12, 19 mars 1898).

Halax Henrik. — Trachéotomie pour fibrome du larynx (*Gyosgyaszat*, Heft 29, 1897).

Hamilton. — Un cas de tumeur cancéreuse du larynx (*The Journ. of laryngol.*, fév. 1898).

Hédon. — Sur l'innervation vasomotrice du larynx (*Nouveau Montpellier méd.*, 23 oct. 1897).

Hermann. — Un cas de laryngocèle interne (Gesellschaft der Aerzte in Wien, séance du 21 janvier 1898, anal. *in Wiener klin. Rundschau*, n° 5, 1898).

Jankelevitch. — Un cas de parakynésie des cordes vocales avec aphonie très prononcée et troubles respiratoires simulant une sténose du larynx et de la trachée (*Rev. hebdom. de laryngol.*, n° 9, 20 fév. 1898).

Koschier. — Contribution à l'étude des tumeurs de la trachée (*Wiener klin. Wochens.*, 18 nov. 1897).

Kuttner. — Syphilis grave du larynx (Soc. de laryngol. de Berlin, séance du 4 fév. 1898, anal. *in Rev. hebdom. de laryngol.*, n° 10, 5 mars 1898).

Liebmann. — L'influence des troubles de la parole sur le développement psychique (*Deuts. med. Zeit.*, n° 16, 1898).

Makuen. — Deux cents cas de troubles de l'articulation de la parole (*Therapeut. gaz.*, sept. 1897).

Marage. — Etude des voyelles par la photographie des flammes manométriques (*La Voix parlée et chantée*, n° 98, fév. 1898).

Martuccelli. — Le diagnostic histologique de la tuberculose laryngée (*Archiv. ital. di otol.*, n° 2, 1898., anal. *in Rev. hebdom. de laryngol.*, n° 12, 1898).

Masini. — Paralysies laryngées post-opératoires dans le croup (IIIe Congrès de la Soc. ital. de laryngol., anal. *in Rev. hebdom. de laryngol.*, n° 12, 19 mars 1898).

Masini. — A propos de quelques désordres fonctionnels du larynx dans la syphilis tertiaire de cet organe (IIIe Congrès de la Soc. ital. de laryngol., anal. *in Rev. hebdom. de laryngol.*, n° 12, 19 mars 1898).

Masucci. — A propos d'une forme spéciale de paralysie hystérique des tenseurs des cordes vocales dans l'hystérie simulant la sclérose de l'insula (IIIe Congrès de la Soc. ital. de laryngol., anal. *in Rev. hebdom. de laryngol.*, n° 12, 19 mars 1898).

Meillon. — Contribution à l'étude des paralysies du larynx d'origine centrale (Thèse de Paris, 1898).

Mermod. — Un miroir laryngo-endoscopique (*Ann. des mal. de l'oreille*, n° 2, 1898).

Meyer. — Papillome de la corde vocale chez un enfant (Soc. de laryngol. de Berlin, séance du 29 oct. 1897, anal. *in Rev. hebdom. de laryngol.*, n° 7, 12 fév. 1898).

Meyer. — Anatomie des muscles intrinsèques du larynx (Soc. de laryngol. de Berlin, séance du 29 oct. 1897, anal. *in Rev. hebdom. de laryngol.*, n° 7, 12 fév. 1898).

Newington. — Quelques aspects cérébraux de la musique (*La Voix parlée et chantée*, n°s 99 et 100, mars et avril 1898).

Peterson. — La laryngoscopie chez les enfants (Soc. de laryngol. de Berlin, séance du 7 janv. 1898, anal. *in Rev. hebdom. de laryngol.*, n° 10, 5 mars 1898).

Prota. — A propos de deux cas d'hémiplégie laryngée gauche avec trouble phonique (IIIe Congrès de la Soc. ital. de laryngol., anal. *in Rev. hebdom. de laryngol.*, n° 12, 19 mars 1898).

Roe. — Un cas de laryngite aiguë non diphtéritique ayant nécessité une intubation prolongée (Med. Soc. of lhe state of New-York, anal. *in Med. Record*, 29 janv. 1898).

Railton. — Papillome multiple chez les enfants traité par la tracheotomie seule (*British med. Journ.*, 26 fév. 1898).

Rose. — Etude sur la sténose sous-sternale de la trachée (*Deuts. Zeits. f. Chir.*, XLVI).

Timmermans. — Du rôle de l'onomatopée dans le langage (*La Voix parlée et chantée*, nos 99 et 100, mars et avril 1898).

Uchermann. — Laryngite aiguë rhumatismale circonscrite (*Norsk. magaz. for Laegeriden skaben*, déc. 1897).

Vauverts. — Plaie de la portion thoracique de la trachée consécutive à une plaie du cou par un instrument piquant et tranchant (*Ann. des mal. de l'oreille*, no 3, 1898).

Weill. — Paralysie d'une corde vocale consécutive à la dothiénentérie (*Union méd. du Nord-Est*, no 5, 1898).

Winslow. — Aphonie hystérique (*Med. Record*, 26 fév. 1898).

Yonge. — L'orthoforme comme anesthésique et agent thérapeutique local dans le traitement d'ulcérations douloureuses et surtout celles des voies respiratoires supérieures (*British med. Journ.*, 5 fév. 1898).

Zwillinger. — Les progrès de la laryngologie et de la rhinologie (*Gyosgyaszat*, Heft 35, 1897).

Oreilles.

Alt. — Otite moyenne suppurée à la suite d'une méningite cérébrospinale (Soc. autrichienne d'otologie, séance du 27 avril 1897, anal. *in Rev. hebdom. de laryngol.*, no 5, 29 janv. 1898).

Alt. — Contribution à la pathologie des centres corticaux auditifs (*Monats. f. Ohrenheilk.*, no 1, janv. 1898).

Avoledo. — A propos du resserrement des mâchoires à la suite de lésions suppuratives de l'oreille (IIIe Congrès de la Soc. ital. de laryngol., anal. *in Rev. hebdom. de laryngol.*, no 12, 19 mars 1898).

Baratoux. — Quelques considérations sur l'unité de mesure pour l'examen avec le diapason (*La Pratique méd.*, no 5, 1er mars 1898).

Barth. — Les otites moyennes dans la première enfance (*Zeits. f. Ohrenheilk.*, Band XXXII, Heft 2, 1898).

Bergamini. — Abcès cérébal secondaire à une otite purulente (*Gaz. degli ospedali, etc.*, no 13, 30 janv. 1898).

Bosew. — Quelques cas de pyhémie d'origine otique (*Rev. hebdom. de laryngol.*, no 8, 19 fév. 1898).

Bouchard. — Étude sur les bruits et bourdonnements de l'oreille (Thèse de Paris, 1897).

Bouyer. — Contribution à l'étude du cholestéatome de l'oreille moyenne (pathologie et traitement) (Thèse de Bordeaux, 1898).

Bruck. — Du traitement de la sclérose de l'oreille par des tablettes de thyroïdine *(suite)* (*Zeits. f. Orenheilk.*, Band XXXII, Heft 2, 1898).

Brühl. — Un cas de mort survenue à la suite de l'extraction d'un corps étranger de l'oreille (*Monats. f. Ohrenheilk.*, no 2, fév. 1898).

Bull. — Lipome du conduit auditif externe (*Zeits. f. Ohrenheilk.*, Band XXXII, Heft 3, 1898).

Cade. — Abcès cérébral et phlébite consécutifs à une otite moyenne (*Lyon méd.*, n° 12, p. 413, 1898).

Campos. — Interprétation d'un phénomène récemment décrit dans la paralysie faciale périphérique (*Le Progrès méd.*, n° 7, 12 fév. 1898).

Carette. — Contribution à l'étude des corps étrangers du conduit auditif (*Ann. des mal. de l'oreille*, n° 2, 1898).

Cerf. — Vertige auriculaire dû à la présence de corps étrangers ayant séjourné trente mois dans le conduit auditif (*Anjou méd.*, janv. 1898, anal. *in Bull. méd.*, n° 11, 1898).

Compte rendu du XII° Congrès international de Moscou (Section d'otologie) (*Rev. hebdom. de laryngol.*, n° 48, 1898).

Courtade. — Les manifestations auriculaires de la grippe (*Rev. gen. de clin. et de thérapeut.*, n° 6, 1898).

Cozzolino. — La chirurgie du canal de Fallope (Congrès de Moscou [section d'otologie], anal. *in Rev. hebdom. de laryngol.*, n° 48, 1897).

Cozzolino. — La mastoïdotomie antéro-latérale (Congrès de Moscou [section d'otologie], anal. *in Rev. hebdom. de laryngol.*, n° 48, 1897).

Damieno. — A propos d'un mode peu commun de production de la paralysie faciale dans l'otite moyenne aiguë (III° Congrès de la Soc. ital. de laryngol., anal. *in Rev. hebdom. de laryngol.*, n° 12, 19 mars 1898).

Dauphin. — Les causes d'ordre général dans l'étiologie de la paralysie faciale périphérique (Thèse de Paris, 1898).

Duclos. — Le fluorure de sodium dans le traitement de l'otite externe aiguë (*Languedoc méd.-chir.*, oct. 1897).

Duel. — Du traitement des atrésies de la trompe d'Eustache par l'électrolyse (*The Laryngoscope*, n° 1, vol. IV, janv. 1898).

Faraci. — Nouvelle contribution à la chirurgie acoustique et fonctionnelle de l'oreille moyenne (*Archiv. ital. di otol.*, n° 2, 1898).

Faure et **Furet.** — Traitement chirurgical de la paralysie faciale consécutive à un traumatisme intra-rocheux (*Gaz. des hôpit.*, n° 28, 8 mars 1898).

Ferreri. — Sur le point de savoir si et quand on peut appliquer dans les écoles de sourds-muets le système auriculaire d'Urbantschitsch (III° Congrès de la Soc. ital. de laryngol., anal. *in Rev. hebdom. de laryngol.*, n° 12, 19 mars 1898).

Geronzi. — Contribution à l'étude clinique des affections auriculaires dans les maladies de l'oreille (III° Congrès de la Soc. ital. de laryngol., anal. *in Rev. hebdom. de laryngol.*, n° 13, 1898).

Goldstein. — Ulcération syphilitique bilatérale du pavillon (*The Laryngoscope*, n° 1, vol. IV, janv. 1898).

Gradenigo. — De la thrombose isolée du golfe supérieur de la jugulaire (III° Congrès de la Soc. ital. de laryngol., anal. *in Rev. hebdom. de laryngol.*, n° 13, 1898).

Gradenigo. — Sur les complications endo-craniennes des otites moyennes purulentes (*Ann. des mal. de l'oreille.*, n° 2, 1898).

Grazzi. — Notes oto-rhino-laryngologiques prises à l'Institut royal des sourds-muets, à Siennes (III° Congrès de la Soc. ital. de laryngol., anal. *in Rev. hebdom. de laryngol.*, n° 12, 19 mars 1898).

Grazzi. — Contribution à l'étude des corps étrangers de la caisse du tympan (IIIe Congrès de la Soc. ital. de laryngol., anal. *in Rev. hebdom. de laryngol.*, n° 13, 1898).

Guarnaccia. — La thyroïdine dans la sclérose auriculaire (IIIe Congrès de la Soc. ital. de laryngol., anal. *in Rev. hebdom. de laryngol.*, n° 13, 1898).

Guttmann. — Un cas de mastoïdite de Bezold avec propagation à la partie postérieure du cou (*Archiv. of otol.*, n° 1, vol. XXVII, 1898).

Guttmann. — Un cas de surdité de l'oreille interne consécutive à des oreillons et traitée par la pilocarpine. Guérison (*Archiv. of otol.*, n° 1, vol. XXVII, 1898).

Halipré. — Le vertige de Ménière (deux observations) (*La Normandie méd.*, n° 3, 1898).

Hartmann. — Inflammation de l'oreille moyenne chez les nourrissons (Congrès de Moscou [maladies des oreilles], anal. *in Rev. hebdom. de laryngol.*, n° 48, 27 nov. 1897).

Hecht. — Du traitement chirurgical des malformations congénitales du pavillon (*Archiv. f. Ohrenheilk.*, Band XLIV, Heft 2, 1898).

Heimann. — Sur la pyohémie otique (Congrès de Moscou [maladies des oreilles], anal. *in Rev. hebdom. de laryngol.*, n° 48, 27 nov. 1897).

Hennebert. — Empyème aigu de l'antre mastoïdien; abcès extradural; trépanation mastoïdienne et cranienne, guérison (Congrès de la Soc. belge d'otol., 18 juillet 1897, *in Bull. de la Soc.*, anal. *in Rev. hebdom. de laryngol.*, n° 51, 18 déc. 1897).

Hennebert. — Tympans vacuolaires (Congrès de la Soc. belge d'otol., 18 juillet 1897, *in Bull. de la Soc.*, anal. *in Rev. hebdom. de laryngol.*, n° 51, 18 déc. 1897).

Hessler. — Influence du climat et des conditions météorologiques dans l'étiologie, la prophylaxie et le traitement des maladies de l'oreille, du nez et du pharynx (*Der Einfluss des Klimas und der Witterung auf die Entschlung, Verhutung und Heilung von Ohren-Nasen- und Rachenkrankheiten*, in-8°, 112 p. avec fig., Halle, 1897).

Hoover. — Menstruations comme cause d'otite aiguë (*Med. Record*, 26 fév. 1898).

Jaboulay et **Rivière.** — Un cas d'abcès cérébral d'origine otique (12e Congrès franç. de chir., oct. 1897, anal. *in Rev. hebdom. de laryngol.*, n° 4, 22 janv. 1898).

Jankelevitch. — Un cas de vertige labyrinthique simulant le syndrome de Ménière et guéri par la pilocarpine sans diminution consécutive de l'ouïe (*Rev. hebdom. de laryngol.*, n° 52, 25 déc. 1897).

Jansen. — De la méningite séreuse au cours des otites aiguës (Congrès de Moscou [maladies des oreilles], anal. *in Rev. hebdom. de laryngol.*, n° 48, 27 nov. 1897).

Jirmounsky. — Les vertiges au cours des affections simultanées de l'oreille moyenne et du labyrinthe et leur traitement (Congrès de Moscou [section d'otologie], anal. *in Rev. hebdom. de laryngol.*, n° 48, 1897).

Jouon. — Pathogénie des paralysies de la sixième paire dans les fractures de la base du crâne (*Gaz. méd. de Nantes*, 8 janv. 1894).

Kalmus. — Abcès cérébral d'origine otique localisé dans le lobe temporal droit (*Prager med. Wochens.*, nos 51 et 52, 1897).

Kalcic. — Démonstration d'un téléphone portatif destiné à l'examen de la surdité unilatérale chez les simulants (Congrès de Moscou [section d'otologie], anal. *in Rev hebdom. de laryngol.*, n° 48, 1897).

Kaufmann. — Perforation artificielle du tympan avec suppuration consécutive dans un cas de sclérose de l'oreille moyenne (Soc. autrichienne d'otol., séance du 27 avril 1897, anal. *in Rev. hebdom. de laryngol.*, n° 5, 29 janv. 1898).

Kaufmann. — Un cas de maladie de Ménière, chez une jeune fille de seize ans (Soc. autrichienne d'otol , séance du 25 mai 1897, anal. *in Rev. hebdom. de laryngol.*, n° 5, 29 janv. 1898).

Kaufmann. — Lupus hypertrophique de l'hélice (Soc. autrichienne d'otol., séance du 25 mai 1897, anal. *in Rev. hebdom. de laryngol.*, n° 5, 29 janv. 1898).

Kaufmann. — Un cas d'opération radicale atypique de l'apophyse (Soc. autrichienne d'otol., séance du 27 avril 1897, anal. *in Rev. hebdom. de laryngol.*, n° 5, 29 janv. 1898).

Kaufmann. — Herpès zoster gangréneux (hystérique) du nerf auriculo-temporal gauche (Soc. autrichienne d'otol., séance du 25 mai 1897, anal. *in Rev. hebdom. de laryngol.*, n° 5, 29 janv. 1898).

Kauffmann. — Un cas de malformation des deux oreilles, présentation de pièces anatomo-pathologiques et histologiques (2me Congrès de la Soc. autrichienne d'otol., 27 et 28 janv. 1897, anal. *in Rev. hebdom. de laryngol.*, n° 2, 8 janv. 1898).

Kerr Pringle. — Trépanation de la mastoïde pour une affection de l'apophyse; pas de soulagement; traitement avec du sérum antistreptococcique. Guérison (*British. med. Journ.*, 15 janv. 1898).

Knapp. — Rapport sur les sections ophtalmologique et otologique au Congrès de Moscou (*The New-York med. Journ.*, 8 janv. 1898).

Knapp. — Démonstrations des préparations de quelques anomalies de l'os temporal (Congrès de Moscou [section d'otol.], anal. *in Rev. hebdom. de laryngol.*, n° 48, 1897).

Knapp. — De l'exostose obturante de l'oreille externe (Congrès de Moscou [section d'otol.], anal. *in Rev. hebdom. de laryngol.*, n° 48, 1897).

Korner. — Le nouveau progrès dans l'étude des abcès cérébraux d'origine otique (*Centralbl. f. die Grenzgebiete der Med. und Chir.*, Band I, 1898).

Korner. — Étude bibliographique sur le chlorome de l'oreille et du temporal (*Zeits. f. Ohrenheilk.*, Bd XXXII, Heft 1).

Labarsch. — A l'étude du chlorome du temporal (*Zeits f. Ohrenheilk.*, Band XXXII, Heft 2, 1898).

Laborde. — Le microphonographe et l'éducation de la parole chez les sourds-muets (*La Tribune méd.*, n° 4, 26 janv. 1898).

Lacroix. — Traitement des otites suppurées par l'acide picrique (*Archiv. internat. de laryngol.*, n° 6, nov.-déc. 1897).

Lannois. — Corps étranger de l'oreille (Soc. des Sciences méd. de Lyon, séance de nov. 1897, anal. *in Lyon méd.*, n° 50, 1897).

Latrille. — Otite moyenne suppurée unilatérale droite survenue au cours d'une broncho-pneumonie (*Rev. hebdom. de laryngol.*, n° 48, 27 nov. 1897).

Lavrand. — Douche d'air par la trompe dans l'oreille moyenne; modification au procédé de Politzer (*Rev. hebdom. de laryngol.*, n° 49, et *Journ. des Sciences méd. de Lille*, 16 oct. 1897).

Lépine. — Septico-pyémie d'origine otique (Soc. de méd. de Lyon, séance du 13 déc. 1897, anal. *in Lyon méd.*, n° 52, p. 545, 1897).

Lermoyez. — Un signe de la thrombose du sinus longitudinal supérieur (*Ann. des mal. de l'oreille*, n° 12, déc. 1897).

Leutenbach. — La nécessité d'un traitement actif, mais non passif dans les maladies de l'oreille (*The Pennsylvania med. Journ.*, déc. 1897).

Leuter. — Abcès périauriculaire dans les furoncles du conduit auditif externe (*Archiv f. Ohrenheilk.*, Bd XLIII, Heft 4, 1897).

Lichtwitz. — Élimination d'un cholestéatome volumineux du temporal par une vaste brèche du conduit auditif osseux. Présentation du cholestéatome (*Archiv. internat. de laryngol.*, n° 6, nov.-déc. 1897).

Luc et **Jacquin.** — Un cas de phlébite suppurée du sinus latéral consécutivement à l'ouverture accidentelle de ce vaisseau au cours d'un évidement pétro-mastoïdien (*Archiv. internat. de laryngol.*, nov.-déc. 97).

Lugaro. — Sur les fonctions des canaux semi-circulaires (*Revista di patol. mervosa e mentale*, oct. 1897, anal. *in Indépendance méd.*, n° 50, 1897).

Malherbe. — De l'évidement pétro-mastoïdien appliqué au traitement chirurgical de l'otite moyenne chronique sèche (12e Congrès français de chirurgie, oct. 1897, anal. *in Rev. hebdom. de laryngol.*, n° 4, 22 janvier 1898).

Marage. — Étude des cornets acoustiques par la photographie des flammes de Kœnig (*Gaz. des hôpit.*, n° 14, 3 fév. 1898).

Marinesco. — De l'origine du facial supérieur (Soc. méd. du Hipil., séance du 14 janv. 1898, anal. *in Semaine méd.*, n° 3, 1898).

Masini. — L'oreille, le son et la musique (IIIe Congrès de la Soc. ital. de laryngol., anal. *in Rev. hebdom. de laryngol.*, n° 13, 1898).

Masini. — A propos de quelques cas de mastoïdite de Bezold (IIIe Congrès de la Soc. ital. de laryngol., anal. *in Rev. hebdom. de laryngol.*, n° 13., 1898).

Masini. — Effets produits par l'ablation des hémisphères, des lobes otitiques et du cervelet sur l'organe de l'ouïe du pigeon, à l'état normal et avec différentes lésions expérimentales (IIIe Congrès de la Soc. ital. de laryngol., n° 13, 1898).

Masini. — L'influence de l'air ambiant sur l'organe de l'ouïe à l'état de santé et de maladie (IIIe Congrès de la Soc. ital. de laryngol., anal. *in Rev. hebdom. de laryngol.*, n° 13, 1898).

Masini. — A propos de la physiologie de la caisse du tympan (IIIe Congrès de la Soc. ital. de laryngol., anal. *in Rev. hebdom. de laryngol.*, n° 12, 19 mars 1898).

Matt. — De l'indication absolue pour la ténotomie du muscle tenseur du tympan dans un cas de fracture compliquée du crâne (*Deuts. med. Wochens.*, n° 5, 3 fév. 1898).

Ménière. — De l'emploi des bougies en gomme dans les affections catarrhales chroniques des trompes et de la caisse tympanique (Congrès de Moscou [maladies de l'oreille], anal. *in Rev. hebdom. de laryngol.*, n° 48, 27 nov. 1897).

Ménière. — Traitement des otites moyennes purulentes aiguës au moyen de grands lavages faits par la trompe (*Gaz. des hôpit.*, n° 34, 22 mars 1898).

Monari. — Troubles auditifs consécutifs à la syphilis héréditaire tardive (*Bollet. delle malatt. dell' orecchio*, n° 3, 1898).

Milbury. — Un cas d'abcès cérébral d'origine otique ; névrite optique ; ouverture de l'apophyse mastoïde et du crâne. Guérison (*The Laryngoscope*, vol. III, n° 6, déc. 1897).

Mingazzini. — Contribution à l'étude clinique et anatomo-pathologique des tumeurs de la fosse moyenne et postérieure du crâne *(suite)* (*Archiv. ital. di otol.*, n° 2, 1898).

Morpurgo. — Sur l'emploi de la thyroïdine dans les maladies de l'oreille moyenne (*Bollet. delle matatt. dell' orechio*, n° 1, janv. 1898).

Moure. — Maladies de l'oreille (*Traité des maladies de l'enfance*, t. V, chap. XI, II, pp. 101-188).

Müller. — Trois cas d'abcès du lobe temporal d'origine otique (*Deuts. méd. Wochens.*, n° 53, 30 déc. 1897).

Nash. — Un cas d'otite moyenne aiguë hémorragique (*The Lancet*, 18 déc. 1897).

Nique. — Contribution à l'étude des anosmies et, en particulier, des troubles olfactifs dans les maladies de l'oreille (Thèse de Lyon, 1897).

Norval Pierce. — Le traitement des otites moyennes chroniques suppurées (*New-York med. Journ.*, 12 mars 1898).

Nové-Josserand et **Carle.** — Sur un cas anormal de pneumatocèle mastoïdienne spontanée (*Lyon méd.*, n° 5, 30 janv. 1898).

Okuneff. — Sclérose de l'apophyse mastoïde venant compliquer les otites moyennes suppurées (Congrès de Moscou [section d'otologie], anal. *in Rev. hebdom. de laryngol.*, n° 48, 1897).

Okuneff. — Expériences d'ablation des sacculi vestibuli chez les chiens (Congrès de Moscou [section d'otologie], anal. *in Rev. hebdom. de laryngol.*, n° 48, 1897).

Ouston. — Un cas d'affection antro-tympanique et de mastoïdite de Bezold compliquées d'abcès extra-dural. Paralysie du même côté que la lésion survenue après l'opération; guérison (*British med. Journ.*, 22 janv. 1898).

Pantzer. — De l'opération radicale chez les enfants porteurs d'otorrhée chronique avec ou sans complications (IIe Congrès de la Soc. autrich. d'otol., 27 et 28 juin 1897, anal. *in Rev. hebdom. de laryngol.*, n° 2, 8 janv. 1898).

Paris. — Valeur séméiologique des écoulements de sang et de sérosité par l'oreille dans les fractures du rocher (Thèse de Paris, 1898).

Pasmanik. — Contribution à l'étude de la labyrinthite traumatique et des troubles de l'équilibre chez l'homme (Thèse de Genève, 1897).

Passor. — De l'ouverture rétro-auriculaire après opération radicale pour otite moyenne suppurée chronique (*Zeits. f. Ohrenheilk.*, Bd XXXII, Heft 3, 1898).

Pel. — Les crises otitiques dans le tabes dosal (*Berlin. klin. Wochens.*, n° 2, 1898).

Perrot. — De la mastoïdite de Bezold (Thèse de Bordeaux, 1897).

Phillips. — Manifestations auriculaires dans les maladies générales (Med. Soc. of the state of New-York, anal. *in Med. Record*, 29 janv. 1898).

Poli. — Absence de symptômes dans deux cas de périsinusite du sinus latéral (IIIe Congrès de la Soc. ital. de laryngol., anal. *in Rev. hebdom. de laryngol.*, n° 13; 1898).

Poli. — Complications endocraniennes des otites moyennes purulentes (*Arch. ital. di otol., etc.*, n° 1, janv. 1898).

Politzer. — Du traitement des affections auriculaires par le conduit auditif externe (*Klin. therapeut. Wochens.*, n°s 10 et 11, 1898).

Politzer. — Contributions anatomo-pathologiques et cliniques à l'étude des affections de l'attique externe (IIe Congrès de la Soc. autrich. d'otol., 27 et 28 juin 1897, anal. *in Rev. hebdom. de laryngol.*, n° 2, janv. 1898).

Politzer. — De la raréfaction d'air dans le conduit auditif externe et du massage des osselets (Congrès de Moscou [section d'otologie], anal. *in Rev. hebdom. de laryngol.*, n° 48, 1897).

Politzer. — Exostoses symétriques du volume d'un petit pois à l'extrémité interne du conduit auditif externe (Soc. autrich. d'otol., séance du 27 avril 1897, anal. *in Rev. hebdom. de laryngol.*, n° 5, 29 janv. 1898).

Politzer. — Recherches sur la muqueuse de la caisse en cas de déhiscence du tegmen tympanique (Soc. autrichienne d'otol., séance du 25 mai 1897, anal. *in Rev. hebdom. de laryngol.*, n° 5, 29 janv. 1898).

Polyak. — La série continuelle des sons (IIe Congrès de la Soc. autrich. d'otol., 27 et 28 juin 1897, anal. *in Rev. hebdom. de laryngol.*, n° 2, 8 janv. 1898.

Reynier et **Glover**. — Recherches anatomo-chirurgicales au moyen de la radiographie; topographie cranio-encephalique; topographie des cavités osseuses de la face et du crâne; sinus veineux de la dure-mère dans leurs rapports avec la cavité cranienne (*Rev. hebdom. de laryngol.*, n° 3, 15 janv. 1898).

Reynier. — De l'évidement pétro-mastoïdien dans les suppurations anciennes de l'oreille (XIe Congrès franç. de chir., oct. 1897, anal. *in Rev. hebdom. de laryngol.*, n° 4, 22 janv. 1898).

Rousseaux. — Embout métallique destiné à faciliter le cathétérisme de la trompe (Congrès de la Soc. belge d'otol., 18 juillet 1897, *in Bull. de la Soc.*, anal. *in Rev. hebdom. de laryngol., etc.*, n° 51, 18 déc. 1897).

Rumbold. — Surdité otomyasthénique (*The Laryngoscope*, vol. IV, n° 1, janv. 1898).

Sabin. — Relation anatomique des noyaux de réception des nerfs cochléaire et vestibulaire (*Bull. of the John's Hopkins Hospit.*, n° 81, déc. 1897).

Schwabach. — La tuberculose de l'oreille moyenne (*Berlin. Klin.*, déc. 1897).

Schwidop. — Des brûlures du conduit auditif externe et de la membrane du tympan (*Archiv f. Ohrenheilk.*, Bd XLIII, Heft 4, 1897).

Simoni (de). — Des injections intra-tympaniques dans le traitement des otites moyennes catarrhales chroniques (*Archiv. ital. di otol.*, n° 1, janv. 1898).

Stein. — Un cas de mastoïdite de Bezold guérie au cours d'un érysipèle (*Monats. f. Ohrenheilk.*, n° 11, nov. 1897, et *Nord med. Arkiv.*, XXIX, 4, 1897).

Stoker. — Otorrhée chronique, ozène, lupus du nez et de la face traités avec succès par l'oxygène (Assoc. britannique de laryngol., séance du 16 juillet 1897, anal. *in Rev. hebdom. de laryngol.*, n° 3, 15 janv. 1898).

Thomas et **Lartail.** — Cholestéatomes. Abcès cérébral (*Marseille méd.*, n° 1, 1er janv. 1898).

Thompson (J.-A.). — Position anormale de la carotide interne (*The Laryngoscope*, vol. IV, n° 1, janv. 1898).

Turnbull. — Les progrès de l'otologie (*The Laryngoscope*, vol. III, n° 6, déc. 1897).

Villard et **Rivière**. — Septico-pyohémie d'origine otitique. Trépanation de l'antre et du sinus latéral. Ligature de la jugulaire thrombosée. Mort (XIe Congrès franç. de chir.., oct. 1897, anal. *in Rev. hebdom. de laryngol.*, nº 4, 22 janv. 1898).

Voss. — Un nouveau symptôme de thrombose obturatrice du sinus latéral (*Zeits. f. Ohrenheilk.*, Band XXXII, Heft 3, 1898).

Walker. — Malformation du pavillon et de la région temporale (Leeds and west riding medico-chir. Soc., séance du 5 nov. 1897, *in British med. Journ.*, p. 1578, 27 nov. 1897).

Walter Downie. — Un cas de thrombose septique du sinus latéral consécutive à l'influenza (*The Lancet*, 1er janv. 1898).

Woods. — Un cas d'otite moyenne chronique suppurée avec complications intra-craniennes (*British med. Journ.*, 12 nov. 1897 et 22 janv. 1898).

Woods. — Les otites moyennes suppurées et leur rapport avec les exanthèmes (*The Journ. of laryngol.*, nº 1, janv. 1898).

Croup et Diphtérie.

Archambault. — Sérothérapie; tubage et trachéotomie; deux cas d'expérience personnelle. Résultats obtenus en pratique privée dans 70 cas de diphtérie *(suite et fin)* (*L'Union méd. du Canada*, janv. 1898).

Bomchtein. — Sur l'immunité passive dans la diphtérie (*Archiv. russes de pathol.*, 28 fév. 1898).

Czaplewsky. — La valeur étiologique du bacille de Loeffler (*Deuts. med. Wochens.*, nº 4, 27 janv. 1898).

Dumas. — Contribution à l'étude de la diphtérie toxique pure (Thèse de Paris, 1898).

Gouguenheim et **Duterte**. — La diphtérie en 1896 au pavillon Davaine (*Ann. des mal. de l'oreille*, nº 3, 1898).

Jennings. — Un an d'expérience dans le traitement de la diphtérie laryngée par l'antitoxine et l'intubation (*Med. Age*, nº 4, 25 fév. 1898).

Meswain. — La sérothérapie dans le traitement de la diphtérie (*Memphis med. Monthly*, mars 1898).

Mouravieff. — De l'influence de la toxine diphtérique sur le système nerveux des cobayes (*Archiv. de méd. expériment.*, nov. 1897, et *Fortschrifte der Medicin*, nº 3, 1898, anal. *in Bull. méd.*, nº 11, 1898).

Poulet. — Avantages du tubage momentané de la glotte dans le croup (Soc. de thérapeutique, séance du 9 fév. 1898, anal. *in Bull. méd.*, nº 14, 1898).

Seuvre. — Croup d'emblée non diphtéritique ; pseudo-membranes à pneumocoques (Soc. méd. de Reims, séance du 19 janv. 1898, anal. *in Union méd. du Nord-Est*, nº 2, 1898).

Shelly. — Le traitement moderne de la diphtérie (*The Pensylvania med. Journ.*, fév. 1898).

Simpson. — L'intubation dans la diphtérie (*Med. Record*, p. 384, 12 mars 1898).

Bordeaux. — Imprimerie G. GOUNOUILHOU, rue Guirande, 11.

INDEX BIBLIOGRAPHIQUE

DE

La REVUE du Dr E. J. MOURE

4 juin 1898

Bouche et Pharynx buccal.

Baumgarten. — Ulcérations du palais (Soc. des otol. et laryngol. hongrois, séance du 3 fév. 1898, anal. *in Rev. hebdom. de laryngol.*, nº 21, 21 mai 1898).

Berhheim. — De la stomatite ulcéro-membraneuse (*Correspond. Blatt. f. Schweizer Aerzte*, nº 6, 1898).

Besançon et **Griffon.** — Présence constante du pneumocoque à la surface de l'amygdale (*Gaz. des hôpit.*, nº 45, 19 avril 1898).

Botella y Cortès. — Un cas de psorospermis pharyngea (*La Oto-Laryngol. Española*, nº 4, avril 1898).

Brault. — Macroglossie; lymphangiectasies du plancher de la bouche et des régions cervico-faciales (*Ann. des mal. de l'oreille*, nº 5, mai 1898).

Buisseret. — De l'absence d'incisives latérales supérieures dans ses rapports avec l'hérédo-syphilis (*Journ. méd. de Bruxelles*, nº 14, 7 avril 1898).

Chauveau. — Hypertrophie exceptionnellement volumineuse de l'amygdale linguale (*La France méd.*, nº 17, 29 avril 1898).

Crouzillac. — Amygdalite linguale phlegmoneuse (*Rev. hebdom. de laryngol.*, nº 13, 1898).

Dowd. — Méthode d'opération de petits épithéliomas de la lèvre (*Med. Record*, 26 mars 1898).

Espine (d'). — Angine érythémateuse à pneumocoques (*Rev. méd. de la Suisse romande*, fév. 1898).

Frankel. — Technique de l'opération du cancer de l'amygdale (*Wiener klin. Wochens.*, 24 mars 1898).

Furnivall. — Kyste peu commun de la langue (Soc. de pathol. de Londres, séance du 15 fév. 1898, anal. *in British med. Journ.*, 19 fév. 1898; *in Rev. hebdom. de laryngol.*, nº 17, 23 fév. 1898).

Gibb. — La respiration buccale (*Internat. med. Magazine*, nº 3, mars 1898).

Gruenhagen. — Contribution à l'étude des tumeurs des glandes salivaires (Dissertation inaug. de Berlin, 1898).

Habs. — Résection temporaire du palais pour extirpation d'un angio-myxofibrome du pharynx (*Deuts. Zeits. f. Chir.*, XLVII, 1, anal. *in Semaine méd.*, nº 17, 1898).

Haderup. — Anciens et nouveaux procédés de traitement des divisions congénitales du voile du palais (*Med. Paedag. Monats.*, fév. 1898).

Helbing. — Des tumeurs syphilitiques du pharynx (*Munchen med. Wochens.*, nº 14, 1898).

Klapp. — Quatre kystes dermoïdes du plancher buccal (*Beiträge z. klin. Chir.*, XIX, 3, 1897).

Koschel. — La syphilis des glandes salivaires (Dissertation inaug. de Berlin, 1898).

Lebedinsky. — Les gingivo-stomatites et le polymicrobisme buccal (Thèse de Paris 1898).

Lermoyez. — Les paralysies du voile du palais et le nerf facial (*La Presse méd.*, n° 39, 7 mai 1898).

Letulle. — Mal perforant buccal (*Presse méd.*, n° 28, 2 avril 1898).

Liaras. — La bouche chez les souffleurs de verre (*Rev. hebdom. de laryngol.*, n° 15, 9 avril 1898).

Lichtwitz. — Un cas de sarcome pédiculé de la langue; ablation avec l'anse électrothermique; guérison (*Gaz. hebdom. des Sciences méd. de Bordeaux*, 24 avril 1898).

Littelwood. — Sarcome de la langue (Soc. de pathol. de Londres, séance du 15 fév. 1898, anal. *in British med. Journ.*, 19 fév. 1898, et *Rev. hebdom. de laryngol.*, n° 17, 23 avril 1898).

Mongour. — De la non-existence d'une stomatite distincte et spécifique, dite stomatite diphtéroïde (*La Presse méd.*, n° 26, 26 mars 1898).

Noltenius. — Modifications de l'ouvre-bouche de Barth (*Zeits. f. Ohrenheilk.*, Band XXXII, Heft 1).

Paterson. — La fossette sus-amygdalienne et ses affections (*The Journ. of laryngol.*, n° 4, avril, 1898).

Perrogon. — Chancre syphilitique de la lèvre inférieure (*Gaz. méd. de Nantes*, n° 20, 26 mars 1898).

Pluder. — Du rôle des amygdales dans l'organisme (*Monats. f. Ohrenheilk.*, n° 4, avril 1898).

Richardière. — Sur la gangrène primitive du pharynx (*Bull. méd.*, n° 38, 11 mai 1898).

Ripault. — I. Un cas de tumeur volumineuse du palais; II. Un cas de gomme de la langue; III. Un cas d'hématome spontané de la luette; IV. Un cas de paralysie du voile du palais; V. Un cas de papillome volumineux du pilier intérieur droit (*Ann. des mal. de l'oreille*, n° 5, mai 1898).

Sanz de Santa-Maria. — Grenouillette sanguine ou angiomes profonds du plancher de la bouche (Thèse de Paris, 1898).

Schellung. — Des tumeurs du voile du palais (Dissert. inaug. de Goettingen, 1898).

Schlichting. — Étude clinique sur les paralysies gustatives par lésions de la corde du tympan et du plexus tympanique (*Zeits. f. Ohrenheilk.*, Band XXXII, Heft 4, 1898).

Stetter. — De la glossite papillaire et tuberculeuse (*Archiv f. klin. Chir.*, Band LVI, Heft 2, 1898).

Thevenin. — Trois cas de glosso-labialite tertiaire (*Journ. des mal. cutanées et syphil.*, mars 1898).

Wäldin. — Herpès Zoster Palati duplex (*Archiv f. Laryngol.*, Band VII, Hefte 2 et 3, 1898).

Walsham. — Tuberculose latente des amygdales (Pathological Soc. of London, séance du 3 mai 1898, anal. *in British med. Journ.*, 7 mai 1898).

Wolf. — Des tumeurs tuberculeuses de la langue (Dissertation inaug. de Bonne, 1898).

Nez, Pharynx nasal et Cavités accessoires.

Abeles. — L'hyperplasie de l'amygdale pharyngienne et les végétations adénoïdes du naso-pharynx (*Medicin. Bibliothek*, in-16, p. 118, C. G. Naumann, Lepzig, 1898).

André. — Quelques cas de kystes dermoïdes rares. Kyste du dos du nez (*Rev. méd. de l'Est*, 15 avril 1898).

Audat. — De la rhinopharyngite chez les enfants (Thèse de Paris, 1898).

Baumgarten. — Empyème des cellules ethmoïdales avec abcès orbitaire (Soc. des otol. et laryngol. hongrois, séance du 15 octobre 1897, anal. *in Rev. hebdom. de laryngol.*, n° 15, 9 avril 1898).

Bolam. — Carcinome de l'antre (*Journ. of pathol. and bacteriol.*, janv. 1898).

Brault. — Tumeur maligne du naso-pharynx chez une petite fille de trois ans et demi (*Ann. des mal. de l'oreille*, n° 5, mai 1898).

Brindel. — Des kystes et pseudo-kystes des fosses nasales (*Rev. hebdom. de laryngol.*, n°s 18 et 19, 1898).

Brindel. — Contribution à l'anatomie pathologique des cavités kystiques ayant leur point de départ dans la muqueuse des fosses nasales (*Journ. de méd. de Bordeaux*, n° 18, 1898).

Bryan. — Contribution à l'étude de l'anatomie de la région fronto-ethmoïdale (Congrès des Soc. méd. britanniques, 1-3 sept. 1897, anal. *in Rev. hebdom. de laryngol.*, n° 16, 16 avril 1898).

Campbell. — Uréite métastatique avec cécité bilatérale à la suite d'une inflammation intense du nez et des cavités accessoires (*The New-York med. Journ.*, 22 janv. 1898).

Chappell. — Les affections du nez et leurs rapports avec la médecine générale (*The Laryngoscope*, vol. IV, n° 3, mars 1898).

Chappell. — Pinces et curettes pour l'ablation de végétations adénoïdes (*Med. Record*, 16 avril 1898).

Comte. — Éléphantiasis du nez (Soc. des Sciences méd. de Lyon, séance du mois de mars 1898, anal. *in Lyon méd.*, n° 13, p. 451, 1898).

Cozzolino. — L'eau oxygénée dans les processus catarrhaux lents de l'oreille moyenne et dans quelques atrophies de la muqueuse naso-laryngo-pharyngienne (*Bollet. delle malatt. dell' orecchio, etc.*, n° 4, 1898).

Dufour. — Corps étranger dans les fosses nasales depuis trois ans et demi (*The Laryngoscope*, vol. IV, n° 3, 1898).

Dundas Grant. — Trois cas de céphalée frontale occasionnée par une affection du sinus frontal (Assoc. britannique de laryngol., séance du 29 oct. 1897, anal. *in Rev. hebdom. de laryngol.*, n° 18, 30 avril 1898).

Dundas Grant. — Un cas de céphalées frontales consécutives à une affection du sinus sphénoïdal (Assoc. britannique de laryngol., séance du 29 oct. 1897, anal. *in Rev. hebdom. de laryngol.*, n° 18, 30 avril 1898).

Dundas Grant. — Un cas de céphalées frontales droites dues à une suppuration de l'antre d'Highmore (Assoc. britannique de laryngol., séance du 29 oct. 1897, anal. *in Rev. hebdom. de laryngol.*, n° 18, 30 avril 1898).

Eichler. — Adénome simulant un polype inséré sur la cloison nasale (*Archiv f. Laryngol.*, Band VII, Hefte 2 et 3).

Fletcher Ingals. — Rapports entre les maladies du nez et la tuberculose pulmonaire (Congrès des Soc. méd. britanniques, 1-3 sept. 1897, anal. *in Rev. hebdom. de laryngol.*, n° 16, 16 avril 1898).

Klapp. — Quatre kystes dermoïdes du plancher buccal (*Beiträge z. klin. Chir.*, XIX, 3, 1897).

Koschel. — La syphilis des glandes salivaires (Dissertation inaug. de Berlin, 1898).

Lebedinsky. — Les gingivo-stomatites et le polymicrobisme buccal (Thèse de Paris 1898).

Lermoyez. — Les paralysies du voile du palais et le nerf facial (*La Presse méd.*, n° 39, 7 mai 1898).

Letulle. — Mal perforant buccal (*Presse méd.*, n° 28, 2 avril 1898).

Liaras. — La bouche chez les souffleurs de verre (*Rev. hebdom. de laryngol.*, n° 15, 9 avril 1898).

Lichtwitz. — Un cas de sarcome pédiculé de la langue; ablation avec l'anse électrothermique; guérison (*Gaz. hebdom. des Sciences méd. de Bordeaux*, 24 avril 1898).

Littelwood. — Sarcome de la langue (Soc. de pathol. de Londres, séance du 15 fév. 1898, anal. *in British med. Journ.*, 19 fév. 1898, et *Rev. hebdom. de laryngol.*, n° 17, 23 avril 1898).

Mongour. — De la non-existence d'une stomatite distincte et spécifique, dite stomatite diphtéroïde (*La Presse méd.*, n° 26, 26 mars 1898).

Noltenius. — Modifications de l'ouvre-bouche de Barth (*Zeits. f. Ohrenheilk.*, Band XXXII, Heft 1).

Paterson. — La fossette sus-amygdalienne et ses affections (*The Journ. of laryngol.*, n° 4, avril, 1898).

Perrogon. — Chancre syphilitique de la lèvre inférieure (*Gaz. méd. de Nantes*, n° 20, 26 mars 1898).

Pluder. — Du rôle des amygdales dans l'organisme (*Monats. f. Ohrenheilk.*, n° 4, avril 1898).

Richardière. — Sur la gangrène primitive du pharynx (*Bull. méd.*, n° 38, 11 mai 1898).

Ripault. — I. Un cas de tumeur volumineuse du palais; II. Un cas de gomme de la langue; III. Un cas d'hématome spontané de la luette; IV. Un cas de paralysie du voile du palais; V. Un cas de papillome volumineux du pilier intérieur droit (*Ann. des mal. de l'oreille*, n° 5, mai 1898).

Sanz de Santa-Maria. — Grenouillette sanguine ou angiomes profonds du plancher de la bouche (Thèse de Paris, 1898).

Schellung. — Des tumeurs du voile du palais (Dissert. inaug. de Goettingen, 1898).

Schlichting. — Étude clinique sur les paralysies gustatives par lésions de la corde du tympan et du plexus tympanique (*Zeits. f. Ohrenheilk.*, Band XXXII, Heft 4, 1898).

Stetter. — De la glossite papillaire et tuberculeuse (*Archiv f. klin. Chir.*, Band LVI, Heft 2, 1898).

Thevenin. — Trois cas de glosso-labialite tertiaire (*Journ. des mal. cutanées et syphil.*, mars 1898).

Wäldin. — Herpès Zoster Palati duplex (*Archiv f. Laryngol.*, Band VII, Hefte 2 et 3, 1898).

Walsham. — Tuberculose latente des amygdales (Pathological Soc. of London, séance du 3 mai 1898, anal. *in British med. Journ.*, 7 mai 1898).

Wolf. — Des tumeurs tuberculeuses de la langue (Dissertation inaug. de Bonne, 1898).

Nez, Pharynx nasal et Cavités accessoires.

Abeles. — L'hyperplasie de l'amygdale pharyngienne et les végétations adénoïdes du naso-pharynx (*Medicin. Bibliothek,* in-16, p. 118, C. G. Naumann, Lepzig, 1898).

André. — Quelques cas de kystes dermoïdes rares. Kyste du dos du nez (*Rev. méd. de l'Est,* 15 avril 1898).

Audat. — De la rhinopharyngite chez les enfants (Thèse de Paris, 1898).

Baumgarten. — Empyème des cellules ethmoïdales avec abcès orbitaire (Soc. des otol. et laryngol. hongrois, séance du 15 octobre 1897, anal. *in Rev. hebdom. de laryngol.,* n° 15, 9 avril 1898).

Bolam. — Carcinome de l'antre (*Journ. of pathol. and bacteriol.,* janv. 1898).

Brault. — Tumeur maligne du naso-pharynx chez une petite fille de trois ans et demi (*Ann. des mal. de l'oreille,* n° 5, mai 1898).

Brindel. — Des kystes et pseudo-kystes des fosses nasales (*Rev. hebdom. de laryngol.,* n°s 18 et 19, 1898).

Brindel. — Contribution à l'anatomie pathologique des cavités kystiques ayant leur point de départ dans la muqueuse des fosses nasales (*Journ. de méd. de Bordeaux,* n° 18, 1898).

Bryan. — Contribution à l'étude de l'anatomie de la région fronto-ethmoïdale (Congrès des Soc. méd. britanniques, 1-3 sept. 1897, anal. *in Rev. hebdom. de laryngol.,* n° 16, 16 avril 1898).

Campbell. — Uréite métastatique avec cécité bilatérale à la suite d'une inflammation intense du nez et des cavités accessoires (*The New-York med. Journ.,* 22 janv. 1898).

Chappell. — Les affections du nez et leurs rapports avec la mélecine générale (*The Laryngoscope,* vol. IV, n° 3, mars 1898).

Chappell. — Pinces et curettes pour l'ablation de végétations adénoïdes (*Med. Record,* 16 avril 1898).

Comte. — Éléphantiasis du nez (Soc. des Sciences méd. de Lyon, séance du mois de mars 1898, anal. *in Lyon méd.,* n° 13, p. 451, 1898).

Cozzolino. — L'eau oxygénée dans les processus catarrheux lents de l'oreille moyenne et dans quelques atrophies de la muqueuse naso-laryngo-pharyngienne (*Bollet. delle malatt. dell' orecchio, etc.,* n° 4, 1898).

Dufour. — Corps étranger dans les fosses nasales depuis trois ans et demi (*The Laryngoscope,* vol. IV, n° 3, 1898).

Dundas Grant. — Trois cas de céphalée frontale occasionnée par une affection du sinus frontal (Assoc. britannique de laryngol., séance du 29 oct. 1897, anal. *in Rev. hebdom. de laryngol.,* n° 18, 30 avril 1898).

Dundas Grant. — Un cas de céphalées frontales consécutives à une affection du sinus sphénoïdal (Assoc. britannique de laryngol., séance du 29 oct. 1897, anal. *in Rev. hebdom. de laryngol.,* n° 18, 30 avril 1898).

Dundas Grant. — Un cas de céphalées frontales droites dues à une suppuration de l'antre d'Highmore (Assoc. britannique de laryngol., séance du 29 oct. 1897, anal. *in Rev. hebdom. de laryngol.,* n° 18, 30 avril 1898).

Eichler. — Adénome simulant un polype inséré sur la cloison nasale (*Archiv f. Laryngol.,* Band VII, Hefte 2 et 3).

Fletcher Ingals. — Rapports entre les maladies du nez et la tuberculose pulmonaire (Congrès des Soc. méd. britanniques, 1-3 sept. 1897, anal. *in Rev. hebdom. de laryngol.,* n° 16, 16 avril 1898).

Klapp. — Quatre kystes dermoïdes du plancher buccal (*Beiträge z. klin. Chir.*, XIX, 3, 1897).

Koschel. — La syphilis des glandes salivaires (Dissertation inaug. de Berlin, 1898).

Lebedinsky. — Les gingivo-stomatites et le polymicrobisme buccal (Thèse de Paris 1898).

Lermoyez. — Les paralysies du voile du palais et le nerf facial (*La Presse méd.*, n° 39, 7 mai 1898).

Letulle. — Mal perforant buccal (*Presse méd.*, n° 28, 2 avril 1898).

Liaras. — La bouche chez les souffleurs de verre (*Rev. hebdom. de laryngol.*, n° 15, 9 avril 1898).

Lichtwitz. — Un cas de sarcome pédiculé de la langue; ablation avec l'anse électrothermique; guérison (*Gaz. hebdom. des Sciences méd. de Bordeaux*, 24 avril 1898).

Littelwood. — Sarcome de la langue (Soc. de pathol. de Londres, séance du 15 fév. 1898, anal. *in British med. Journ.*, 19 fév. 1898, et *Rev. hebdom. de laryngol.*, n° 17, 23 avril 1898).

Mongour. — De la non-existence d'une stomatite distincte et spécifique, dite stomatite diphtéroïde (*La Presse méd.*, n° 26, 26 mars 1898).

Noltenius. — Modifications de l'ouvre-bouche de Barth (*Zeits. f. Ohrenheilk.*, Band XXXII, Heft 1).

Paterson. — La fossette sus-amygdalienne et ses affections (*The Journ. of laryngol.*, n° 4, avril, 1898).

Perrogon. — Chancre syphilitique de la lèvre inférieure (*Gaz. méd. de Nantes*, n° 20, 26 mars 1898).

Pluder. — Du rôle des amygdales dans l'organisme (*Monats. f. Ohrenheilk.*, n° 4, avril 1898).

Richardière. — Sur la gangrène primitive du pharynx (*Bull. méd.*, n° 38, 11 mai 1898).

Ripault. — I. Un cas de tumeur volumineuse du palais; II. Un cas de gomme de la langue; III. Un cas d'hématome spontané de la luette; IV. Un cas de paralysie du voile du palais; V. Un cas de papillome volumineux du pilier intérieur droit (*Ann. des mal. de l'oreille*, n° 5, mai 1898).

Sanz de Santa-Maria. — Grenouillette sanguine ou angiomes profonds du plancher de la bouche (Thèse de Paris, 1898).

Schellung. — Des tumeurs du voile du palais (Dissert. inaug. de Goettingen, 1898).

Schlichting. — Étude clinique sur les paralysies gustatives par lésions de la corde du tympan et du plexus tympanique (*Zeits. f. Ohrenheilk.*, Band XXXII, Heft 4, 1898).

Stetter. — De la glossite papillaire et tuberculeuse (*Archiv f. klin. Chir.*, Band LVI, Heft 2, 1898).

Thevenin. — Trois cas de glosso-labialite tertiaire (*Journ. des mal. cutanées et syphil.*, mars 1898).

Wäldin. — Herpès Zoster Palati duplex (*Archiv f. Laryngol.*, Band VII, Hefte 2 et 3, 1898).

Walsham. — Tuberculose latente des amygdales (Pathological Soc. of London, séance du 3 mai 1898, anal. *in British med. Journ.*, 7 mai 1898).

Wolf. — Des tumeurs tuberculeuses de la langue (Dissertation inaug. de Bonne, 1898).

Nez, Pharynx nasal et Cavités accessoires.

Abeles. — L'hyperplasie de l'amygdale pharyngienne et les végétations adénoïdes du naso-pharynx (*Medicin. Bibliothek*, in-16, p. 118, C. G. Naumann, Lepzig, 1898).

André. — Quelques cas de kystes dermoïdes rares. Kyste du dos du nez (*Rev. méd. de l'Est*, 15 avril 1898).

Audat. — De la rhinopharyngite chez les enfants (Thèse de Paris, 1898).

Baumgarten. — Empyème des cellules ethmoïdales avec abcès orbitaire (Soc. des otol. et laryngol. hongrois, séance du 15 octobre 1897, anal. *in Rev. hebdom. de laryngol.*, n° 15, 9 avril 1898).

Bolam. — Carcinome de l'antre (*Journ. of pathol. and bacteriol.*, janv. 1898).

Brault. — Tumeur maligne du naso-pharynx chez une petite fille de trois ans et demi (*Ann. des mal. de l'oreille*, n° 5, mai 1898).

Brindel. — Des kystes et pseudo-kystes des fosses nasales (*Rev. hebdom. de laryngol.*, n°s 18 et 19, 1898).

Brindel. — Contribution à l'anatomie pathologique des cavités kystiques ayant leur point de départ dans la muqueuse des fosses nasales (*Journ. de méd. de Bordeaux*, n° 18, 1898).

Bryan. — Contribution à l'étude de l'anatomie de la région fronto-ethmoïdale (Congrès des Soc. méd. britanniques, 1-3 sept. 1897, anal. *in Rev. hebdom. de laryngol.*, n° 16, 16 avril 1898).

Campbell. — Uréite métastatique avec cécité bilatérale à la suite d'une inflammation intense du nez et des cavités accessoires (*The New-York med. Journ.*, 22 janv. 1898).

Chappell. — Les affections du nez et leurs rapports avec la médecine générale (*The Laryngoscope*, vol. IV, n° 3, mars 1898).

Chappell. — Pinces et curettes pour l'ablation de végétations adénoïdes (*Med. Record*, 16 avril 1898).

Comte. — Éléphantiasis du nez (Soc. des Sciences méd. de Lyon, séance du mois de mars 1898, anal. *in Lyon méd.*, n° 13, p. 451, 1898).

Cozzolino. — L'eau oxygénée dans les processus catarrhaux lents de l'oreille moyenne et dans quelques atrophies de la muqueuse naso-laryngo-pharyngienne (*Bollet. delle malatt. dell' orecchio, etc.*, n° 4, 1898).

Dufour. — Corps étranger dans les fosses nasales depuis trois ans et demi (*The Laryngoscope*, vol. IV, n° 3, 1898).

Dundas Grant. — Trois cas de céphalée frontale occasionnée par une affection du sinus frontal (Assoc. britannique de laryngol., séance du 29 oct. 1897, anal. *in Rev. hebdom. de laryngol.*, n° 18, 30 avril 1898).

Dundas Grant. — Un cas de céphalées frontales consécutives à une affection du sinus sphénoïdal (Assoc. britannique de laryngol., séance du 29 oct. 1897, anal. *in Rev. hebdom. de laryngol.*, n° 18, 30 avril 1898).

Dundas Grant. — Un cas de céphalées frontales droites dues à une suppuration de l'antre d'Highmore (Assoc. britannique de laryngol., séance du 29 oct. 1897, anal. *in Rev. hebdom. de laryngol.*, n° 18, 30 avril 1898).

Eichler. — Adénome simulant un polype inséré sur la cloison nasale (*Archiv f. Laryngol.*, Band VII, Hefte 2 et 3).

Fletcher Ingals. — Rapports entre les maladies du nez et la tuberculose pulmonaire (Congrès des Soc. méd. britanniques, 1-3 sept. 1897, anal. *in Rev. hebdom. de laryngol.*, n° 16, 16 avril 1898).

Klapp. — Quatre kystes dermoïdes du plancher buccal (*Beiträge z. klin. Chir.*, XIX, 3, 1897).

Koschel. — La syphilis des glandes salivaires (Dissertation inaug. de Berlin, 1898).

Lebedinsky. — Les gingivo-stomatites et le polymicrobisme buccal (Thèse de Paris 1898).

Lermoyez. — Les paralysies du voile du palais et le nerf facial (*La Presse méd.*, n° 39, 7 mai 1898).

Letulle. — Mal perforant buccal (*Presse méd.*, n° 28, 2 avril 1898).

Liaras. — La bouche chez les souffleurs de verre (*Rev. hebdom. de laryngol.*, n° 15, 9 avril 1898).

Lichtwitz. — Un cas de sarcome pédiculé de la langue; ablation avec l'anse électrothermique; guérison (*Gaz. hebdom. des Sciences méd. de Bordeaux*, 24 avril 1898).

Littelwood. — Sarcome de la langue (Soc. de pathol. de Londres, séance du 15 fév. 1898, anal. *in British med. Journ.*, 19 fév. 1898, et *Rev. hebdom. de laryngol.*, n° 17, 23 avril 1898).

Mongour. — De la non-existence d'une stomatite distincte et spécifique, dite stomatite diphtéroïde (*La Presse méd.*, n° 26, 26 mars 1898).

Noltenius. — Modifications de l'ouvre-bouche de Barth (*Zeits. f. Ohrenheilk.*, Band XXXII, Heft 1).

Paterson. — La fossette sus-amygdalienne et ses affections (*The Journ. of laryngol.*, n° 4, avril, 1898).

Perrogon. — Chancre syphilitique de la lèvre inférieure (*Gaz. méd. de Nantes*, n° 20, 26 mars 1898).

Pluder. — Du rôle des amygdales dans l'organisme (*Monats. f. Ohrenheilk.*, n° 4, avril 1898).

Richardière. — Sur la gangrène primitive du pharynx (*Bull. méd.*, n° 38, 11 mai 1898).

Ripault. — I. Un cas de tumeur volumineuse du palais; II. Un cas de gomme de la langue; III. Un cas d'hématome spontané de la luette; IV. Un cas de paralysie du voile du palais; V. Un cas de papillome volumineux du pilier intérieur droit (*Ann. des mal. de l'oreille*, n° 5, mai 1898).

Sanz de Santa-Maria. — Grenouillette sanguine ou angiomes profonds du plancher de la bouche (Thèse de Paris, 1898).

Schellung. — Des tumeurs du voile du palais (Dissert. inaug. de Goettingen, 1898).

Schlichting. — Étude clinique sur les paralysies gustatives par lésions de la corde du tympan et du plexus tympanique (*Zeits. f. Ohrenheilk.*, Band XXXII, Heft 4, 1898).

Stetter. — De la glossite papillaire et tuberculeuse (*Archiv f. klin. Chir.*, Band LVI, Heft 2, 1898).

Thevenin. — Trois cas de glosso-labialite tertiaire (*Journ. des mal. cutanées et syphil.*, mars 1898).

Wäldin. — Herpès Zoster Palati duplex (*Archiv f. Laryngol.*, Band VII, Hefte 2 et 3, 1898).

Walsham. — Tuberculose latente des amygdales (Pathological Soc. of London, séance du 3 mai 1898, anal. *in British med. Journ.*, 7 mai 1898).

Wolf. — Des tumeurs tuberculeuses de la langue (Dissertation inaug. de Bonne, 1898).

Nez, Pharynx nasal et Cavités accessoires.

Abeles. — L'hyperplasie de l'amygdale pharyngienne et les végétations adénoïdes du naso-pharynx (*Medicin. Bibliothek,* in-16, p. 118, C. G. Naumann, Lepzig, 1898).

André. — Quelques cas de kystes dermoïdes rares. Kyste du dos du nez (*Rev. méd. de l'Est,* 15 avril 1898).

Audat. — De la rhinopharyngite chez les enfants (Thèse de Paris, 1898).

Baumgarten. — Empyème des cellules ethmoïdales avec abcès orbitaire (Soc. des otol. et laryngol. hongrois, séance du 15 octobre 1897, anal. *in Rev. hebdom. de laryngol.,* n° 15, 9 avril 1898).

Bolam. — Carcinome de l'antre (*Journ. of pathol. and bacteriol.,* janv. 1898).

Brault. — Tumeur maligne du naso-pharynx chez une petite fille de trois ans et demi (*Ann. des mal. de l'oreille,* n° 5, mai 1898).

Brindel. — Des kystes et pseudo-kystes des fosses nasales (*Rev. hebdom. de laryngol.,* n°s 18 et 19, 1898).

Brindel. — Contribution à l'anatomie pathologique des cavités kystiques ayant leur point de départ dans la muqueuse des fosses nasales (*Journ. de méd. de Bordeaux,* n° 18, 1898).

Bryan. — Contribution à l'étude de l'anatomie de la région fronto-ethmoïdale (Congrès des Soc. méd. britanniques, 1-3 sept. 1897, anal. *in Rev. hebdom. de laryngol.,* n° 16, 16 avril 1898).

Campbell. — Uréite métastatique avec cécité bilatérale à la suite d'une inflammation intense du nez et des cavités accessoires (*The New-York med. Journ.,* 22 janv. 1898).

Chappell. — Les affections du nez et leurs rapports avec la médecine générale (*The Laryngoscope,* vol. IV, n° 3, mars 1898).

Chappell. — Pinces et curettes pour l'ablation de végétations adénoïdes (*Med. Record,* 16 avril 1898).

Comte. — Éléphantiasis du nez (Soc. des Sciences méd. de Lyon, séance du mois de mars 1898, anal. *in Lyon méd.,* n° 13, p. 451, 1898).

Cozzolino. — L'eau oxygénée dans les processus catarrhaux lents de l'oreille moyenne et dans quelques atrophies de la muqueuse naso-laryngo-pharyngienne (*Bollet. delle malatt. dell' orecchio, etc.,* n° 4, 1898).

Dufour. — Corps étranger dans les fosses nasales depuis trois ans et demi (*The Laryngoscope,* vol. IV, n° 3, 1898).

Dundas Grant. — Trois cas de céphalée frontale occasionnée par une affection du sinus frontal (Assoc. britannique de laryngol., séance du 29 oct. 1897, anal. *in Rev. hebdom. de laryngol.,* n° 18, 30 avril 1898).

Dundas Grant. — Un cas de céphalées frontales consécutives à une affection du sinus sphénoïdal (Assoc. britannique de laryngol., séance du 29 oct. 1897, anal. *in Rev. hebdom. de laryngol.,* n° 18, 30 avril 1898).

Dundas Grant. — Un cas de céphalées frontales droites dues à une suppuration de l'antre d'Highmore (Assoc. britannique de laryngol., séance du 29 oct. 1897, anal. *in Rev. hebdom. de laryngol.,* n° 18, 30 avril 1898).

Eichler. — Adénome simulant un polype inséré sur la cloison nasale (*Archiv f. Laryngol.,* Band VII, Hefte 2 et 3).

Fletcher Ingals. — Rapports entre les maladies du nez et la tuberculose pulmonaire (Congrès des Soc. méd. britanniques, 1-3 sept. 1897, anal. *in Rev. hebdom. de laryngol.,* n° 16, 16 avril 1898).

Klapp. — Quatre kystes dermoïdes du plancher buccal (*Beiträge z. klin. Chir.*, XIX, 3, 1897).

Koschel. — La syphilis des glandes salivaires (Dissertation inaug. de Berlin, 1898).

Lebedinsky. — Les gingivo-stomatites et le polymicrobisme buccal (Thèse de Paris 1898).

Lermoyez. — Les paralysies du voile du palais et le nerf facial (*La Presse méd.*, n° 39, 7 mai 1898).

Letulle. — Mal perforant buccal (*Presse méd.*, n° 28, 2 avril 1898).

Liaras. — La bouche chez les souffleurs de verre (*Rev. hebdom. de laryngol.*, n° 15, 9 avril 1898).

Lichtwitz. — Un cas de sarcome pédiculé de la langue; ablation avec l'anse électrothermique; guérison (*Gaz. hebdom. des Sciences méd. de Bordeaux*, 24 avril 1898).

Littelwood. — Sarcome de la langue (Soc. de pathol. de Londres, séance du 15 fév. 1898, anal. *in British med. Journ.*, 19 fév. 1898, et *Rev. hebdom. de laryngol.*, n° 17, 23 avril 1898).

Mongour. — De la non-existence d'une stomatite distincte et spécifique, dite stomatite diphtéroïde (*La Presse méd.*, n° 26, 26 mars 1898).

Noltenius. — Modifications de l'ouvre-bouche de Barth (*Zeits. f. Ohrenheilk.*, Band XXXII, Heft 1).

Paterson. — La fossette sus-amygdalienne et ses affections (*The Journ. of laryngol.*, n° 4, avril, 1898).

Perrogon. — Chancre syphilitique de la lèvre inférieure (*Gaz. méd. de Nantes*, n° 20, 26 mars 1898).

Pluder. — Du rôle des amygdales dans l'organisme (*Monats. f. Ohrenheilk.*, n° 4, avril 1898).

Richardière. — Sur la gangrène primitive du pharynx (*Bull. méd.*, n° 38, 11 mai 1898).

Ripault. — I. Un cas de tumeur volumineuse du palais; II. Un cas de gomme de la langue; III. Un cas d'hématome spontané de la luette; IV. Un cas de paralysie du voile du palais; V. Un cas de papillome volumineux du pilier intérieur droit (*Ann. des mal. de l'oreille*, n° 5, mai 1898).

Sanz de Santa-Maria. — Grenouillette sanguine ou angiomes profonds du plancher de la bouche (Thèse de Paris, 1898).

Schellung. — Des tumeurs du voile du palais (Dissert. inaug. de Goettingen, 1898).

Schlichting. — Étude clinique sur les paralysies gustatives par lésions de la corde du tympan et du plexus tympanique (*Zeits. f. Ohrenheilk.*, Band XXXII, Heft 4, 1898).

Stetter. — De la glossite papillaire et tuberculeuse (*Archiv f. klin. Chir.*, Band LVI, Heft 2, 1898).

Thevenin. — Trois cas de glosso-labialite tertiaire (*Journ. des mal. cutanées et syphil.*, mars 1898).

Wäldin. — Herpès Zoster Palati duplex (*Archiv f. Laryngol.*, Band VII, Hefte 2 et 3, 1898).

Walsham. — Tuberculose latente des amygdales (Pathological Soc. of London, séance du 3 mai 1898, anal. *in British med. Journ.*, 7 mai 1898).

Wolf. — Des tumeurs tuberculeuses de la langue (Dissertation inaug. de Bonne, 1898).

Nez, Pharynx nasal et Cavités accessoires.

Abeles. — L'hyperplasie de l'amygdale pharyngienne et les végétations adénoïdes du naso-pharynx (*Medicin. Bibliothek*, in-16, p. 118, C. G. Naumann, Lepzig, 1898).

André. — Quelques cas de kystes dermoïdes rares. Kyste du dos du nez (*Rev. méd. de l'Est*, 15 avril 1898).

Audat. — De la rhinopharyngite chez les enfants (Thèse de Paris, 1898).

Baumgarten. — Empyème des cellules ethmoïdales avec abcès orbitaire (Soc. des otol. et laryngol. hongrois, séance du 15 octobre 1897, anal. *in Rev. hebdom. de laryngol.*, nº 15, 9 avril 1898).

Bolam. — Carcinome de l'antre (*Journ. of pathol. and bacteriol.*, janv. 1898).

Brault. — Tumeur maligne du naso-pharynx chez une petite fille de trois ans et demi (*Ann. des mal. de l'oreille*, nº 5, mai 1898).

Brindel. — Des kystes et pseudo-kystes des fosses nasales (*Rev. hebdom. de laryngol.*, nºs 18 et 19, 1898).

Brindel. — Contribution à l'anatomie pathologique des cavités kystiques ayant leur point de départ dans la muqueuse des fosses nasales (*Journ. de méd. de Bordeaux*, nº 18, 1898).

Bryan. — Contribution à l'étude de l'anatomie de la région fronto-ethmoïdale (Congrès des Soc. méd. britanniques, 1-3 sept. 1897, anal. *in Rev. hebdom. de laryngol.*, nº 16, 16 avril 1898).

Campbell. — Uréite métastatique avec cécité bilatérale à la suite d'une inflammation intense du nez et des cavités accessoires (*The New-York med. Journ.*, 22 janv. 1898).

Chappell. — Les affections du nez et leurs rapports avec la médecine générale (*The Laryngoscope*, vol. IV, nº 3, mars 1898).

Chappell. — Pinces et curettes pour l'ablation de végétations adénoïdes (*Med. Record*, 16 avril 1898).

Comte. — Éléphantiasis du nez (Soc. des Sciences méd. de Lyon, séance du mois de mars 1898, anal. *in Lyon méd.*, nº 13, p. 451, 1898).

Cozzolino. — L'eau oxygénée dans les processus catarrhaux lents de l'oreille moyenne et dans quelques atrophies de la muqueuse naso-laryngo-pharyngienne (*Bollet. delle malatt. dell' orecchio, etc.*, nº 4, 1898).

Dufour. — Corps étranger dans les fosses nasales depuis trois ans et demi (*The Laryngoscope*, vol. IV, nº 3, 1898).

Dundas Grant. — Trois cas de céphalée frontale occasionnée par une affection du sinus frontal (Assoc. britannique de laryngol., séance du 29 oct. 1897, anal. *in Rev. hebdom. de laryngol.*, nº 18, 30 avril 1898).

Dundas Grant. — Un cas de céphalées frontales consécutives à une affection du sinus sphénoïdal (Assoc. britannique de laryngol., séance du 29 oct. 1897, anal. *in Rev. hebdom. de laryngol.*, nº 18, 30 avril 1898).

Dundas Grant. — Un cas de céphalées frontales droites dues à une suppuration de l'antre d'Highmore (Assoc. britannique de laryngol., séance du 29 oct. 1897, anal. *in Rev. hebdom. de laryngol.*, nº 18, 30 avril 1898).

Eichler. — Adénome simulant un polype inséré sur la cloison nasale (*Archiv f. Laryngol.*, Band VII, Hefte 2 et 3).

Fletcher Ingals. — Rapports entre les maladies du nez et la tuberculose pulmonaire (Congrès des Soc. méd. britanniques, 1-3 sept. 1897, anal. *in Rev. hebdom. de laryngol.*, nº 16, 16 avril 1898).

Klapp. — Quatre kystes dermoïdes du plancher buccal (*Beiträge z. klin. Chir.*, XIX, 3, 1897).

Koschel. — La syphilis des glandes salivaires (Dissertation inaug. de Berlin, 1898).

Lebedinsky. — Les gingivo-stomatites et le polymicrobisme buccal (Thèse de Paris 1898).

Lermoyez. — Les paralysies du voile du palais et le nerf facial (*La Presse méd.*, n° 39, 7 mai 1898).

Letulle. — Mal perforant buccal (*Presse méd.*, n° 28, 2 avril 1898).

Liaras. — La bouche chez les souffleurs de verre (*Rev. hebdom. de laryngol.*, n° 15, 9 avril 1898).

Lichtwitz. — Un cas de sarcome pédiculé de la langue; ablation avec l'anse électrothermique; guérison (*Gaz. hebdom. des Sciences méd. de Bordeaux*, 24 avril 1898).

Littelwood. — Sarcome de la langue (Soc. de pathol. de Londres, séance du 15 fév. 1898, anal. *in British med. Journ.*, 19 fév. 1898, et *Rev. hebdom. de laryngol.*, n° 17, 23 avril 1898).

Mongour. — De la non-existence d'une stomatite distincte et spécifique, dite stomatite diphtéroïde (*La Presse méd.*, n° 26, 26 mars 1898).

Noltenius. — Modifications de l'ouvre-bouche de Barth (*Zeits. f. Ohrenheilk.*, Band XXXII, Heft 1).

Paterson. — La fossette sus-amygdalienne et ses affections (*The Journ. of laryngol.*, n° 4, avril, 1898).

Perrogon. — Chancre syphilitique de la lèvre inférieure (*Gaz. méd. de Nantes*, n° 20, 26 mars 1898).

Pluder. — Du rôle des amygdales dans l'organisme (*Monats. f. Ohrenheilk.*, n° 4, avril 1898).

Richardière. — Sur la gangrène primitive du pharynx (*Bull. méd.*, n° 38, 11 mai 1898).

Ripault. — I. Un cas de tumeur volumineuse du palais; II. Un cas de gomme de la langue; III. Un cas d'hématome spontané de la luette; IV. Un cas de paralysie du voile du palais; V. Un cas de papillome volumineux du pilier intérieur droit (*Ann. des mal. de l'oreille*, n° 5, mai 1898).

Sanz de Santa-Maria. — Grenouillette sanguine ou angiomes profonds du plancher de la bouche (Thèse de Paris, 1898).

Schellung. — Des tumeurs du voile du palais (Dissert. inaug. de Goettingen, 1898).

Schlichting. — Étude clinique sur les paralysies gustatives par lésions de la corde du tympan et du plexus tympanique (*Zeits. f. Ohrenheilk.*, Band XXXII, Heft 4, 1898).

Stetter. — De la glossite papillaire et tuberculeuse (*Archiv f. klin. Chir.*, Band LVI, Heft 2, 1898).

Thevenin. — Trois cas de glosso-labialite tertiaire (*Journ. des mal. cutanées et syphil.*, mars 1898).

Wäldin. — Herpès Zoster Palati duplex (*Archiv f. Laryngol.*, Band VII, Hefte 2 et 3, 1898).

Walsham. — Tuberculose latente des amygdales (Pathological Soc. of London, séance du 3 mai 1898, anal. *in British med. Journ.*, 7 mai 1898).

Wolf. — Des tumeurs tuberculeuses de la langue (Dissertation inaug. de Bonne, 1898).

Nez, Pharynx nasal et Cavités accessoires.

Abeles. — L'hyperplasie de l'amygdale pharyngienne et les végétations adénoïdes du naso-pharynx (*Medicin. Bibliothek*, in-16, p. 118, C. G. Naumann, Lepzig, 1898).

André. — Quelques cas de kystes dermoïdes rares. Kyste du dos du nez (*Rev. méd. de l'Est*, 15 avril 1898).

Audat. — De la rhinopharyngite chez les enfants (Thèse de Paris, 1898).

Baumgarten. — Empyème des cellules ethmoïdales avec abcès orbitaire (Soc. des otol. et laryngol. hongrois, séance du 15 octobre 1897, anal. *in Rev. hebdom. de laryngol.*, n° 15, 9 avril 1898).

Bolam. — Carcinome de l'antre (*Journ. of pathol. and bacteriol.*, janv. 1898).

Brault. — Tumeur maligne du naso-pharynx chez une petite fille de trois ans et demi (*Ann. des mal. de l'oreille*, n° 5, mai 1898).

Brindel. — Des kystes et pseudo-kystes des fosses nasales (*Rev. hebdom. de laryngol.*, n°s 18 et 19, 1898).

Brindel. — Contribution à l'anatomie pathologique des cavités kystiques ayant leur point de départ dans la muqueuse des fosses nasales (*Journ. de méd. de Bordeaux*, n° 18, 1898).

Bryan. — Contribution à l'étude de l'anatomie de la région fronto-ethmoïdale (Congrès des Soc. méd. britanniques, 1-3 sept. 1897, anal. *in Rev. hebdom. de laryngol.*, n° 16, 16 avril 1898).

Campbell. — Uréite métastatique avec cécité bilatérale à la suite d'une inflammation intense du nez et des cavités accessoires (*The New-York med. Journ.*, 22 janv. 1898).

Chappell. — Les affections du nez et leurs rapports avec la médecine générale (*The Laryngoscope*, vol. IV, n° 3, mars 1898).

Chappell. — Pinces et curettes pour l'ablation de végétations adénoïdes (*Med. Record*, 16 avril 1898).

Comte. — Éléphantiasis du nez (Soc. des Sciences méd. de Lyon, séance du mois de mars 1898, anal. *in Lyon méd.*, n° 13, p. 451, 1898).

Cozzolino. — L'eau oxygénée dans les processus catarrhaux lents de l'oreille moyenne et dans quelques atrophies de la muqueuse naso-laryngo-pharyngienne (*Bollet. delle malatt. dell' orecchio, etc.*, n° 4, 1898).

Dufour. — Corps étranger dans les fosses nasales depuis trois ans et demi (*The Laryngoscope*, vol. IV, n° 3, 1898).

Dundas Grant. — Trois cas de céphalée frontale occasionnée par une affection du sinus frontal (Assoc. britannique de laryngol., séance du 29 oct. 1897, anal. *in Rev. hebdom. de laryngol.*, n° 18, 30 avril 1898).

Dundas Grant. — Un cas de céphalées frontales consécutives à une affection du sinus sphénoïdal (Assoc. britannique de laryngol., séance du 29 oct. 1897, anal. *in Rev. hebdom. de laryngol.*, n° 18, 30 avril 1898).

Dundas Grant. — Un cas de céphalées frontales droites dues à une suppuration de l'antre d'Highmore (Assoc. britannique de laryngol., séance du 29 oct. 1897, anal. *in Rev. hebdom. de laryngol.*, n° 18, 30 avril 1898).

Eichler. — Adénome simulant un polype inséré sur la cloison nasale (*Archiv f. Laryngol.*, Band VII, Hefte 2 et 3).

Fletcher Ingals. — Rapports entre les maladies du nez et la tuberculose pulmonaire (Congrès des Soc. méd. britanniques, 1-3 sept. 1897, anal. *in Rev. hebdom. de laryngol.*, n° 16, 16 avril 1898).

Forter. — Végétations adénoïdes de la voûte du pharynx et leur relation avec les affections de l'oreille moyenne (*The Journ. of ophtalmol. and otol.*, janv. 1898).

Gleason. — La surveillance des hémorragies nasales (*The Laryngoscope*, vol. IV, n° 3, mars 1898).

Griffith Wilkin. — Un cas de lupus du nez et de la bouche (Assoc. britannique de laryngol., séance du 29 oct. 1897, anal. *in Rev. hebdom. de laryngol.*, n° 18, 30 avril 1898).

Hecht. — Du traitement de l'hypertrophie des cornets (*Archiv f. Laryngol.*, Band VII, Hefte 2 et 3).

Hecht. — De la question de l'ozène (*München med. Wochens.*, 15 fév. 1898).

Helme. — La sinusite maxillaire de Louis XIV, roi de France (*La Chronique méd.*, n° 9, 1898).

Heron. — Lupus du nez guéri par la nouvelle tuberculine (Soc. clin. de Londres, séance du 25 fév. 1897, anal. *in British med. Journ.*, 5 mars 1898, *in Rev. hebdom. de laryngol.*, n° 20, 14 mai 1898).

Herzfeld. — Moyen simple d'obstruer et de conserver béantes en même temps les ouvertures opératoires du sinus maxillaire (*Monats. f. Ohrenheilk.*, n° 1, janv. 1898).

Howard et **Ingersoll.** — Contribution à l'étude de l'étiologie des inflammations des cavités accessoires du nez (*The Amer. Journ. of med. sciences*, mai 1898).

Jaboulay et **Bérard.** — Traitement chirurgical du prognatisme inférieur (*La Presse méd.*, n° 30, 9 avril 1898).

Jabson Horse et **Macleod Jerney.** — Eucaïne comme anesthésique local dans la chirurgie du nez, de l'oreille et de la gorge (Congrès des Soc. méd. britanniques, 1-3 sept. 1897, anal. *in Rev. hebdom. de laryngol.*, n° 16, 16 avril 1898).

Kamm. — De l'état actuel de la thérapeutique des principales affections du nez (*Die Aerzt. Praxis*, n° 8, 1898).

Kirstein. — Trocart pour ponction exploratrice du sinus maxillaire (*A. M. Centralbl. Zeit.*, 12 fév. 1898; anal. *in Med. Neuigkeiten*, n° 13, 2 avril 1898).

Kuttner. — Granulomes syphilitiques (syphilomes) du nez (*Archiv f. Laryngol.*, Band VII, Hefte 2 et 3, 1898).

Lacoarret. — Occlusion membraneuse congénitale de la partie postérieure du nez (*Ann. de la Policlin. de Toulouse*, n° 3, mars 1898).

Lake. — De la priorité à l'opération de l'ouverture de l'antre d'Highmore par la fosse canine (*The Journ. of laryngol.*, n° 4, avril 1898).

Lapersonne (de). — De quelques manifestations orbitaires des sinusites (*La Presse méd.*, n° 39, 7 mai 1898).

Lauffs. — Prolapsus ani disparu aussitôt après l'ablation de végétations adénoïdes du naso-pharynx (*Archiv f. Laryngol.*, Band VII, Hefte 2 et 3).

Lichtwitz. — Ostéomyélite du maxillaire supérieur, simulant un soi-disant empyème « classique » de l'antre d'Highmore (*Archiv f. Laryngol.*, Band VII, Hefte 2 et 3).

Lichtwitz. — L'orthoforme dans la rhinite vaso-motrice (hydrorrhée nasale, fièvre des foins) (*Archiv. internat. de laryngol.*, n° 1, janv.-fév. 1898).

Lindt. — Du diagnostic et du traitement des suppurations chroniques des cavités accessoires du nez (*Correspondenz-Blatt f. Schweizer Aerzte*, n° 5, 1898).

Mac Donald, Carmalt Jones, etc. — Discussion sur la turbinotomie (Congrès des Soc. méd. britanniques, 1-3 sept. 1897, anal. *in Rev. hebdom. de laryngol.*, n° 16, 16 avril 1898).

Mackenzie. — Rapports physiologiques et pathologiques entre le nez et l'appareil sexuel (Congrès des Soc. méd. britanniques, 1-3 sept. 1897, anal. *in Rev. hebdom. de laryngol.*, n° 16, 16 avril 1898).

Mc Caw. — Les végétations adénoïdes du pharynx (*The New-York med. Journ.*, 30 avril 1898).

Milligan. — Abcès bilatéral de la cloison du nez (*The Journ. of laryngol.*, mai 1898).

Molinié. — Sinusite fronto-maxillaire droite (*Marseille méd.*, n° 7, 1er avril 1898).

Mouscourt. — La galvanocaustie et les synéchies nasales (*Ann. des mal. de l'oreille*, n° 5, mai 1898).

Mullen. — Les épistaxis comme une complication symptomatique au cours de l'épidémie de Dengue à Hourton, Texas (*The Laryngoscope*, vol. IV, n° 3, mars 1898).

Myles. — La chirurgie des cornets moyen et inférieur (*The New-York med. Journ.*, 19 mars 1898).

Navratil. — Déviation et éperon de la cloison nasale (Soc. des otol. et laryngol. hongrois, séance du 15 oct. 1897, anal. *in Rev. hebdom. de laryngol.*, n° 15, 9 avril 1898).

Okada. — Contribution à la pathologie des polypes muqueux des fosses nasales (*Archiv f. Laryngol.*, Band VII, Hefte 2 et 3, 1898).

Patrick Cassidy. — Un cas de rhinoplastie (*Med. Record*, 9 avril 1898).

Pegler. — Pièces microscopiques d'un cas de lymphome de la partie postérieure de la cloison (Assoc. britannique de laryngol., séance du 29 oct. 1897, anal. *in Rev. hebdom. de laryngol.*, n° 18, 30 avril 1898).

Raugé (Paul). — De l'irrigation nasale (*Bull. méd.*, n° 27, 3 avril 1898).

Réthi. — Le traitement électrolytique de l'ozène (*Rev. internat. de rhinol., otol., etc.*, n° 3, mars 1898).

Ripault. — Quelques faits cliniques : I. Expulsion spontanée d'un corps étranger très volumineux du sinus maxillaire; II. Lupus papillomateux des deux fosses nasales; III. Cas de rhinolithes; IV. Volumineux polype de la fosse nasale gauche, accidents cérébraux; V. Un cas d'ulcérations tuberculeuses du naso-pharynx et pharynx buccal à répétition (*Ann. des mal. de l'oreille, etc.*, n° 5, mai 1898).

Robertson. — L'étiologie de la rhinite atrophique (*The Laryngoscope*, vol. IV, n° 3, mars 1898).

Rocshl. — Occlusion complète de l'espace naso-pharyngien (*Aerzt. Verein in Hamburg*, 15, III, 1898).

Roé. — Corrections des difformités nasales par des opérations sous-cutanées (Congrès des Soc. méd. britanniques, 1-3 sept. 1897, anal. *in Rev. hebdom. de laryngol.*, n° 16, 16 avril 1898).

Roughton. — De l'empyème de l'antre d'Highmore (*The Laryngoscope*, vol. IV, n° 3, mars 1898).

Saenger. — Des relations entre l'élargissement anormal des fosses nasales et les affections des autres voies respiratoires (*Centralbl. f. innere Med.*, n° 2, 19 mars 1898).

Saenger. — Symptômes subjectifs dans la sécheresse de la muqueuse du nez, de même que celles du pharynx et du larynx (*München med. Wochens.*, n° 15, 1898).

Seifert. — De l'opération des végétations adénoïdes (*Die Aerzt. Praxis*, n° 6, 1898).

Sendziak. — Des résultats du traitement opératoire des végétations adénoïdes du naso-pharynx (*Archiv f. Laryngol.*, Band VII, Hefte 2 et 3).

Shearer. — Empyème chronique et aigu des cavités accessoires du nez (*The Journ. of ophthalmol. and otol.*, janv. 1898).

Silberstein. — Contribution à l'étude de la tuberculose du nez et du tissu lymphatique du pharynx (Dissertation de Greisswald, 1898).

Spiess. — Contribution à l'étiologie de certaines névroses nasales d'origine réflexe (*Archiv f. Laryngol.*, Band VII, Hefte 2 et 3, 1898).

Talbot Chambers. — Affections des yeux consécutives aux maladies du nez (*Med. Record*, 9 avril 1898).

Tardieu. — La douche naso-pharyngienne (*Le Concours méd.*, n° 14, 2 avril 1898).

Trinité. — Les sinusites aiguës de la face et leur traitement (Thèse de Paris, 1898).

Walsham. — Obstruction nasale. Diagnostic des causes variées qui la provoquent et son traitement *(Nasal obstruction. Diagnosis of the various conditions causing it, and treatment)* (in-8°, p. 264, Londres, 1897).

Waterman. — Épistaxis; relation de deux cas (*New-York eye and ear infirmary Reports*, janv. 1898).

Winckler. — De la corrélation entre les affections du nez et celle des yeux (*Sammlung zwangloser Abhandlung von Bresgen*, Band III, Heft 1, 1898).

Wroblewski. — De la rhinite caséeuse (*Archiv f. Laryngol.*, Band VII, Hefte 2 et 3, 1898).

Larynx et Trachée.

Amice. — Aphasie traumatique (Thèse de Paris, 1898).

Arthur. — Contribution à l'étude histologique des tumeurs bénignes des cordes vocales (*Archiv f. Laryngol.*, Band VII, Hefte 2 et 3, 1898).

Ballay et **Halipré.** — Infection à pneumocoques chez l'enfant. Manifestations laryngées et pulmonaires. Croup et spasme glottique réflexe (*La Normandie méd.*, n° 10, XV, 1898).

Barnhil. — Toux due à des causes extra-pulmonaires (*The Laryngoscope*, n° 1, vol. IV, janv. 1898).

Barth. — De la casuistique des transformations des tumeurs bénignes du arynx en tumeurs malignes (*Archiv f. Laryngol.*, Band VII, Hefte 2 et 3, 1898).

Bartholin. — Ce que pensaient l'antiquité et les sommités médicales d'il y a deux cent cinquante ans de la trachéotomie (*Rev. hebdom. de laryngol.*, n° 14, 2 avril 1898).

Baumgarten. — Un cas de paralysie bulbaire (Soc. des otol. et laryngol. hongrois, séance du 3 fév. 1898, anal. *in Rev. hebdom. de laryngol.*, n° 21, 21 mai 1898).

Baurowicz. — De l'étiologie de la soi-disant chordite vocale inférieure hypertrophique (*Archiv f. Laryngol.*, Band VII, Hefte 2 et 3).

Bernoud. — L'orthoforme en laryngologie (*Lyon méd.*, n° 16, p. 552, 17 avril 1898).

Bottermünd. — Des soins médicaux contre les troubles de la voix chantée (*Archiv f. Laryngol.*, Band VII, Hefte 2 et 3).

Bryson Delanox. — Des progrès récents accomplis dans le traitement chirurgical des affections malignes du larynx (Congrès des Soc. méd. britanniques, 1-3 sept. 1897, anal. *in Rev. hebdom. de laryng.*, n° 16, 16 avril 1898).

Daly, Lenow-Brown, etc. — Discussion sur l'importance des paralysies laryngées (Congrès des Soc. méd. britanniques, 1-3 sept. 1897, anal. *in Rev. hebdom. de laryngol.*, n° 16, 16 avril 1898).

Druault. — Syringomyélie avec troubles laryngés graves (*Ann. des malad. de l'oreille*, n° 5, mai 1898).

Duffey. — Nécrose du larynx dans la fièvre typhoïde (*The Dublin Journ. of med. Science*, 1er mars 1898).

Eichler. — De la question de la présence des glandes dans les vraies cordes vocales (*Archiv. f. Laryngol.*, Band VII, Hefte 2 et 3).

Friedrich. — Atrophie musculaire dans la paralysie des muscles du larynx (*Archiv f. Laryngol.*, Band VII, Hefte 2 et 3).

Gaudier. — Un nouveau cas de myxome hyalin typique du larynx (*Ann. des malad. de l'oreille*, n° 4, avril 1898).

Grant. — Une précaution dans l'emploi du spray laryngé (*The Journ. of laryngol.*, mai 1898).

Grant. — Modification au laryngo-fantôme électrique de Baratoux (*The Journ. of Laryngol.*, mai 1898).

Geyer. — Des hémorragies laryngées (*München med. Wochens.*, n° 15, 1898).

Grossmann. — Des paralysies récurrentielles primitives (*Archiv f. Laryngol.*, Band VII, Hefte 2 et 3).

Hajeck. — Pachydermie laryngée (*Wiener klin. Wochens.*, n° 12, 1898).

Harmer. — Du carcinome primitif de l'épiglotte et de son ablation par voie chirurgicale (*Wiener klin. Wochens.*, n° 14, 1898).

Hellong. — Papillome du larynx (*München med. Wochens.*, n° 14, 1898).

Hellong. — Trois cas de paralysie des cordes vocales (*München med. Wochens.*, n° 14, 1898).

Hickey. — Papillome multiple du larynx (*The med. Age*, 25 mars 1898).

Hunter. — Deux cas de spasme laryngé fatal au cours du premier accès dans la même famille (*British med. Journ.*, 2 avril 1898).

Jaboulay. — L'élongation du pneumogastrique (*Lyon méd.*, n° 16, 17 avril 1898).

Jacquet. — Bégaiement complexe avec spasme pharyngo-œsophagien (Soc. méd. des Hôpit., séance du 6 mai 1898, anal. *in Semaine médicale*, n° 26, 1898).

Joal. — Du classement de la voix (*Rev. hebdom. de laryngol.*, n°s 20 et 21, 1898).

Jounesco. — Épithélioma du larynx. Extirpation totale du larynx sans trachéotomie préalable par le procédé Périer. Guérison (Soc. de chir., séance du 30 avril 1898, *in Bull. méd.*, n° 33, 1898).

Jousset. — Quelques complications de la grippe (trachéite, sinusite, mastoïdite) (*Le Nord méd.*, 15 avril 1898).

Kallius. — Contribution à l'histoire du développement du larynx (*Anat. Hefte von Merkel und Bounet*, Band IX, I Abth., 28-30 sept. 1897).

Kanthauck. — Distribution dans les tissus du bacille de la lèpre et l'histogenèse des cellules géantes dans les lésions lépreuses du larynx (Pathol. Soc. of London, séance du 3 mai 1898, anal. *in British med. Journ.*, 7 mai 1898).

Knight. — Un cas de corps étranger du larynx enlevé par la thyrotomie (Congrès des Soc. méd. britanniques, 1-3 sept. 1897, anal. *in Rev. hebdom. de laryngol.*, n° 16, 16 avril 1898).

Lavrand. — L'holocaïne comme anesthésique local en laryngologie et otologie (*Journ. des Sciences méd. de Lille*, n° 14, 2 avril 1898).

Lemauski. — Une trachéotomie et un tubage chez des Musulmans (*Bull. méd.*, 5 janv. 1898).

Lermoyez. — Paralysie récurrentielle, incurable, bénigne, consécutive à la rougeole (*Ann. des mal. de l'oreille*, n° 4, 1898).

Macintyre. — Paralysie des abducteurs dans les affections organiques progressives (*The Journ. of Laryngol.*, mai 1898).

Magee Finny. — Ulcérations laryngées au stade ultime de la fièvre typhoïde (*The Dublin Journ. of med. Science*, 2 mai 1898).

Malioutine. — Trois cas d'aphonie complète guéris à l'aide de diapasons (*Archiv f. Laryngol.*, Band VII, Hefte 2 et 3).

Mazini. — Sur quelques troubles fonctionnels du larynx dans la syphilis tertiaire de cet organe (*Bollett. delle malattie dell' orecchio*, n° 4, 1898).

Mulhall. — Le vertige laryngé (*The Laryngoscope*, vol. IV, n° 3, mars 1898).

Narath. — Contribution à la chirurgie du larynx et de l'œsophage (*Archiv f. klin. Chir.*, LV, 4, 1897).

Navratil. — Polype du larynx enlevé par la laryngofissure (Soc. des otol. et laryngol. hongrois, séance du 11 nov. 1897, anal. *in Rev. hebdom. de laryngol.*, n° 15, 9 avril 1898).

Navratil. — Polype du larynx (Soc. des otol. et laryngol. hongrois, séance du 15 octobre 1897, anal. *in Rev. hebdom. de laryngol.*, n° 15, 9 avril 1898).

Navratil. — Un cas de laryngite fibrineuse (Soc. des otol. et laryngol. hongrois, séance du 11 nov. 1897, anal. *in Rev. hebdom. de laryngol.*, n° 15, 9 avril 1898).

Navratil. — Papillomes multiples du larynx enlevés par la laryngofissure (Soc. des otol. et laryngol. hongrois, séance du 11 nov. 1897, anal. *in Rev. hebdom. de laryngol.*, n° 15, 9 avril 1898).

Newington. — Quelques aspects cérébraux de la musique (suite et fin) (*La Voix chantée et parlée*, n° 100, avril 1898).

O'Dwyer. — Sténose syphilitique aiguë du larynx; intubation; guérison (Congrès des Soc. méd. britanniques, 1-3 sept. 1897, anal. *in Rev. hebdom. de laryngol.*, n° 16, 16 avril 1898).

Onodi. — Les faisceaux nerveux du larynx présidant aux fonctions de la respiration et de la phonation (*Rev. hebdom. de laryngol.*, n° 17, 23 avril 1898, et *Archiv f. Laryngol.*, Band VII, Hefte 2 et 3).

Péters. — De l'enchondrome du larynx et de son traitement. Extirpation isolée du cartilage cricoïde (Dissertation inaug. de Bonne, 1897).

Price-Brown. — Laryngite chronique inter-aryténoïdienne (Congrès des Soc. méd. britanniques, 1-3 sept. 1897, anal. *in Rev. hebdom. de laryngol.*, n° 16, 16 avril 1898).

Protta. — Sur deux cas d'hémiplégie laryngée gauche avec troubles dysphoniques insolites (*Bollett. delle malatt. dell' orecchio*, n° 5, mai 1898).

Protta. — Paralysie motrice du larynx (*Dispensario di laringofatria della Universita di Napoli*, Rendi conto dell' anno scolastico 1896-97).

Reinke. — Sur la structure fonctionnelle de la corde vocale inférieure chez l'homme au point de vue spécial du tissu élastique (*Anat. Hefte*, XXVIII-XXX, p. 105, 1897).

Retournard. — Tubage et trachéotomie dans la rougeole (Thèse de Paris, 1898).

Ripault. — Quelques faits cliniques : laryngite hérédo-spécifique chez un jeune homme de vingt-sept ans; sténose glottique traitée par la dilatation progressive (*Ann. des mal. de l'oreille*, n° 5, mai 1898).

Schulthess. — Les tumeurs de la trachée (*Correspond. Blatt. Aerzte f. Schweizer*, n° 6, 1898).

Simon et **Korn.** — D'une cause insolite et remarquable de sténose trachéale (*Die Aerzt. Praxis*, n° 7, 1898).

Stein. — Un cas non encore décrit d'affection laryngée caractérisée par le développement et la desquamation des cellules épithéliales à dégénérescence cornée (laryngite desquamative) (*Monats. f. Ohrenheilk.*, n° 9, 1897).

Timmermans. — Du rôle de l'onomatopée dans le langage (suite et fin) (*La Voix chantée et parlée*, n° 100, avril 1898).

Tissier. — Laryngite sous glottique aiguë dans la grippe (*Ann. des mal. de l'oreille*, n° 5, mai 1898).

Tresilian. — Les lésions de la gorge dans la fièvre typhoïde (Assoc. britannique de laryngol., séance du 29 oct. 1897, anal. *in Rev. hebdom. de laryngol.*, n° 18, 30 avril 1898).

Uchermann. — Hémiplégie droite; aphasie motrice; paralysie adductrice du larynx (*Archiv f. Laryngol.*, Band VII, Hefte 2 et 3, 1898).

Uchermann. — Un cas de spasme alternant, rythmique et clonique des constricteurs et du dilatateur de la glotte (*Archiv f. Laryngol.*, Band VII, Hefte 2 et 3, 1898).

Urbahn. — Les corps étrangers dans le larynx (Dissertation de Kœnigsberg, 1898).

Winckler. — Du massage du larynx (*Wiener med. Wochens.*, n° 14, 1898).

Wyatt Wingrave. — Un cas d'aphonie avec parésie des muscles tenseurs (Assoc. britannique de laryngol., séance du 29 oct. 1897, anal. *in Rev. hebdom. de laryngol.*, n° 18, 30 avril 1898).

Oreilles.

Adams et **Mc Auliffe**. — Opérations dans les mastoïdites latentes chez les enfants (*New-York Eye and Ear Infirmary Reports*, janv. 1898).

Adler. — Des troubles de la sensibilité dans la paralysie faciale *a frigore* (*Allg. med. Centralbl. Zeit.*, 5 janv. 1898).

Adler. — Du vertige rotatoire unilatéral (*Deuts. med. Zeit.*, n° 5, 17 janv. 1898).

Alt. — De l'influence de l'augmentation de la pression intra-cranienne sur l'appareil de perception des sons (*Monats. f. Ohrenheilk.*, n° 3, mars 1898).

Avoledo. — De la contracture des mâchoires à la suite de lésions suppuratives de l'oreille (*Archiv. ital. di otol.*, n° 1, janv. 1898).

Barr. — Un cas d'abcès du cervelet dû à une infection de l'oreille par le conduit auditif interne, avec thrombose du sinus caverneux et septoméningite (*Zeits. f. Ohrenheilk.*, Band XXXII, Heft 4, 1898).

Biehl. — De l'occlusion des perforations de la membrane du tympan à bords cicatrisés (*Wiener klin. Wochens.*, 24 mars 1898).

Biehl. — Du diagnostic de la surdité uni- et bilatérale (*Archiv f. Ohrenheilk.*, Band XLIII, Heft 4, 1897).

Blake (Clarence). — Traitement opératoire de la mastoïdite. (Congrès des Soc. méd. britanniques, 1-3 sept. 1897, anal. *in Rev. hebdom. de laryngol.*, n° 16, 16 avril 1898).

Bonain. — Ostéo-périostite mastoïdienne consécutive à une otite moyenne aiguë avec lésions des corticales interne et externe et vaste collection purulente de la région cervicale (*Rev. hebdom. de laryngol.*, n° 16, 16 avril 1898).

Boyer. — Du développement fonctionnel de l'ouïe chez les sourds-muets (*La Tribune méd.*, n°s 12, 13, 15, 16, 18, 1898).

Breitung. — Chorea minor. Corps étranger de l'oreille. Guérison (*Centralbl. f. innere Med.*, n° 10, 1898).

Breitung. — Nouvelles études sur le traitement de la dureté d'oreille à l'aide de la pompe à air électromotrice (*Deuts. med. Zeitung*, n° 30, 1898).

Brown. — Hémorragie récurrente de l'oreille (Leeds and West Riding med.-chir. Soc., 22 avril 1898, anal. *in British med. Journ.*, 7 mai 1898).

Buck. — Traitement non opératoire de la suppuration de l'antre et de la voûte de la caisse (Congrès des Soc. méd. britanniques, 1-3 sept. 1897, anal. *in Rev. hebdom. de laryngol.*, n° 16, 16 avril 1898).

Buller. — Discussion sur les résultats ultérieurs des opérations mastoïdiennes dans les otites moyennes suppurées (Congrès des Soc. méd. britanniques, 1-3 sept. 1897, anal. *in Rev. hebdom. de laryngol.*, n° 16, 16 avril 1898).

Buller. — Observation d'un cas de mastoïdite avec thrombose du sinus; nettoyage du sinus et ligature de la jugulaire interne; guérison (Congrès des Soc. méd. britanniques, 1-3 sept. 1897, anal. *in Rev. hebdom. de laryngol.*, n° 16, 16 avril 1898).

Burnett. — Vertige tympanal chronique; sa cure par la tympanotomie et l'extraction de l'enclume (*The Pensylvania med. Journ.*, fév. 1898).

Castex. — L'oto-rhino-laryngologie à Londres (*Presse méd.*, n° 35, 24 avril 1898).

Chaillous. — La commotion labyrinthique (*Bull. de laryngol., etc.*, n° 1, 30 mars 1898).

Cheatle. — Membrane du tympan artificiel (*The Laryngoscope*, vol. IV, n° 3, mars 1898).

Colman. — De l'audition colorée (*The Lancet*, 1er janv. 1898).

Courtade. — Des bourdonnements d'oreille (*Journ. des Praticiens*, n° 14, 2 avril 1898).

Cozzolino. — Névroses otitiques localisées et générales (*Riforma med.*, 21 et 22 mars 1898).

Damieno. — Mode de production peu commun de la paralysie faciale dans les otites moyennes aiguës (*Archiv. ital. di otol.*, n° 2, 1898).

Dench. — La technique de l'opération mastoïdienne (*New-York Eye and Ear Infirmary Reports*, janv. 1898).

Dennert. — De l'examen de l'audition des sons au moyen de diapasons (*Archiv f. Ohrenheilk.*, Band XLIII, Heft 4, 1897).

Dundas Grant. — Opération radicale suivie de sténose du conduit auditif par suite d'un tamponnement insuffisant (Assoc. britannique de laryngol., séance du 29 oct. 1897, anal. *in Rev. hebdom. de laryngol.*, n° 19, 7 mai 1898).

Dundas Grant. — Affection de l'attique traitée par l'opération radicale avec lambeau de Pause. Suites d'un tamponnement insuffisant (Assoc. britannique de laryngol., séance du 29 oct. 1897, anal. *in Rev. hebdom. de laryngol.*, n° 19, 7 mai 1898).

Dundas Grant. — Opération radicale suivie d'une suppuration sous le lambeau. Adhérence insuffisante combattue avec succès par le tamponnement (Assoc. britannique de laryngol., séance du 29 oct. 1897, anal. *in Rev. hebdom. de laryngol.*, n° 19, 7 mai 1898).

Dundas Grant. — Opération de Schwartze pour cholestéatome. Guérison ayant duré cinq ans. Récidive et nouvelle opération (Assoc. britannique de laryngol., séance du 29 oct. 1897, anal. *in Rev. hebdom. de laryngol.*, n° 19, 7 mai 1898).

Dundas Grant. — De la labyrinthite aiguë consécutive aux oreillons (*The Journ. of laryngol.*, mai 1898).

Dundas Grant. — Méthode permettant de tracer des courbes correspondant à l'acuité auditive pour différents sons (*The Laryngoscope*, n° 1, vol. IV, janv. 1898).

Dundas Grant et **Lambert Lack.** — Note sur un cas de surdité complète bilatérale due aux oreillons (Assoc. britannique de laryngol., séance du 29 oct. 1897, anal. *in Rev. hebdom. de laryngol.*, n° 19, 7 mai 1898).

Duplay. — Déchirure traumatique du tympan simulant une fracture du rocher. Valeur séméiologique de l'otorrhagie dans les traumatismes du crâne (*Bull. méd.*, n° 34, 1898).

Ewers. — Étude critique sur l'extraction de l'étrier pour l'amélioration de l'ouïe (Dissert. inaug. de Halle, 1898).

Ferreri. — Abcès du cou consécutif aux maladies de l'oreille (suite) (*Archiv. ital. di otol.*, n° 2, 1898).

Faraci. — Pince ostéotome pour la résection de la paroi externe de l'attique et de l'anneau péri-tympanique (*Archiv. ital. di otol.*, n° 1, janv. 1898).

Friedlander. — Du massage contre la sclérose de la cavité du tympan (*Berlin. klin. Wochens.*, 21 mars 1898).

Galetti. — Pompe auriculaire à air comprimé stérilisé (*Archiv. ital. di otol.*, n° 2, 1898).

Gaudier. — Contribution à l'étude de l'anatomie pathologique et du traitement des kystes du pavillon de l'oreille (*L'Echo méd. du Nord*, n° 15, 10 avril 1898).

Gradenigo. — Sur la cure opérative des otites moyennes suppurées (*Gazz. degli ospedali*, n° 37, 27 mars 1898).

Grunert. — Recherches anatomiques et cliniques sur les complications intra-craniennes de l'otite (*München med. Wochens.*, 7 et 11 déc. 1898).

Grunet. — Nouveau procédé opératoire destiné à prévenir de nouvelles adhérences du manche du marteau avec la paroi du labyrinthe après synéchotomie et ténotomie du muscle tenseur du tympan (*Archiv f. Ohrenheilk.*, Band XLIII, Hefte 3 et 4).

Guedea y Calvo. — Névrectomie de la seconde branche du trijumeau (*La Oto-rino-laryngol. Española*, n° 5, mai 1898).

Hammerschlag. — Contribution à l'étude du développement du limaçon (*Archiv f. Ohrenheilk.*, Band XLIV, Heft 2, 1898).

Haug. — Ablation d'un corps étranger de la caisse du tympan (*Deuts. med. Wochens.*, n° 5, 3 fév. 1898).

Hessler. — De l'opportunité et des modes opératoires variés des amygdales pharyngienne et palatine dans les otites moyennes aiguës (*Monats. f. Ohrenheilk.*, n° 2, fév. 1898).

Hulth. — Un cas de carcinome épithélial de l'oreille (Soc. des laryngol. et des otol. hongrois, séance du 11 nov. 1897, anal. *in Rev. hebdom. de laryngol.*, n° 15, 9 avril 1898).

Jordan. — Contribution à l'étude des complications intra-craniennes des otites (*Archiv f. Ohrenheilk.*, Band XLIV, Heft 3, 1898).

Kayser. — Compte rendu sur le fonctionnement de ma clinique oto-rhino-laryngologique pendant les années 1895 et 1896 (*Monats. f. Ohrenheilk.*, n° 4, 1898).

Korner. — L'hygiène de l'oreille (in-16, 36 p., J.-F. Bergmann, Wiesbaden, 1898).

Kraus. — Nouveau traitement des suppurations de l'oreille (*Allgemeine Wien. med. Zeit.*, n° 12, 22 mars 1898).

Lacroix. — Les corps étrangers de l'oreille (*Le Concours méd.*, n° 15, 9 avril 1898).

Lake. — L'anatomie de l'antre tympanique (*The Journ. of laryngol.*, mai 1898).

Lannois. — Abcès péri-auriculaires consécutifs aux inflammations localisées du conduit (Soc. des Sciences méd. de Lyon, séance de mars 1898, anal. *in Lyon méd.*, n° 15, 10 avril 1898).

Lavarenne. — Le service d'oto-rhino-laryngologie à l'hôpital Saint-Antoine de Paris (*Presse méd.*, 30 avril 1898).

Lester et **Gomez.** — Observations sur l'action de l'air comprimé sur l'oreille humaine faites sur les ouvriers de New-York-Cast-River-Bridge (*Archiv. of otol.*, vol. XXVII, n° 1, 1898).

Lichtwitz. — Élimination d'un cholestéatome volumineux du temporal par une vaste brèche du conduit auditif osseux (*Gaz. hebdom. des Sciences méd. de Bordeaux*, n° 6, 1898).

Lombard. — Otite moyenne chronique suppurée avec lésions étendues de la mastoïde et du rocher traitée par l'évidement mastoïdien (*Ann. des mal. de l'oreille*, n° 4, avril 1898).

Malherbe. — Nouveaux cas d'otite moyenne sèche traitée par l'évidement pétro-mastoïdien (*Archiv. internat. de laryngol.*, n° 1, janv.-fév. 1898).

Marsh. — Causes d'abcès cérébraux en rapports avec les otites moyennes suppurées chroniques (*British med. Journ.*, 30 avril 1898).

Mc Auliffe. — Dilatation et sténose de la trompe d'Eustache (*New-York Eye and Ear Infirmary Reports*, janv. 1898).

Mc Kernon. — Relation d'un cas d'abcès cérébral (*New-York Eye and Ear Infirmary Reports*, janv. 1898).

Meierhof. — Surdité simulée chez un enfant de neuf ans (*Med. Record*, 9 avril 1898).

Menière. — De l'emploi des bougies en gomme pour combattre les affections catarrhales chroniques de la trompe et de la caisse (*Archiv. internat. de laryngol.*, n° 1, janv.-fév. 1898).

Morse. — Quelques points d'anatomie ayant une importance pratique dans les opérations sur le temporal pour affections de l'oreille (Congrès des Soc. méd. britanniques, 1-3 sept. 1897, anal. *in Rev. hebdom. de laryngol.*, n° 16, 16 avril 1898).

Müller. — Indication pour le traitement opératoire des suppurations de l'oreille (*Deuts. med. Wochens.*, n° 13, 31 mars 1898).

Ostino. — De l'examen qualitatif de l'ouïe au moyen de la parole (*Archiv. ital. di otol.*, n° 2, 1898).

Ostmann. — Recherches expérimentales sur le massage de l'oreille (*Archiv f. Ohrenheilk.*, Band XLIV, Heft 3, 1898).

Paquet. — Otite moyenne droite, abcès du cerveau, abcès sous-duremérien. Thrombose du sinus latéral (*Le Nord méd.*, n° 84, 1er avril 1898).

Pause. — Mesure objective de l'audition pour les sons (*Archiv f. Ohrenheilk.*, Band XLIV, Heft 4, 1897).

Pauzer. — Des suppurations par congestion dans les inflammations de l'oreille moyenne (*Wiener klin. Rundschau*, n°s 12-13, 1898).

Politzer. — De l'état actuel de nos connaissances sur la raréfaction de l'air dans le conduit auditif externe et le massage des osselets (*Ann. des mal. de l'oreille*, n° 4, avril 1898).

Preysing. — Des affections des sinus d'origine nasale, otitique et dans les maladies générales, ainsi que de la surdité centrale due aux inflammations suppurées de la cavité cranienne (*Zeits. f. Ohrenheilk.*, Band XXXII, Heft 3, 1898).

Preysing. — Tumeurs tuberculeuses du crâne et des membranes tympaniques (*Zeits. f. Ohrenheilk.*, Band XXXII, Heft 4, 1898).

Randall. — Ouverture spontanée de l'attique et de l'antre cariés (*The Philadelphia Polyclinic*, n° 17, 1898).

Rimini. — Des vertiges dans les affections de l'oreille (*Archiv. ital. di otol.*, n° 2, 1898).

Roeder. — Les récentes opérations sur l'apophyse mastoïde consécutives à l'otite moyenne suppurée (Dissertation inaug. de Bonne, 1897).

Roper. — Abcès cérébral consécutif à une otite suppurée (Leeds and Wert riding med. chir. Soc., séance du 4 fév. 1898, anal. *in British med. Journ.*, 6 mars 1898).

Rosati. — Les plaies par armes à feu sur l'oreille et la résistance de son squelette à la pénétration de projectiles (III° Congrès de la Soc. ital. de laryngol., anal. *in Rev. hebdom. de laryngol.*, n° 13, 1898).

Rossi (de). — Abcès cérébraux otitiques (III° Congrès de la Soc. ital. de laryngol., anal. *in Rev. hebdom. de laryngol.*, n° 12, 19 mars 1898).

Santi (de). — Un cas de trépanation exploratrice du cerveau pour abcès d'origine otitique; résultats négatifs. Seconde trépanation un an après; évacuation d'un abcès extra-dural au niveau du coude du sinus sigmoïde; guérison (*The Lancet*, 29 janv. 1898).

Schaefer. — Contribution à l'étude des brûlures de l'oreille (Dissertation inaug. de Munich, 1897).

Schmidt. — De l'otite externe au point de vue clinique (Congrès de Moscou, section d'otologie, anal. *in Rev. hebdom. de laryngol.*, n° 48, 1897).

Schwabach. — De la tuberculose de l'oreille moyenne (*Berlin. klin. Wochens.*, déc. 1898).

Shaw. — Faits anatomiques et cliniques concernant l'oreille (*The Laryngoscope*, vol. IV, n° 3, mars 1898).

Sheppard. — Trois cas d'affection cérébrale d'origine otique avec issue fatale (*Zeits. f. Ohrenheilk.*, Band XXXII, Heft 4, 1898).

Simone (de). — A propos de la fermeture artificielle des perforations de la membrane tympanique (III° Congrès de la Soc. ital. de laryngol., anal. *in Rev. hebdom. de laryngol.*, n° 12, 19 mars 1898).

Somers. — Fracture du cartilage de l'oreille externe (*The New-York med. Journ.*, 22 janv. 1898).

Stein. — Un cas de méningite cérébro-spinale épidémique avec otite double. Trépanation des deux apophyses mastoïdes avec mise à nu du sinus latéral. Guérison (*Zeits. f. Ohrenheilk.*, Band XXXII, Heft 3, 1898).

Stetter. — Les malformations congénitales et acquises de l'oreille (*Klin. Vorträge*, Band II, Heft 9, 1898).

Theichmann. — De l'otite moyenne aiguë survenant au cours des affections aiguës des organes respiratoires chez les enfants (*Archiv. f. Kinderheilk.*, XXIV, 1-2, 1898).

Thomas et Lartail. — Cholestéatome; abcès cérébral; ponctions infructueuses le quarante et unième jour du traitement; mort subite le cinquante-cinquième jour (*Rev. hebdom. de laryngol.*, n° 9, 26 févr. 1898).

Thipgen. — De quelques cas de complications des otites moyennes suppurées (*Zeits. f. Ohrenheilk.*, Band XXXII, Heft 2, 1898).

Treitel. — De la nature et de la valeur des exercices acoustiques dans la surdi-mutité (*Klin. Vorträge,* Band II, Heft 2, 1898).

Trautmann. — Anatomie chirurgicale de l'os temporal (*Chirurgische Anatomie des Schläfenbeins insbesondere für radical Operationen,* in-8°, 47 p. avec fig., Berlin, 1898).

Tresilian. — Otite suppurée chronique datant de trente-six ans, consécutive à la scarlatine survenue dans l'enfance (Assoc. britannique de laryngol., séance du 29 oct. 1897, anal. *in Rev. hebdom. de laryngol.,* n° 19, 7 mai 1898).

Vacher. — L'autoinfection dans l'otologie (Congrès de Moscou, maladie de l'oreille, anal. *in Rev. hebdom. de laryngol.,* n° 48, 1897).

Vali. — Condylomes larges du pavillon de l'oreille et du conduit auditif droit (Soc. des otol. et laryngol. hongrois, séance du 11 nov. 1897, anal. *in Rev. hebdom. de laryngol.,* n° 15, 9 avril 1898).

Verdos. — De l'éclampsie otique. Commentaires cliniques (*La Otorino-laringol. Española,* n° 2, fév. 1898).

Villa. — Un cas de fibrome du lobule de l'oreille déterminé par l'introduction répétée de boucles d'oreille (*Archiv. ital. di otol.,* n° 2, 1898).

Wetterwalld. — De la commotion du labyrinthe (Thèse de Paris, 1898).

Whiting. — Contribution à la symptomatologie et au traitement des thromboses sinusiennes pyohémiques, basée sur trois cas opérés avec succès (*Archiv. of otol.,* n° 1, vol. XXVII, 1898).

Whiting. — Le rôle des polypes de l'oreille dans leurs rapports avec la carie du tympan et des cavités accessoires (*New-York Eye and Ear Infirmary Reports,* janv. 1898).

Whiting. — Carcinome de la mastoïde et du pavillon (*New-York Eye and Ear Infirmary Reports,* janv. 1898).

Woodruff. — Rupture de la membrane du tympan par une violence indirecte (*The Laryngoscope,* vol. IV, n° 3, mars 1898).

Woodward. — La surdité comme résultat de troubles circulatoires et pneumatiques dus à la négligence (*Virginia med. Semi-Monthly,* 23 juillet 1897).

Wurdemann. — Nécrose phosphorée du temporal (*The Laryngoscope,* n° 1, vol. IV, janv. 1898, anal. *in Rev. hebdom. de laryngol.,* n° 16, 16 avril 1898).

Wyatt Wingrave. — Affection tuberculeuse de l'oreille moyenne compliquée de névrite optique (Assoc. britannique de laryngol., séance du 29 oct. 1897, anal. *in Rev. hebdom. de laryngol.,* n° 19, 7 mai 1898).

X... — Du traitement de quelques affections usuelles de l'oreille (*Gazz. degli ospedali,* n° 51, 28 avril 1898).

Yarley. — Réflexes auriculaires (*The Journ. of laryngol.,* mai 1898)

Croup et Diphtérie.

Alache. — Service de la diphtérie à l'Hôtel-Dieu de Reims : statistique (*Union méd. du Nord-Est,* n° 7, 15 avril 1898).

Flesch. — Résultats microscopiques rares chez un enfant ayant succombé à la diphtérie (*Zeits. f. Prakt. Aerzte,* n° 6, 1898).

Flexner. — Résultats de l'inoculation intra-trachéale du bacille de la diphtérie chez les lapins (*Bull. of the Johns Hopkins Hosp.*, avril 1898).

Hilbert. — Pourquoi les injections de sérum dans la diphtérie doivent-elles être précoces? (*Deuts. med. Wochens.*, n° 15, 1898).

Kossel. — Statistique de la diphtérie (*Deuts. med. Wochens.*, n° 15, 1898).

Massei. — Le croup latent (*Archiv. ital. di laringol.*, avril 1898).

Michael. — Complications survenant à la suite de la sérumthérapie de la diphtérie (*The Practitioner,* avril 1898).

Varia.

Abadie. — De la cause de la mort dans les opérations de thyroïdectomie (*Bull. méd.*, n° 24, 1898).

Alexandre. — Carcinome de l'œsophage (Soc. de laryngol. de Berlin, séance du 29 oct. 1897, anal. *in Rev. hebdom. de laryngol.*, n° 7, 1898).

Bockohrn. — Un cas de tuberculose de la glande parotide (*Archiv f. klin. Chir.*, LVI, 1, 1898).

Boulloche. — Rétrécissement cancéreux de l'œsophage (*La Presse méd.*, n° 29, 6 avril 1898).

Bruns. — Hémorragie mortelle par varice œsophagienne dans un cas de cirrhose hépatique (*Deuts. med. Wochens.*, n° 14, 1898).

Carranza. — Des tumeurs malignes de la glande thyroïde et de leur traitement (Dissertation inaug. de Strasbourg, 1898).

Duboé. — Contribution à l'étude du goitre malin (Thèse de Bordeaux, 1897).

Dundas Grant. — Un cas de tumeur de l'œsophage et de la glande thyroïde (Assoc. britannique de laryngol., séance du 29 oct. 1897, anal. *in Rev. hebdom. de laryngol.*, n° 18, 30 avril 1898).

Lamann. — De la batterie double et du courant auxiliaire dans l'électro et la catalyse (*Monats. f. Ohrenheilk.*, n° 12, 1897).

Melville Black. — Scie électrique perfectionnée (*The Laryngoscope,* vol. III, n° 5, nov. 1897).

Moore. — Carcinome de l'œsophage ayant perforé la trachée et l'artère sous-clavière droite (*The Dublin Journ. of med. Science,* 2 mai 1898).

Munk. — A l'étude de la glande thyroïde (*Virchow's Archiv,* Bd CV, Heft 2).

Scott Bishop. — Expérience clinique sur de nouveaux médicaments (*The Laryngoscope,* vol. IV, n° 1, janv. 1898).

Treitel. — Dentier extrait de l'œsophage (Soc. de laryngol. de Berlin, séance du 29 oct. 1897, anal. *in Rev. hebdom. de laryngol.*, n° 7, 1898).

Bordeaux. — Imprimerie G. GOUNOUILHOU, rue Guirande, 11.

INDEX BIBLIOGRAPHIQUE

DE

La REVUE du Dr E. J. MOURE

6 août 1898

Bouche et Pharynx buccal.

Beck. — De l'innervation des glandes salivaires (*Centralbl. Phys.*, XII, p. 33, 16 avril 1898).

Bernhard. — Tic convulsif du palais (*Verein f. innere Med.*, Berlin, 26, VI, 1898).

Boucheron. — Abcès rétro-pharyngien à streptocoques chez un enfant de treize mois. Sérothérapie antistreptococcique; guérison (*Rev. hebdom. de laryngol.*, n° 29, 16 juill. 1898).

Boulay. — De la langue pileuse (*Le Concours méd.*, n° 29, 1898).

Brault. — Leucoplasie et épithélioma primitif de la voûte palatine chez un ancien syphilitique (*Ann. de dermatol.*, IX, p. 364).

Braun. — Contribution à la chirurgie du carcinome de la langue (Dissert. de Berlin, 1898).

Casselberry. — Deux cas d'angine de Ludwig ou de phlegmon sublingual (*Journ. of laryngol.*, n° 6, juin 1898).

Chauchard. — De l'amygdalite lacunaire enkystée et de sa complication l'ulcération (Thèse de Bordeaux, 1898).

Coulhon. — La bouche et les lèvres, leurs affections ulcéreuses; un cas d'ulcération labiaire (*Gaz. des hôpit.*, n° 63, 4 juin 1898).

Daireaux. — De l'abcès rétro-lingual (Thèse de Lyon, 1897).

Dubar. — Ostéopériostite nécrosique du maxillaire inférieur par infection salivaire (*L'Écho méd.*, n° 24, 12 juin 1898).

Dunbar Roy. — Abcès péritonsillaire (*The Laryngoscope*, vol. IV, n° 6, juin 1898).

Escat. — Rapport sur la pathologie de l'amygdale linguale (*Bull. de la Soc. franç. d'otol.*, 1898, anal. *in Rev. hebdom. de laryngol.*, n° 24, 11 juin 1898).

Foster. — Lipome de la langue (*The Laryngoscope*, vol. IV, n° 6, juin 1898).

Franklin. — Abcès rétro-pharyngé s'étant ulcéré dans la carotide interne gauche (?) suivi d'une hémiplégie droite avec aphasie. Guérison (*Med. News*, 19 fév. 1898).

[illegible]aenkel. — Un cas de carcinome du pharynx (Soc. de laryngol. de [illegible]n, séance du 11 mars 1898, anal. *in Rev. hebdom. de laryngol.*, [illegible]. 28 mai 1898).

[illegible]rel. — De la dysphagie douloureuse prolongée de l'arrière gorge [illegible]e signe permettant de diagnostiquer la syphilis à ses trois périodes [illegible] *Semaine méd.*, n° 36, 1898).

Gelineau. — Une cause peu commune du cancer du pharynx (*L'Indépendance méd.*, n° 25, 22 juin 1898).

Gross. — Méningite d'origine dentaire (*Rev. méd. de l'Est*, n° 12, 15 juin 1898).

Hall. — Un cas d'inflammation membraneuse de la langue et de la bouche avec présence du staphylocoque pyogène doré et d'autres microbes (*British med. Journ.*, 16 juillet 1898).

Heymann. — Traitement arsenical du sarcome des amygdales (*Archiv. internat. de laryngol., etc.*, n° 3, mai-juin 1898).

Hill (William). — Papillome de l'amygdale (Soc. de laryngol. de Londres, séance du 10 nov. 1897, anal. *in Rev. hebdom. de laryngol.*, n° 28, 9 juill. 1898).

Jessen. — Des amygdales comme porte d'entrée de graves infections générales (*Münch. med. Wochens.*, n° 23, 7 juin 1898).

Jourdanet. — De la dysphagie douloureuse prolongée dans le diagnostic de la syphilis de l'arrière-gorge aux trois périodes (Thèse de Lyon, 1898).

Karaguéozianz. — De la valeur étiologique des affections des amygdales dans la production de certaines maladies (en russe) (*Ejenedelnik*, n° 23, 1898).

Kirstein. — Du traitement local de la syphilis buccale et pharyngée (*Therap. Monats.*, V, 1898).

Lacoarret. — Réflexions sur le traitement de l'hypertrophie des amygdales (*Ann. de la Policlin. de Toulouse*, n° 4, avril 1898).

Lacoarret. — De la leucoplasie bucco-linguale; coexistence d'un psoriasis lingual et cutané (*Rev. hebdom. de laryngol.*, n° 28, 9 juill. 1898).

Lambert Lack. — Nystagmus pharyngé avec remarques sur les affections similaires du pharynx et du larynx (*The Laryngoscope*, vol. IV n° 6, juin 1898).

Lavrand. — Les angines glanduleuses (1 vol. in-16°, 236 p., Paris, 1898).

Lébedinsky. — Les gingivostomatites et le polymicrobisme buccal (Thèse de Paris, 1898).

Lennox-Browne. — Sur quelques particularités anatomiques ayant trait à la pathologie de l'amygdale linguale (*Rev. hebdom. de laryngol.*, n° 23, 4 juin 1898).

Lermoyez. — Sur la non-ingérence du nerf facial dans les paralysies du voile du palais (*Bull. de la Soc. franç. d'otol.*, 1898, anal. *in Rev. hebdom. de laryngol.*, n° 26, 25 juin 1898).

Marchal. — Eléphantiasis de la langue, amputation partielle, guérison (*Gaz. méd. de Picardie*, n° 3, mars 1898).

Maserand. — Les rétrécissements du cavum pharyngo-laryngé et leur traitement par la pharyngotomie transhyoïdienne (Thèse de Lyon, 1897).

Mode. — Sur une angine particulière consécutive à la glossite (*Allg. med. Centralbl. Zeit.*, 4 mai 1898).

Molènes (de). — Tumeur érectile de la langue, guérison spontanée (*La Presse méd.*, n° 44, 25 mai 1898).

Monel. — Chancre bilatéral des amygdales (*La France méd.*, n° 24, 17 juin 1898).

Morley Agar. — Tumeur de la langue (Soc. de laryngol. de Londres, séance du 10 nov. 1897, anal. *in Rev. hebdom. de laryngol.*, n° 28, 9 juill. 1898).

Noguès et **Sirol.** — Un cas de spasme pharyngo-laryngé avec paresthésie simulant le vomissement (*Archiv. méd. de Toulouse*, n° 11, 1898).

Oullier. — De l'amputation totale de la langue par la voie transhyoïdienne (Thèse de Lyon, 1897).

Pegler. — Troubles de la parole occasionnés par une parésie du voile du palais due elle-même à la présence de tumeurs lymphoïdes se dirigeant en arrière de chaque côté de la cloison (Soc. de laryngol. de Londres, séance du 8 déc. 1897, anal. *in Rev. hebdom. de laryngol.*, n° 29, 16 juill. 1898).

Perrogon. — Chancres syphilitiques de l'amygdale droite et de la lèvre supérieure (*Gaz. méd. de Nantes*, n° 35, 9 juill. 1898).

Potain. — Angine rhumatismale (*Journ. de méd. interne* et *Gaz. méd. de Liège*, n° 40, 1898).

Prota et **Martuscelli.** — Sarcome de l'amygdale linguale, étude clinique et histologique (*Archiv. ital. di laringol.*, fasc. 3, juill. 1898).

Raoult et **Thiry.** — Des amygdalites ulcéro-membraneuses chancriformes avec spirilles et bacilles fusiformes de Vincent (*Rev. hebdom. de laryngol.*, n° 30, 1898).

Reardon. — Un cas unique d'œdème de la face supérieure du voile du palais (*Boston med. and surg. Journ.*, 17 mars 1898).

Roche. — Sept cas de chancres extra-génitaux; chancres des lèvres supérieure et inférieure et de la joue (*Marseille méd*, n° 11, 1898).

Rosenberg. — Faits pharyngologiques (*Berlin. klin. Wochens.*, n° 18, 1898).

Rousset. — De la symphise staphylo-pharyngienne et de son traitement (Thèse de Lyon, 1897).

Sargnon. — Un cas d'abcès enkysté chronique de l'amygdale droite sans fistule; ouverture et destruction au galvanocautère; guérison sans récidive (*Lyon méd.*, n° 27, 1898).

Scanes Spicer. — Plaques muqueuses de l'isthme du pharynx; diagnostic douteux (Soc. de laryngol. de Londres, séance du 8 déc. 1897, anal. *in Rev. hebdom. de laryngol.*, n° 29, 16 juill. 1898).

Seifert. — Syphilis de l'amygdale linguale (*Archiv f. Dermatol. und Syphilis*, 1898).

Spencer. — Séparation d'une ancienne synéchie entre le voile du palais et le pharynx (Soc. de laryngol. de Londres, séance du 10 nov. 1897, anal. *in Rev. hebdom. de laryngol.*, n° 28, 9 juill. 1898).

Tello. — De la respiration buccale normale (*La Semana med.*, n°s 22 et 23, 1898).

Thorne. — Ulcération symétriques des amygdales et perforation de la cloison du nez chez un jeune garçon (Soc. de laryngol. de Londres, séance du 8 déc. 1897, anal. *in Rev. hebdom. de laryngol.*, n° 29, 16 juill. 1898).

Tœplitz. — Mycosis pharyngis leptothricia (*The New-York med. Journ.*, 25 juin 1898).

Treitel. — Tumeur congénitale de la base de la langue (*Berlin. med. Gesellsch.*, 25, V, 1898).

Vallas. — Pharyngotomie transhyoïdienne (*Lyon méd.*, n° 24, p. 234, 12 juin 1898).

Voiturier. — Lymphangiome superficiel à forme papillaire de la langue (*Journ. des sciences méd. de Lille*, 16 juill. 1898).

Waggett. — Dessins et coupes se rapportant à une hypertrophie papillaire des amygdales (Soc. de laryngol. de Londres, séance du 8 déc. 1897, anal. *in Rev. hebdom. de laryngol.*, n° 29, 16 juill. 1898).

Wyatt Wingrave. — Papillome de l'amygdale buccale (Soc. de laryngol. de Londres, séance du 8 déc. 1897, anal. *in Rev. hebdom. de laryngol.*, n° 29, 16 juill. 1898).

Nez, Pharynx nasal et Cavités accessoires.

Auvray. — Tumeur des cellules ethmoïdales supérieures (Soc. anat., Paris, 25 mars 1898).

Ball. — Fibro-sarcome de la cloison du nez (Soc. de laryngol. de Londres, séance du 10 nov. 1897, anal. *in Rev. hebdom. de laryngol.*, n° 28 9 juillet 1898).

Beaudoux. — Un corps étranger dans la fosse nasale droite (*The Laryngoscope*, vol. IV, n° 5, mai 1898).

Bloebaum. — L'acné *rosacea* et son traitement au moyen de la pointe galvanocaustique (*Deuts. med. Zeit.*, n° 57, 18 juil. 1898).

Boulay. — Sinusites maxillaires diverticulaires et cloisonnées (*Bull. de la Soc. franç. d'otol.*, 1898, anal. *in Rev. hebdom. de laryngol.*, n° 26, 25 juin 1898).

Brown Kelly. — Kyste du plancher du nez (*The Journ. of Laryngol.*, n° 6, juin 1898).

Bourdette. — De l'irrigation naso-pharyngienne. Ses indications, son abus et ses dangers (Thèse de Bordeaux, 1898).

Bruck. — Réplique à la réponse du Dr Hugo Hecht (*Archiv f. Laryngol.*, Band VIII, Heft 1).

Bruck. — Du traitement de l'ozène. Considération sur le travail de M. Hugo Hecht : La valeur thérapeutique de l'électrolyse dans le nez et le naso-pharynx (*Archiv f. Laryngol.*, Band VIII, Heft 1).

Bruck. — Du traitement de la rhinite atrophique. Réponse au travail de M. Saenger : Des rapports entre l'élargissement anormal des fosses nasales et les affections des autres voies respiratoires (*Centralbl. f. innere Med.*, n° 23, 1898).

Buys. — Les obstructions nasales intermittentes (*Journ. med. de Bruxelles*, n° 24, 16 juin 1898).

Carralero (Lope). — Le coryza chez les enfants comme signe précoce de la syphilis héréditaire (*La Oto-Rino-Laryngol. española*, n° 6, juin 1898).

Casacca. — Le coryza syphilitique héréditaire chez le nouveau-né (Thèse de Paris, 1898).

Cholewa et **Cordes.** — De la question de l'ozène (*Archiv f. Laryngol.*, Band VIII, Heft 1).

Crawford. — Surveillance des hémorragies nasales (*The Laryngoscope*, vol. VI, n° 6, juin 1898).

Crichton. — Fibrome du nez (*The Laryngoscope*, vol. IV, n° mai 1898).

Delie. — Phlegmon du cornet inférieur, avec nécrose de la lamelle osseuse (*Rev. hebdom. de laryngol.*, n° 26, 25 juin 1898).

Duerbel. — Contribution à l'étude du traitement opératoire des fibromes de la base du crâne (Dissert. de Wurzbourg, 1898).

Ellett. — Les causes déterminantes du siège des ulcères de la cloison nasale (*The Laryngoscope*, vol. IV, n° 5, mai 1898).

Ellett. — Une forme de diphtérie nasale primitive (*The Laryngoscope*, vol. IV, n° 6, juin 1898).

Escat. — Procédé simple permettant de réséquer le cartilage nasal dévié sans perforer la cloison (*Bull. de la Soc. franç. d'otol.*, 1898, anal. *in Rev. hebdom. de laryngol.*, n° 27, 2 juil. 1898).

Fink. — Les épistaxis d'origine névropathique (*Die Heilkunde, Monats. f. prakt. Med.*, 1898).

Forns. — Coryza hypertrophique (*La Oto-Rino-Laryngol. española*, p. 106, 1898).

Frohmann. — Séméiologie et diagnostic du catarrhe aigu non purulent du sinus maxillaire (*Therap. Monats.*, mai 1898).

Garel. — Hématomes, abcès et kyste séreux de la cloison nasale (*Rev. hebdom. de laryngol.*, n° 25, 18 juin 1898).

Gerber. — Empyème du sinus frontal par usure de toute la paroi postérieure (*Archiv f. Laryngol.*, Band VIII, Heft 1).

Goerke. — Contribution à l'étude des glandes de la muqueuse nasale (*Archiv f. mikr. Anat.*, L, 4, p. 547).

Gomez de la Mata. — Un cas de rhinite blennorragique (*La Oto-Rino-Laryngol. española*, p. 105, juil. 1898).

Goodwillie. — De traitement chirurgical des difformités externes du nez (New-York Acad. of med., séance du 9 mai 1898, anal. *in Med. Record*, p. 746, 21 mai 1898).

Guye. — Du pli vestibulaire et de l'affaissement de l'aile du nez (*Munch. med. Wochens.*, n° 26, 28 juin 1898).

Hammond. — Traitement chirurgical des sinus accessoires du nez (*The Philadelphia*, Polyclin., n° 24, 11 juin 1898).

Hecht (Hugo). — Réponse au travail du Dr Franz Bruck : Du traitement de l'ozène (*Archiv f. Laryngol.*, Band VIII, Heft 1).

Hertoghe. — Végétations adénoïdes et myxœdème (*Annales de la Soc. méd.-chir. d'Anvers*, mars 1898).

Hopmann. — De l'opération des polypes fibreux de la base du crâne, avec considérations sur les polypes du nez (*Munch. med. Wochens.*, n° 21, 24 mai 1898).

Jordan. — Ablation des fibromes de la base du crâne, avec relation de deux cas opérés d'après une nouvelle méthode (*Munch. med. Wochens.*, n° 21, 24 mai 1898).

Katz. — Observations sur les végétations adénoïdes du naso-pharynx (en russe) (*Vratch*, n° 21 et 23, 1898).

King. — La rhinologie, l'otologie et la laryngologie en France (*The 'yngoscope*, vol. IV, n° 5, mai 1898).

acoarret. — Polypes fibro-muqueux du pharynx nasal (*Annales de 'oliclin. de Toulouse*, n° 6, juin 1898).

acoarret. — Statistique des maladies du nez, de la gorge et des lles pour l'année 1898 (*Annales de la Policlin. de Toulouse*, n° 5, 1898, et n° 6, juin 1898).

Lambert Lack. — Végétations adénoïdes et stridor laryngé (*Lancet*, 26 mars 1898).

Larke. — Un cas de maladie de Thornwaldt (Soc. de laryngol. de Londres, séance du 8 déc. 1897, anal. *in Rev. hebdom. de laryngol.*, n° 29, 16 juil. 1898).

Lavrand. — Synéchies intra-nasales (*Journ. des sciences méd. de Lille*, n° 25, 18 juin 1898).

Lavrand. — Acide chromique et synéchies intra-nasales (*Rev. hebdom. de laryngol.*, n° 27, 2 juill. 1898).

Le Marc'hadour. — Traitement de l'épistaxis (*Rev. internat. de méd. et de chir.*, n° 12, 1898).

Limburg. — De l'empyème du sinus frontal (*Ueber das Empyem der Stirnhöhle*) (Thèse inaug. de Iéna, 1898).

Lindt. — Le diagnostic et le traitement des sinusites (*Corresp. Blatt. f. schweiz. Aerzte*, 1er et 15 mars 1898).

Lieven. — Du traitement de la syphilis du nez et de la gorge à Aix-la-Chapelle (*The Laryngoscope*, vol. IV, n° 5, mai 1898).

Luc. — Cure radicale et rapide de l'empyème chronique du sinus maxillaire (*Bull. de la Soc. franç. d'otol.*, 1898, anal. *in Rev. hebdom. de laryngol.*, n° 24, 11 juin 1898).

Luc. — Résultats d'une statistique de vingt cas d'empyème chronique du sinus maxillaire opérés suivant mon nouveau procédé (*Archiv. internat. de laryngol., etc.*, n° 3, mai-juin 1898).

Mackenzie (Hunter). — Un cas de polype malin du nez (*British med. Journ.*, 9 juillet 1898).

Mackenzie (G.-H.). — Polypes nasaux; leur diagnostic et leur cure radicale (*The Lancet*, 5 février 1898).

Marchal. — Accidents tertiaires de la syphilis. Gommes nasales (*Gaz. méd. de Picardie*, n° 3, mars 1898).

Mendel. — Insuffisance nasale causée par la proéminence exagérée de l'arc antérieur des premières vertèbres cervicales (*Archiv. internat. de laryngol.*, n° 3, mai-juin 1898; anal. *in Rev. hebdom. de laryngol.*, n° 25, 1898).

Mendoza. — Nouveau procédé opératoire pour le traitement de l'obstruction nasale (*Archiv. internat. de laryngol.*, n° 3, mai-juin 1898).

Milligan. — Corps étrangers du naso-pharynx (*The Journ. of Laryngol.*, n° 6, juin 1898).

Molinié. — Un cas de sécrétion nasale bleue (*Bull. de la Soc. franç. d'otol.*, 1898, anal. *in Rev. hebdom. de laryngol.*, n° 25, 1898).

Mounier. — Un cas de corps étranger du canal nasal gauche avec épreuve radiographique. Durée de séjour : quarante-deux ans; extirpation (*Archiv. internat. de laryngol.*, n° 3, mai-juin 1898, anal. *in Rev. hebdom. de laryngol.*, n° 25, 25 juin 1898).

Mayer. — Opération de Ash pour déviation de la cloison cartilagineuse (*Rev. intern. de rhinol.*, n° 6, juin 1898).

Oettinger. — Un cas de nez en selle hérédo-syphilitique (*Munch. med. Wochens.*, n° 24, 14 juin 1898).

Oquendo. — Contribution à l'étude de l'ozène (Thèse de Paris, 1898).

Pegler. — Un cas de nécrose du cornet inférieur gauche consécutive à un traumatisme (Soc. de laryngol. de Londres, séances des 10 nov. et 8 déc. 1897, anal. *in Rev. hebdom. de laryngol.*, n°s 28 et 29, 1898).

Pelaez. — Quelques particularités anatomiques et physiologiques des fosses nasales (suite) (*Revista di laringol., etc.*, févr.-mars-avril, 1898).

Peltesohn. — Les végétations adénoïdes du naso-pharynx (*Deuts. med. Zeit.*, nos 50 et 51, 1898).

Phillips. — Épithélioma primitif de l'antre d'Highmore (*The Journ. of laryngol.*, n° 7, juill. 1898).

Poole. — Rhinolithes ou calculs nasaux. Relation d'un cas et présensation de pièces pathologiques (*The New-York med. Journ.*, 9 juill. 1898).

Richards. — De l'emploi de l'aldéhyde formique dans la rhinite atrophique (*The Laryngoscope*, vol. IV, n° 5, mai 1898).

Richards. — Syphilis nasale avec symptômes simulant la méningite (*The Laryngoscope*, vol. IV, n° 5, mai 1898).

Roca. — Un cas de rhinite diphtérique (*La Oto-Rino-Laryngol. española*, juill. 1898).

Roethi. — Du traitement de la rhinite polypeuse (*Wiener klin. Wochens.*, n° 18, 1898).

Root. — Relation d'un cas d'attaque épileptiforme due à une obstruction nasale (*The New-York med. Journ.*, 21 mai 1898).

Schech. — De la pathologie de la carie de l'os sphénoïde (*Münch. med. Wochens.*, n° 27, 1898).

Schech. — Réponse à l'article de M. Zarniko : *Miscellanea rhinologica* (*Monats. f. Ohrenheilk.*, n° 6, 1898).

Scheier. — Du cathétérisme des sinus frontaux (*Wiener med. Presse*, 6 mars 1898).

Schenke. — Le sinus frontal et ses affections (*Ueber die Stirnhöhle und ihre Erkankungen*) (Thèse inaug. de Iéna, 1898).

Scheube. — Du sinus frontal et de ses affections (Dissert. inaug. d'Iéna 1898).

Schiff. — De la présence du méningococcus intra-cellulaire (de Weichselbaum) dans les cavités nasales d'individus non atteints de méningite (*Centralbl. f. innere Med.*, n° 22, 4 juin 1898).

Schmidt. — Un cas de fibrome du cornet moyen (Dissert. inaug. de Wurzbourg, 1898).

Sendziak. — Contribution à l'étude des complications consécutives à l'ablation des végétations adénoïdes (*The Journ. of laryngol.*, n° 6, juin 1898).

Smith. — Végétations adénoïdes et stridor laryngé (*The Lancet*, 19 mars 1898).

Spicer. — Tumeur de la cloison du nez ayant récidivé rapidement (Soc. de laryngol. de Londres, séance du 8 déc. 1897, anal. *in Rev. hebdom. de laryngol.*, n° 29, 16 juill. 1898).

Spiess. — Les rayons X au service de la chirurgie nasale (*Fortschritte auf dem Gebiete der Röntgenstrahlen*, Band I, 1898).

Stirling. — De l'empyème du sinus maxillaire (*The Laryngoscope*, vol. IV, n° 6, juin 1898).

Theisen. — Tuberculose du nez avec relation d'un cas de tuberculose primitive du nez (*Albany med. Annales*, mars 1898).

Todd. — Une forme de rhinite externe due au bacille Klebs-Lœffler survenue chez des enfants convalescents de scarlatine (*The Lancet*, 28 mai 1898)

Vacher. — Contribution à l'étude de la syphilis nasale (*Ann. des mal. de l'oreille,* n° 7, juil. 1898).

Yersley. — Papillome de la cloison du nez (*British med. Journ.*, 28 mai 1898).

Zak. — Des hémorragies nasales habituelles chez les enfants (en russe) (*Med. Obozr.*, n° 7, juill. 1898).

Zahner. — Des polypes naso-pharyngiens et de leur traitement par une opération préliminaire dans un cas de polype naso-pharyngien de volume insolite (Dissert. inaug. de Munich, 1898).

Zander. — Des accidents survenant au cours de l'ablation de végétations adénoïdes (Dissert. inaug. de Wurzbourg, 1898).

Zarniko. — *Miscellanea rhinologica :* Remarques sur l'antisepsie et l'asepsie dans la rhino-laryngologie (*Monats. f. Ohrenheilk.*, n° 6, 1898).

Larynx et Trachée.

Bayeux. — Le tubage du larynx (suite) (*Ann. de méd. et de chir. infantiles,* n° 12, 15 juin 1898).

Baumgarten. — Du papillome laryngé des enfants et de son traitement (*Archiv f. Laryngol.*, Band VIII, Heft I).

Bar. — Polypes du larynx (*Bull. de la Soc. franç. d'otol.*, 1898, anal. *in Rev. hebdom. de laryngol.*, n° 27, 2 juillet 1898).

Barnick. — Des altérations morbides du larynx et de la trachée dans la leucémie (*Münch. med. Wochens.*, 10 et 17 mai 1897).

Bauer. — Corps étrangers du larynx (*Münch. med. Wochens.*, n° 19, 1898).

Bezold. — Des affections concomitantes du larynx dans la tuberculose pulmonaire (*Münch. med. Wochens.*, n° 26, 28 juin 1898).

Bond. — Tumeur de l'épiglotte (Soc. de laryngol. de Londres, séance du 8 déc. 1897, anal *in Rev. hebdom. de laryngol.*, n° 29, 16 juill. 1898).

Bond. — Trachéotomie pour immobilité complète de la corde vocale gauche et partielle de la corde droite (Soc. de laryngol. de Londres, séance du 8 déc. 1897, anal. *in Rev. hebdom. de laryngol.*, n° 29, 16 juill. 1898).

Bonnier. — Remarques sur la phonation (*La Voix parlée et chantée,* juin 1898; anal. *in Rev. hebdom. de laryngol.*, n° 26, 1898).

Brindel. — Œdème aigu *a frigore* du larynx sur un malade atteint d'épithélioma du côté gauche de cet organe (*Journ. de méd. de Bordeaux,* n° 26, p. 309, 1898).

Bruns (von). — Résection de la trachée pour carcinome primitif de celle-ci (*Beitr. z. klin. Chir.*, Band XXI).

Bufnoir et **Milion.** — Épithélioma du corps thyroïde ayant pénétré dans la trachée (Soc. anat. de Paris, 1er avril 1898).

Chiari. — Contribution au diagnostic et à la thérapeutique du cancer du larynx (*Archiv f. Laryngol.*, Band VIII, Heft I).

Compte rendu de la Société de laryngologie de Londres, séa du 8 déc. 1897 (anal. *in Rev. hebdom. de laryngol.*, n° 29, 16 juill. 18

Compte rendu de la Société de laryngologie de Londres, séance 10 nov. 1897 (anal. *in Rev. hebdom. de laryngol.*, n° 28, 9 juill. 1898).

Delavay. — Tubage dans les sténoses chroniques du larynx (*Med. News*, 19 mars 1898).

Donclan. — Seringue à injection sous-muqueuse dans la tuberculose du larynx (Soc. de laryngol. de Londres, séance du 10 nov. 1897; anal. *in Rev. hebdom. de laryngol.*, n° 28, 9 juill. 1898).

Ewart. — L'emploi d'huile de créosote pour l'expulsion de fausses membranes trachéales après trachéotomie et en injections intra-nasales dans différentes affections (*British med. Journ.*, 28 mai 1898).

Fraenkel. — Un cas de polyphoniste (Soc. de laryngol. de Berlin, séance du 11 mars 1898; anal. *in Rev. hebdom. de laryngol.*, n° 22, 28 mai 1898).

Frankenberger. — Contribution à l'explication de la toux pseudo-croupale (*Ann. des mal. de l'oreille*, n° 7, juill. 1898).

Garré. — De l'extirpation du larynx et de l'œsophage (*Münch. med. Wochens.*, n° 18, 1898).

Garel. — Appareil pour photographier le larynx sur le vivant (*Bull. de la Soc. franç. d'otol.*, 1898; anal. *in Rev. hebdom. de laryngol.*, n° 25, 18 juin 1898).

Gautrez. — Traitement de la syphilis laryngée et en particulier des sténoses par le tubage (Thèse de Lyon, 1897).

Goradecki. — Des corps étrangers de la trachée (*Monats. f. Ohrenheilk.*, n° 6, 1898).

Grant (Dundas). — Prolapsus et tuberculose des ventricules du larynx (*The Journ. of laryngol.*, n° 7, juill. 1898).

Grazzi. — D'une grave complication survenue à la suite de l'extirpation d'un papillome du larynx (*Settimana med. dello Sperimentale*, 11 déc. 1898).

Greenfield Sluder. — Rôle physiologique de l'anastomose entre le nerf laryngé supérieur et le laryngé inférieur (Institut physiol. de l'Université de Vienne, séance du 13 janv. 1898, Vienne, Carl Gero'd's John, 1898).

Hagedorn. — La coqueluche et ses manifestations locales dans le nez, l'oreille et la gorge (*Sammlung zwangloser Abhandlung von Bresgen*, Band III, Heft 2, 1898).

Hédon. — Sur l'innervation vaso-motrice du larynx (*La Voix parlée et chantée*, juin 1898).

Heermann. — Curette double pour l'épiglotte (*Archiv f. Laryngol.*, Band VIII, Heft 1).

Hellat. — La théorie de la respiration abdominale dans le chant (*La Voix parlée et chantée*, mai 1898).

Heller. — Trois cas de corps étrangers des voies respiratoires supérieures (Soc. de méd. de Nuremberg, séance du 20 janv. 1898, anal. *in Münch. med. Wochens.*, n° 26, 1898, et *in Rev. hebdom. de laryngol.*, n° 30, 1898).

l **(William).** — Lupus du larynx (Soc. de laryngol. de Londres, e du 10 nov. 1897, anal. *in Rev. hebdom. de laryngol.*, n° 28, ". 1898).

rne **(Jobson).** — Kyste de l'épiglotte (Soc. de laryngol. de Lon- séance du 10 nov. 1897, anal. *in Rev. hebdom. de laryngol.*, n° 28, llet 1898).

Horne (Jobson). — Po ition et état des cordes vocales dans la voix de tête et la voix de poitrine (Soc. de laryngol. de Londres, séance du 8 déc. 1897, anal. *in Rev. hebdom. de laryngol.*, n° 29, 16 juill. 1898).

Jarnette (de). — Intubation naso-laryngée (*Virginia med. Semi-Monthly*, 27 mai 1898).

Jonge. — Les affections de la gorge chez les instituteurs des écoles élémentaires de Manchester (*La Voix parlée et chantée*, juill. 1898).

Killian. — De la bronchoscopie directe (*Münch. med. Wochens.*, n° 27, 1898).

Kirstein. — Un cas de paralysie du récurrent gauche (Soc. de laryngol. de Berlin, séance du 11 mars 1898, anal. *in Rev. hebdom. de laryngol.*, n° 22, 28 mai 1898).

Knight. — Tubage dans les sténoses aiguës non diphtéritiques du larynx (*Med. News*, 19 mars 1898).

Kuttner et **Katzenstein.** — De la paralysie récurrentielle postérieure (*Archiv f. Laryngol.*, Band VIII, Heft 1).

Lambert Lack. — Deux cas d'obstruction congénitale du larynx ou spasme respiratoire infantile (Soc. de laryngol. de Londres, séance du 8 déc. 1897, anal. *in Rev. hebdom. de laryngol.*, n° 29, 16 juill. 1898).

Larkin. — Carcinome de l'œsophage ayant envahi la trachée et la veine sous-clavière (The New-York Pathol. Society, séance du 13 avril 1898, anal. *in Med. Record*, p. 749, 21 mai 1898).

Lawrence. — Laryngite tuberculeuse précoce (Soc. de laryngol. de Londres, séance du 10 nov. 1897, anal. *in Rev. hebdom. de laryngol.*, n° 28, 9 juill. 1898).

Le Marc'hadour. — Abcès aigu de l'épiglotte (*Bull. de la Soc. franç. d'otol.*, 1898, anal. *in Rev. hebdom. de laryngol.*, n° 26, 25 juin 1898).

Le Tanneur. — De l'emploi de l'ichtyol dans le traitement des affections des voies respiratoires (*Poitou méd.*, mars 1898).

Mc Kinney. — Le développement et les soins à donner aux cordes vocales (*Memphis med. Monthly*, mai 1898).

Malloutine. — Du rôle du palais dur comme partie intégrante du résonateur dans le chant (en russe) (*Med. Obozr.*, n° 5, mai 1898).

Meltzer. — Occlusion du larynx pendant la déglutition (*Centralbl. f. Physiol.*, XI, p. 437-439).

Moser. — Corps étrangers des voies respiratoires (*Corresp. Blätt. d. Allg. aerzt. Vereins v. Thuringen*, 5, 1898).

Moser. — Struma ossifians. Nécrose de l'os formé. Pénétration dans le larynx et l'œsophage (*Corresp. Blätt. d. Allg. aerzt. Vereins v. Thuringen*, 5, 1898).

Noltenius. — Du traitement endo-laryngé du cancer du larynx (*Archiv f. Laryngol.*, Band VIII, Heft 1).

Olivier. — A propos de l'étude des voyelles par M. Marage (*Rev. internat. de rhinol.*, n° 6, juin 1898).

Pégler. — Affection non diagnostiquée de la bande ventriculaire droite (Soc. de laryngol. de Londres, séance du 10 nov. 1897, anal. *in Rev. hebdom. de laryngol.*, n° 28, 9 juill. 1898).

Pétersen. — La laryngoscopie chez les enfants (*Therap. Mona* mars 1898; *The Journ. of laryngol.*, n° 6, juin 1898).

Peyser. — Os ayant séjourné quatre mois dans le larynx (*Berlin. k. Wochens.*, 10 janv. 1898).

Pitschke. — Influence du sérum sur la trachéotomie (*Munch. med. Wochens.*, 15 mars 1898).

Rethi. — Recherches expérimentales sur le trajet centripète du nerf laryngé inférieur (Institut physiol., de Vienne, séance du 13 janv. 1898; Vienne, Carl Gerold's John, 1898).

Rosenberg. — De la valeur des rayons de Röntgen pour les laryngologistes dans le diagnostic des tumeurs intra-thoraciques (*Archiv f. Laryngol.*, Band VIII, Heft 1; anal. *in Rev. hebdom. de laryngol.*, n° 22, 1898).

Rosenberg. — Pachydermie laryngée (laryngite desquamative) (*Monats. f. Ohrenheilk.*, n° 6, 1898).

Sarremone. — Étude sur la thérapeutique de la tuberculose laryngée. L'acide lactique comme spécifique (*Bull. de la Soc. franç. d'otol.*, 1898; anal. *in Rev. hebdom. de laryngol.*, n° 25, 1898).

Saur. — De la sténose broncho-trachéale d'origine syphilitique (Dissert. inaug. de Munich, 18.8).

Schech. — Laryngite exsudative (*Münch. med. Wochens.*, n° 26, 1898).

Scheier. — De l'ossification des cartilages du larynx (Soc. de laryngol. de Berlin, séance du 11 mars 1898, anal. *in Rev. hebdom. de laryngol.*, n° 22, 28 mai 1898).

Scheppegrell. — Périchondrite et nécrose du cartilage aryténoïde (*Rev. internat. de rhinol.*, n° 6, juin 1898).

Sendziak. — De l'importance de l'examen du larynx et de l'application des rayons de Röntgen dans les anévrysmes de l'aorte (*Archiv f. Laryngol.*, Band VIII, Heft 1).

Semon. — Nouveau tube trachéal pour usage permanent (Soc. de laryngol. de Londres, séance du 10 nov. 1897, anal. *in Rev. hebdom. de laryngol.*, n° 28, 9 juill. 1898).

Semon (Félix). — Remarques sur un cas de toile congénitale entre les cordes vocales associée à un coloboma de la paupière supérieure gauche (*British med. Journ.*, 28 mai 1898).

Spicer. — Un cas de paralysie de la corde vocale droite et de la moitié droite du voile du palais et du pharynx, due probablement à une lésion d'un nerf de la région cervicale supérieure (Soc. de laryngol. de Londres, séance du 10 nov. 1897, anal. *in Rev. hebdom. de laryngol.*, n° 28, 9 juill. 1898).

Spicer. — Paralysie de la corde vocale gauche et du dilatateur de la pupille avec ptosis du même côté (Soc. de laryngol. de Londres, séance du 8 déc. 1897, anal. *in Rev. hebdom. de laryngol.*, n° 29, 16 juill. 1898).

Steinlechner. — Des relations histologiques des muscles du larynx par rapport à la loi de Semon (*Archiv f. Laryngol.*, Band VIII, Heft 1).

Sterling. — Un cas de complications laryngées au cours d'une fièvre typhoïde (*La Oto-Rino-Laringol. española*, juill. 1898).

Stumm. — Spasme congénital du larynx (*Aerzt. Verein in Hamburg*, [illegible] V, 1898).

aylor. — Un cas d'œdème de la glotte occasionné par un urticaire du [illegible]rynx (*Philadelphia med. Journ.*, 2 avril 1898).

'exier. — Sur un cas de rétrécissement de la trachée (*Gaz. méd. de [illegible]ntes*, n° 36, 16 juill. 1898, et *Ann. des mal. de l'oreille*, n° 7, juill. 1898, [illegible] *in Rev. hebdom. de laryngol.*, n° 26, 1898).

Tilley (Herbert). — Laryngite latérale chronique hypertrophique simulant une affection maligne (Soc. de laryngol. de Londres, séance du 10 nov. 1897, anal. *in Rev. hebdom. de laryngol.*, n° 28, 9 juill. 1898).

Treitel. — Trachéotomie sans narcose ordinaire ni anesthésie locale (*Berlin. klin. Wochens.*, n° 23, 1898).

Uchermann. — Un cas de dyspnée spastique expiratoire (*Archiv f. Laryngol.*, Band VIII, Heft 1).

Urbahn (Hugo). — Des corps étrangers du larynx (*Ueber Fremdkörper im Kehlkopf*) (Thèse inaug. de Kœnigsberg, 1898).

Worthington. — Prolapsus du ventricule de Morgagni (Soc. de laryngol. de Londres, séance du 10 nov. 1897, anal. *in Rev. hebdom. de laryngol.*, n° 28, 9 juill. 1898).

Wright (J.). — Quelques remarques cliniques sur la récente littérature laryngologique et rhinologique (*The New-York med. Journ.*, 4 juin 1898).

Oreilles.

Biehl. — Des cholestéatomes de l'oreille moyenne (*Wiener klin. Rundschau*, n° 29, 17 juill. 1898).

Biehl. — De la fréquence d'affections des portions isolées de l'organe auditif (*Archiv f. Ohrenheilk.*, Band XLIV, Heft 4, 1898).

Bonnier. — *L'Oreille.* T. V. : Pathologie (1 vol. in-16, 188 p., Paris, 1898).

Boyer. — Du développement fonctionnel de l'ouïe chez les sourds-muets (suite) (*La Tribune méd.*, n°s 22, 24 et 26, 1898).

Bürkner. — Compte rendu statistique biennal 1896-1898 de la Policlinique otologique de Gœttingen (*Archiv f. Ohrenheilk.*, Band XLIV, Heft 4, 1898).

Cole. — Une découverte dans la physiologie de l'oreille (*The Laryngoscope*, vol. IV, n° 5, mai 1898).

Collet. — Un cas de troubles de l'ouïe et de l'odorat d'origine centrale ou cérébrale (*Bull. de la Soc. franç. d'otol.*, 1898, anal. *in Rev. hebdom. de laryngol.*, n° 26, 25 juin 1898).

Compte rendu de la Société française d'otologie. Congrès annuel, mai 1898 (anal. *in Rev. hebdom. de laryngol.*, n°s 24, 25, 26 et 27, 1898).

Courtade. — Contribution à l'étude des occlusions acquises et congénitales du conduit auditif (*Ann. des mal. de l'oreille*, n° 7, juill. 1898).

Delcourt. — Manifestation otalgique de la fièvre intermittente (*Le Scalpel*, 3 juill. 1898).

Douare. — Le traitement de la septico-pyohémie d'origine otique et de la trépanation du sinus latéral (Thèse de Lyon, 1897).

Duchateau-Frentz. — Une des causes de la névralgie faciale (*La Presse méd. belge*, n° 23, 1898).

Dundas-Grant. — Un cas de surdité nerveuse hystérique suivie de guérison spontanée (*The Journ. of laryngol.*, n° 6, juin 1898).

Faraci. — Contribution à la chirurgie acoustique et fonctionnel l'oreille moyenne. Résultat de quelques stapédectomies (*Archi di otol.*, vol. VII, fasc. 3, 1898).

Ferreri. — Abcès du cou consécutif à une affection de l'oreille (*Archiv. ital. di otol.*, vol. VII, fasc. 3, 1898).

Fink. — Des corps étrangers de l'oreille (*Deuts. med. Wochens.*, n° 27, 7 juill. 1898).

Forns. — De la chirurgie radicale dans les affections septiques de l'oreille moyenne (*La Oto-Rino-Laringol. española*, n° 6, juin 1898).

Gellé fils. — A propos d'un cas curieux de surdité hystérique (*Archiv. internat. de laryngol., etc.*, n° 3, mai-juin 1898, anal. *in Rev. hebdom. de laryngol.*, n° 26, 1898).

Gerber. — Statistique et casuistique oto-rhino-laryngologique (7 janv. 1892-1er janv. 1898) (*Monats. f. Ohrenheilk.*, n° 6, 1898).

Gleason. — Résultats observés sur douze cas d'incision de l'articulation de l'étrier et de l'enclume et de mobilisation de l'étrier (Amer. med. Assoc., 5 mars 1898).

Goldstein. — Exostose du conduit auditif externe (*The Journ. of laryngol.*, n° 7, juill. 1898).

Gourgues. — Maladies de l'oreille (*L'Actualité méd.*, n° 5, 15 mai 1898, et n° 6, 15 juin 1898).

Haug. — Des maladies internes et des affections auriculaires (*Bibliot. der gesammten med. Wissenschaften*, 1898).

Hopkins. — Le progrès réalisé dans le traitement de l'oreille (*Med. Record*, 28 mai 1898).

Jossilevitch. — Les écoulements par l'oreille et la paralysie faciale dans le traumatisme du crâne (Thèse de Paris, 1898).

Kahn. — Les affections professionnelles de l'oreille (*Klin. Vorträge*, Band II, Heft 12, 1898).

Keiper. — Mastoïdite chez un enfant âgé de cinq mois (*The Laryngoscope*, vol. IV. n° 6, juin 1898).

Körner. — L'hygiène de l'oreille (*Die Hygiene des Ohres*) (in-12, p. 37, Wiesbaden, J.-F. Bergmann, 1898).

Kotelewski. — Du noyau d'origine du facial supérieur (*Vratch*, n° 21, p. 629, 1898).

Lake. — La raison de l'ablation des végétations adénoïdes pour la cure des otites moyennes suppurées chroniques des enfants (*The Journ. of laryngol.*, n° 6, juin 1898).

Lannois. — Des abcès périauriculaires consécutifs aux otites externes circonscrites (*Rev. hebdom. de laryngol.*, n° 24, 11 juin 1898).

Lannois. — Photographie d'une tumeur du pavillon de l'oreille (*Bull. de la Soc. franç. d'otol.*, anal. *in Rev. hebdom. de laryngol.*, n° 27, 2 juill. 1898).

Lannois et **Martz.** — Sur le principe amer du cerumen (Soc. méd. de Lyon, séance du 2 mai 1898, anal. *in Lyon méd.*, n° 22, p. 160, 1898).

Lannois et **Tournier.** — Agoraphobie et vertige de Ménière (*Bull. de la Soc. franç. d'otol.*, 1898, anal. *in Rev. hebdom. de laryngol.*, n° 27, 1898).

Laudenbach. — Du rôle physiologique des canaux semi-circulaires (Soc. physico-méd. de Kieff, séance du 19 fév. 1898, anal. *in Vratch*, p. 711, 1898).

urens. — Les abcès du cou consécutifs aux lésions de l'oreille ...e méd.*, n° 47, 4 juin 1898).

lbetter. — Cholestéatome de l'apophyse mastoïde (*The Laryn-* vol. IV, n° 5, mai 1898).

Leszynsky. — Pachyméningite interne purulente et compliquée d'une affection de l'oreille moyenne (Amer. neurol. Assoc., XXIVe Congrès annuel 1898, *in Med. Record*, p. 61, 9 juill. 1898).

Lucae. — Du mécanisme de l'appareil de transmission pendant le cathétérisme et sur un perfectionnement apporté au cathéter (*Archiv f. Ohrenheilk.*, Band XLIV, Heft 4, 1898).

Matte. — Contribution à la pathologie expérimentale du labyrinthe (*Archiv f. Ohrenheilk.*, Band XLIV, Heft 4, 1898).

M'ckee. — L'asepsie dans l'otologie et laryngologie (*The Laryngoscope*, vol. IV, n° 5, mai 1898).

M'Kernon. — Hémorragie grave consécutive à une paracentèse du tympan (*The Laryngoscope*, vol. IV, n° 5, mai 1898).

Mignon. — Des principales complications septiques des otites moyennes suppurées et de leur traitement (in-8°, 160 p., avec fig., Paris, 1898).

Mingazzini. — Contribution à l'étude clinique et anatomo-pathologique des tumeurs de la fosse moyenne et postérieure du crâne (fin) (*Archiv. ital. di otol.*, fasc. 3, vol. VII, 1898).

Moure. — Traitement chirurgical de l'otite moyenne, chronique, formes sèche adhésive et scléreuse (*Rev. hebdom. de laryngol.*, n° 22, 28 mai 1898).

Muller. — Le diagnostic des affections traumatiques de l'oreille moyenne (Soc. des médecins de la Charité de Berlin, séance du 26 mai 1898, anal. *in Münch. med. Wochens.*, n° 23, p. 730, 1898).

Ostmann. — Excitabilité réflexe du muscle tenseur du tympan par les ondes sonores; son importance au point de vue de l'audition (*Archiv f. Physiol.*, p. 75, 1898).

Pattouville. — Corps étrangers de l'oreille et du nez (*Med. Record*, 11 juin 1898).

Polo. — Le moment opportun de la trépanation de l'apophyse mastoïde (*Gaz. méd. de Nantes*, 2 juill. 1898, et *Bull. de la Soc. franç. d'otol.*, anal. *in Rev. hebdom. de laryngol.*, n° 27, 2 juill. 1898).

Rimini. — Indications de la trépanation de l'apophyse mastoïde (*Berlin. klin. Wochens.*, 14 mars 1898).

Robin et **Mendel.** — Des bourdonnements d'oreille et de leur traitement par le *Cimifuga racemosa* (*Bull. de la Soc. franç. d'otol.*, 1898, anal. *in Rev. hebdom. de laryngol.*, n° 27, 2 juill. 1898).

Stetter. — Expériences pratiques dans le domaine d'oto-rhino et stomatologie (*Monats. f. Ohrenheilk.*, n° 6, 1898).

Stetter. — Les malformations congénitales et acquises de l'oreille (*Die angeborenen und erworbenen Missbildungen des Ohres*, in-8°, 36 p., Iéna, 1898).

Stillson. — La mastoïdectomie pour complications ayant envahi le sinus latéral (*The Laryngoscope*, vol. IV, n° 6, juin 1898).

Sûne et **Mollst.** — L'oreille dans ses rapports avec l'organisme (*Revista di laringol.*, nos févr.-juill. 1898).

Thomas. — Rôle du nerf de la huitième paire dans le maintien de l'équilibre pendant les mouvements (Soc. de biol., séance du 28 mai 1898, anal. *in Semaine méd.*, n° 30, 1898).

Thomas. — Les terminaisons centrales de la racine labyrinthique (*Rev. internat. de rhinol.*, n° 6, juin 1898).

Trifiletti. — Association de phénomènes hystériques à des lésions de l'oreille (*Bollet. delle malatt. dell'orecchio,* n° 6, juin 1898).

Villemin. — De la paralysie faciale dans les suppurations de l'oreille (*Rev. internat. de méd. et de chir.,* 10 juill. 1898).

Wagget et **Wilkin.** — Un cas d'épithélioma de l'oreille moyenne avec relation de deux cas d'épithélioma de l'oreille traités par les injections de pilocarpine (*The Journ. of laryngol.,* n° 7, juill. 1898).

Whitledge. — Abcès de la mastoïde avec relation d'un cas (*The Amer. Pract. and News,* 6 fév. 1898).

Winckler. — De la tuberculose de l'oreille moyenne (*Wiener med. Presse,* 24 avril et 1er mai 1898).

Croup et Diphtérie.

Aitkens. — Pathologie et diagnostic de la diphtérie (*Med. Record,* p. 785, 28 mai 1898).

Burnett. — Un cas de diphtérie pharyngée, nasale et auriculaire (*The Philadelphia polyclin.,* n° 21, 21 mai 1898).

Gluckmann. — Du diagnostic bactériologique de la diphtérie (*Archiv f. Hygiene,* Bd XXX, Heft 3).

Guyotte. — Des hémorragies dans la diphtérie (Thèse de Paris, 1898).

Kretz. — Sérothérapie et mort dans la diphtérie (*Wiener klin. Wochens.,* n° 21, 1898).

Lemaire. — De l'utilité du sérum dans les angines pseudo-membraneuses à staphylocoques et à streptocoques (*La Normandie méd.,* n° 13, 1er juill. 1898, et *Le Concours méd.,* n° 24, 11 juin 1898).

Luisada et **Pacchioni.** — De l'action de la toxine diphtérique sur le système nerveux (*Il Policlinico,* vol. V, fasc. 7, 1er juill. 1898).

Massei. — Le croup latent (*Ann. de méd. et de chirurg. infantiles,* n° 12, 15 juin 1898).

Morse Levett. — Un cas d'empoisonnement par l'antitoxine diphtérique (*Boston med. and surg. Journ.,* 17 févr. 1898).

Rosenthal. — Les doses de l'antitoxine diphtérique et son mode d'emploi (*Philadelphia med. Journ.,* 9 avril 1898).

Simpson. — L'intubation dans la diphtérie (*The med. News,* 19 mars 1898).

Slawyk. — Des paralysies unilatérales post-diphtériques (*Gesel d. Charité-Aerzt.,* 26, V, 1898).

Thornton. — Croup membraneux et intubation (*Med. Record,* p. 785, 28 mai 1898).

Walsh. — La diphtérie (*The New-York med. Journ.,* 18 juin 1898).

Varia.

Bernard. — La glande thyroïde, physiologie normale et pathologique (*Rev. méd. de Picardie,* n° 5, mai 1898).

David. — Anomalie œsophagienne inédite (*Amer. Pract. and News,* 9, 1898).

Donclan. — Tumeur large du cou (Soc. de laryngol. de Londres, séance du 8 déc. 1897, anal. *in Rev. hebdom. de laryngol.*, n° 29, 16 juill. 1898).

Dundas-Grant. — Persistance d'une fente branchiale du cou (Soc. de laryngol. de Londres, séance du 8 déc. 1897, anal. *in Rev. hebdom. de laryngol.*, n° 29, 16 juill. 1898).

Duplay. — Enchondrome de la parotide (*Gaz. des hôpit.*, n° 65, 9 juin 1898).

Feige. — Des corps étrangers de l'œsophage (*Deuts. med. Wochens.*, n° 27, 7 juill. 1898).

Gorski. — Cas rare d'œsophagotomie pour extraction d'un corps étranger (*Deuts. med. Wochens.*, n° 25, 1898).

Heaton. — Trois cas de corps étrangers dans l'œsophage (*British med. Journ.*, 4 juin 1898).

Heermann. — Galvanocautère aseptique (*Archiv f. Laryngol.*, Band VIII, Heft 1).

Kohlenberger. — Du diagnostic des fistules œsophago-trachéales (*Deuts. med. Wochens.*, n° 23, 9 juin 1898).

Mounier. — Pièce de monnaie dans l'œsophage d'un enfant depuis un an, décelée par la radiographie. Extraction par l'œsophagotomie externe. Guérison (*Gaz. des hôpit.*, n° 64, 7 juin 1898).

Parent. — Étude sur la tuberculose de la glande parotide (Thèse de Paris, 1898).

Pegler. — Tumeur molle du cou (Soc. de laryngol. de Londres, séance du 8 déc. 1897, anal. *in Rev. hebdom. de laryngol.*, n° 29, 16 juillet 1898).

Rosenheim. — De la guérison d'un cas de rétrécissement œsophagien consécutif à la diphtérie (*Berlin. med. Gesells.*, II, V, 1898).

Russel. — Diagnostic et traitement des rétrécissements spasmodiques de l'œsophage (*British med. Journ.*, 4 juin 1898).

Schaffer. — Epithélium et glandes de l'œsophage (*Wiener klin. Wochens.*, n° 22, 1898).

Wyatt Wingrave. — Kyste thyroïdien (Soc. de laryngol. de Londres, séance du 10 nov. 1897, anal. *in Rev. hebdom. de laryngol.*, n° 28, 9 juill. 1898).

Zoge Manteuffel. — Technique de la thyroïdectomie partielle (*Centralbl. Blatt. f. Chir.*, 7 mai 1898).



Bordeaux. — Imprimerie G. GOUNOUILHOU, rue Guirande, 11.

INDEX BIBLIOGRAPHIQUE

DE

La REVUE du Dr E. J. MOURE

1er octobre 1898

Bouche et Pharynx buccal.

Berger. — Ulcérations tuberculeuses de la langue (*Méd. moderne*, 27 juillet 1898).

Bernhardt. — Des contractions rythmiques du voile du palais (*Deuts. med. Wochens.*, n° 30, 1898).

Blanc. — Papillome de la langue en transformation épithéliale maligne (*Marseille méd.*, n° 16, 15 août 1898).

Brown Kelly. — La présence de gros vaisseaux pulsatiles dans la paroi postérieure du pharynx (*Glasgow med. Journ.*, janv. 1898).

Bryant. — Un cas de cancer de l'amygdale et du pharynx (*Med. Record*, p. 167, 30 juill. 1898).

Danzig. — Du rôle physiologique de l'anneau lymphatique pharyngé de Waldeyer et de ses rapports avec les maladies générales de l'organisme (*Ejenedelnik*, n° 31, 1er août 1898).

Dopter. — Sur un cas d'angine à bacilles fusiformes de Vincent (*Presse méd.*, n° 66, 10 août 1898).

Goodal. — Sur le traitement de certaines formes de lymphadénite cervicale par l'introduction de substances médicinales dans les cryptes amygdaliennes (*Boston med. and surg. Journ.*, 19 mai 1898).

Goris. — Sur un cas de transplantation du canal de Sténon pour fistule récidivante (*Ann. de la Soc. belge de chir.*, n° 5, 15 août 1898).

Henke. — Anomalies de la luette (*Monats. f. Ohrenh.*, n° 7, 1898).

Hentgen. — Contribution à l'étude des angines chez l'adulte (Thèse de Paris, 1898).

Higguet. — Tuberculose du pharynx (*Bull. de la Soc. belge d'otol.*, n° 1, 1898).

Hinsdale. — Urticaire de la luette suivi de mort (*The Philadelphia Polyclinic*, 30 juill. 1898).

Horst. — De la pharyngite chronique dans ses rapports avec le diagnostic de la syphilis (*Med. Weekblad*, n° 20, 13 août 1898).

dson Makuen. — Quelques nouveaux instruments pour les opéra- de la gorge et leur mode d'emploi (*The Philadelphia Polyclinic*, ll. 1898).

nbrau. — Épithélioma de la lèvre supérieure traité et guéri par dé de Cerny et Truncek (*La Presse méd.*, 10 sept. 1898).

Kautoriewicz. — De l'hypertrophie des amygdales et de leur traitement par le massage interne (*Deuts. med. Zeitung*, n° 63, 1898).

Killian. — Pathologie du ductus lingualis (*Munch. med. Wochens.*, n° 36, 6 sept. 1898).

Küttner. — Des vaisseaux et ganglions lymphatiques de la langue dans leurs rapports avec l'extension du cancer lingual (*Beiträge z. klin. Chir.*, XXI, Heft 3).

Lambert Lack. — Spasme clonique du pharynx (Soc. laryngol. de Londres, séance du 12 janv. 1898, anal. *in Rev. hebdom. de laryngol.*, n° 31, 1898).

Martyn (King). — Stomatite consécutive à l'administration d'antipyrine (*Brit med. Journ.*, 17 sept. 1898).

Mikulicz et **Kummel.** — Les affections de la bouche (*Die Krankheiten des Mundes*, in-16°, 253 p. Iéna, Gustav Fischer, 1898).

Parrot-Lagarenne. — Lipomes de la joue. Masses graisseuses de la région temporo-jugale (Thèse de Bordeaux, 1898).

Petit. — Considérations sur le psoriasis lingual (*L'Indépendance méd*, n° 38, 1898).

Ricard. — Statistique de la policlinique des maladies de la gorge, du nez et des oreilles pendant l'année 1896-1897 (*Archiv. méd.* de Toulouse, n° 15, 1er août 1898).

Ricci. — De la tonsillite linguale lacunaire à répétition (*Archiv. ital. di otol.*, vol. VII, fasc. 4, 1898).

Rousseau. — Contribution à l'étude de l'innervation des muscles du voile du palais (Thèse de Paris, 1898).

Thillier et **Cochy de Moucan.** — Urticaire des muqueuses conjonctivale, buccale, pharyngée et laryngée (*Journ. des sciences méd. de Lille*, n° 34, 1898).

Viannay. — Ablation totale de la langue par la voie transhyoïdienne (Soc. des sciences méd. de Lyon, séance de juill. 1898, anal. *in Lyon méd.*, n° 38, 1898).

Walsham. — De l'existence de nodules osseux et cartilagineux dans les amygdales (*The Lancet*, 13 août 1898).

Wilson. — Sarcome du voile du palais (*Lancet*, 30 juill. 1898).

Wyatt Wingrave. — Cartilage sous-pharyngé de l'amygdale (Soc. de laryngol. de Londres, séance du 12 janv. 1898, anal. *in Rev. hebdom. de laryngol.*, n° 81, 1898).

Nez, Pharynx nasal et Cavités accessoires.

Bayer. — Présentation d'un cas de diaphragme membraneux congénital du pharynx nasal chez une jeune fille de seize ans (*Bull. de la Soc. belge d'otol.*, n° 1, 1898).

Bernard. — Sinusite aiguë non suppurée à pneumocoques (*Rev. hebdom. de laryngol.*, n° 33, 1898).

Billings. — Du traitement du coryza spasmodique simple (*in Record*, 3 sept. 1898).

Bloebaum. — La rhinite atrophique (ozène) et son traitement (*Deu. med. Zeit.*, n°s 72 et 73).

Bloebaum. — La rhinite atrophique (ozène) et son traitement par la médication osmotique d'aniline et d'iode (*Deuts. med. Zeit.*, n° 71, 5 sept. 1898).

Bruck. — Des erreurs possibles au cours des examens sur la transmissibilité de l'onde aérienne par le nez et de leur importance dans les interventions intra-nasales (*Münch. med. Wochens.*, n° 36, 1898).

Carra. — Mydriase unilatérale. Troubles oculaires réflexes d'origine nasale (*La France méd.*, n° 31, 1898).

Cartaz. — Un cas de rhinite pseudo-membraneuse (*Rev. hebdom. de laryngol.*, n° 36, 1898).

Champollion. — Les cavités kystiques des fosses nasales (Thèse de Bordeaux, 1898).

Cresswell Baber. — Hydrorrhée nasale; analyse du liquide (Soc. laryngol. de Londres, séance du 12 janv. 1898, anal. *in Rev. hebdom. de laryngol.*, n° 31, 1898).

Christian. — Syphilis cérébrale grave, attaque épileptiforme démence; destruction du nez et du voile du palais; guérison rapide des accidents syphilitiques par l'iodure de potassium (*La France méd.*, n° 38, 1898).

Craig. — De certaines particularités des cavités accessoires du nez (*The Lancet*, 20 août 1898).

Dasque. — Du traitement chirurgical des malformations osseuses des fosses nasales (par les voies naturelles) (Thèse de Bordeaux, 1898).

Delstanche. — Nouveau traitement des sténoses nasales (*Bull. de la Soc. belge d'otol.*, n° 1, 1898).

Douglas (Beaman). — De la restauration des déviations de la cloison nasale (*The New-York med. Journ.*, 6 août 1898).

Duvouaux. — Contribution à l'étude et au traitement des polypes hémorragiques de la cloison des fosses nasales (Thèse de Nancy, 1898).

Gaudier. — De l'angiomyxome des fosses nasales et de son traitement (*L'Écho méd. du Nord*, n° 36, 4 sept. 1898).

Gleason. — Opération pour les corrections de déviations de la cloison nasale (*The Philadelphia Policlinic*, 20 août 1898).

Goodal. — Étude étiologique sur les affections atrophiques des voies respiratoires supérieures basée sur l'examen de deux cents cas (*Americ. med. Assoc.*, fév. 1898).

Goris. — Sur le traitement chirurgical de l'empyème des cellules ethmoïdales (*La Presse méd. belge*, n° 34, 1898).

Goris et **Jauquet.** — Traitement chirurgical des sinusites ethmoïdales (*Bull. de la Soc. belge d'otol.*, n° 1, 1898).

Grenet et **Lesné.** — Présence du bacille diphtérique dans les coryzas purulents non membraneux (*Arch. de méd. des enfants*, n° 8, août 1898).

Hellat. — Des végétations adénoïdes des adultes (*Vratch*, n° 34, 1898).

Higguet. — Polype fibro-muqueux naso-pharyngien (*Bull. de la Soc. belge d'otol.*, n° 1, 1898).

gguet. — Lupus de la cloison (*Bull. de la Soc. belge d'otol.*, n° 1,

nkie. — Relation d'un cas de mort ayant immédiatement suivi une ation des végétations adénoïdes du naso-pharynx sous chloroforme *Journ. of laryngol.*, août 1898).

Jacobson. — Étude expérimentale sur la douche naso-pharyngienne (*Ann. des mal. de l'oreille*, n° 8, 1898).

Jousset. — Contribution au traitement des adénoïdes; curettage du cavum en mettant l'opéré dans la position déclive, ou position de Ruser (*Le Nord méd.*, 15 sept. 1898).

Killian. — Anatomo-pathologie des sinusites (5e réunion annuelle des laryngologistes de l'Allemagne du Sud, tenue à Heidelberg le 28 mai 1898, anal. *in Rev. hebdom. de laryngol.*, n° 39, 1898).

Korner. — Écoulement de liquide céphalo-rachidien par le nez et atrophie optique, syndrome occasionné probablement par une tumeur de l'hypophysis cerebri ayant pénétré dans le sphénoïde (*Zeits. f. Ohrenheilk.*, Band XXXIII, Heft 1, 1898).

Lacoarret. — Statistique des maladies du nez, de l'oreille et de la gorge pour l'année 1898 (suite) (*Ann. de la Policlinique de Toulouse*, n° 7, juillet 1898).

Lenzmann. — Septicémie générale consécutive à un furoncle à l'entrée du nez (Réunion des otologistes et laryngologistes de l'Allemagne de l'Ouest à Cologne, séance du 17 avril 1898, anal. *in Rev. hebdom. de laryngol.*, n° 34, 1898).

Marbuscelli. — De la valeur pronostique de certains sarcomes du nez (*Archiv. ital. di otol.*, vol. VII, fasc. 4, 1898).

Miot. — Un cas de rhinolithe (*Rev. hebdom. de laryngol.*, n° 38, 1898).

Mouret. — Anatomie des cellules ethmoïdales (*Rev. hebdom. de laryngol.*, n° 31, 30 juillet 1898).

Mygind. — Traitement de l'ozene par le sérum antidiphtérique (*The Journ. of. laryngol.*, août 1898).

Noquet. — Un cas de parosmie subjective (*Rev. hebdom. de laryngol.*, n° 35, 1898).

Ovens. — De l'ethmoïdite (*The Canadian Practitioner*, n° 8, août 1898).

Pelaez. — Certaines particularités anatomiques et physiologiques des fosses nasales (suite) (*Revista de laringol., etc.*, juill. 1898).

Pierre. — Lymphosarcome du naso-pharynx (*Archiv. internat. de laryngol.*, n° 4, juill.-août 1898).

Polyak. — Préparation d'une nécrose syphilitique du vomer (Soc. d'otol. et de laryngol. de Budapest, séances des 23 fév. et 3 mars 1898, anal. *in Rev. hebdom. de laryngol.*, n° 33, 1898).

Polyak. — Tumeur maligne de la fosse nasale droite (Soc. d'otol. et de laryngol. de Budapest, séances des 23 fév. et 3 mars 1898, anal. *in Rev. hebdom. de laryngol.*, n° 33, 1898).

Réthi. — Le traitement des rhinites polypeuses (*Wiener klin. Wochens.*, 5 mai 1898).

Rice. — De l'état du nez, du larynx et du pharynx pour l'emploi du galvanocautère (*The New-York med. Journ.*, 20 août 1898).

Sanger. — Du traitement du coryza aigu (*Therap. Mona* 1898).

Sawyer (Frank). — L'importance du diagnostic précoce des a trophies de l'amygdale pharyngienne (Faculté médico-chir. de Mar anal. *in Rev. hebdom. de laryngol.*, n° 38, 1898).

Scheppegrell. — L'électricité dans les maladies du nez, de la gorge et de l'oreille (*Electricity in diseases of nose, throat and ear.* London et New-York, C.-.P. Puttnam's Sons, 1898).

Seifert. — Les rapports entre les affections du nez et des yeux (*Münch. med. Wochens.*, n° 29, 19 juill. 1898).

Spencer (C. Walter). — Névralgie du trijumeau guérie par la turbinotomie (Soc. laryngol. de Londres, séance du 12 janv. 1898, anal. *in Rev. hebdom. de laryngol.*, n° 31, 1898).

Thorner. — Adéno-carcinome du nez avec relation d'un cas (*Med. Record*, 10 sept. 1898).

Turner. — De l'éclairage des sinus frontaux du crâne et de l'anatomie chirurgicale de ces cavités (*Edinburgh med. Journ.*, avril et mai 1898).

Volpillac. — De l'infection de l'appareil respiratoire consécutive aux empyèmes chroniques des cavités accessoires du nez (Thèse de Bordeaux, 1898).

Waterman. — Relation de deux cas d'épistaxis (*New-York eye and ear Infirmary Reports*, janv. 1898).

Waggett. — Nouvel instrument : cautère turbinotome (Soc. laryngol. de Londres, séance du 12 janv. 1898, anal. *in Rev. hebdom. de laryngol.*, n° 31, 1898).

Waggett. — Opération radicale pour un cas de sinusite frontale (Soc. laryngol. de Londres, séance du 12 janv. 1898, anal. *in Rev. hebdom. de laryngol.*, n° 31, 1898).

Watson Williams. — Ostéite proliférante (Soc. laryngol. de Londres, séance du 12 janv. 1898, anal. *in Rev. hebdom. de laryngol.*, n° 31, 1898).

Zwillinger. — Préparation d'un polype hémorragique de la cloison (Soc. de laryngol. et d'otol. de Budapest, séances des 23 fév. et 3 mars 1898, anal. *in Rev. hedom. de laryngol.*, n° 33, 1898).

Larynx et Trachée.

Avellis. — Qu'est-ce que le soi-disant stridor inspiratoire typique des nourrissons? (*Münch. med. Wochens.*, n°s 30 et 31, 1898).

Barbier. — Observation d'un cas de thyroïdite aiguë et d'un cas de spasme de la glotte d'origine intestinale ayant simulé le croup (*Rev. mensuelle des mal. de l'enfance*, juin 1898).

Bastian. — Traité sur l'aphasie et d'autres défectuosités de la parole (*A treatise on aphasia and other speech defects*, in-8°, 96 p. avec fig. Londres, 1898).

Bernoud. — Neuf nouveaux cas d'ictus laryngé essentiel (*La Province med.*, n° 33, 1898.

Bloch. — De la toux nerveuse (*Deuts. med. Wochens.*, n° 29, 21 juill. 1898).

[illegible]rgoni. — Nouvelle méthode curative de la tuberculose laryngo-pul[illegible]re. (*Un nuovo metodo curativo delle tuberculosi laryngo-pulmo-* [illegible] Br. 4 p., 12 Pesole, Napoli, 1898).

[illegible]nner. — Papillome du larynx (Soc. laryngol. de Londres, séance [illegible] janvier 1898, anal. *in Rev. hebdom. de laryngol.*, n° 31, 1898).

[illegible]det. — Les paralysies laryngées du tabes (Thèse de Lyon, 1898).

Chappell. — Du traitement de la tuberculose laryngée au Sanatorium de Loomis (*The New-York med. Journ.*, 10 sept. 1898).

Codd. — De l'utilité de l'intubation du larynx (*The Birmingham med. Review*, sept. 1898).

Compte rendu de la Société laryngologique de Londres, séance du 12 janv. 1898 (*Rev. hebdom. de laryngol.*, n° 31, 1898).

Costiniu. — Le traitement des tumeurs malignes du larynx, de la langue et du nez par l'acide arsénieux (*Rev. hebdom. de laryngol.*, n° 38, 1898).

Damieno. — Sténose laryngée subite avec menace de suffocation imminente à la suite d'un œdème angioneurotique rapidement soulagé par l'intubation (*Archiv. ital. di laringol.*, fasc. 3, juillet 1898).

Duret. — Laryngotomie totale. Modification aux procédés opératoires (*Journ. des sciences med. de Lille*, n° 30, 1898).

Ebstein et Schwalbe. — Manuel de médecine pratique. (*Handbuch der praktischen Medicin*, Band I, livraison I, feuilles 1-12. Stuttgart, Ferd. Enke, 1898).

Gutzmann. — De la transmission par hérédité des troubles organiques et fonctionnels de la parole (*Deuts. med. Wochens.*, n° 29, 1898).

Gutzmann. — La physiologie de la parole, comme base d'une méthode scientifique de traitement des troubles du langage (*Berlin. Klin.*, juill. 1898).

Hamon du Fougeray. — De l'enseignement du chant aux enfants sourds-muets ayant conservé des restes d'audition. Son utilité au point de vue orthophonique. Considérations générales sur les causes principales qui rendent la parole des sourds-muets imparfaite et sur les moyens d'y remédier (*Rev. hebdom. de laryngol.*, n° 37, 1898).

Hellier. — De l'articulation défectueuse de la consonne R (*Edinburgh med. Journ.*, juill. 1898).

Heymann. — Manuel de laryngologie et rhinologie (*Handbuch der Laryngologie und Rhinologie*, Lieferung 23 et 24, Band I. Wienne, Alfred Hölder, 1898).

Hopmann. — Jeune fille opérée d'une tumeur de l'entrée du larynx par le procédé de la laryngofissure (Réunion des otologistes et laryngologistes de l'Allemagne de l'Ouest à Cologne, séance du 17 avril 1898, anal. *in Rev. hebdom. de laryngol.*, n° 34, 1898).

Janssens. — Laryngite hémorragique d'origine brightique (*Ann. de la Soc. méd.-chir. d'Anvers*, juin 1898).

Jurasz. — Un cas de carcinome du larynx opéré par la voie interne (Cinquième réunion annuelle des laryngologistes de l'Allemagne du Sud, tenue à Heidelberg le 28 mai 1898, anal. *in Rev. hebdom. de laryngol.*, n° 39, 1898).

Kronenberg. — Sténose des voies respiratoires supérieures de cause bizarre (Réunion des otologistes et laryngologistes de l'Allemagne de l'Ouest à Cologne, séance du 17 avril 1898, anal. *in Rev. hebdom. de laryngol.*, n° 34, 1898).

Lajaunie. — Des eaux sulfureuses dans les maladies chronique larynx, du pharynx, du nez et de l'oreille (Thèse de Paris, 1898).

Lange. — Mort subite par compression de la trachée par une gl thyroïde hypertrophiée (*Jahrbuch f. Kinderheilk.*, t. XLVIII, Heft 1, 18

Lavrand. — Du choix de l'opération dans le cancer du larynx (*Journ. des sciences méd. de Lille*, n° 31, 30 juillet 1898).

Leduc. — Traitement de la laryngite tuberculeuse par les aspirations laryngées (*Gaz. méd. des hôpitaux*, n° 98, 30 août 1898, et *Province méd.*, 3 sept. 1898).

Mignon. — Étude anatomo-clinique de l'appareil respiratoire et de ses annexes par les rayons Röntgen (*Gaz. des hôpitaux*, 8 sept. 1898).

Millard. — Intubation du larynx (*Edinburgh med. Journ.*, juin 1898).

Moll. — Un cas d'angine épiglottique antérieure (*Rev. hebdom. de laryngol.*, n° 39, 1898).

Navratil. — Papillomes multiples ayant récidivé cinq fois (Soc. d'otol. et de laryngol. de Budapest, séances des 24 fév. et 3 mars 1898, anal. *in Rev. hebdom. de laryngol.*, n° 33, 1898).

Navratil. — Cordite vocale inférieure hypertrophique (Soc. d'otol. et de laryngol. de Budapest, séances des 24 fev. et 3 mars 1898, anal. *in Rev. hebdom. de laryngol.*, n° 33, 1898).

Navratil. — Paralysie des cordes vocales à la suite de l'extirpation d'un goitre (Soc. d'otol. et de laryngol. de Budapest, séances des 24 fév. et 3 mars 1898, anal. *in Rev. hebdom. de laryngol.*, n° 33, 1898).

Navratil. — Trachéotomie dans un cas de périchondrite tuberculeuse (Soc. d'otol. et de laryngol. de Budapest, séances des 23 fév. et 3 mars 1898, anal. *in Rev. hebdom. de laryngol.*, n° 33, 1898).

Neuenborn. — Sténose des voies respiratoires (Réunion des otologistes et laryngologistes de l'Allemagne de l'Ouest à Cologne, séance du 17 avril 1898, anal. *in Rev. hebdom. de laryngol.*, n° 34, 1898).

Nilson. — Un cas d'hemispasme glosso-labié, compliqué de clonus laryngé, chez un hystérique (*Vratch.*, n° 32, 1898).

Oltuszewski. — Aperçu général sur les troubles du langage (*Therap. Monats.*, mai et juin 1898).

Polyak. — Gomme syphilitique du larynx (Soc. d'otol. et de laryngol. de Budapest, séances des 23 fév. et 3 mars 1898, anal. *in Rev. hebdom. de laryngol.*, n° 33, 1898).

Potter (Furniss). — Affection maligne du larynx (Soc. laryngol. de Londres, séance du 12 janv. 1898, anal. *in Rev. hebdom. de laryngol.*, n° 31, 1898).

Richards. — Une nouvelle canule trachéale pour trachéotomie (*Med. Record*, 20 août 1898).

Roquer y Casadesus. — Les troubles de la parole dans les affections naso-pharyngiennes (*Revista de laringol.*, juin 1898).

Roubaud. — De l'occlusion membraneuse de la trachée (Thèse de Montpellier, 1898).

Sargnon. — Quelques observations de tubage dans la sténose syphilique du larynx. Considérations sur les indications, contre-indications et avantages de cette méthode (*Archiv. provinciales de chir.*, n° 8, août 8).

Schäffer. — De la dissémination du bacille de la lèpre par l'intermédiaire des voies respiratoires supérieures (*Archiv f. Dermatol. und ph.*, XLIV).

Scheppegrell. — Étiologie et traitement des défectuosités de la parole (*New-Orleans med. and surg. Journ.*, août 1898).

Shardlow. — Un cas de stridor laryngé guéri à la suite de l'ablation de végétations adénoïdes (*The Lancet*, 30 juill. 1898).

Shurly. — Un cas d'épithélioma du larynx. Laryngectomie et pharyngectomie partielle. Mort le onzième jour après l'opération (*The New-York med. Journ.*, 16 juill. 1898).

Shurly. — Du traitement chirurgical du lupus et de la tuberculose du larynx en connexion avec la trachéotomie (*The New-York med Journ.*, 10 sept. 1898).

Siegele. — Un cas de kyste dermoïde d'une corde vocale (Cinquième réunion annuelle des laryngologistes de l'Allemagne du Sud, tenue à Heidelberg le 28 mai 1898), anal. *in Rev. hebdom. de laryngol.*, n° 30, 1898).

Simon. — Laryngite sous-glottique aiguë (*Union méd. du Nord-Est*, n° 15, 1898).

Stamm. — Du stridor laryngé congénital (*Münch. med. Wochens.*, n° 38, 1898).

Symonds. — Paralysie récurrentielle complète (Soc. laryngol. de Londres, séance du 12 janv. 1898, anal. *in Rev. hebdom. de laryngol.*, n° 31, 1898).

Symonds. — Ablation d'une moitié du larynx (Soc. laryngol. de Londres, séance du 12 janv. 1898, anal. *in Rev. hebdom. de laryngol.*, n° 31, 1898).

Symonds. — Carcinome sous-glottique (Soc. laryngol. de Londres, séance du 12 janv. 1898, anal. *in Rev. hebdom. de laryngol.*, n° 31, 1898).

Tilley (Herbert). — Présentation du larynx d'un malade qui fut lui-même présenté à la séance du 10 nov. 1897 (Soc. laryngol. de Londres, séance du 12 janv. 1898, anal. *in Rev. hebdom. de laryngol.*, n° 31, 1898).

Woodbury. — Du traitement des différentes formes d'aphonie dues à des lésions laryngées (*The Philadelphia Polyclinic*, n° 37, 10 sept. 1898).

Oreilles.

Adams. — Opérations dans les mastoïdites latentes des enfants (*New York eye and ear Infirmary Reports*, janvier 1898).

Alt. — Un cas de pénétration de fer récemment fondu dans l'oreille gauche d'un ouvrier fondeur âgé de quarante-huit ans (Soc. autrichienne d'otol., séance du 26 avril 1898, anal. *in. Rev. hebdom. de laryngol.*, n° 35, 1898).

Barkan. — Otite suppurée chronique. Abcès du lobe temporo-[illegible] noïdal avec lepto-méningite consécutive. Opération (*Zeits. f. Ohrenh[illegible]* Band XXXIII, Heft I, 1898).

Barr. — Un cas de nécrose labyrinthique. Mort par abcès du c[illegible] et lepto-méningite généralisée (*Zeits. f. Ohrenheilk.*, Band XX[illegible] Heft I, 1898).

Barrago-Ciarella. — Étude clinique et expérimentale sur un symptôme de l'endo-mastoïdite avec empyème (*Bollett. delle malatt. dell' orecchio,* nos 8 et 9, 1898).

Bezold et **Tidelmann.** — Nouvel appareil d'inscription des vibrations du diapason et de définition de l'acuité auditive (*Zeits. f. Ohrenheilk.,* Band XXXIII, Heft 2).

Bezold. — Schéma pour l'examen fonctionnel de l'oreille malade (*Zeits. f. Ohrenheilk.,* Band XXXIII, Heft 2).

Biel. — Un cas de surdité consécutive à l'influenza (Soc. autrichienne d'otol., séance du 26 avril 1898, anal. *in Rev. hebdom. de laryngol.,* no 35, 1898).

Biel. — Soldat en activité de service atteint de surdité (Soc. autrichienne d'otol., séance du 26 avril 1898, anal. *in Rev. hebdom. de laryngol.,* no 35, 1898).

Boland et **Coosemans.** — De l'hystérie auriculaire (*Bull. de la Soc. belge d'otol.,* no 1, 1898).

Botey. — Trois cas d'attico-antérectomie avec la simplification de l'autoplastie (*Arch. latinos de rinol.,* mai-juin-juill. 1898).

Boyer. — Du développement fonctionnel de l'ouïe chez les sourds-muets (suite) (*Trib. méd.,* no 33, 1898).

Broeckaert. — Présentation de pièces d'un carcinome épithélial de l'oreille moyenne (*Bull. de la Soc. belge d'otol.,* no 1, 1898).

Bruault. — Sarcome du conduit auditif interne (*Ann. des mal. de l'oreille,* no 8, 1898).

Brühl. — Atlas de l'organe auditif de l'homme (München, J.-F. Lehmann, 1898).

Bruns. — Les affections de l'oreille consécutives aux maladies infectieuses (*Die Erkrankungen des Ohres im Gefolge von Infektionskrankungen)* (Thèse inaug. de Tubinge, 1898).

Bulletin de la Société belge d'otologie (3e année, no 1, 1898).

Burnett. — La tympanotomie et l'ablation du marteau peuvent-elles arrêter une diminution progressive de l'ouïe? (*The Philadelphia Polyclinic,* 23 juill. 1898).

Buys. — Carie du rocher et méningo-encéphalite suppurée (*Bull. de la Soc. belge d'otol.,* no 1, 1898).

Buyset Labarre. — Un cas de dégénérescence kystique de l'amygdale (avec présentation de pièces et de préparations histologiques (*Bull. de la Soc. belge d'otol.,* no 1, 1898).

Castaneda. — De l'état actuel du traitement chirurgical comme moyen d'améliorer l'audition dans les otites moyennes chroniques sèches (*La Oto-Rino-Laringol. española,* no 8, août 1898).

Cheatle. — De l'antisepsie dans la chirurgie auriculaire (*Edinburgh med. Journ.,* juin 1898).

— Trois cas d'abcès cérébraux consécutifs à des otites moyennes . *of otol.,* vol. XXVII, no 3, juin 1898).

npte rendu de la réunion des otologistes et laryngologistes de ·nagne de l'Ouest, tenue à Cologne le 17 avril 1898 (*Rev. hebdom. ·ryngol.,* no 32, 1898).

Compte rendu de la Société autrichienne d'otologie, séance du 26 avril 1898 (*Rev. hebdom. de laryngol.*, n° 35, 1898).

Compte rendu de la centième réunion annuelle de la Faculté médico-chirurgicale de l'État de Maryland, tenue à Baltimore du 26 au 29 avril 1898 (*Rev. hebdom. de laryngol.*, n° 38, 1898).

Compte rendu de la Société d'otologie et de laryngologie (*Rev. hebdom. de laryngol.*, n° 33, 1898).

Cosson. — Cholestéatomes et masses cholestéatomateuses (Thèse de Paris, 1898).

Counal. — Rupture du tympan avec spasmes cloniques des muscles de la face chez un plongeur (*British med. Journ.*, 10 sept. 1898).

Cozzolino. — Syndrome otitique auditivo-vertigineux dans les tumeurs de l'encéphale et leur importance diagnostique (*La Riforma med.*, août 1898).

Delie. — Instruments pour le curettage de l'attique (*Bull. de la Soc. belge d'otol.*, n° 1, 1898).

Delstanche. — Note relative à un cas d'abcès intra-dural consécutif à une otite moyenne purulente droite (*Bull. de la Soc. belge d'otol.*, n° 1, 1898).

Deuch. — Un cas de suppuration chronique de l'oreille moyenne compliquée d'un abcès du cerveau et d'une méningite suppurée. Opération, mort. Autopsie (*Archiv. of otol.*, vol. XXVII, n° 3, juin 1898).

Deuch. — La technique de l'opération sur l'apophyse mastoïde (*New-York eye and ear Infirmary Reports*, janv. 1898).

Duchesne. — Traitement des corps étrangers de l'oreille (*Le Scalpel*, 24 juill. 1898).

Dundas-Grant. — La vibration mécanique appliquée au rachis dorsal dans le traitement de la sclérose auriculaire (*Rev. hebdom. de laryngol.*, n° 35, 1898).

Eschweiler. — De l'examen fonctionnel de l'organe auditif (*Münch. med. Wochens.*, n° 34, 23 août 1898).

Faraci. — Nouveau procédé de mobilisation de l'étrier (*Archiv. ital. di otol.*, vol. VII, fasc. 4, 1898).

Felsch. — Un cas de purpura rhumatismal à la suite d'une otite moyenne suppurée (*Ein Fall von Purpura rheumatica nach Mittelohreiterung* (Thèse de Berlin, 1898).

Friednwald. — Ablation des osselets pour otite moyenne suppurée chronique (Faculté médico-chirurg. de Maryland, anal. *in Rev. hebdom. de laryngol.*, n° 38, 1898).

Gellé. — Des exercices acoustiques dans les cas de surdi-mutité chez les enfants en bas âge et le microphonographe (*La Tribune méd.*, n° 33, 1898).

Gerber. — Statistique et casuistique oto-rhino-laryngologique (7 j. 1892-1er janv. 1898) (fin) (*Monats. f. Ohrenheilk.*, n° 7, juill. 1898).

Geronzi. — Compte rendu statistique de la Clinique otologique l'Université de Rome pour l'année scolaire 1896-1897 (*Archiv. ital otol.*, vol. VII, fasc. 4, 1898).

Geronzi. — Contribution à l'étude des troubles oculaires dans les affections de l'oreille (*Archiv. ital. di otol.*, vol. VII, fasc. 4, 1898).

Gianni. — Contribution à l'anatomie des stries acoustiques chez l'homme (*Archiv. ital. di otol*, vol. VII, fasc. 4, 1898).

Gleason. — Traitement opératoire des suppurations chroniques de l'oreille moyenne (*The med. Bull.*, mai 1898).

Gruber. — Un cas d'enfant de quatre ans à l'ouïe normale et dont les parents sont devenus l'un et l'autre sourds-muets à la suite de scarlatine qu'ils ont eue tous deux étant enfants (Soc. autrichienne d'otol., séance du 26 avril 1898, anal. *in Rev. hebdom. de laryngol.*, n° 35, 1898).

Gruber. — Occlusion artificielle d'une grosse lacune osseuse rétro-auriculaire, consécutive à une opération pour cholestéatome (Soc. autrichienne d'otol., séance du 26 avril 1898, anal. *in Rev. hebdom. de laryngol.*, n° 35, 1898).

Gruber. — Préparation microscopique d'une subluxation de l'articulation du marteau et de l'enclume avec soudure anormale des bouts articulaires (Soc. autrichien e d'otol., séance du 26 avril 1898, anal. *in Rev. hebdom. de laryngol.*, n° 35, 1898).

Guranowski. — Un cas de conduit auditif double (*Pezeglad chir.*, t. IV, fasc. 1, 1898).

Hammerschlag. — Un cas de névralgie aiguë et simultanée des nerfs acoustique, trijumeau et facial droit, chez un homme de trente-deux ans (Soc autrichienne d'otol., séance du 26 avril 1898, anal. *in Rev. hebdom. de laryngol.*, n° 35, 1898).

Hammerschlag. — Préparation anatomique d'un temporal droit (Soc. autrichienne d'otol., séance du 26 avril 1898, anal. *in Rev. hebdom. de laryngol.*, n° 35, 1898).

Hartmann. — Deux nouveaux cas d'ankylose osseuse double de l'étrier (*Zeits. f. Ohrenheilk.*, Band XXXIII, Heft 2).

Haug. — Intervention et expectation dans le traitement des plus fréquentes affections auriculaires (*Deuts. Prat.*, n°s 3, 4 et 5, 1898).

Heermann. — De l'otite moyenne de la première enfance *(Otitis concomitans)* (*Sammlung zwangloser Abhandlung von Bresgen*, Band III, Heft 4).

Hennebert. — Carie du rocher. Antérectomie, opération de Stacke-Zaufal (*Bull. de la Soc. belge d'otol.*, n° 1, 1898).

Henry et Thomas. — Les paralysies faciales périphériques (Faculté médico-chir. de Maryland, anal. *in Rev. hebdom. de laryngol.*, n° 38, 1898).

Higguet. — Carie étendue du temporal (*Bull. de la Soc. belge d'otol.*, n° 1, 1898).

opmann. — Un cas de perte complète de l'ouïe du côté droit à la e de l'introduction d'un grain de courge (Réunion des otologistes et ngologistes de l'Allemagne de l'Ouest à Cologne, séance du 17 avril 8, anal. *in Rev. hebdom. de laryngol.*, n° 34, 1898).

Kayser. — De la paracentèse du tympan (*Sammlung zwangloser handlung von Bresgen*, Band III, Heft 3).

Keller. — Des ruptures traumatiques du tympan surtout au point de vue de la médecine légale (Allg. Aerztl. Verein in Köln, séance du 31 mars 1898, anal. *in Deuts. med. Wochens.*, n° 33, 1898).

Krepuska. — Ostéite mastoïdienne sans otite (Soc. d'otol. et de laryngol. de Budapest, séances des 23 fév. et 3 mars 1898, anal. *in Rev. hebdom. de laryngol.*, n° 33, 1898).

Lacoarret. — Du tympan artificiel (*Ann. de la Policlinique de Toulouse*, juill. 1898).

Lacroix. — Technique des pansements de l'oreille (*Le Concours méd.*, n° 32, 1898).

Lake. — Exostoses auriculaires (*The Journ. of laryngol.*, août 1898).

Laudenbach. — L'état actuel de l'étude des fonctions des canaux semi-circulaires à l'état normal et pathologique (*Archiv. russes de pathol.*, 30 juin 1898).

Legay. — Essai sur les rapports de l'organe auditif avec les hallucinations de l'ouïe (Thèse de Paris, 1898).

Le Marc'hadour. — Traitement de l'otite moyenne aiguë (*Rev. internat. de méd. et de chir.*, n° 18, 25 sept. 1898).

Lerner. — De la surdité tabétique (*Klin. therap. Wochens.*, n° 29, 1898).

Lombard. — De l'emploi de la fraise et du tour électrique dans les interventions sur la mastoïde et le rocher (*Ann. des mal. de l'oreille*, n° 9, 1898).

Löhnberg. — Un nouvel appareil pour le massage vibratoire du tympan et de la muqueuse nasale à l'usage propre des malades (*Monats. f. Ohrenheilk.*, n° 8, 1898).

Malherbe. — Manière d'examiner les oreilles pour arriver au diagnostic (*Bull. méd.*, n°s 72 et 75, 1898).

Malherbe. — L'évidement pétro-mastoïdien. Nouveau traitement chirurgical de l'otite moyenne chronique sèche. De quelques considérations physiologiques de l'appareil tympano-mastoïdien et indications de l'intervention (*Rev. hebdom. de laryngol.*, n° 32, 1898).

Manasse et **Wintermantel.** — Communication de 77 cas d'opérations radicales (*Zeits. f. Ohrenheilk.*, Band XXXIII, Heft 1, 1898).

Mayer. — Un cas médico-légal de commotion labyrinthique (Heft 3, 1898).

Mc Auliffe. — Dilatation et sténose de la trompe d'Eustache (*New-York eye and ear Infirmary Reports*, janv. 1898).

Mc Bride. — Névroses auriculaires (*The Praktitioner*, août 1898).

Mc Kernon. — Trois cas d'abcès intra-craniens : les deux premiers cérébelleux et avec issue fatale (autopsies) ; le troisième épidural (guérison) (*Archiv. of otol.*, vol. XXVII, n° 3, juin 1898).

Mc Kernon. — Un cas d'abcès cérébral d'origine otique (*New eye and ear Infirmary Reports*, janv. 1898).

Millet. — L'apophyse mastoïde chez l'enfant ; trépanation ; trai' consécutif (Thèse de Paris, 1898).

Miot. — De la guérison des perforations tympaniques par l'acide trichloracétique (*Rev. hebdom. de laryngol.*, n° 34, 1898).

Moses. — Du cholestéatome de l'oreille (Réunion des otologistes et laryngologistes de l'Allemagne du Sud à Cologne, séance du 17 avril 1898, anal. *in Rev. hebdom. de laryngol.*, n° 34, 1898).

Moure. — Des otites grippales et de leur traitement (*Semaine méd.*, n° 45, 1898).

Müller. — Le diagnostic des affections traumatiques de l'oreille interne (*Deuts. med. Wochens.*, n° 31, 1898).

Nemtzoglou. — De quelques rapports du nerf facial et de l'oreille (Thèse de Bordeaux, 1898).

Panse. — De la soi-disant sclérose de l'oreille moyenne (*Klin. Vorträge*, Band II, Heft 13, 1898).

Passow. — Sur l'ouverture rétro-auriculaire après opération radicale pour suppuration chronique de l'oreille moyenne (*Archiv. of otol.*, vol. XXVII, n° 3, juin 1898).

Photiadès et **Gabrielides.** — Un cas de surdité avec troubles de l'équilibre et exophtalmie pulsatile à la suite d'une fracture de la base du crâne (*Ann. des mal. de l'oreille*, n° 8, 1898).

Politzer. — Fente de l'attique (Soc. autrichienne d'otol., séance du 26 avril 1898, anal. *in Rev. hebdom. de laryngol.*, n° 35, 1898).

Polo. — Remarques sur le moment opportun de la trépanation dans la mastoïde (*Rev. hebdom. de laryngol.*, n° 39, 1898).

Ponthière. — Paralysie faciale au cours d'une otite moyenne aiguë. Guérison (*Ann. des mal. de l'oreille*, n° 8, 1898).

Randall. — Une centaine de cas d'opérations sur l'apophyse mastoïde (*The Pennsylvania med. Journ.*, août 1898).

Rimini. — Phénomènes pyohémiques au cours d'une otite moyenne aiguë chez un enfant (*Bollet. delle mallatt. dell' orecchio*, n° 7, 1898).

Rist. — Étude bactériologique sur les infections d'origine otique (Thèse de Paris, 1898).

Sarzine. — Des lésions vaso-motrices du centre auditif sur le terrain hystérique (*Medicina*, n°s 27 et 28, 1898).

Seligmann. — Compte rendu du VIIe Congrès de la Société allemande d'otologie, tenu à Wurzburg les 27 et 28 mai 1898 (*Zeits. f. Ohrenheilk.*, Band XXXIII, Heft 1, 1898).

Siebenmann. — De la résection du cartilage, nouvelle modification du procédé de Körner dans l'opération pour cholestéatome (*Zeits. f. Ohrenheilk.*, Band XXXIII, Heft 2).

Simoni (de). — De la présence du bacille pseudo-diphtérique dans sécrétions des otites purulentes chroniques (*Archiv. ital. di otol.*, VII, fasc. 4, 1898).

-ger. — Un cas de nystagmus chez un malade ayant subi l'opéra- radicale de l'otorrhée (Soc. autrichienne d'otol., séance du 26 avril anal. *in Rev. hebdom. de laryngol.*, n° 5, 1898).

Smith (Munro). — Un cas de noma de l'oreille (*Brith. med. Journ.*, 10 sept. 1898).

Spanbok. — De la trépanation de l'apophyse mastoïde (Dissert. inaug. de Saint-Pétersbourg, 1898).

Staukowsky. — De la rupture double de la membrane du tympan (*Monats. f. Ohrenheilk.*, n° 8, 1898).

Stompfe. — De la surdité bilatérale hystérique (*Prager med. Wochens.*, n°s 28 et 32, 1898).

Szénes. — Occlusion d'une perforation du tympan obtenue grâce à des cicatrisations par l'acide trichloracétique (Soc. d'otol. et de laryngol. de Budapest, séance des 23 fév. et 3 mars 1898, anal. *in Rev. hebdom. de laryngol.*, n° 33, 1898).

Tillaux. — Valeur séméiologique des écoulements de sang par l'oreille (*Journ. de méd. et de chir. pratiques*, 10 sept. 1898).

Treitel. — Du carcinome de l'oreille (*Zeits. f. Ohrenheilk.*, Band XXXIII, Heft 2).

Venazza. — Un cas d'abcès encéphalique d'origine otique (*Bollett. delle malatt. dell' orecchio*, n° 8, 1898).

Veraguth. — L'oreille interne dans l'encéphalie (*Neurol. Centralbl.*, 15 juin 1898).

Valdvogel. — Des complications cérébrales dans les otites (*Deuts. med. Wochens.*, n° 35, 1er sept. 1898).

Whiting. — Un cas d'abcès périsinusien épidural avec paralysie faciale. Opération, guérison (*Archiv. of otol.*, vol. XXVII, n° 3, juin 1898).

Whiting. — Carcinome de l'apophyse mastoïde et du pavillon (*New-York eye and ear Infirmary Reports*, janvier 1898).

Whiting. — De l'importance des polypes de l'oreille en rapport avec la carie du tympan et des cavités accessoires (*New-York eye and ear Infirmary Reports*, janv. 1898).

Zaalberg. — Erigne pour les opérations sur la mastoïde (*Bull. de la Soc. belge d'otol.*, n° 1, 1898).

Croup et Diphtérie.

Arnozan. — Angine diphtérique chez une nourrice; toxicité du lait (*Archiv. clin. de Bordeaux*, n° 8, août 1898).

Baginsky. — La diphtérie et le croup diphtéritique (*Specielle Pathol. und Therap. de Nothnagel*, Band II, Theil 1).

Bar. — Considérations sur un cas d'angine diphtéroïde gangrén compliquée de mastoïdite. Trépanation. Guérison (*Rev. hebdom. laryngol*, n° 39, 1898).

Bitkin. — Pathologie et diagnostic de la diphtérie (*The amer. Pr and News*, 15 août 1898).

Bernheim. — De la pathogénie et de la sérothérapie de la diphtérie pharyngée grave. Recherches cliniques et expérimentales (*Ueber die Pathogenese und Serumtherapie der schweren Rachendiphterie. Klinische und experimentelle Untersuchungen*, in-8°, 64 p., avec fig. Vienne, 1898).

Bonain. — Intubation pour croup d'un enfant de sept mois, avec séjour de trois cent quatre-vingt-dix heures en neuf reprises, dans l'espace de vingt-deux jours, du tube dans le larynx. Guérison (*Rev. hebdom. de laryngol.*, n° 36, 1898).

Bonamy. — Vapeurs à base d'eucalyptus dans le croup (*Gaz. méd. de Nantes*, n° 41, 20 août 1898).

Brannan. — Relation d'un cas d'hémiplégie consécutive à la diphtérie (*Med. Record.*, 30 juill. 1898).

Chanz. — De la pathogénie du bacille diphtérique (*Deuts. med. Wochens.*, n° 33, 18 août 1898).

Compte rendu de la 43e session annuelle de la Société médicale de Kentucky, tenue à Maysville du 11 au 13 mai 1898 (*Rev. hebdom. de laryngol.*, n° 36, 1898).

Dabney. — De la diphtérie (*The amer. Practit. and News*, n° 12, 15 juin 1898).

Ferré. — Diphtérie humaine et diphtérie aviaire (*Journ. de méd. de Bordeaux*, n° 39, 1898).

Freyberger. — De l'hypertrophie des ganglions lymphatiques consécutive à la diphtérie (*Lymphdrusenschwellung bei Diphterie*) (Thèse de Berlin, 1898).

Gregory. — Diphtérie de la gorge, du nez, de la conjonctive et de l'urètre. Sérothérapie. Guérison (*Brit. med. Journ.*, 17 sept. 1898).

Grigorieff. — Examen bactériologique de la gorge et du nez chez les convalescents de la diphtérie (*Archiv. de méd. des enfants*, août 1898).

Kapovitz. — Les résultats de la sérothérapie diphtérique (*Therap. Monats.*, juin 1898).

Kassovitz. — La sérothérapie de la diphtérie (*Berlin. klin. Wochens.*, n° 37, 1898).

Kôrôsy. — Statistique diphtérique (*Therap. Monats.*, sept. 1898).

Meyer (H.). — De la façon de vulgariser la sérothérapie diphtéritique (*Correspond. Blatt. f. schweiz. Aerzte*, 14, 1898).

Plicque. — Paralysie diphtérique et son traitement (*Presse méd.*, 27 août 1898).

Purjesz. — Statistique diphtéritique (*Therap. Monats.*, VII, 1898).

chauz. — La valeur de la statistique sur la sérothérapie de la ıtérie (*Therap. Monats.*, sept. 1898).

lmann et **Oppenheim.** — Persistance du bacille de Lœffler dans ;orge de sujets atteints de diphtérie (*Presse méd.*, 31 août 1898).

Varnali. — Paralysie du voile du palais et du facial inférieur droit avec parésie du pneumogastrique et du phrénique dans un cas d'angine diphtérique (*Presse méd.*, 13 août 1898).

Zimmermann. — L'étiologie du pseudo-croup (*Münch. med. Wochens.*, n° 29, 1898).

Varia.

Brase. — Des résultats de l'extirpation du goitre (Dissert. de Halle, 1898).

Cozzolino. — Sindromi otitiche uditivo-vertiginose nei tumori dell' encefalo e lor importanza diagnostica (Extrait de *La Riforma med.*, août 1898).

Ebstein. — L'œsophagoscopie et ses applications thérapeutiques, in-16°, 48 p. (Vienne et Leipzig, W. Braumüller, 1898).

Eiselberg. — Étude sur la glande thyroïde (*Virchow's Archiv*, Band 153.)

Faucheraud. — Séméiologie des céphalées postérieures (Thèse de Bordeaux, 1898).

Koch. — Cas curieux de corps étranger de l'œsophage (*Ann. des mal. de l'oreille*, n° 9, 1898).

Kraske. — Du traitement du goitre (*Münch. med. Wochens.*, n° 35, 1898).

Livingood. — Un cas de sarcome de l'œsophage (*Bull. of the Johns Hopkins Hospit.*, juill. 1898).

Samouilson. — La coexistence de la sclérodermie et des altérations du corps thyroïde (Thèse de Paris, 1898).

Straaten (van). — Trois cas de carcinome de la glande thyroïde (Dissert. de Freibourg, 1898).

Bordeaux. — Imprimerie G. Gounouilhou, rue Guiraude, 11.

INDEX BIBLIOGRAPHIQUE

DE

La REVUE du Dr E. J. MOURE

3 décembre 1898.

Bouche et Pharynx buccal.

Abel. — Bactériologie de la stomatite et de l'angine ulcéreuse (*Centralbl. f. Bakter.*, 15 juill. 1898).

Baumgarten. — Ulcérations de la voûte palatine (Soc. d'otol. de Budapest, séance du 31 mars 1898, anal. *in Rev. hebdom. de laryngol.*, nº 45, 1898; voir aussi nº 21, 1898, de la *Rev.*, trav. origin. *in Monats. f. Ohrenheilk.*, nº 6, 1898).

Becamel. — Contribution à l'étude de la grenouillette sub-linguale vulgaire ou kyste salivaire du plancher buccal (Thèse de Montpellier, 1898).

Belski. — Exanthème morbilleux sur la muqueuse de la cavité buccale (en russe) (*Med. Obozr.*, oct. 1898).

Bernheim et **Pospischill.** — Étude clinique et bactériologique de la stomatite ulcéreuse (*Jahrb. f. Kinderheilk.*, Band XLVI, 1898).

Bovis. — Sublinguites (grenouillettes inflammatoires) (*Union méd. du Nord-Est*, nº 18, 1898).

Crawford. — Amygdalotomie. Quand et comment il faut la pratiquer (*The Laryngoscope*, sept. 1898).

Creuts. — Tertiarisme bucco-pharyngé dans la syphilis des indigènes algériens (Thèse de Montpellier, 1898).

Delbanço. — Du sarcome congénital de la langue (*Münch. med. Wochens.*, nº 3, 1898).

Depage. — Phlegmon du *trigonum infra-maxillare* (*Allg. Wiener med. Zeitung*, 11 oct. 1898).

Fends. — Des kystes dermoïdes médians du plancher de la bouche et de la base de la langue (Dissert inaug. de Freiburg, 1898).

Finder. — Anatomie pathologique de l'amygdale (*Archiv f. Laryngol.*, Band VIII, Heft 2).

Finder. — Anatomie pathologique des amygdales (Soc. de laryngol. de Berlin, séances des 6 mai et 1er juill. 1898, anal. *in Rev. hebdom. de laryngol.*, nº 44, 1898, anal. *in Rev. hebdom. de laryngol.*, nº 44, 1898).

Gosewer. — Des complications des angines (en russe) (*Vratch*, nº 7, 8).

Gross. — Fibrochondrome et résection des deux maxillaires supérieurs (*Rev. méd. de l'Est*, nº 19, 1er oct. 1898).

Hamilton. — Ulcérations du pharynx dans la syphilis héréditaire (*Austral. med. Gaz.*, 20 avril 1898).

Iordan. — De la fréquence des lésions du pharynx et du larynx dans la syphilis (en russe) (*Med. Obozr.*, n° 11, 1898).

Jameson Johnston. — Epithélioma de la lèvre chez un adolescent de dix-huit ans (*British med. Journ.*, 8 oct. 1898).

Jervey. — Hypertrophie de l'amygdale linguale et l'importance de son diagnostic pour le praticien général (*New-York med. Journ.*, 22 oct. 1898).

Jesionek. — Un cas de stomatite gonorrhéique (*Deuts. Archiv f. klin. Med.*, LXI, 1-2).

Kaufmann. — Des abcès rétropharyngiens (Dissert. inaug. de Heidelberg, 1898).

Kotsonopulos. — Du sarcome des amygdales (Dissert. inaug. de Münich, 1898).

Lederman. — Urticaire ayant envahi le voile du palais et provoqué des symptômes alarmants (*The Laryngoscope*, sept. 1898).

Le Guent. — Épithélioma du bord gauche de la langue (*Journ. des sciences méd. de Lille*, n° 43, 1898).

Lincoln. — Mycose oro-pharyngienne (*Med. News*, 30 avril 1898).

Martuscelli. — Fibrome pédonculé de la langue (*Archiv. ital. di laringol.*, oct. 1898).

Nicolle et **Hébert.** — Les angines aiguës à bacilles de Friedlander (*La Normandie méd.*, n° 20, 1898).

Popoff. — Contribution à l'étude des lipomes de la langue (Thèse de Montpellier, 1898).

Prym. — Des tumeurs épithéliales bénignes des maxillaires (*Virchow's Archiv*, Band CXLVIII, p. 93).

Redtenbacher. — *Angina tonsillaris. Status thymicus.* Mort (*Wiener med. Presse*, n° 15, 1898).

Robinson (R.). — Hypertrophie de l'amygdale linguale comme cause de toux (XXe Congrès de l'Assoc. américaine de laryngol., Brooklyn, 16-18 mars 1898, anal. *in Rev. hebdom. de laryngol.*, n° 42, 1898).

Saix. — Contribution à l'étude du sarcome de la langue (Thèse de Montpellier, 1898).

Schaffer. — Histologie de la langue, de la bouche, du pharynx, de l'œsophage et du cardia (*Beiträge zur Histologie menschlichen Organe : Zunge Mundhöhle, Schlundkopf, Œsophagus, Cardia*, in-8°, 104 p. avec fig., Vienne, 1898).

Schlichting. — Étude clinique sur les paralysies gustatives par lésions de la corde du tympan et du plexus tympanique (Dissert. inaug. de Rostock, 1898).

Southeimer. — Du carcinome du pharynx (Dissert. inaug. de Münich, 1898).

Tuttle. — Un cas d'infection primitive de la langue par le mycosis leptothrix (New-York Acad. of med., séance du 10 oct. 1898, anal. *in The New-York med. Journ.*, 22 oct. 1898).

Vedel. — Angines à pneumocoques (érythémateuses et membraneuses) (*Nouveau Montpellier méd.*, 17 et 24 juill. 1898).

Videbech. — De l'emploi de l'électrolyse dans les tumeurs malignes inopérables (*Hospit.-Tidende*, n° 24, 1898).

Wagner. — Ulcère lépreux de la lèvre (XXe Congrès de l'Assoc. amér. de laryngol., Brooklyn, 16-18 mai 1898, anal. *in Rev. hebdom. de laryngol.*, n° 42, 1898).

Walsham. — Épithélioma perlé de l'amygdale (Pathol. Soc. of London, séance du 1er nov. 1898, anal. *in British med. Journ.*, 5 nov. 1898).

Winckler. — Du traitement opératif des hypertrophies de l'amygdale linguale (*Wiener med. Wochens.*, n° 31, 1898).

Winckler. — Eléphantiasis des lèvres (Soc. d'otol. de Budapest, séance du 31 mars 1898, anal. *in Rev. hebdom. de laryngol.*, n° 45, 1898).

Zarniko. — Sarcome encéphaloïde de la langue (*Aerzt. Verein in Hamburg*, 28, VI, 1898).

Zarniko. — Sarcome globo-cellulaire rétropharyngien (*Berlin. klin. Wochens.*, n° 36, p. 817, 1898).

Nez, Pharynx nasal et Cavités accessoires.

Abate. — Épilepsie réflexe du nez (*Bollett. delle malatt. dell'orecchio*, n° 2, 1898).

Alexander. — Fibrome de l'aile du nez du volume d'une noisette et de dureté cartilagineuse (Soc. de laryngol. de Berlin, séances des 6 mai et 1er juill. 1898, anal. *in Rev. hebd. de laryngol.*, n° 44, 1898).

Amory de Blois. — Opération sous-muqueuse sur le septum nasal avec tentative de greffe de muqueuse (*The New-York med. Journ.*, 8 oct. 1898).

Avellis. — Des empyèmes du sinus maxillaire chez les enfants simulant la tuberculose du maxillaire supérieur (*Munch. med. Wochens.*, n° 45, 8 nov. 1898).

Baumgarten. — Polype hémorragique de la cloison (Soc. d'otol. de Budapest, séance du 31 mars 1898, anal. *in Rev. hebdom. de laryngol.*, n° 45, 1898).

Baumgarten. — Atrésie osseuse des choanes (*Monats. f. Ohrenheilk.*, n° 9, 1898).

Berens. — Tampons d'ouate pour arrêter les hémorragies nasales (*The Laryngoscope*, sept. 1898).

Bernoud. — Dégénérescence kystique des deux cornets moyens. Kystes multiples à mucine (*Ann. des mal. de l'oreille*, n° 10, 1898).

Bliss. — Récidive des végétations adénoïdes après ablation (*The New-York med. Journ.*, 29 oct. 1898, anal. d'après compte rendu du XXe Congrès de l'Assoc. amér. de laryngol., *in Rev. hebdom. de laryngol.*, n° 43, 1898).

Bock. — Contribution au traitement électrolytique du nez et du naso-pharynx (*Beitrag zur Elektrolysenbehandlung speziell für Nase und Nasenrachenraum*) (Thèse inaug. de Gœttingen, 1898).

Boucheron. — Abcès rétro-pharyngien à streptocoques chez un enfant de treize mois. Sérothérapie antistreptococciques. Guérison (*Archiv. internat. de laryngol.*, n° 5, sept. et oct. 1898).

Boulay. — Sur la rhinoscopie postérieure (*Le Concours méd.*, n° 47, 1898).

Brandt. — Empyèmes et kystes (*Klin. der Krankheit. der Mund.*, Heft 2, 1898).

Brenholtz. — Le catarrhe nasal et ses rapports avec les affections de l'oreille (*Med. Pennsylvania Journ.*, oct. 1898).

Breyl. — Des fibromes du naso-pharynx et de leur traitement (*Ueber Fibrome der Nasenrachenhöhle und ihre Therapie*) (Thèse de Bonne, 1898).

Broquet. — La cure radicale de la sinusite maxillaire chronique (Thèse de Bordeaux, 1898).

Bryan. — Traitement opératoire des sinusites frontales (XXme Congrès de l'Assoc. amér. de laryngol., 16-18 mai 1898, Brooklyn, anal. *in Rev. hebd. de laryngol.*, n° 43, 1898).

Casselberry. — Un cas de fibrome du nez (*The New-York med. Journ.*, 5 sept. 1898).

Cathelin. — Un cas d'ozène guéri par le sérum antidiphtérique (*L'Echo méd. du Nord*, n° 46, 13 nov. 1898).

Crous. — Sinusitis maxilar doble y aparato permanento para el lavado de fosa de Higmoro (Colegio de med. de Barcelona, séance du 8 fév. 1898, anal. *in La Oto-Rino-Laringol. Española*, n° 10, 15 oct. 1898).

Delavan (Brison). — Traitement opératoire des végétations adénoïdes du naso-pharynx (*The New-York med. Journ.*, 29 oct. 1898, anal. d'après compte rendu du XXme Congrès de l'Assoc. Amér. de laryngol., *in Rev. hebd. de laryngol.*, n° 43, 1898).

Desbrières. — Trois cas d'empyème du sinus frontal gauche (*Ann. d'oculist.*, août 1898).

Doubrovine. — Statistique des végétations adénoïdes chez les écoliers (en russe) (*Ejenedelnik*, n° 42, 1898).

Dreyfus. — Des hémorragies des voies respiratoires supérieures dans la cirrhose hépatique (*Münch. med. Wochens.*, n° 32, 1898).

Ebner. — Du chancre syphilitique des voies respiratoires supérieures (*Archiv f. Derm. und Syphil.*, XLV, 2, 1898).

Farlow. — Affections des sinus accessoires (XXme Congrès de l'Assoc. amér. de laryngol., Brooklyn, 16-18 mai 1898, and *in Rev. hebdom. de laryngol.*, n° 43, 1898).

Fink. — Quand l'usage du galvano-cautère dans le nez est-il indiqué? (*Wiener med. Presse*, n°s 33 et 34, 1898).

Fink. — L'orthoforme en rhino-laryngologie (*Die aerztl. Praxis*, XI, n° 20, 1898).

Frankenberg. — La sérothérapie de l'ozène (*Klin. Therap. Wochens.*, n°s 39 et 40, 1898).

Frémont. — Pneumosinus maxillaire d'origine kystique (*Rev. hebdom. de laryngol.*, n° 45, 1898).

Gerber. — Un cas d'empyème du sinus frontal avec usure de la paroi antérieure chez une femme de cinquante-quatre ans (Verein f. wissens. Heilk. in Kœnigsberg, séance du 10 janv. 1898, anal. *in Deuts. med. Wochens.*, n° 41, 1898).

Gouguenheim et **Lombard.** — L'électrolyse interstitielle cuprique dans l'ozène (*Ann. des mal. de l'oreille*, n° 11, nov. 1898).

Gouly. — Diagnostic de l'empyème frontal (*Archiv. internat. de laryngol.*, n° 5, sept. et oct. 1898).

Grossmann. — Étude de l'histologie pathologique de l'antre d'Highmore (*Archiv f. Laryngol*, Band VIII, Heft 2).

Guttman. — L'obstruction du nez et son influence sur l'organisme humain (*New-York med. Journ.*, 15 oct. 1898).

Halasz. — De l'emploi en rhino et otologie de l'*hydrogenium hyperexidatum* (*Wiener klin. Rundschau*, n° 42, 16 oct. 1898).

Halasz. — Des affections séreuses du sinus maxillaire (*Wiener klin. Rundschau*, n° 46, 13 nov. 1898).

Hamm. — Traitement sous-muqueux des rhinites hypertrophiques (*Monats. f. Ohrenheilk.*, n° 9, 1898).

Heermann. — Des causes des récidives post-opératoires des végétations du pharynx nasal (*Therap. Monats.*, août 1898).

Heymann. — Manuel de rhinologie et de laryngologie *(Handbuch der Rhinologie und Laryngologie)* (Band I, Hefte 25 et 26, Alfred Holder, Vienne, 1898).

Ingersoll. — Les sinusites du nez (*The Laryngoscope*, oct. 1898).

Jauquet. — Contribution au traitement des adénoïdes (*La Presse méd. belge*, n° 41 et 42, 1898).

Juffinger. — L'empyème des cellules ethmoïdales antérieures (*Wiener. klin. Wochens.*, n° 10, 1898).

Kenefick. — Les manifestations de la syphilis dans les voies respiratoires supérieures avec relation d'un cas de syphilis de la cloison du nez (*Med. News*, 26 févr. 1898).

Kittredge. — Les végétations adénoïdes et leurs complications chez les enfants (*The New-York med. Journ.*, 12 nov. 1898).

Kraske. — Hypertrophie tubéreuse du nez (*Münch. med. Wochens.*, n° 35, p. 1129, 1898).

Lacroix. — Un cas de vertige nasal (*Archiv. internat. de laryngol.*, n° 5, sept. et oct. 1898).

Lake (Richard). — Note sur un cas de rhinite membraneuse (*The Laryngoscope*, sept. 1898).

Lambert-Lack. — La rhinite fibrineuse et membraneuse et ses rapports avec la diphtérie (Royal med. and chir. Soc., anal. *in British med. Journ.*, 29 oct. 1898).

Lenhardt. — Infection du sinus frontal par la sinusite maxillaire (*Rev. hebd. de laryngol.*, n° 41, 1898).

Lepoutre. — De l'asthme adénoïdien (Thèse de Lille, 1898).

Mahu. — De la courbure automatique à distance des anses flexibles (*Ann. des mal. de l'oreille*, n° 11, nov. 1898).

Maitland. — Opération plastique pour restauration du nez (*Austral med. Gaz.*, 20 janv. 1898).

Malherbe. — Le catarrhe pharyngé postérieur chronique et son traitement par le curettage (*Archiv. internat. de laryngol.*, n° 5, sept. et oct. 1898, et *Rev. hebdom. de laryngol.*, n° 40, 1898).

Maliouline. — Un cas de rhinolithe (en russe) (*Med. Oboz.*, n° 9, sept. 1898).

Martin. — Tumeur à myeloplaxes des fosses nasales (Soc. des sciences méd. de Lyon, séance de nov. 1898, anal. *in Lyon méd.*, n° 47, p. 376, 1898).

Massal. — Sur un procédé de résection de la cloison nasale (Thèse de Toulouse, 1898).

Mayer. — L'emploi de la solution de Schleich comme anesthésie dans les opérations du nez et de la gorge (XXme Congrès de l'Assoc. amér. de laryngol., Brooklyn, 16 et 18 mai 1898, anal. *in Rev. hebdom. de laryngol.*, n° 42, 1898).

Meyjes. — Un cas de pneumatocèle probable du sinus frontal (*Monats. f. Ohrenheilk.*, n° 10, 1898).

Meyjes. — Un cas de dent surnuméraire dans le nez (*Monats. f. Ohrenheilk.*, n° 10, 1898).

Meyer. — Un cas d'épilepsie d'origine nasale (Soc. de laryngol. de Berlin, séances des 6 mai et 1er juil. 1898, anal. *in Rev. hebdom. de laryngol.*, n° 44, 1898).

Mihalkovics. — La cavité nasale et l'organe de Jacobson. Étude morphologique (*Anat. Hefte*, I Abteilung, Band II, Heft 1/2).

Molinié. — Un cas de sécrétion nasale de couleur bleue (chromorhinorrhée) (*Rev. hebdom. de laryngol.*, n° 44, 1898).

Mulhall. — Les organes respiratoires supérieurs et la santé générale (XXme Congrès de l'Assoc. amér. de laryngol., Brooklyn, 16 et 18 mai 1898, anal. *in Rev. hebdom. de laryngol.*, n° 43, 1898; trav. orig. *in The New-York med. Journ.*, 12 nov. 1898).

Pelaez. — Certaines particularités anatomiques et physiologiques des fosses nasales (fin) (*Revista de laringol.*, août 1898).

Piaget. — Hémorragie grave consécutive à l'ablation des végétations adénoïdes chez un hémophilique (*Rev. hebdom. de laryngol.*, n° 45, 1898).

Polyack. — Un cas de sarcome du sinus maxillaire droit étendu au cornet inférieur droit et opéré au moyen de la résection temporaire de Langenbeck (Soc. d'otol. de Budapest, séance du 31 mars 1898, anal. *in Rev. hebd. de laryngol.*, n° 45, 1898).

Port. — D'une nouvelle attelle pour fracture de la mâchoire et d'un obturateur de l'antre d'Highmore (Aerzt. Vereins München., séance du 22 juin 1898, anal. *in Münch. med. Wochens.*, n° 39, 1898).

Roe (J.-O). — Le traitement des fractures du nez (XXme Congrès de l'Assoc. amér. de laryngol., Brooklyn 16 et 18 mai 1898, anal. *in Rev. hebdom. de laryngol.*, n° 42, 1898).

Roe (John). — Fracture et affaissement de la paroi antérieure de l'antre d'Highmore avec restauration de l'affaissement (XXme Congrès de l'Assoc. amér. de laryngol. Brooklyn 16 et 18 mai 1898, anal. *in Rev. hebd. de laryngol.*, n° 42, 1898).

Röpke. — L'opération radicale dans les sinusites et les empyèmes chroniques des cavités accessoires supérieures du nez (*Archiv. f. Laryngol.*, Band VIII, Heft 2; et *Münch. med. Wochens.*, n° 25, 1898).

Schech. — Un cas de rhinosclérome (*Berlin. klin. Wochens.*, n° 37, 1898).

Simpson. — L'éponge de Bernay comme hémostatique dans le nez et le naso-pharynx (XXme Congrès de l'Assoc. amér. de laryngol., Brooklyn, 16 et 18 mai 1898, anal. *in Rev. hebd. de laryngol.*, n° 42, 1898).

Sojo (de). — Optotecnia rinologia (*La Oto-Rino-Laringol. Española*, n° 2, nov. 1898).

Stucky. — Lésions des cornets inférieur et moyen au cours d'une opération pour déviation de la cloison du nez (*The Laryngoscope*, sept. 1898).

Swain. — Sinusite frontale aiguë (New-York State méd. Assoc., séance du 18 oct. 1898, anal. *in The New-York med. Journ.*, 22 oct. 1898).

Teulon-Vallé. — De l'asthme d'origine nasale, de son traitement par les eaux d'Uriage (Thèse de Montpellier, 1898).

Thorner. — Un cas d'adéno-carcinome du nez (*Archiv f. Laryngol.*, Band VIII, Heft 2).

Unna. — De la nécessité de s'abstenir de l'usage du mouchoir dans le sycosis sous-nasal (*Monats. f. prakt. Dermatol.*, 15 juin 1898).

Wagner. — De l'immunité naturelle (XXme Congrès de l'Assoc. amér. de laryngol., Brooklyn, 16-18 mai 1898, anal. *in Rev. hebdom. de laryngol.*, n° 43, 1898).

Wells. — Relations entre le nez et les maladies de la peau (*New-York med. Journ.*, 15 oct. 1898).

Wells. — Le rôle de l'acide urique dans les névroses réflexes du nez (*The New-York med. Journ.*, 12 nov. 1898).

Wright (Jonathan). — Les soi-disant corps hyalins et autres dégénérescences cellulaires dans les polypes du nez (*The Amer. Journ. of med. sciences*, oct. 1898).

Larynx et Trachée.

Alexandre. — Étude histologique des tumeurs malignes des cordes vocales (*Archiv f. Laryngol.*, Band VIII, Heft 2).

Anderson. — Toux due à des lésions du nez et de la gorge (*Med. News*, 15 janv. 1898).

Bauer. — Les tendances de perfectionnement des méthodes d'examen du larynx par l'emploi d'un nouveau laryngoscope (*Die Bertrebungen nach Verbesserung der laryngoskopischen Untersuchungsmethoden mit Angabe eines neuen Laryngoskopes*) (Thèse de Wurzbourg, 1898).

Baumann. — Trachéotomie et sérothérapie (*Tracheotomie und Heilserum*) (Dissert. inaug. de Bonne, 1898).

Baumgarten. — Paralysie du récurrent chez un enfant de cinq ans (Soc. d'otol. de Budapest, séance du 31 mars 1898, anal. *in Rev. hebdom. de laryngol.*, n° 45, 1898).

Baurowicz. — Des tumeurs de la glande thyroïde à l'intérieur du larynx et des voies respiratoires (*Archiv f. Laryngol.*, Band VIII, Heft 2).

Bayer. — De l'haleine fétide et des injections intra-trachéales de créosote phéniquée (*Klin. therap. Wochens.*, n° 41, 1898).

Brindel. — Recherches histologiques sur les polypes du larynx (*Rev. hebdom. de laryngol.*, n°s 46 et 47, 1898).

Castex. — Maladies du larynx, du nez et de l'oreille (1 vol. in-16, 898 p. avec 140 fig. dans le texte, Paris, Baillière et fils, 1899).

Caz. — Phlegmon glosso-épiglottique (*Archiv f. Laryngol.*, Band VIII, Heft 2).

Chapell. — Du traitement climatérique de la tuberculose laryngée (XXe Congrès de l'Assoc. amér. de laryngol., Brooklyn, 16-28 mai 1898, anal. *in Rev. hebdom. de laryngol.*, n° 42, 1898).

Chervin. — Le bégaiement envisagé au point de vue du service militaire (*Bull. méd.*, n° 78, 1898).

Clément. — Sur un cas de myxome du larynx (*Rev. hebdom. de laryngol.*, n° 42, 1898).

Compte rendu du XXe Congrès de l'Association américaine de laryngologie, tenu à Brooklyn les 16-18 mai 1898 (*Rev. hebdom. de laryngol.*, n°s 42 et 43, 1898).

Compte rendu de la Ve Réunion des laryngologistes de l'Allemagne du Sud, tenue à Heidelberg le 28 mai 1898 (anal. *in Rev. hebdom. de laryngol.*, n° 39, 1898).

Compte rendu de la Société de laryngologie de Berlin, séances des 6 mai et 1er juillet 1898 (anal. *in Rev. hebdom. de laryngol.*, n° 44, 1898).

Dowie. — Un cas de paralysie récurrentielle bilatérale à la suite d'un carcinome de l'œsophage (*Ein Fall von beiderseitiger Recurrenslähmung in Folge von Œsophaguscarcinome*) (Dissert. de Munich, 1898).

Faguet. — La trachéotomie (*Rev. internat. de méd. et de chir.*, 10 oct. 1898).

Fauth. — Trois cas de laryngite striduleuse chez des adultes (*Drei Fälle von Laryngitis crouposa bei Erwachsenen*) (Dissert. de Munich, 1898).

Flatau. — Du carcinome primitif de l'épiglotte (Soc. de laryngol. de Berlin, séances des 6 mai et 1er juillet 1898, anal. *in Rev. hebdom. de laryngol.*, n° 44, 1898).

Forns. — Un cas d'extirpation du larynx pour épithélioma (*La Oto-Rino-Laringol. Española*, n° 10, oct. 1898).

Garel. — Hémorragie sous-muqueuse des cordes vocales inférieures (*Ann. des mal. de l'oreille*, n° 10, 1898).

Gaudier. — Traitement opératoire endolaryngé des polypes du larynx à propos de 14 cas opérés à la clinique (*L'Écho méd. du Nord*, n° 43, 1898).

Gélesaroff. — Contribution à l'étude des rétrécissements du larynx consécutifs aux plaies par instruments tranchants (Thèse de Montpellier, 1898).

Gleitsmann. — L'autoscope de Kirstein (XXe Congrès de l'Assoc. amér. de laryng., Brooklyn, 16-18 mai 1898, anal. *in Rev. hebdom. de laryngol.*, n° 42, 1898).

Grunwald-Castex-Collinet. — Atlas manuel des maladies du larynx (Paris, Librairie J.-B. Baillière, 1899).

Grünwald. — Atlas des maladies du larynx (*Atlas and abstract of the diseases of the larynx*) (trad. d'allemand par Ch.-P. Grayson, in-12, 300 p. avec 44 pl. en couleur, Philadelphie, 1898).

Gutzmann. — Traitement diététique de troubles nerveux de la parole (*Allg. Wiener med. Zeit.*, n°s 39 et 40, 1898).

Hallock (W.) et **Muckey.** — Du surmenage vocal (*La Voix parlée et chantée*, oct. 1898).

Hantzel. — Gomme circonscrite de la trachée (*Wiener klin. Wochens.*, 20 oct. 1898).

Hellat. — De la position du larynx dans le chant (*Archiv f. Laryngol.*, Band VIII, Heft 2).

Herzfeld. — De la paralysie récurrentielle bilatérale complète (Soc. de laryngol. de Berlin, séances des 6 mai et 1er juill. 1898, anal. *in Rev. hebdom. de laryngol.*, n° 44, 1898).

Heymann. — Présentation d'un malade trachéotomisé, il y a dix-neuf ans, pour une périchondrite syphilitique des cartilages aryténoïdes (Soc. de laryngol. de Berlin, séances des 6 mai et 1er juill. 1898, anal. *in Rev. hebdom. de laryngol.*, n° 44, 1898).

Heymann. — Manuel de laryngologie et de rhinologie (*Handbuch der Laryngologie und Rhinologie*) (27e livr., vol. I, fasc. 14, feuilles 87-94, Vienne, Alfred Holder, 1898).

Hinkel. — Lipome du larynx (*The New-York med. Journ.*, 29 oct. 1898, anal. d'après le compte rendu du XXe Congrès de l'Assoc. amér. de laryngol., *in Rev. hebdom. de laryngol.*, n° 43, 1898).

Hugel. — Le traitement du spasme laryngé (*Münch. med. Wochens.*, n° 44, 1er nov. 1898).

Ingals (Fletcher). — Corps étranger du larynx. Modification à l'autoscope de Kirstein (*The New-York med. Journ.*, 17 sept. 1898).

Joel. — Larynx extirpé il y a quatorze jours et appartenant à un homme de soixante-deux ans (Ve Réunion annuelle des laryngol. de l'Allemagne du Sud, tenue à Heidelberg le 28 mai 1898, anal. *in Rev. hebdom. de laryngol.*, n° 39, 1898).

Kehr. — Diagnostic différentiel entre les affections ulcéreuses du larynx et du pharynx (*The Journ. of ophthalmol. and otol., etc.*, juill. 1898).

Kobler. — Sur les affections de l'épiglotte dans le typhus abdominal (*Jahrb. der bosn. herceg. Landespitales in Sarafew*, Vienne, 1898).

Kowalewski. — Contribution au diagnostic du cancer intrinsèque du larynx (*Ein Beitrag zur Diagnose des internen Kehlkopf-Krebses*) (Dissert. inaug. de Leipzig, 1898).

Krause. — Les affections de la voix chantante (*The Journ. of Ophthalmol. and otol.*, juill. 1898).

Kuttner et **Katzenstein.** — De la paralysie récurrentielle (Soc. de laryngol. de Berlin, séances des 6 mai et 1er juill. 1898, anal. *in Rev. hebdom. de laryngol.*, n° 44, 1898; origin. *in Archiv f. Laryngol.*, Band VIII, Heft 1).

Langmaid. — L'enrouement des chanteurs (XXe Congrès de l'Assoc. amér. de laryngol., Brooklyn, 16-18 mai 1898, anal. *in Rev. hebdom. de laryngol.*, n° 43, 1898).

Levi-Valensi. — Du phénosalyl : son emploi dans la bronchite chronique simple et la laryngite tuberculeuse (Thèse de Montpellier, 1898).

Lichtwitz. — Un cas de prolapsus double du ventricule de Morgagni guéri par ablation (*Archiv. internat. de laryngol.*, n° 5, sept.-oct. 1898).

Liebmann. — Leçons sur les troubles de la parole. Surdi-mutité (in-16, 58 p., Berlin, Oscar Coblentz, 1898).

Linkenheld. — Deux cas d'ictus laryngé (*Deuts. med. Wochens.*, n° 41, 1898).

Mackenzie. — Néoplasies trachéo-laryngées de la tuberculose (XXe Congrès de l'Assoc. amér. de laryngol., 16-18 mai 1898, anal. *in Rev. hebdom. de laryngol.*, n° 42, 1898).

Massei. — Catarrhe hémorragique chronique de la trachée (*Archiv. ital. di laringol.*, oct. 1898).

Meusel. — Un cas d'extirpation totale du larynx (*Correspond. Blatt d. Allgem. aerzt. Vereins von Thuringen*, n° 6, 1898).

Meyer. — Tuberculose des voies respiratoires supérieures (*Med. News*, 14 mai 1898).

Meyjes (Posthumus). — Exercices de la parole dans le traitement des maux de gorge consécutifs à une articulation défectueuse (*Archiv f. Laryngol.*, Band VIII, Heft 2).

Moure. — De la trachéo-thyrotomie dans le cancer du larynx (*Rev. hebdom. de laryngol.*, n° 43, 1898).

Mygind. — La cause du bégaiement (*Archiv f. Laryngol.*, Band VIII, Heft 2).

Noack. — De l'éversion ventriculaire (*Rev. hebdom. de laryngol.*, n° 44, 1898).

Polyack. — Un cas de cordite vocale inférieure hypertrophique (Soc. d'otol. de Budapest, séance du 31 mars 1898, anal. *in Rev. hebdom. de laryngol.*, n° 45, 1898).

Porcher. — Remarques sur certains faits non cités dans les manuels de laryngologie (Charleston, 1898).

Retzlaff. — Trachéotomie prophylactique en vue d'une ablation endolaryngée d'un gros papillome de la corde vocale droite (*Archiv f. Laryngol.*, Band VIII, Heft 2).

Rhodes. — Spasmes des muscles tenseurs des cordes vocales (XX° Congrès de l'Assoc. amér. de laryngol., Brooklyn, 16-18 mai 1898, anal. *in Rev. hebdom. de laryngol.*, n° 43, 1898).

Rice (Clarence). — Des états inflammatoires aigus des voies respiratoires supérieures, accompagnés d'œdème laryngé (XX° Congrès de l'Assoc. amér. de laryngol., Brooklyn, 16-18 mai 1898, anal. *in Rev. hebdom. de laryngol.*, n° 43, 1898).

Roger et **Garnier.** — Diphtérie trachéo-bronchique (*Presse méd.*, n° 92, 9 nov. 1898).

Rosati. — Épithélioma du larynx (*Archiv. ital. di otol.*, vol. VIII, fasc. 1, nov. 1898).

Roubaud. — De l'occlusion membraneuse de la trachée (broch. de 60 p., Montpellier, imp. Firmin et Montane, 1898).

Sabrazès et **Cabannes.** — Trachéocèle consécutive à une séance de suspension (*Gaz. hebdom. des sciences méd. de Bordeaux*, 25 sept. 1898).

Sanières. — Résultats de la pratique du tubage à la clinique infantile (Hôtel-Dieu) (Thèse de Toulouse, 1898).

Sargnon. — Des badigeonnages de liquide surrénal au 1/10 dans le traitement des laryngites hyperhémiques (*Lyon méd.*, n° 40, 1898).

Scheier. — De l'emploi des rayons de Röntgen dans la physiologie du chant (*Allg. med. central Zeit.*, n° 37, 1898).

Scheier. — Les fractures du larynx (*Bibliothek der gesammten méd. Wissenschaften*, 1898).

Scheier. — De l'emploi des rayons de Röntgen dans la physiologie de la voix et de la parole (Communic. au XV° Congrès allemand de méd. interne, broch. de 4 p., Wiesbaden, Bergmann, 1898).

Schiffers. — Leçon clinique sur les maladies de la gorge (*Gaz. méd. Belge*, n° 7, 17 nov. 1898).

Schmidt. — Lampe électrique du larynx (*Münch. med. Wochens.*, n° 27, 1898).

Schrötter. — Faits laryngologiques (*Monats. f. Ohrenheilk.*, n° 10, 1898).

Schultz. — Démonstration de préparations du larynx. Loi de Semon-Rosenbach (*Berlin. klin. Wochens.*, n° 12, 1898).

Schultz. — Le bacille typhique dans la muqueuse laryngée (*Berlin. klin. Wochens.*, n° 34, 1898).

Swain. — L'emploi de l'extrait aqueux des glandes surrénales localement dans les voies respiratoires supérieures (XX° Congrès de l'Assoc. amér. de laryngol., Brooklyn, 16-18 mai 1898, anal. *in Rev. hebdom. de laryngol.*, n° 43, 1898).

Thibout. — Contribution à l'étude des tumeurs bénignes du larynx chez l'adulte et de leur traitement par la voie endolaryngée (Thèse de Lille, 1898).

Treitel. — Cas de papillomes du larynx (Soc. de laryngol. de Berlin, séances des 6 mai et 1er juill. 1898, anal. *in Rev. hebdom. de laryngol.*, n° 44, 1898).

Uchermann. — Œdème laryngé unilatéral de la ménopause (*Archiv f. Laryngol.*, Band VIII, Heft 2).

Uchermann. — Dyspnée aiguë provoquée par la canule à tamponnement de Trendelenburg (*Archiv f. Laryngol.*, Band VIII, Heft 2).

Uchermann. — La laryngite rhumatismale circonscrite (*Centralbl. f. innere Med.*, 1er oct. 1898).

Wagner. — Diagnostic précoce de la coqueluche (XX° Congrès de l'Assoc. amér. de laryngol., Brooklyn, 16-18 mai 1898, anal. *in Rev. hebdom. de laryngol.*, n° 42, 1898).

Weglinski. — Exploration clinique de la tuberculose laryngée (*Ann. des mal. de l'oreille*, n° 10, 1898).

Oreilles.

Arcy Power (d'). — Otite moyenne suivie d'un abcès mastoïdien chez un enfant de cinq semaines. Opération. Guérison (*British med. Journ.*, 19 nov. 1898).

Astier. — Otorrhée datant de trois ans. Fracture de la base du crâne. Guérison (*Rev. hebdom. de laryngol.*, n° 45, 1898).

Barthe. — De l'unification des moyens d'examen fonctionnel de l'ouïe (VIIe Réunion de la Soc. allemande d'otol., Wurzbourg, 27-28 mai 1898, anal. *in Rev. hebdom. de laryngol.*, n° 46, 1898).

Berckmann. — Théorie de l'audition (VIIe Réunion de la Soc. d'otol. allemande, Wurzbourg, 27-28 mai 1898, anal. *in Rev. hebdom. de laryngol.*, n° 46, 1898).

Bezold et **Edelmann.** — La détermination de l'acuité auditive d'après des proportions justes (VIIe Réunion de la Soc. d'otol. allemande, Wurzbourg, 27-28 mai 1898, anal. *in Rev. hebdom. de laryngol.*, n° 46, 1898).

Bing. — Quelques modifications du cornet acoustique (Soc. autrichienne d'otol., séance du 28 juin 1898, anal. *in Rev. hebdom. de laryngol.*, n° 41, 1898).

Blau. — Des affections de l'organe auditif dans la rougeole et l'influenza (*Klin. Vorträge*, Band II, Heft 14, 1898).

Bloch. — De la désignation uniforme des résultats de l'examen fonctionnel de l'oreille (VIIe Réunion de la Soc. allemande d'otol., Wurzbourg, 27-28 mai 1898, anal. *in Rev. hebdom. de laryngol.*, n° 46, 1898).

Bogdanov-Berezovski. — Les fonctions de l'appareil auditif chez les vieillards (Dissert. de Saint-Pétersbourg, 1898).

Breitung. — Surdité chronique progressive (*Deuts. med. Zeit.*, nos 79 et 80, 1898).

Bruzzi. — Méthode de traitement de la périostite mastoïdienne (*Archiv. ital. di otol.*, vol. VIII, fasc. 1, nov. 1898).

Buck (Albert). — Traité des maladies de l'oreille (*A treatise of disease of the ear*), 3e édit. revue et corrigée (New-York, W. Wood et Cie, 1898).

Castañeda (Ramon). — De l'état actuel du traitement chirurgical comme moyen d'améliorer l'audition dans les otites moyennes chroniques sèches (*Revista de laringol.*, août et sept. 1898).

Catrin. — Paralysie faciale guérie en trois semaines par le salicylate de soude (*Presse méd.*, 8 oct. 1898).

Cheatham. — Quelques germes spéciaux dans l'inflammation de l'oreille moyenne, avec relation d'un cas intéressant (*Med. Record*, 1er oct. 1898).

Chervin. — Note sur les relations entre l'ouïe et la parole (*Rev. hebdom. de laryngol.*, no 42, 1898).

Cole. — Découverte dans la physiologie de l'oreille (*The Laryngoscope*, sept. 1898).

Compte rendu de la Société d'otologie et de laryngologie de Budapest, séance du 31 mars 1898 (anal. *in Rev. hebdom. de laryngol.*, no 45, 1898).

Compte rendu de la Société autrichienne d'otologie, séance du 28 juin 1898 (anal. *in Rev. hebdom. de laryngol.*, no 41, 1898).

Compte rendu de la VIIe Réunion de la Société allemande d'otologie tenue à Wurzbourg les 27 et 28 mai 1898 (anal. *in Rev. hebdom. de laryngol.*, no 46, 1898).

Coville et **Lombard.** — Otite moyenne chronique chez un tuberculeux. Abcès du cerveau. Trépanation par la voie mastoïdienne (*Ann. des mal. de l'oreille*, no 11, nov. 1898).

Cozzolino. — De certaines opérations pour thrombo-phlébite primitive de la jugulaire, du sinus transverse et pour abcès épidural cérébral et cérébelleux d'origine otique (*Bollet. delle malatt. dell' orecchio, etc.*, nos 9 et 10, 1898).

Dennert. — Recherches acoustiques sur certaines questions de physiologie et d'otologie pratiques (*Archiv f. Ohrenheilk.*, anal. d'après le compte rendu de la VIIe Réunion de la Soc. d'otol. allemande, *in Rev. hebdom. de laryngol.*, no 46, 1898).

Depage. — Suppurations chroniques du rocher consécutives à une otite moyenne. Résection large et presque complète de l'os (*Ann. de la Soc. belge de chir.*, no 6, 15 nov. 1898).

Eschwiller. — Un cas de fibro-myxome de l'apophyse mastoïde (*Archiv f. Ohrenheilk.*, Band XLV, Hefte 1 et 2).

Ficano. — Sarcome primitif de l'oreille moyenne (*Bollet. delle malatt. dell' orecchio, etc.*, no 11, 1898).

Gavello. — Compte rendu statistique de la clinique oto-rhino-laryngologique du prof. Gradenigo, à Turin, du 30 juin 1896 au 30 juin 1897 (*Archiv. ital. di otol.*, vol. VIII, fasc. 1, nov. 1898, suite et fin du vol. VII, fasc. 4, 1898).

Gellé. — La propagation des vibrations au labyrinthe est-elle moléculaire, ou l'oscillation est-elle totale? Unité de la période (*La Tribune méd.*, no 41, 1898).

Geronzi. — Contribution à l'étude des troubles oculaires dans les affections de l'oreille (suite et fin) (*Archiv. ital. di otol., etc.*, vol. VIII, fasc. 1, nov. 1898).

Goldstein. — Les erreurs dans la physiologie et les fonctions du labyrinthe (*The Laryngoscope*, sept. 1898).

Gruber. — Papillome opéré du conduit auditif externe (Soc. autrichienne d'otol., séance du 28 juin 1898, anal. *in Rev. hebdom. de laryngol.*, n° 41, 1898).

Gruber. — Carie et cholestéatome du temporal gauche. Opération. Mort à la suite d'un abcès cérébral de date ancienne. Préparation (Soc. autrichienne d'otol., séance du 28 juin 1898, anal. *in Rev. hebdom. de laryngol.*, n° 41, 1898).

Grunert. — Sur la production de la fistule congénitale de l'oreille et du pavillon (*Archiv f. Ohrenheilk.*, Band XLV, Heft 1 et 2).

Hammerschlag. — Contribution à l'étude des multiples affections des nerfs craniens (*Archiv f. Ohrenheilk.*, Band XLV, Heft 1 et 2).

Haug. — Du traitement de l'otite externe par l'alcool (extr. de *Verhandlung der Deuts. Otol. Gesellschaft*, 27-28 mai 1898, Gustave Fischer, Iéna).

Hegetschweiler. — Le développement de l'étrier (*Archiv f. anat. und phys. anat.*, Abtheil. I, p. 37, 1898).

Heiman. — Les cas les plus importants d'otites moyennes suppurées traitées à l'hôpital militaire de Varsovie pendant l'année 1896 (*Archiv. of otol.*, n° 5, oct. 1898).

Hugh Jones. — Suppurations de la cavité tympanique (Liverpool med. Instit., séance du 3 nov. 1898, anal. *in British med. Journ.*, 12 nov. 1898).

Jakins. — Inflammations de la membrane du tympan apparemment due à la pulpe dentaire (*Journ. of laryngol.*, nov. 1898).

Kahn. — Les maladies professionnelles de l'oreille (*Die Gewerbe und Berufskrankheiten der Ohres*, in-8°, 26 p., Iéna, 1898).

Keen et **Spiller.** — Remarques sur la résection du ganglion de Gasser (*The Amer. Journ. of the med. sciences*, nov. 1898).

Krebs. — Indications pour cure radicale des otites suppurées chroniques (*Monats. f. Ohrenheilk.*, n° 9, 1898).

Krepuska. — Exostoses du conduit auditif survenues au cours d'une otorrhée chronique et guéries par l'opération (Soc. d'otol. de Budapest, séance du 31 mars 1898, anal. *in Rev. hebdom. de laryngol.*, n° 45, 1898).

Lannois. — Tumeur du pavillon de l'oreille (adéno-épithéliome d'origine sébacée) (*Rev. hebdom. de laryngol.*, n° 42, 1898).

Lannois et **Tournier.** — Les lésions auriculaires sont une cause déterminante fréquente de l'agoraphobie (*Ann. des mal. de l'oreille*, n° 10, 1898).

Lapsley. — Les affections de l'oreille moyenne (*The Laryngoscope*, sept. 1898).

Lautenbach. — De la curabilité des perforations du tympan (*Med. Pensylvania Journ.*, oct. 1898).

Lederman. — Otite moyenne suppurée aiguë compliquée d'une angine de Ludwig. Guérison (*Med. Record*, 8 oct. 1898).

Le Marc'hadour. — Traitement de l'otite moyenne aiguë (*Rev. internat. de méd. et de chir.*, n° 18, 1898).

Lerner. — De la surdité tabétique (*Monats. f. Ohrenheilk.*, n° 10, 1898).

Lewis. — Deux cas de mastoïdite d'un caractère insolite (*Archiv. of otol.*, n° 5, oct. 1898).

Lubarsh. — Chloroma de la région temporale (*Archiv. of otol.*, n° 5, oct. 1898).

Malherbe. — Manière d'examiner les oreilles pour arriver au diagnostic. Exploration de l'oreille (suite et fin) (*Bull. méd.*, n°s 77 et 79).

Manasse. — Des cavités cartilagineuses inter-globulaires dans la capsule du labyrinthe (*Archiv. of otol*, n° 5, oct. 1898).

Masip. — Otite grippale (Soc. méd.-pharmaceut. de Barcelone, séance du 21 avril 1898, anal. *in La Oto-Rino-Laringol. Española*, n° 10, 15 oct. 1898).

Ménière. — Un cas de mastoïdite de Bezold. Trépanation. Guérison avec intégrité du tympan et audition normale (*Archiv. internat. de laryngol.*, n° 5, sept.-oct. 1898).

Morf. — Les affections de l'oreille dans le mal de Bright chronique et aigu (*Archiv. of otol.*, n° 5, oct. 1898).

Newman. — L'électricité dans la surdité et l'atrésie de la trompe d'Eustache (*Med. Record*, p. 459, 24 sept. 1898).

Obsch. — Que pouvons-nous entendre sans limaçon? (*Was Konen wir ohne Schnecke hören?*) (Thèse de Bâle, 1898.)

Oldham. — Les affections de l'apophyse mastoïde (*The Birmingham med. Review*, nov. 1898).

Oppenheimer. — Tuberculose de l'oreille moyenne (New-York State med. Assoc., séance du 8 oct. 1898, anal. *in The New-York med. Journ.*, 22 oct. 1898).

Ostmann. — De l'excitabilité réflexe du muscle tenseur du tympan par les ondes acoustiques (*Archiv. f. Physiol.*, p. 75, 1898; anal. d'après le compte rendu de la VII° Réunion de la Soc. d'otol. allemande, *in Rev. hebdom. de laryngol.*, n° 46, 1898).

Ostmann. — Recherches expérimentales sur le massage de l'oreille (II° partie) (*Archiv f. Ohrenheilk.*, Band XLV, Hefte 1 et 2).

Plicque. — Traitement des paralysies faciales (*Presse méd.*, 24 sept. 1898).

Poli. — Syndrome cérébelleux dans un abcès cérébral otitique (*Clinica med.*, n° 7, 1898).

Politzer. — Otite moyenne aiguë droite avec participation de l'apophyse mastoïde chez un malade âgé de vingt-deux ans (Soc. autrichienne d'otol., séance du 28 juin 1898, anal. *in Rev. hebdom. de laryngol.*, n° 41, 1898).

Politzer. — Pyramide appartenant à une oreille normale (Soc. autrichienne d'otol., séance du 28 juin 1898, anal. *in Rev. hebdom. de laryngol.*, n° 41, 1898).

Politzer. — Nouveau cornet acoustique (Soc. autrichienne d'otol., séance du 28 juin 1898, anal. *in Rev. hebdom. de laryngol.*, n° 41, 1898).

Pont. — Troubles oculaires et auditifs dans les affections dentaires *Lyon méd.*, n° 43, 1898).

Pritchard (Urban) et **Cheatle (Arthur).** — L'accès de surdité syphilitique héréditaire (*Archiv. of otol.*, n° 5, oct. 1898).

Preysing. — Deux cas de pachyméningite externe et d'abcès extradural occasionnés au cours d'une mastoïdite aiguë (*Archiv. of otol.*, n° 5, oct. 1898, et *Zeits. f. Ohrenheilk.*, Band XXX, Heft 1, 1898).

Rosati. — L'oxygène dans les suppurations de l'oreille moyenne (*Archiv. ital. di otol.*, vol. VIII, fasc. 1, nov. 1898).

Schleicher. — Un mot sur le massage vibratoire du tympan (*Archiv. internat. de laryngol.*, n° 5, sept.-oct. 1898).

Schmidt. — Contribution à l'étude des pyohémies otitiques (*Deuts. med. Wochens.*, n° 46, 1898).

Singer. — Cholestéatome de l'apophyse mastoïde (Soc. autrichienne d'otol., séance du 28 juin 1898, anal. *in Rev. hebdom. de laryngol.*, n° 41, 1898).

Singer. — Un cas de périchondrite phlegmoneuse post-opératoire (Soc. autrichienne d'otol., séance du 28 juin 1898, anal. *in Rev. hebdom. de laryngol.*, n° 41, 1898).

Sisson. — De la mastoïdite (*The Laryngoscope*, sept. 1898).

Stiles (Harold). — Note sur l'opération pour mastoïdite chez les enfants (*British med. Journ.*, 15 oct. 1898).

Truneck. — Présentation d'un malade atteint de carcinome de l'oreille gauche (VIIe Réunion de la Soc. allemande d'otol., Wurzbourg, 27-28 mai 1898, anal. *in Rev. hebdom. de laryngol.*, n° 46, 1898).

Urbantschitsch. — Échantillons d'écritures qui montrent l'influence exercée par différents sons musicaux sur l'écriture humaine (Soc. autrichienne d'otol., séance du 28 juin 1898, anal. *in Rev. hebdom. de laryngol.*, n° 41, 1898).

Villa. — L'anesthésie à l'holocaïne dans la chirurgie de l'oreille (*Archiv. ital. di otol.*, vol. VIII, fasc. 1, nov. 1898).

Zaalberg. — Pince coupante à polypes de l'oreille (*Monats. f. Ohrenheilk.*, n° 10, 1898).

Croup et Diphtérie.

Astros (de). — Fonction antitoxique; origine de l'antitoxine diphtérique (*Gaz. des Hôpit.*, n° 148, 15 oct. 1898).

Barbier et **Ulmann.** — La diphtérie. Nouvelles recherches bactériologiques et cliniques; prophylaxie et traitement (Paris, in-16, 92 p. avec fig., 1898).

Carreras et **Ribas.** — Caso dudoso de difteria faringea (*Gaceta med. Catalana*, 15 oct. 1898).

Ehrlich. — De la constitution de la toxine diphtérique (*Deuts. med. Wochens.*, n° 38, 1898).

Irving. — Diagnostic et traitement de la diphtérie (*Virginia med. semi-monthly*, 23 sept. 1898).

Jacques. — Le diagnostic précoce de la diphtérie (*The Journ. of the Amer. med. Assoc.*, 29 oct. 1898).

Jerowitz. — Observations de cas de diphtérie (*The Journ. of the Amer. med. Assoc.*, 29 oct. 1898).

Leedham Green. — Diagnostic différentiel de la diphtérie (*The Birmingham med. Review*, oct. 1898).

Mc Clanham. — Indications pour intubation dans la diphtérie (*The Journ. of the Amer. med. Assoc.*, 29 oct. 1898).

Moulinier. — Contribution à l'étude expérimentale de l'intoxication diphtéritique aiguë (*Journ. de méd. de Bordeaux*, n° 41, 1898).

Nicolle et **Hebert.** — Note sur douze échantillons de bacilles de Friedländer isolés d'angines pseudo-membraneuses et de l'eau (*La Normandie méd.*, n° 22, 1898).

Petruschky. — Un cas de noma diphtérique (*Deuts. med. Wochens.*, n° 38, 1898).

Riesman. — Deux cas de diphtérie : l'un à la suite d'une infection accidentelle de laboratoire, l'autre chez un enfant âgé de onze jours (*Philadelphia med. Journ.*, 5 mars 1898).

Roca. — Trois cas de diphtérie (*La Oto-Rino-Laringol. Española*, n° II, nov. 1898).

Schottelius. — Recherches bactériologiques dans la diphtérie (Verein Freiburger Aerzte, séance du 28 oct. 1898, anal. *in Münch. med. Wochens.*, n° 46, 15 nov. 1898).

Sevestre. — Le pronostic et le traitement du croup à l'époque actuelle (*Bull. méd.*, n° 84, 1898).

Watham. — Intubation pour le croup diphtérique (*The Journ. of Amer. med. Assoc.*, 29 oct. 1898).

Varia.

Ehrlich. — Sténose œsophagienne consécutive à la diphtérie et à la scarlatine (*Berlin. klin. Wochens.*, n° 33, p. 741, 1898).

Jacoby. — Contribution à l'étude des carcinomes de l'œsophage (Thèse de Leipzig, 1898).

Kirstein. — De l'œsophagoscopie (*Berlin. klin. Wochens.*, n° 27, 1898).

Merkel. — De l'œsophagoscopie (*Med. Correspond. f. Wurtemburg*, n° 34, 1898).

Rau. — Kyste épithélial de l'œsophage (*Virchow's Archiv*, Band CLIII).

Reverdin. — Traitement chirurgical du goitre (*La France méd.*, n° 40, 1898).

Roques. — Contribution à l'étude des kystes thyro-hyoïdiens (Thèse de Montpellier, 1898).

Wicke. — Deux cas de corps étrangers de l'œsophage diagnostiqués à l'aide des rayons de Röntgen et extraits par œsophagotomie (Dissert. Kœnigsberg, 1898).

Bordeaux. — Imprimerie G. GOUSOUILHOU, rue Guirande, 11.

4